BOSTON MEDICAL LIBRARY
in the Francis A. Countway
Library of Medicine ~ *Boston*

TRAITÉ

DES

MALADIES DES YEUX

PRINCIPAUX TRAVAUX DU MÊME AUTEUR

Traité d'ophthalmoscopie ou des applications de l'ophthalmoscope au diagnostic et au traitement des maladies des yeux. Paris, 1875. 1 vol. gr. in-8, d'environ 200 pages, avec 12 planches chromolithographiques comprenant 72 dessins.

Étude ophthalmoscopique sur les altérations du nerf optique et sur les maladies cérébrales dont elles dépendent. Thèse de la Faculté de médecine de Paris, 1866 (grande médaille de la Faculté de médecine de Paris).

Du diagnostic des maladies des yeux par la chromatoscopie rétinienne, précédé d'une Étude sur les lois physiques et physiologiques des couleurs. Paris, 1868, in-8, 268 pages avec 31 figures, une échelle chromatique comprenant 44 teintes, et cinq échelles typographiques tirées en noir et en couleurs.

Échelles typographiques de chromatiques pour l'examen de l'acuité visuelle. Paris, 1874. 1 vol. in-8 avec 20 planches noires et coloriées. Cartonné.

Journal d'ophthalmologie. Recueil pratique de médecine et de chirurgie oculaires. Paris, 1872, 1 vol. in-8° avec figures.

Recueil d'ophthalmologie, 1re année, Paris, 1871, 1 vol. in-8, 128 pages. — 2e année, Paris, 1874, 1 vol. in-8°, 460 pages.

PARIS. — IMPRIMERIE DE E. MARTINET, RUE MIGNON, 2.

TRAITÉ

DES

MALADIES DES YEUX

PAR

X. GALEZOWSKI

DOCTEUR EN MÉDECINE DE LA FACULTÉ DE PARIS
LAURÉAT DE LA MÊME FACULTÉ
PROFESSEUR LIBRE D'OPHTHALMOLOGIE A L'ÉCOLE PRATIQUE DE LA FACULTÉ DE PARIS
CHEVALIER DE LA LÉGION D'HONNEUR

DEUXIÈME ÉDITION

Revue et augmentée avec 464 figures intercalées dans le texte

PARIS
LIBRAIRIE J.-B. BAILLIÈRE ET FILS
Rue Hautefeuille, 19, près le boulevard Saint-Germain.

LONDRES
Baillière, Tindall and Cox.

MADRID
C. Bailly-Baillière.

1875

Tous droits réservés.

A

M. NÉLATON

Professeur honoraire de la Faculté de médecine de Paris,
Membre de l'Institut et de l'Académie de médecine,
Grand officier de la Légion d'honneur, etc.

A

M. DESMARRES PÈRE

Professeur de clinique ophthalmologique,
Chevalier de la Légion d'honneur, etc.

MES SAVANTS MAITRES EN CHIRURGIE ET EN OPHTHALMOLOGIE

Hommage de respect et de dévouement

X. GALEZOWSKI.

PRÉFACE

Depuis deux ans, époque à laquelle parut pour la première fois cet ouvrage, des progrès incessants ont contribué au perfectionnement de la science ophthalmologique. Il était donc de mon devoir d'exposer, dans cette deuxième édition, toutes les nouvelles recherches qui ont été faites pendant cette période.

Placé à la tête d'une clinique que j'ai fondée pour le traitement des maladies des yeux, livré exclusivement à la pratique et à l'enseignement de l'ophthalmologie, j'ai été à même d'observer un grand nombre de malades et de soumettre mes idées et celles des autres au contrôle d'une sévère expérimentation.

Mes rapports journaliers avec les médecins et chirurgiens des hôpitaux de Paris, des échanges d'idées avec les médecins étrangers qui suivent mon enseignement, m'ont permis d'apporter à mon œuvre des améliorations dont je leur laisse le mérite et dont je leur témoigne ici ma gratitude.

J'ai donné à l'examen diagnostique toute l'attention possible; mais je n'ai pas oublié que le but du praticien est avant tout de guérir; aussi me suis-je surtout occupé des applications thérapeutiques.

Le plan de l'ouvrage n'a subi aucune modification, je me suis seulement appliqué à compléter les points les plus essentiels, et notamment ceux qui concernent la pathogénie et la thérapeutique de certaines affections, telles que le *zona ophthalmique*, les *granulations palpébrales*, l'*iritis rhumatismale*, le *traitement de l'ophthalmie purulente*, les *procédés opératoires de la cataracte*, etc.

D'autre part, j'ai jugé nécessaire de donner une description spéciale de quelques affections que ma propre expérience m'a permis d'élucider. C'est ainsi qu'on trouvera des articles consacrés plus particulièrement

aux *affections des voies lacrymales*, aux *altérations de la vue dans la grossesse et la période puerpérale*, au *glaucome hémorrhagique*, etc.

J'ai en outre ajouté à la fin de ce livre une *histoire du développement de l'œil*, qui m'a paru indispensable à l'étude des nombreuses anomalies que l'on rencontre dans l'organe visuel.

Je dois beaucoup aux travaux des maîtres, et surtout à ceux de Desmarres, de de Graefe, de Bowman et de Donders ; c'est chez eux que j'ai puisé les éléments les plus précieux, dont j'avais besoin pour accomplir cette tâche.

J'ai mis également à profit les récentes publications ophthalmologiques de Critchett (de Londres), Snellen (d'Utrecht), Stellwag von Carion et Jaeger (de Vienne), Leber et Fœrster (d'Allemagne), Quaglino (de Milan), Szokalski (de Varsovie), De Noyes et Williams (des États-Unis), Lourenço (de Brésil), Cuignet (de Lille), Giraud-Teulon, Cusco et Maurice Perrin (de Paris).

Dans toutes les maladies oculaires qui se rapportent aux affections générales de l'organisme, j'ai cherché à m'inspirer des travaux de Trousseau, Gueneau de Mussy, Charcot, G. Sée, Richet, Gosselin et Broca.

Des nombreuses figures ont été ajoutées à celles qui existaient déjà dans la première édition. Elles ont pour objet de reproduire les préparations microscopiques de différentes lésions, qui m'ont été fournies par un de mes chefs de clinique, M. Remy.

Les éditeurs ont prêté leur intelligent concours à ce volume, en l'éditant avec un soin tout particulier, et je suis heureux de leur en exprimer ici mes remercîments.

5 novembre 1874.

X. GALEZOWSKI.

TABLE DES MATIÈRES

Dédicace v
Préface vii
Introduction 1

PREMIÈRE PARTIE

PAUPIÈRES ET SOURCILS

Chapitre premier. — Anatomie et physiologie 3
Chap. II. — Mode d'exploration 8
Chap. III. — Pathologie et thérapeutique 10
Article Ier. — Blépharite ciliaire 10
Art. II. — Orgeolet, furoncle, anthrax 17
Art. III. — Pustule maligne et affection farcineuse des paupières 19
Art. IV. — Phlegmon et abcès des paupières 21
Art. V. — Érysipèle, érythème des paupières 22
Art. VI. — Œdème et emphysème des paupières 24
Art. VII. — Blessures et brûlures du sourcil et des paupières 26
Art. VIII. — Affections dartreuses des paupières 29
§ I. Eczéma, herpès, psoriasis, acné, 29. — § II. Zona ophthalmique, 31. — § III. Pustules varioliques des paupières, 34. — § IV. Éphidrose et chromidrose, 35. — § V. Vitiligo et madarose 36
Art. IX. — Scrofulides des paupières et du sourcil 37
Art. X. — Affections syphilitiques des paupières 39
Art. XI. — Affection parasitaire du sourcil et des cils 41
Art. XII. — Kystes des paupières et du sourcil 42
§ I. Chalazion ou kyste méibomien, 43. — § II. Millet, molluscum et vésicules des paupières, 48. — § III. Dermoïdes du sourcil, 48. — § IV. Kyste hématique des paupières 51
Art. XIII. — Tumeurs solides des paupières 51
Art. XIV. — Tumeurs bénignes des paupières et du sourcil 51
§ I. Tumeurs érectiles ou nævi materni, 51. — § II. Verrues des paupières, 55. — § III. Lipomes des paupières et du sourcil, 55. — § IV. Gommes syphilitiques des paupières, 56. — § V. Hypertrophie des paupières ou éléphantiasis, 57. — § VI. Névrome du sourcil et des paupières, 58. — § VII. Induration ou callosités des paupières (tylosis) 58
Art. XV. — Tumeurs malignes ou cancéreuses des paupières 58
§ I. Encéphaloïde des paupières, 58. — § II. Epithélioma ou cancroïde des paupières 58
Art. XVI. — Abaissement ou saillie exagérée du sourcil 63
Art XVII. — Déviation des cils, trichiasis et distichiasis 63
Art. XVIII. — Entropion ou renversement des paupières en dedans 68
Art. XIX. — Ectropion ou renversement de la paupière en dehors 73
Art. XX. — Épicanthus 83
Art. XXI. — Ptosis ou chute de la paupière supérieure 84
Art. XXII. — Paralysie de l'orbiculaire des paupières ou de la septième paire 88
Art. XXIII. — Contractions spasmodiques des paupières 91
Art. XXIV. — Affections douloureuses de la cinquième paire 95
Art. XXV. — Coloboma ou fissure anormale des paupières 98

DEUXIÈME PARTIE

ORGANES SÉCRÉTEURS ET EXCRÉTEURS DES LARMES

SECTION PREMIÈRE. — GLANDE LACRYMALE 99
CHAPITRE PREMIER. — ANATOMIE ET PHYSIOLOGIE 99
CHAP. II. — MODE D'EXPLORATION 101
CHAP. III. — PATHOLOGIE ET THÉRAPEUTIQUE 101
Article Ier. — Inflammation de la glande lacrymale (dacryadénite) 101
Art. II. — Tumeurs solides de la glande lacrymale 104
Art. III. — Kystes de la glande lacrymale (dacryops) 107
Art. IV. — Altérations de la sécrétion 108
SECTION II. — ORGANES EXCRÉTEURS DES LARMES OU VOIES LACRYMALES 111
CHAPITRE PREMIER. — ANATOMIE ET PHYSIOLOGIE 111
CHAP. II. — MODE D'EXPLORATION 114
CHAP. III. — PATHOLOGIE ET THÉRAPEUTIQUE 116
Article Ier. — Larmoiement 116
Art. II. — Déviation, rétrécissement et obstruction des points lacrymaux 118
Art. III. — Points lacrymaux surnuméraires 123
Art. IV. — Rétrécissement et oblitération des canalicules lacrymaux 124
Art. V. — Inflammation du sac lacrymal ou tumeur lacrymale 126
Art. VI. — Blessures du sac lacrymal et du canal nasal 144
Art. VII. — Affections consécutives aux altérations des voies lacrymales 144

TROISIÈME PARTIE

CONJONCTIVE

CHAPITRE PREMIER. — ANATOMIE ET PHYSIOLOGIE 147
CHAP. II. — MODE D'EXPLORATION 151
CHAP. III. — PATHOLOGIE ET THÉRAPEUTIQUE 153
Article Ier. — Conjonctivite lacrymale 153
Art. II. — Conjonctivite catarrhale 158
Art. III. — Conjonctivite phlycténulaire ou lymphatique 165
Art. IV. — Conjonctivites ou ophthalmies exanthématiques 171
Art. V. — Ophthalmie des nouveau-nés 174
Art. VI. — Ophthalmie purulente des enfants scrofuleux 180
Art. VII. — Ophthalmie purulente des adultes et ophthalmie des armées 182
Art. VIII. — Ophthalmie blennorrhagique et leucorrhéique 195
Art. IX. — Ophthalmie diphthéritique 200
Art. X. — Conjonctivite ou ophthalmie granuleuse 204
Art. XI. — Xérophthalmie ou sécheresse de la conjonctive 225
Art. XII. — Relachement, œdème de la conjonctive 226
Art. XIII. — Ecchymoses sous-conjonctivales 227
Art. XIV. — Blessures, brûlures et corps étrangers de la conjonctive 229
Art. XV. — Symblépharon et ankyloblépharon 233
Art. XVI. — Ptérygion 236
Art. XVII. — Tumeurs de la conjonctive 240
§ I. Pinguicula, 241. — § II. Lipomes de la conjonctive, 241. — § III. Dermoïdes, polypes et végétations charnues de la conjonctive, 242. — § IV. Tumeurs épithéliales et cancéreuses de la conjonctive 243
Art. XVIII. — Dégénérescence amyloïde de la conjonctive 245
Art. XIX. — Kystes et lithiases de la conjonctive 246
Art. XX. — Affections syphilitiques de la conjonctive 247

QUATRIÈME PARTIE

CARONCULE ET PLI SEMI-LUNAIRE 249

CINQUIÈME PARTIE

CORNÉE

CHAPITRE PREMIER. — ANATOMIE ET PHYSIOLOGIE 250
CHAP. II. — MODE D'EXPLORATION 254
CHAP. III. — PATHOLOGIE ET THÉRAPEUTIQUE 255
Article Ier. — Kératite phlycténulaire ou lymphatique 258
Art. II. — Abcès de la cornée ou kératite suppurative 266
Art. III. — Kératite névro-paralytique et nécrose de la cornée 280
Art. IV. — Kératite granuleuse ou pannus 283
Art. V. — Kératite diffuse ou interstitielle 289
Art. VI. — Kératite ponctuée 298
Art. VII. — Kératite proliférative 299
Art. VIII. — Ulcère de la cornée et ulcère rongeant 300
Art. IX. — Blessures, brûlures et corps étrangers 302
Art. X. — Taies, leucomes, taches métalliques et gérontoxon 306
Art. XI. — Staphylômes de la cornée 312
§ I. Staphylôme conique ou cornée conique, 312. — § II. Staphylôme sphérique pellucide ou cornée globuleuse, 316. — § III. Staphylôme partiel opaque, 317. — § IV. Staphylôme opaque total de la cornée 319
Art. XII. — Kystes et tumeurs de la cornée 323
Art. XIII. — Prothèse oculaire (œil artificiel) 324

SIXIÈME PARTIE

SCLÉROTIQUE

CHAPITRE PREMIER. — ANATOMIE ET PHYSIOLOGIE 328
CHAP. II. — MODE D'EXPLORATION 330
CHAP. III. — PATHOLOGIE ET THÉRAPEUTIQUE 331
Article Ier. — Périsclérite ou syndesmite oculaire 332
Art. II. — Sclérite parenchymateuse 334
Art. III. — Staphylôme antérieur de la sclérotique 338
Art. IV. — Tumeurs de la sclérotique 340
Art. V. — Blessures et ruptures de la sclérotique 341

SEPTIÈME PARTIE

IRIS

CHAPITRE PREMIER. — ANATOMIE ET PHYSIOLOGIE 343
CHAP. II. — MODE D'EXPLORATION 346
CHAP. III. — PATHOLOGIE ET THÉRAPEUTIQUE 348
Article Ier. — De l'iritis en général 348
§ I. Iritis plastique, 352. — § II. Iritis séreuse, 353. — § III. Iritis suppurative ou phlegmoneuse, 353. — § IV. Iritis syphilitique, 354. — § V. Iritis blennorrhagique, 356. — § VI. Iritis goutteuse ou arthritique, 357. — § VII. Iritis rhumatismale 358
Art. II. — Kystes et tumeurs de l'iris 370

Art. III. — Blessures et corps étrangers de l'iris 375
Art. IV. — Décollement de l'iris 377
Art. V. — Troubles fonctionnels de l'iris 378
§ I. Mydriase, 379. — § II. Myosis, 383. — § III. Tremblement de l'iris (iridodonésis) 385
Art. VI. — Anomalies de l'iris 386
Art. VII. — Pupille artificielle et ses indications 388
§ I. Iridectomie ou excision de l'iris, 389. — § II. Enclavement de l'iris ou iridésis, 397. — § III. Iridodialyse ou décollement de l'iris, 398. — § IV. Corélysis ou dégagement du bord pupillaire, 400. — § V. Iridotomie 401

HUITIÈME PARTIE

CRISTALLIN

CHAPITRE PREMIER. — ANATOMIE ET PHYSIOLOGIE 403
CHAP. II. — MODE D'EXPLORATION 407
CHAP. III. — PATHOLOGIE ET THÉRAPEUTIQUE 409
Article Ier. — De la cataracte et de ses différentes variétés 410
§ I. Cataractes corticales partielles, 412. — § II. Cataracte corticale molle, 413. — § III. Cataracte liquide avec ou sans noyau flottant, 414. — § IV. Cataracte zonulaire ou stratifiée, 415. — § V. Cataractes congénitales, 416. — § VI. Cataracte nucléolaire, 417. — § VII. Cataracte capsulaire, 419. — § VIII. Cataracte secondaire, 421. — § IX. Cataracte traumatique 422
Art. II. — Anatomie pathologique, étiologie, diagnostic des cataractes 423
Art. III. — Traitement des cataractes 434
Art. IV. — Soins préliminaires 436
Art. V. — Différentes méthodes opératoires de la cataracte 439
Art. VI. — Extraction à lambeau 439
§ I. Extraction linéaire avec ou sans excision de l'iris, 450. — 1. Extraction linéaire périphérique ou scléro-kératique, 450. — 1. Procédé de de Graefe, 450. — 2. Procédé de Liebreich, 454. — 2. Procédé de Lebrun et de Warlomont, 455. — 3. Procédé de Notta et de Kuchler, 455. — 4. Procédé cornéo-conjonctival inférieur de Galezowski, 455. — II. Extraction linéaire simple, 457. — III. Extraction par succion ou aspiration, 463. — § II. Discision, 464. — I. Discision de la capsule, 465. — II. Discision ou broiement de la cataracte, 468. — § III. Extraction linéaire combinée (méthode de l'auteur), 468. — § IV. Abaissement, 470. — § V. Opérations des cataractes capsulaires et secondaires, 475. — § VI. Opérations des cataractes traumatiques, 477. — § VII. Opérations des cataractes congénitales, 478. — § VIII. Considérations générales sur l'opération de la cataracte et sur le choix de la méthode 478
Art. VII. — Luxation du cristallin 480
Art. VIII. — Corps étrangers et cysticerques du cristallin 486

NEUVIÈME PARTIE

OPHTHALMOSCOPE

CHAPITRE PREMIER. — HISTOIRE ET DESCRIPTION DE L'OPHTHALMOSCOPE 489
Article Ier. — Différents modèles d'ophthalmoscopes 490
§ I. Ophthalmoscopes simples, 490. — § II. Ophthalmoscope de Coccius, 493. — § III. Ophthalmoscope de Monoyer, 494. — § IV. Ophthalmoscope de Zehender, 495. — § V. Ophthalmoscope de Gillet de Grandmont, 497. — § VI. Ophthalmoscope de Jaeger, 498. — § VII. Ophthalmoscope binocu-

laire de Giraud-Teulon, 498.—§ VIII. Ophthalmoscope de Lawrence, 501. — § IX. Ophthalmoscope d'Oldham, 502. — § X. Ophthalmoscope de Galezowski, 503.— § XI. Ophthalmoscope de Follin, 505.— § XII. Ophthalmoscope de Cusco, 507. — § XIII. Ophthalmomicromètres, 508. — § XIV. Ophthalmomicroscope, 508. — § XV. Photographie ophthalmoscopique, 508. — § XVI. Auto-ophthalmoscope..... 509

CHAP. II. — RÈGLES GÉNÉRALES POUR L'EXAMEN DES YEUX AVEC L'OPHTHALMOSCOPE.... 509

DIXIÈME PARTIE

CORPS VITRÉ

CHAPITRE PREMIER. — ANATOMIE ET PHYSIOLOGIE..... 516

CHAP. II. — MODE D'EXPLORATION..... 520

CHAP. III. — PATHOLOGIE ET THÉRAPEUTIQUE..... 520

Article Ier. — Synchysis simple ou ramollissement du corps vitré..... 522

Art. II. — Mouches volantes physiologiques et pathologiques..... 523

§ I. Mouches volantes physiologiques, 523.— § II. Mouches volantes pathologiques. 526

Art. III. — Apoplexie générale du corps vitré..... 529

Art. IV. — Corps étrangers, cristallin luxé et cysticerque du corps vitré..... 531

Art. V. — Décollement de la membrane hyaloïdienne et membranes organisées.... 534

Art. VI. — Persistance congénitale des vaisseaux hyaloïdiens..... 536

ONZIÈME PARTIE

NERF OPTIQUE

CHAPITRE PREMIER. — ANATOMIE ET PHYSIOLOGIE..... 538

CHAP. II. — MODE D'EXPLORATION DU NERF OPTIQUE ET DE SA PAPILLE..... 543

CHAP. III. — PATHOLOGIE ET THÉRAPEUTIQUE DU NERF OPTIQUE..... 553

Article Ier. — Aspect physiologique de la papille optique..... 554

Art. II. — Congestion de la papille..... 558

Art. III. — Apoplexies du nerf optique..... 560

Art. IV. — Inflammation du nerf optique..... 562

Art. V. — Atrophie de la papille du nerf optique..... 576

§ I. Atrophie progressive de la papille, 577. — § II. Atrophie de la papille par oblitération des vaisseaux, 581. — § III. Atrophie de la papille consécutive à la névrite optique, 581. — § IV. Atrophie de la papille consécutive à une rétinite pigmentaire, 582. — § V. Atrophie par excavation de la papille..... 583

Art. VI. — Anatomie pathologique; étiologie et traitement d'atrophie de la papille.. 583

Art. VII. — Excavation de la papille du nerf optique..... 593

Art. VIII. — Amauroses sans altération de la papille du nerf optique..... 598

§ I. Amaurose ou amblyopie cérébrale sans altération de la papille, 598. — § II. Hémiopie, 599. — § III. Amblyopie glycosurique sans lésion de la papille, 599.— § IV. Amblyopie alcoolique, 600.— § V. Amblyopie nicotique, 601. — § VI. Amblyopie ou amaurose hystérique, 602. — § VII. Amaurose simulée..... 605

Art. IX. — Tumeurs du nerf optique..... 605

Art. X. — Blessures et contusions du nerf optique..... 607

DOUZIÈME PARTIE

RÉTINE

CHAPITRE PREMIER. — ANATOMIE ET PHYSIOLOGIE..... 609

CHAP. II. — MODE D'EXPLORATION DE LA RÉTINE..... 617

Chap. III. — Aspect physiologique de la rétine et de la fosse centrale. 619
Chap. IV. — Pathologie et thérapeutique 621
Article Ier. — Apoplexies de la rétine 621
Art. II. — Rétinite idiopathique et héméralopie endémique 627
Art. III. — Rétinite albuminurique 630
Art. IV. — Troubles visuels pendant la grossesse et la parturition 639
§ I. Rétinite albuminurique des femmes enceintes, 639.—§ II. Altérations hémorrhagiques et anévrysmales du globe de l'œil, 640. — § III. Troubles nerveux, 641. — § IV. Amblyopie et amaurose de cause cérébrale, 641. — § V. Irido-choroïdite puerpérale 641
Art. V. — Rétinite glycosurique 642
Art. VI. — Altérations de la rétine dans la polyurie, l'hémophilie, la leukémie, l'anémie aiguë 646
Art. VII. — Rétinite syphilitique 648
Art. VIII. — Rétinite pigmentaire 652
Art. IX. — Embolie des vaisseaux rétiniens 661
Art. X. — Anévrysmes de la rétine 666
Art. XI. — Décollement de la rétine 668
Art. XII. — Altérations de la macula 677
Art. XIII. — Tumeurs de la rétine 681
Art. XIV. — Anomalies de la rétine 688

TREIZIÈME PARTIE

CHOROÏDE

Chapitre premier. — Anatomie et physiologie 691
Chap. II. — Mode d'exploration de la choroïde 696
Chap. III. — Pathologie et thérapeutique 699
Article Ier. — Aspect physiologique de la choroïde 700
Art. II. — Choroïdite atrophique 702
Art. III. — Staphylôme postérieur 709
Art. IV. — Choroïdite syphilitique 718
Art. V. — Glaucome ou choroïdite séreuse 724
§ I. Glaucome primitif aigu, 724. — § II. Glaucome primitif chronique, 728. — § III. Glaucome simple (de Donders), 729. — § IV. Glaucome secondaire, 731. — § V. Glaucome hémorrhagique 732
Art. VI. — Irido-cyclite et irido-choroïdite 744
Art. VII. — Ophthalmie sympathique 751
Art. VIII. — Choroïdite suppurative (phlegmon de l'œil ou panophthalmie) 757
Art. IX. — Déchirure, apoplexie et décollement de la choroïde 760
Art. X. — Tubercules de la choroïde 761
Art. XI. — Ostéome de la choroïde 763
Art. XII. — Sarcomes de la choroïde 763
Art. XIII. — Coloboma et albinisme de la choroïde 767

QUATORZIÈME PARTIE

RÉFRACTION ET ACCOMMODATION

Chapitre premier. — Réfraction et accomodation physiologiques de l'œil 769
Article Ier. — Réfraction de l'œil 772
Art. II. — Accommodation de l'œil 776
Chap. II. — Troubles de l'accommodation 781
Article Ier. — Presbytie. — Choix de lunettes 781
Art. II. — Paralysie de l'accommodation 789
Art. III. — Spasme de l'accommodation 790

CHAP. III. — TROUBLES DE RÉFRACTION 792
Article Ier. — Hypermétropie 793
Art. II. — Myopie 796
Art. III. — Astigmatisme 803
Art. IV. — Asymétropie binoculaire 811
CHAP. IV. — LUNETTES ET CONSERVES 812

QUINZIÈME PARTIE

MUSCLES DE L'ŒIL

CHAPITRE PREMIER. — ANATOMIE ET PHYSIOLOGIE 821
CHAP. II. — MODE D'EXPLORATION DES MUSCLES DE L'ŒIL 827
CHAP. III. — PATHOLOGIE 828
Article Ier. — Strabisme paralytique 829
§ I. — Paralysie de la troisième paire ou du moteur oculaire commun, 829. — § II. Paralysie du petit oblique, 834. — § III. Paralysie de la quatrième paire ou du nerf pathétique, 835. — § IV. Paralysie de la sixième paire ou du droit externe 838
Art. II. — Strabisme spasmodique 842
§ I. Contractions spasmodiques de diverses branches de la troisième paire, 842. — § II. Contraction spasmodique du droit externe, 843. — § III. Nystagmus ou spasme oscillatoire des muscles de l'œil 844
Art. III. — Strabisme optique 846
§ I. Strabisme convergent, 846. — § II. Strabisme double, alternatif, 850. — § III. Strabisme optique divergent, 852. — § IV. Strabisme divergent latent ou asthénopie musculaire 853
CHAP. IV. — TRAITEMENT DU STRABISME EN GÉNÉRAL 854
Article Ier. — Traitement orthopédique du strabisme 854
Art. II. — Traitement chirurgical du strabisme 855
Art. III. — Soins préléminaires 856
Art. IV. — Strabotomie 857
Art. V. — Déplacement du tendon en avant 861
Art. VI. — Strabisme cicatriciel ou mécanique 863

SEIZIÈME PARTIE

ORBITE

CHAPITRE PREMIER. — ANATOMIE ET PHYSIOLOGIE 865
CHAP. II. — MODE D'EXPLORATION DE L'ORBITE 869
CHAP. III. — PATHOLOGIE ET THÉRAPEUTIQUE 870
Article Ier. — Inflammation ou phlegmon du tissu cellulaire de l'orbite 870
Art. II. — Périostite et ostéite orbitaires 874
Art. III. — Blessures et corps étrangers de l'orbite 877
Art. IV. — Goître exophthalmique, maladie de Graves ou de Demours 881
CHAP. IV. — TUMEURS DE L'ORBITE 886
Article Ier. — Kystes de l'orbite 888
Art. II. — Tumeurs vasculaires de l'orbite 891
§ I. — Anévrysme artérioso-veineux de la carotide interne, 893. — § II. Anévrysme de l'orbite, 898. — § III. Tumeurs érectiles ou cirsoïdes de l'orbite 898
Art. III. — Tumeurs solides de l'orbite 900
§ I. Lipomes de l'orbite, 900. — § II. Périostoses, hypérostoses et exostoses de l'orbite, 900. — § III. Tumeurs fibro-plastiques de l'orbite ou sarcomes, 903. — § IV. Tumeurs caverneuses de l'orbite, 903. — § V. Tumeurs hétéradéniques de l'orbite, 905. — § VI. Cancer encéphaloïde 906

DIX-SEPTIÈME PARTIE

MÉDECINE LÉGALE

CHAPITRE PREMIER. — DES MALADIES OCULAIRES QUI EXEMPTENT DU SERVICE MILITAIRE DE TERRE ET DE MER..... 91
§ I. Service dans l'armée de terre, 910. — § II. Service dans l'armée de mer.. 916
CHAP. II. — DES MALADIES OCULAIRES SIMULÉES..... 917
CHAP. III. — DES MALADIES OCULAIRES ENVISAGÉES AU POINT DE VUE DE LA JURISPRUDENCE. 926
§ I. De la responsabilité du médecin dans les opérations oculaires, 927. — § II. Des blessures de l'œil envisagées au point de vue médico-légal..... 932
CHAP. IV. — DE LA PHOTOGRAPHIE RÉTINIENNE AU POINT DE VUE MÉDICO-LÉGAL..... 937

DIX-HUITIÈME PARTIE

HYGIÈNE DE LA VUE

CHAPITRE PREMIER. — INFLUENCE DES CONDITIONS HYGIÉNIQUES EN GÉNÉRAL..... 939
CHAP. II. — INFLUENCE DES PROFESSIONS..... 943
§ I. — Conseils hygiéniques pour les personnes livrées aux travaux de lecture et d'écriture, 943. — § II. Conseils hygiéniques pour les écoliers, 946. — § III. Conseils hygiéniques pour les moissonneurs, 947. — § IV. Conseils hygiéniques pour les blanchisseuses, 947. — § V. Conseils hygiéniques pour les souffreurs de vigne, 947. — § VI. Conseils hygiéniques pour les ouvriers qui travaillent le fer et l'acier, 948. — § VII. Troubles visuels chez les ouvriers imprimeurs, 948. — § VIII. Troubles visuels chez les ouvriers qui travaillent dans les manufactures de tabac, 949. — § IX. Troubles visuels chez les ouvriers qui travaillent le plomb, 950. — § X. — Troubles de la vue chez les ouvriers qui travaillent le sulfure de carbone..... 953

DIX-NEUVIÈME PARTIE

DÉVELOPPEMENT DE L'ŒIL

§ I. Développement du cerveau et des centres optiques, 953. — § II. Développement des paupières, 954. — § III. Développement de l'orbite, 955. — § IV. Développement de la sclérotique et de la cornée, 956. — § V. Développement de la choroïde, 958. — § VI. Développement du corps ciliaire, 958. — § VII. Développement de l'iris, 958. — § VIII. Développement du cristallin, 959. — § IX. Développement du corps vitré, 960. — § X. — Développement de la rétine..... 962

ADDITIONS

Composition d'une boîte complète d'instruments d'ophthalmologie..... 963
Application de l'électricité au traitement des atrophies du nerf optique..... 965
Numérotage des verres de lunettes suivant le système métrique..... 968
TABLE ANALYTIQUE DES MATIÈRES..... 968

FIN DE LA TABLE DES MATIÈRES

ERRATUM

Page 466, ligne 10, *au lieu de* presbyte, *lisez* presbytie.
Page 471, ligne 9, *au lieu de* prupière, *lisez* paupière.
Page 494, ligne 2, *au lieu de* lampe de poche, *lisez* loupe de poche.

TRAITÉ

DES

MALADIES DES YEUX

L'appareil de la vision se compose de plusieurs parties distinctes :

Les unes ne peuvent être considérées que comme organes de protection, ou comme facilitant les mouvements de l'œil, telles sont : les paupières et les sourcils, les voies lacrymales, l'orbite et les muscles de l'œil ;

Les autres constituent l'organe essentiel de la vision et sont destinées à recevoir l'impression de la lumière, c'est le globe de l'œil avec sa membrane visuelle.

D'autres enfin sont des organes centraux visuels, placés dans le cerveau, et servant de centre à la perception lumineuse : ce sont les tubercules quadrijumeaux avec les bandelettes optiques et le chiasma.

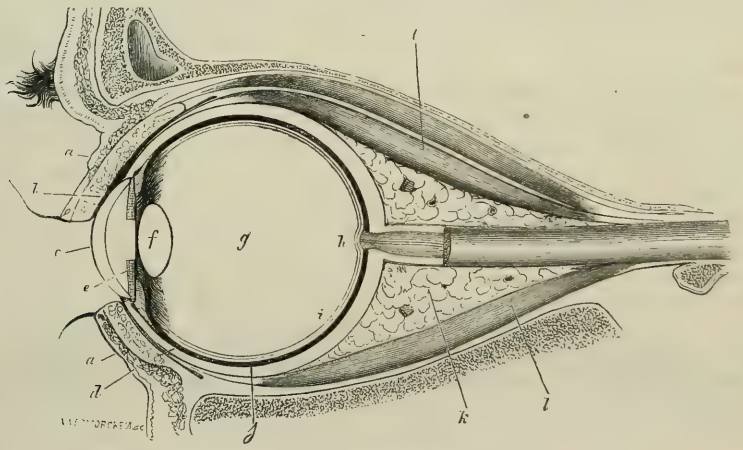

FIG. 1. — Coupe schématique de l'œil et de ses annexes (*).

Pour faciliter l'étude d'un appareil aussi complexe, nous avons adopté l'ordre anatomique.

Nous commençons par les maladies des paupières et du sourcil (fig. 1, *a*) ; ce sont les premiers organes qui se présentent à notre regard.

Nous passons ensuite aux affections des voies lacrymales et de la conjonctive.

(*) *a*, peau des paupières ; *b*, conjonctive ; *c*, cornée ; *d*, sclérotique ; *e*, iris ; *f*, cristallin ; *g*, corps vitré ; *h*, nerf optique et rétine ; *i*, rétine ; *j*, choroïde ; *k*, orbite ; *ll*, muscles externes de l'œil.

Pour les maladies du globe oculaire (fig. 3), il est nécessaire de distinguer les maladies des membranes qui occupent l'hémisphère antérieur et qui peuvent être presque toutes examinées à l'œil nu, et les maladies des membranes qui sont placées plus profondément et qui ne peuvent être examinées complétement qu'avec l'ophthalmoscope (fig. 1). C'est ainsi que nous étudions successivement les maladies de la cornée (*c*), de la sclérotique (*d*), de l'iris (*e*), du cristallin (*f*), du corps vitré (*g*), du nerf optique (*h*), de la rétine (*i*) et de la choroïde (*j*).

L'étude du nerf optique comprend aussi les altérations des centres nerveux visuels.

Nous devrons présenter ici des notions précis sur l'ophthalmoscope, et ses différents modèles, et exposer leur mode d'emploi. Quant aux applications de ces instruments au diagnostic des maladies oculaires, elles ne pourront être utilement étudiées que dans les chapitres consacrés à la pathologie des diverses membranes de l'œil.

Les maladies de l'orbite (*k*) et des muscles de l'œil (*l*) seront examinées après les altérations du globe, puis viendra la dioptrique de l'œil et l'accommodation.

PREMIÈRE PARTIE

PAUPIÈRES ET SOURCILS

CHAPITRE PREMIER

ANATOMIE ET PHYSIOLOGIE

Anatomie. — A. Sourcils. — *a. Structure.* — Les sourcils sont des saillies musculo-cutanées, situées en avant de l'arcade orbitaire supérieure qui dessine une courbe légère, dont la concavité regarde en bas. Couverts des poils, ils se confondent en haut avec l'enveloppe cutanée de la région frontale et se continuent en bas avec les paupières, dont ils ne sont séparés que par une dépression plus ou moins profonde.

b. Superposition des plans. — Les plans superposés de cette région sont : 1° la *peau*, très-mobile, recouverte de poils, et contenant dans son épaisseur des glandes sudorifères et un très-grand nombre de glandes sébacées ; 2° la *couche sous-cutanée* traversée par les fibres du muscle sourcilier qui, de la partie interne de l'arcade orbitaire se porte en dehors pour s'insérer à la peau ; 3° la *couche musculaire*, constituée par les fibres du frontal, de l'orbiculaire et par un muscle qui est spécialement destiné à cette région, le muscle *sourcilier ;* 4° la *couche aponévrotique*, qui n'est que l'épanouissement de l'aponévrose occipito-frontale, se confondant avec le périoste ; 5° enfin le *squelette*, qui est constitué par la lamelle antérieure du sinus frontal. On y remarque en dedans une échancrure pour la poulie du muscle grand oblique, et, vers le tiers interne, le trou sus-orbitaire destiné au passage de l'artère et du nerf de ce nom.

c. Vaisseaux. — Ils n'offrent pas un calibre considérable ; l'artère la plus volumineuse est la sus-orbitaire, qui passe par le trou du même nom ; deux autres sont moins importantes : ce sont la frontale interne et les branches terminales de la temporale superficielle.

d. Nerfs. — Les nerfs sensitifs sont fournis par les branches de l'ophthalmique de Willis, et les nerfs moteurs par le facial.

e. Lymphatiques. — Ils se rendent, pour la plupart, dans les ganglions parotidiens.

B. Paupières. — *a. Structure.* — Les deux paupières, dont la structure est presque tout à fait identique, n'ont pourtant pas la même apparence.

La paupière supérieure bombée en avant et moulée, pour ainsi dire, sur le globe de l'œil, est deux fois plus grande que la paupière inférieure ; la peau qui la recouvre forme des plis et des rides dont la direction est parallèle à son bord. Ces plis s'effacent lorsque les yeux se ferment ; ils augmentent au contraire, en nombre, lorsque ceux-ci sont ouverts.

La paupière inférieure, moins étendue en hauteur, présente moins de plis parallèles, mais elle est sillonnée, vers les deux angles de l'œil, par des rides et des plis particuliers visibles, surtout à un certain âge et chez les sujets nerveux. Chez les vieillards ces plis sont plus prononcés à l'angle temporal, tandis que les personnes nerveuses et celles atteintes d'affections des voies lacrymales, elles offrent des rides très-nombreuses se dirigeant vers le grand angle de l'œil.

Chacune des deux paupières présente un bord libre muni de cils, et un bord adhérent. Ce dernier correspond à la base de l'orbite, que Sappey désigne sous le nom de *sillon orbito-palpébral supérieur* et *inférieur*. Quand l'œil est ouvert, les bords libres sont écartés ; ils sont en contact, lorsque l'œil est fermé.

Les paupières se réunissent aux deux angles de l'orbite, pour former les *commissures*.

b. Superposition des plans (fig. 2). — Les plans superposés qui constituent cette région sont : 1° la peau ; 2° la couche musculaire ; 3° le tissu cellulaire ; 4°, le ligament suspenseur du tarse ou capsule oculo-palpébrale ; 5° le tarse ; 6° la conjonctive avec toutes ses glandes.

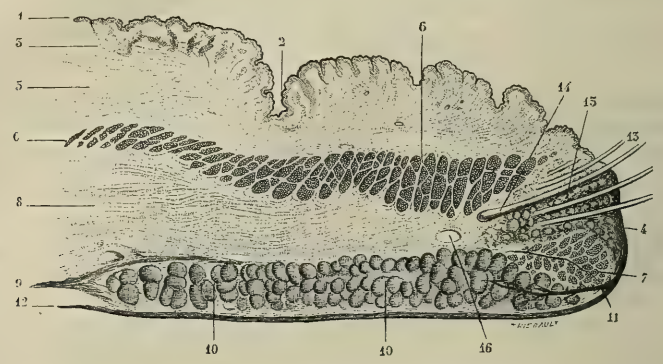

Fig. 2. — Section de la paupière, d'après une préparation du docteur Trombetta (*).

1° La *peau* des paupières est extrêmement fine. D'après Richet, elle envoie jusque sur les os, près des angles interne et externe, des prolongements fibreux pour fixer les commissures. Sa structure est, au reste, la même que celle des autres parties, mais elle y est plus mince qu'ailleurs. On y remarque : l'épiderme ; le corps muqueux de Malpighi ; les papilles du derme, le derme et ses aréoles ; des glandes sudoripares et des follicules pileux sébacés. Le derme est constitué par des faisceaux fibreux lamineux, élastiques et des fibres musculaires. D'après Sappey ces dernières sont aplaties, curvilignes et annexées aux follicules pileux. 2° La seconde couche est constituée par les fibres des deux muscles orbiculaires et de l'élévateur de la paupière supérieure.

L'*orbiculaire des paupières* (fig. 3) offre deux parties bien distinctes, qui, d'après



Fig. 3. — Muscles orbiculaires (**).

(*) 1, épiderme ; 2, ride transversale de la paupière ; 3, derme ; 4, bord libre ; 5, tissu cellulaire sous-cutané ; 6, orbiculaire des paupières ; 7, muscle ciliaire de Riolan ; 8, tissu cellulo-adipeux sous-musculaire ; 9, capsule de Tenon et cartilage tarse ; 10, glandes de Meibomius ; 11, canal et orifice des glandes de Meibomius ; 12, conjonctive ; 13, cils ; 14, bulbes des cils ; 15, glandes sébacées des cils ; 16, arcade artérielle palpébrale.

(**) 4, coupe du muscle sourcilier ; 5, fibres se rendant de la partie externe de l'orbiculaire dans le frontal ; 6, fibres moyennes du frontal ; 7, fibres les plus internes du même muscle ; 8, lame fibreuse dite tendon réfléchi de l'orbiculaire ; 9, fibres anastomosant le muscle orbiculaire et le petit zygomatique ; 10, grand zygomatique ; 33, muscle canin ; 34, 36, muscles latéraux du nez ; 35, muscle transverse ; 37, périoste des os propres du nez au niveau du tendon direct de l'orbiculaire ; 38, muscles pyramidaux ; 39, sourcilier du côté gauche.

Arlt et Duchenne (de Boulogne), forment deux véritables muscles : le muscle externe ou superficiel, et le muscle interne ou profond.

Les fibres du muscle orbiculaire superficiel sont circulaires et se dirigent en arc de cercle autour de la fente palpébrale. Elles se continuent sans interruption près de la commissure externe d'une paupière à l'autre. A l'angle interne, plusieurs faisceaux prennent directement leur attache à l'apophyse montante, à la face antérieure du sac et au ligament palpébral interne. Les fibres qui s'insèrent à la face antérieure du sac constituent le *muscle lacrymal antérieur*. Une dernière couche du muscle orbiculaire, plus profondément placée, ne forme pas des arcs de cercle complets ; les fibres qui la composent, attachées à la surface postérieure et à l'os unguis, atteignent le bord des paupières et même la superficie des tarses. Elles constituent le muscle orbiculaire profond ou *lacrymal postérieur*.

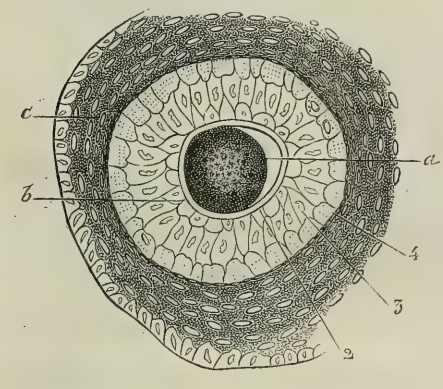

FIG. 4. — Coupe d'un follicule (*).

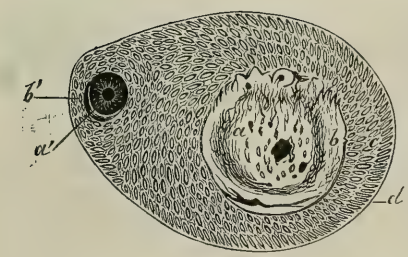

FIG. 5. — Deux cils, naissant dans un seul follicule (**).

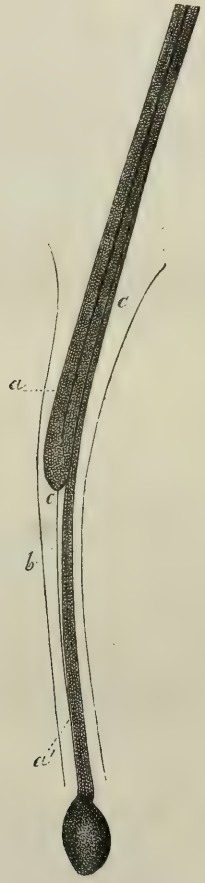

FIG. 6. — Deux cils dans une gaîne commune (***).

Autour de la fente palpébrale, on distingue une partie des fibres marginales qui forment une bande étroite, et que Riolan appelait le *muscle ciliaire* (fig. 2, n° 7).

(*) *a*, cil ; *b*, enveloppe interne du follicule ; *c*, couche de Malpighi, constituant l'enveloppe externe du follicule ; 2, 3, 4, trois rangées de cellules transparentes avec des noyaux atrophiés.
(**) *a*, *a'*, coupe de deux cils ; *b*, *b'* enveloppes internes ; *c*, *d*, enveloppe externe.
(***) *a*, *a'*, deux cils ; *b*, enveloppe du cil inférieur ; *c*, *c*, enveloppe commune aux deux cils.

3° La couche du *tissu cellulo-adipeux sous-musculaire* présente de larges mailles.

4° La *capsule fibreuse* enveloppe le tarse ; en se prolongeant en haut jusqu'au bord orbitaire, elle se confond avec le périoste où elle prend un point d'attache pour former un véritable ligament fibreux ou suspenseur des paupières. En s'approchant des deux commissures, cette aponévrose s'épanouit et se fixe sur des crêtes osseuses situées l'une à l'angle externe de l'orbite, l'autre sur l'os unguis. D'après Tenon, ce sont *des ligaments angulaires externe et interne.*

5° Les *tarses* (fig. 2, n° 9) sont des fibro-cartilages semblables aux cartilages interarticulaires ; ils occupent toute l'étendue des paupières. Épais près du bord libre, ils s'amincissent à mesure qu'ils s'en éloignent, de sorte que, vers le bord adhérent, on ne retrouve plus que l'aponévrose ligamenteuse. Le tarse de la paupière supérieure a une hauteur de 10 millimètres environ et décrit une demi-circonférence : il est très-rigide, ce qui rend souvent difficile le renversement de cette paupière. Le tarse de la paupière inférieure est moins dense et ne dépasse pas 4 millimètres de hauteur.

6° *Ligaments larges.* — C'est un prolongement du périoste des os du crâne uni au périoste de l'orbite. Le ligament large supérieur se détache de l'arcade orbitaire pour aller se fixer au tarse supérieur. Le ligament inférieur vient du bord antérieur du plancher de l'orbite et se fixe au tarse de la paupière inférieure.

7° *Muscle orbito-palpébral de Sappey* (1). — C'est une lame musculaire transversalement étendue de la partie interne à la partie externe de la base de l'orbite, se continuant en bas avec le bord adhérent du cartilage tarse et donnant insertion en haut au releveur et au prolongement sous-jacent de l'aponévrose orbitaire. Ce muscle est constitué par des fibres lisses. Les fibres moyennes se dirigent de haut en bas ; les internes s'inclinent en bas et en dedans ; les externes en bas et en dehors. Ce muscle présente un segment de sphère creux, et établit l'indépendance ou l'équilibre dans les mouvements de l'œil et des paupières.

Au-dessous du tarse supérieur, et dans sa partie la plus élevée, on trouve l'aponévrose du muscle élévateur de la paupière supérieure, attachée en cet endroit au cartilage tarse.

Il n'existe pas de muscle analogue dans la paupière inférieure, mais Richet démontre que le muscle droit inférieur envoie à la paupière inférieure un prolongement membraniforme qui peut être considéré comme l'analogue de l'élévateur de la paupière supérieure. Dans le mouvement de l'œil en bas, la paupière est entraînée dans le même sens.

Dans l'épaisseur du cartilage tarse se trouvent les glandes de Meibomius. Pour la paupière supérieure, leur nombre est de 30 à 40 ; de 20 à 30 pour l'inférieure. Ces glandes sont munies de conduits distincts, ouverts sur les bords libres des paupières (fig. 2, n°s 10 et 11) et qui sécrètent un liquide huileux destiné à humecter les paupières et la conjonctive.

8° La *conjonctive* se trouve au-dessous du tarse, auquel elle est unie par une mince couche de tissu cellulaire.

c. Bords libres des paupières. — Les bords libres de deux paupières en se réunissant constituent la fente palpébrale longue de 25 à 30 millimètres. Elle est dirigée de haut en bas et de dehors en dedans. Cette disposition oblique, peu prononcée chez les Européens, est, comme on sait, très-marquée chez les Chinois et les Japonais.

Les bords libres ont de 2 à 3 millimètres d'épaisseur et sont taillés en biseau aux dépens de la face interne pour la paupière supérieure, aux dépens de la face cutanée pour la paupière inférieure. La première présente, à la limite de la peau, une crête aiguë en haut, et qui est beaucoup moins prononcée sur la seconde. C'est sur ce rebord que sont implantés les cils.

d. Les *cils* sont des poils roides, recourbés en haut pour la paupière supérieure, et en bas pour l'inférieure. Chaque cil prend naissance dans un follicule à part, mais

(1) Sappey, *Traité d'anatomie descriptive*, t. III, p. 677. Paris, 1872.

il arrive quelquefois que deux cils voisins naissent dans un follicule commun, comme on peut juger par les figures 5 et 6. Les cils sont semés sans ordre sur la lèvre antérieure du bord libre, on en compte de 120 à 150 pour chaque paupière. Ils sont entourés d'une série des glandes sébacées propres, et qui servent à leur nutrition et leur lubrifaction. La figure 7 faite d'après la préparation de Remy, interne des hôpitaux, montre les dispositions réciproques des glandes et des cils.

FIG. 7. — Cils de bœuf d'après Remy (*).

Le long de la crête du bord libre, entre la rangée des cils et le bord conjonctival, s'ouvrent les glandes de Meibomius rangées sur une seule ligne.

Chaque paupière présente, près de l'angle interne et sur son bord libre, un tubercule saillant où se trouve l'orifice d'un point lacrymal.

e. Artères. — Elles sont très-nombreuses. Sappey distingue : *a*, deux *palpébrales internes*, destinées au bord libre des paupières et qui naissent de la partie terminale du tronc de l'ophthalmique. Un peu au-dessus du tendon de l'orbiculaire elles se séparent en inférieure et supérieure, se placent entre le cartilage tarse et les muscle orbiculaire et marchent parallèlement au bord libre à la distance de 3 millimètres de ce dernier. Elles s'anastomosent avec les : *b*, *palpébrales externes* qui proviennent de l'artère temporale et lacrymale ; les *c*, *palpébrales supérieures* venant de l'artère sus-orbitaire

FIG. 8. — Artères des paupières.

(*) A, épiderme ; B, glande sébacée ; C, derme rendu transparent au moyen de l'acide acétique ; c, follicule d'un cil naissant.

et avec les *d*, *palpébrales postérieures* fournies par les musculaires supérieures et inférieures.

Les veines forment deux plans sous-cutané et sous-conjonctival qui suivent les artères.

f. Vaisseaux lymphatiques. — Ils se dirigent les uns en dedans les autres en dehors. Les internes se jettent dans les troncs lymphatiques qui descendent du front sur les côtés et la racine du nez pour suivre la veine faciale et se rendre dans les ganglions sous-maxillaires. Les externes se réunissent aux troncs temporaux pour se rendre ensuite dans les ganglions parotidiens.

g. Nerfs. — Les *nerfs sensitifs* sont ceux de la cinquième paire. Les *nerfs moteurs* viennent de la septième paire pour l'orbiculaire, et de la troisième paire pour l'élévateur de la paupière supérieure.

Développement. — D'après Meckel, les paupières commencent à se former dès la deuxième semaine. Leur base se constitue d'abord, puis le bord libre ; elles arrivent ensuite au contact et adhèrent enfin l'une à l'autre. Elles restent ainsi unies pendant toute la vie intra-utérine ; ce n'est que *deux mois* avant la naissance que s'établit la fissure interpalpébrale. Dans certaines anomalies l'adhérence persiste après la naissance, ou bien la fente palpébrale se présente très-sensiblement rétrécie.

Physiologie. — Les paupières exécutent deux sortes de mouvements : les uns soumis à la volonté, les autres spontanées, involontaires.

Les mouvements volontaires permettent l'écartement des paupières et leur occlusion. Le mouvement d'écartement s'effectue par la contraction du muscle élévateur de la paupière supérieure et par le relâchement complet de son antagoniste, l'orbiculaire. L'occlusion de l'œil se produit par la contraction de l'orbiculaire et par le relâchement de l'élévateur de la paupière supérieure.

Ces mouvements s'exécutent aussi, à chaque instant, en dehors de tout acte de la volonté et d'une manière instinctive. Ce sont ces mouvements qui constituent le *clignement*, acte complexe, produit par des mouvements successifs d'abaissement et d'élévation des paupières, qui glissent sur la surface du globe de l'œil. Le besoin de cligner est dû à l'innervation de la conjonctive par les filets du trijumeau.

Le rôle des paupières est d'abord de soustraire l'organe visuel à l'action incessante de la lumière et des corps étrangers, puis de faciliter, au moyen du clignement, la lubrifaction du globe oculaire, la distribution des larmes et des sécrétions huileuses sur sa surface.

Les *cils* servent à éloigner de l'œil les corpuscules étrangers flottants dans l'air ; de plus, ils absorbent une partie des rayons lumineux.

Les *sourcils* protégent aussi l'organe de la vue, en retenant une partie des poussières répandues dans l'atmosphère. Grâce à eux, la sueur du front s'arrête et ne peut descendre dans l'œil. Les poils dont ils sont munis absorbent, en outre, une partie des rayons lumineux venant d'en haut. C'est pour cette raison que les habitants des pays chauds sont d'ordinaire pourvus par la nature de sourcils développés et plus épais que les hommes destinés à vivre dans les régions froides ou tempérées.

CHAPITRE II

MODE D'EXPLORATION

L'examen de l'œil et de ses annexes doit se faire à un jour convenable ; le malade doit être placé non en face de la lumière, mais un peu obliquement. On passe successivement en revue les sourcils et les paupières sans y porter la main, et l'on compare la conformation de la région orbitaire tout entière.

Sourcils.— 1. Les sourcils peuvent être le siége de blessures, de cicatrices, d'abcès et de tumeurs; la chute prématurée des poils doit être prise aussi en considération.

2. Par la palpation, on s'assurera si les poils ne cachent pas de cicatrices. S'il existe une fistule, on l'explore avec un stylet pour s'assurer s'il n'y a pas de carie du bord de l'orbite. On y rencontre aussi des tumeurs dont on définira la nature, si elle est dure ou liquide, sensible ou indolore, fixe ou mobile.

Paupières. — Dans l'examen des paupières, on doit observer :

1. Si la paupière supérieure d'un œil est plus abaissée que celle de l'autre.

2. Si la fente palpébrale est égale dans les deux yeux.

3. Si les yeux se ferment et s'ouvrent d'une manière régulière et s'il n'y a pas des clignements exagérés, s'il n'y a pas de chute des paupières ou d'obstacle à leur occlusion.

4. Il faut constater aussi quelle est l'épaisseur de la paupière et de son bord libre, et voir s'il n'existe pas d'œdème ou d'hypertrophie des tissus palpébraux.

5. Il faudra s'assurer de l'état dans lequel se trouve la peau des paupières; si elle est rouge et gonflée, si les plis sont régulièrement disposés, s'il y a des ecchymoses, des abcès, des éruptions ou des tumeurs à la surface.

6. Lorsqu'il existe une tumeur il est nécessaire de procéder à la palpation et de renverser au besoin la paupière, afin d'apprécier la profondeur qu'occupe la tumeur.

Bords libres des paupières. — Les bords libres des paupières doivent être examinés avec le plus grand soin, et l'on recherchera :

1. S'ils s'appliquent bien sur le globe de l'œil, et s'ils ne sont pas déviés, soit en dedans, soit en dehors. Pour faire cet examen, on recommande au malade de serrer fortement les paupières et les ouvrir ensuite, de regarder tantôt en haut, tantôt en bas; la déviation devient alors plus apparente.

2. On s'assure si les paupières ne sont pas gonflées, et si la crête du rebord est bien conformée. Dans les affections chroniques des conjonctives et des paupières, les bords, au lieu d'être taillés en biseau, sont arrondis, émoussés, rouges et ulcérés.

3. On s'occupera de la disposition des cils, et l'on s'assurera s'ils ne sont pas déviés par place ou tout le long du bord libre.

4. N'existe-t-il pas à leur racine des incrustations qui recouvriraient des ulcérations! Un verre grossissant pourra être employé à cet effet avec avantage: il permettra aussi de constater si les orifices des glandes de Meibomius, au voisinage des racines des cils, ne sont pas obstrués.

5. Y a-t-il des abcès, des ulcères, ou des tumeurs sur le bord libre?

6. Il faut s'enquérir ensuite de la situation des points lacrymaux, savoir si leur ouverture est béante et s'ils ne sont pas déviés.

7. On soulèvera légèrement avec la pulpe du pouce la paupière supérieure en l'attirant successivement en haut et en bas, pour savoir si ces mouvements sont libres et faciles, et s'ils ne sont pas accompagnés de contractions convulsives.

Après avoir examiné attentivement tous ces points, on interrogera le malade sur ses antécédents et sur les symptômes qu'il éprouve.

CHAPITRE III

PATHOLOGIE ET THÉRAPEUTIQUE

Parmi les lésions que l'on rencontre du côté des paupières, les unes sont inflammatoires, simples : blépharite ciliaire; orgeolet; furoncle et anthrax; phlegmon et abcès; érysipèle des paupières; emphysème.

Les autres sont des affections dartreuses : eczéma, psoriasis, éphidrose et ochromydrose, herpès, zona, acné, vitiligo, alopécie, pustules varioloïques et les scrofulides des paupières.

D'autres, enfin, sont de nature syphilitique : chancre, syphilides bénignes et tuberculo-serpigineuses.

L'étude des tumeurs doit comprendre : 1° celle des kystes, tels que : chalazion, kystes dermoïdes, séreux, etc.; 2° celles des tumeurs solides, tels que : tumeurs érectiles, verrues, lipomes, gommes syphilitiques, éléphantiasis, névroses, épithéliomes et carcinomes.

ARTICLE PREMIER.

BLÉPHARITE CILIAIRE.

L'inflammation du bord libre des paupières désignée sous le nom de blépharite ciliaire est caractérisée par une rougeur du bord et des angles palpébraux, tuméfaction à la racine des cils, avec formation des croûtes qui recouvrent des excoriations.

Elle peut affecter uniquement la peau au pourtour des cils, ou bien toute l'épaisseur du bord palpébral. Dans le premier cas, il y a blépharite simple furfuracée ou pityriasis; dans le second, c'est une vraie blépharite glandulaire ou bulbaire. Ce sont ces deux formes de maladie que nous avons adoptées. Quant aux divisions adoptées par les auteurs, en blépharites *catarrhale* et *scrofuleuse* (Wharton Jones) simple, diphthéritique, furfuracée, ulcéreuse et folliculaire (Velpeau), quoique justifiées par l'anatomie, ne nous paraissent pas pratiques, et ne sont qu'un embarras pour le diagnostic.

A. **Blépharite furfuracée ou pityriasis.** — Le phénomène caractéristique de la blépharite furfuracée est une desquamation de l'épiderme sous forme de petites lamelles blanchâtres, pulvérulentes, que l'on a très-justement comparées à de la farine.

C'est une affection identique avec celle que l'on constate au cuir chevelu, à la face et dans d'autres parties du corps. Développée sur le bord des paupières où la peau est très-mince et très-sensible, elle ne tarde pas à être accompagnée de démangeaisons et d'une vive irritation. La sécrétion des glandes de Meibomius et des glandes sébacées, augmentée, s'accumule à la surface du bord libre; les lamelles de l'épiderme s'agglutinent à la base des cils, et forment des pellicules fines et molles qui enveloppent les cils, et s'y attachent souvent même à une certaine dis-

tance de leur base. Par le frottement, ces lamelles se détachent et tombent souvent entre les paupières, où elles produisent une sensation de corps étranger.

En examinant attentivement cette région à la loupe, on constate quelquefois de petites pustules, semblables aux boutons d'acné, situées entre les cils. Peu à peu l'épiderme s'amincit et s'exfolie, le derme s'injecte, devient rouge, etc. ; si la maladie dure longtemps, des ulcérations et des abcès peuvent s'y former ; l'inflammation gagne les parties sous-jacentes, et peut envahir successivement les glandes sébacées, les bulbes pileux, et se transformer en une blépharite glandulaire.

La blépharite furfuracée peut avoir d'autres conséquences non moins désagréables; les cils, ne reposant plus sur le derme sain, deviennent fragiles et cassants, et les paupières s'en dégarnissent de plus en plus.

L'irritation peut gagner la conjonctive, et donner lieu à une vraie conjonctivite.

B. **Blépharite ciliaire-glandulaire.** — Elle est très-fréquente et affecte ordinairement la forme chronique.

Symptomatologie. — Dans cette affection, on remarque : 1. Une boursouflure au bord des paupières, soit par places, soit sur toute son étendue.

2. Une rougeur de la peau et des conjonctives au voisinage du point affecté. Les angles palpébraux présentent souvent des excoriations très-étendues.

3. Un changement de direction des cils qui deviennent cassants et tombent en grande partie; ailleurs ils sont ramassés en pinceau, et s'entre-croisent. Çà et là ils manquent complétement, tandis qu'ailleurs ils sortent par faisceaux à travers les mêmes orifices.

A mesure que la maladie fait des progrès le nombre de cils diminue, ceux qui remplacent les anciens n'acquièrent pas le même développement ; ils pâlissent et s'étiolent, et quelques poils rares et incolores se montrent çà et là, de sorte que la paupière peut être complétement dépourvue de cils (*madarosis*).

4. La sécrétion des glandes sébacées, mélangée à celle des glandes de Meibomius, s'accumule sur le bord libre, au pourtour de la racine des cils, et forme une sorte de croûte composée d'écailles friables, luisantes, adhérentes aux cils et à l'épiderme. Si l'œil n'est pas irrité, les croûtes peuvent rester inaperçues pendant un certain temps; s'il y a irritation et inflammation, elles deviennent plus évidentes, et l'on trouve au-dessous une surface ulcérée qui saigne au moindre contact.

Chez les malades peu soigneux, les bords des paupières sont recouverts sur toute leur étendue d'une large croûte plus ou moins épaisse, derrière laquelle le pus s'accumule. On y remarque aussi des abcès, ou de véritables boutons d'acné, situés dans le tissu cellulaire sous-cutané, ce qui constitue, pour Soelberg Wells, une forme particulière d'*acné ciliaris*.

5. Les cils sont très-souvent agglutinés, et collés pendant le sommeil; le malade, en ouvrant le matin les yeux, arrache les cils par pinceaux.

6. A la racine des cils on trouve presque toujours des ulcérations. Elles sont superficielles, et occupent une large surface du derme, ou bien elles sont profondes et disséminées; dans ce dernier cas, l'ulcération affecte la forme de cupule, au milieu de laquelle on trouve un ou plusieurs cils.

Dans cette période, les cils ne tiennent plus à l'épiderme (voy. fig. 10, *b*), comme Ranvier et Cornil l'ont démontré sur les préparations que je leur ai

fournies. Des trajets fistuleux se sont ouverts sur le bord libre autour de chaque cil malade et ont formé, en se réunissant, des ulcères en cupule.

7. Par suite de la rétraction de la peau et d'excoriation du derme, le bord palpébral s'arrondit, surtout à sa marge interne, devient rouge et luisant. La paupière inférieure se renverse en dehors et constitue un état qui est appelé *lagophthalmie*.

Dans certains cas, il y a désorganisation complète de tous les tissus du bord libre avec épaississement, induration, et une éversion complète du bord libre et du tarse (*tylosis*).

8. L'oblitération partielle ou totale des orifices des glandes de Meibomius est aussi une des conséquences de ces altérations; de là des kystes sébacés conjonctivaux.

9. La muqueuse oculaire est souvent injectée; elle se renverse en dehors et devient charnue, sarcomateuse ou veloutée.

10. Les points lacrymaux sont tantôt déviés et rétrécis, tantôt exulcérés et enflammés.

11. Pour compléter le tableau de la maladie, il suffira d'y joindre les signes fonctionnels. Les malades se plaignent de démangeaison, de picotement, de roideur des paupières, de la photophobie, de larmoiement, d'une sensation de gravier entre les paupières, etc. Ces symptômes sont quelquefois accentués à tel point qu'on croit les rapporter plutôt à une affection interne de l'œil. On comprend facilement que le bord palpébral étant exulcéré, les nerfs trijumeaux qui s'y trouvent irrités transmettent leur irritation aux autres branches oculaires, pour constituer le larmoiement, la photophobie, etc.

Anatomie pathologique. — Nous avons indiqué plus haut que la maladie débute le plus souvent par les glandes sébacées (fig. 9, *g*, *g*,) qui avoisinent les

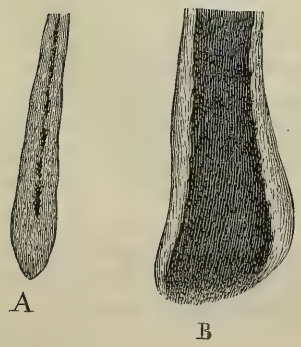

Fig. 9. — Coupe des cils (*).

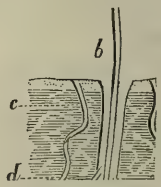

Fig. 10. — Poils sortant de la peau au milieu d'un ulcère (**).

canaux des cils; leur suppuration donne lieu à des trajets fistuleux très-nombreux sur le bord libre au pourtour de cils. Leur réunion forme des ulcères en cupule, au milieu desquels les cils vacillants frottent les parois ulcérées en *b*, (fig. 10) et

(*) A, racine d'un cil normal; B, cil hypertrophié; C, cil ramolli, qui se casse en *a*.
**) *c*, canal sudorifère.

jouent le rôle d'un corps étranger. Ranvier et Cornil ont confirmé ces faits par des recherches microscopiques. Dans d'autres cas, il y a altération de l'enveloppe des cils eux-mêmes. Robin, avait démontré que la gaîne du cil était dans ces cas remplie d'une quantité considérable de cellules épithéliales, de matière sébacée et souvent de pus.

Les recherches microscopiques récentes faites à ma clinique par Remy, interne des hôpitaux, ont démontré que la substance propre du cil subit une dégénérescence et devient granuleuse, opaque et volumineuse, sa coloration est noire, pigmentée, molle et comme imbibée de liquide (voy. fig. 9). Souvent nous avons vu avec Muron des excroissances papillaires à la surface des cils.

Quant à la présence des champignons (*trichophyton*), les recherches que nous avons faites sur un grand nombre de malades nous ont conduit à des résultats négatifs.

Étiologie. — La blépharite ciliaire se reconnaît le plus souvent par les rétrécissements ou les obstructions des voies lacrymales. Sur plus de 500 blépharites ciliaires que nous avons traitées dans les dernières années, 350 étaient occasionnées par les altérations des voies lacrymales, 9 par les granulations des conjonctives, et les autres reconnaissaient pour cause l'inflammation directe des glandes et du bord libre des paupières.

Les diathèses lymphatique, strumeuse et scrofuleuse ont une certaine influence sur la production de cette affection. Nous avons souvent constaté l'existence de la blépharite bulbaire chez les individus atteints d'engorgement des glandes du cou et des glandes sous-maxillaires. Les individus mal nourris, habitant des appartements humides, froids et mal aérés, ou travaillant dans une atmosphère chargée de miasmes putrides, de gaz irritants, etc. ; les sujets faibles et anémiques, sont plus que les autres prédisposés au développement de cette maladie.

Marche, durée. — La blépharite ciliaire est une affection chronique ; elle dure des mois, des années ; mais il y a des périodes d'amélioration très-notable, faisant croire à la guérison, mais suivies de nouvelles poussées inflammatoires.

Diagnostic différentiel. — Il est difficile de confondre la blépharite ciliaire avec aucune autre maladie ; tout au plus pourrait-on la prendre pour une simple conjonctivite, granuleuse ou lacrymale. Mais dans une conjonctivite, les mucosités, au lieu d'être accumulées à la racine des cils, les collent au contraire vers leur sommet.

La boursouflure des paupières dans les conjonctivites se présente ordinairement dans toute la paupière et sous forme d'œdème, tandis que, dans la blépharite, elle est limitée au bord libre.

Pronostic. — La terminaison dépend en grande partie du degré d'altération. En général, la maladie est bénigne. Les tylosis et les lagophthalmos deviennent de plus en plus rares, car on oppose à la maladie un traitement plus rationnel qu'autrefois.

Traitement. — Cette affection exige un traitement tout différent selon que l'on a affaire à la forme pityriasique ou glandulaire.

A. *Traitement de la blépharite pityriasique.* — Il est très-simple :

1. On doit recommander au malade de se laver les yeux matin et soir avec de

l'eau chaude simple, ou en y ajoutant une faible dose de sous-carbonate de soude :

℞ Eau distillée..... 100 grammes. | Sous-carbonate de soude... 1 gramme.

C'est une excellente solution qui facilite la dissolution des écailles graisseuses et des pellicules du bord libre.

L'usage des collyres astringents est préjudiciable et doit être complétement proscrit.

2. Pour combattre l'irritation des conjonctives et diminuer la photophobie, on ordonnera des injections d'eau tiède dans les points lacrymaux avec la seringue d'Anel. Ces injections, qui nous ont donné des résultats remarquables, dégagent les voies obstruées et contribuent très-efficacement à la guérison.

3. Le badigeonnage des paupières avec la teinture d'iode ou le crayon mitigé de nitrate d'argent constitue un des points essentiels du traitement. Le chirurgien pratique cette opération une ou deux fois par semaine, en ayant soin de préserver soigneusement l'entrée du caustique dans l'œil.

4. Pour combattre les démangeaisons palpébrales dont se plaignent les malades, je leur conseille de saupoudrer les bords libres souvent dans la journée avec la poudre de calomel porphyrisé.

5. Les rechutes sont efficacement combattues par les préparations arsenicales, iodées, ferrugineuses, toniques et fortifiantes, prises à l'intérieur pendant un certain temps. Voici une des formules faciles à doser :

℞ Eau distillée..... 200 gramm. | Arséniate de soude.. 0,05 à 0,10 centigr.

B. *Traitement de la blépharite glandulaire.* — Il est plus complexe et plus difficile.

1. On commence par inspecter avec un grand soin les voies lacrymales qui sont le plus souvent le point de départ de la maladie, et, en guérissant l'altération dont elles sont le siége, on guérit la blépharite ciliaire elle-même. Ce moyen est tellement important que nous le considérons comme la base principale du traitement. Nous avons souvent guéri des blépharites chroniques de quinze, de vingt ans, dans l'espace de deux ou trois mois, rien qu'en rétablissant les voies lacrymales qui ont été oblitérées.

2. En général, il faut recommander aux malades, d'une manière toute spéciale, les soins d'une propreté minutieuse. Ils doivent ramollir les croûtes desséchées qui occupent la base des cils. A mesure qu'elles se forment, le malade devra les ramollir et les détacher avec les ongles ou une pince; laissées sur place, elles abriteraient le pus et activeraient l'irritation.

Pour ramollir et détacher plus facilement la sécrétion morbide, on peut se servir avec avantage de fomentations ou de lotions d'eau tiède, de décoctions de têtes de pavots, d'eau de guimauve ou de laitue. On fera ces lotions à l'aide d'une éponge fine et très-douce. Si cela ne suffit pas, on fera appliquer, surtout le matin, des cataplasmes de fécule de riz.

3. L'*épilation des cils* doit être pratiquée sans retard. Les croûtes une fois enlevées, on découvrira, soit à l'œil nu, soit au moyen d'une loupe, des ulcères en

cupule qui entourent les cils. Ces cils, placés au fond des ulcères, devront être enlevés. Pour les arracher, on se sert d'une pince (fig. 11), puis on cautérise les ulcérations avec un crayon effilé de nitrate d'argent mitigé.

Fig. 11. — Pince à épiler.

Je regarde l'*arrachement des cils* comme le moyen le plus efficace qu'on puisse employer dans le traitement de cette affection. En effet, les cils, qui se trouvent au centre de l'ulcération, jouent le rôle de corps étrangers, et s'opposent à la cicatrisation. L'épilation des cils ne détruit pas les bulbes pileux qui sont très-souvent intacts, mais elle active la cicatrisation des ulcères, et les cils repoussent ensuite au milieu d'un tissu déjà cicatrisé.

L'arrachement a fourni aussi de bons résultats à Quadri, de Naples, et Lawrence au commencement de ce siècle; mais leur opération avait pour but de rendre plus facile la cautérisation des bords des paupières. Bazin (1) a indiqué le moyen de guérir les blépharites ciliaires par l'épilation des cils, croyant qu'il s'agissait là d'une végétation cryptogamique. Cramoisy (2) a introduit en pratique l'épilation générale des cils comme moyen de guérison, et il pratiquait souvent deux ou trois épilations successives.

Je pense que l'épilation générale de tous les cils pourrait amener une trop grande irritation, c'est pourquoi il faut y renoncer.

Ma méthode de traitement consiste à n'arracher que quelques cils les plus malades et cautériser ensuite l'ulcère. Mais, pour ne pas provoquer une trop grande irritation, il ne faut épiler que tous les deux ou trois jours et sur des points éloignés.

Ce n'est donc pas, comme quelques auteurs l'ont dit, un moyen accessoire de guérison, mais bien une indication essentielle du traitement. Il est bon de savoir qu'une seule épilation ne suffit pas, et qu'il faut quelquefois arracher le même cil deux et même trois fois avant que la partie ulcérée du bord libre soit guérie.

4. On combattra l'inflammation et les excoriations étendues des paupières en les touchant avec de la teinture d'iode, le crayon de nitrate d'argent mitigé, ou avec une solution astringente. Voici les formules de ces solutions :

℞ Eau distillée.....	10 gramm.	℞ Eau distillée	10 gramm.
Nitrate d'argent.....	0,25 centigr.	Potasse caustique	0,25 centigr.

5. L'usage des pommades au précipité rouge et blanc, à l'oxyde de zinc ou au nitrate de mercure, est en général considéré comme un remède spécifique contre la blépharite ciliaire. Ces pommades sont en effet utiles, lorsqu'elles sont employées à l'origine de la maladie, au moment où les bulbes ne sont pas très-altérés et où les ulcères ne sont ni profonds ni étendus. Elles réussissent surtout à la fin de la

(1) Bazin, *Considérations générales sur la mentagre et les teignes de la face*, 1854.
(2) Cramoisy, *Courrier médical*, 1860, p. 87, 100 et 111.

maladie en facilitant la résolution des parties engorgées. Les pommades de Lyon, de Desault, du Régent, d'Arlt, ne doivent leur réputation qu'au précipité rouge simple ou additionné de quelque autre agent, tels que : acétate de plomb et camphre (Régent), oxyde de zinc (Deval), précipité blanc (Arlt), etc.

Des résultats favorables ne seront obtenus à l'aide de ces pommades que si on les applique à doses faibles (0gr,10 à 0gr,15 pour 10 grammes d'axonge), et en couches très-minces sur les bords des paupières. Voici quelques formules des plus usitées :

℞ Précipité rouge	10 centigr.	℞ Précipité rouge	15 centigr.
Acétate de plomb cristallisé	5 —	Camphre	15 —
Axonge fraîche	5 gramm.	Huile d'olives	1 goutte.
Huile d'amandes douces	5 gouttes.	Beurre lavé à l'eau chaude	3 gramm.
(Galezowski.)		(Desmarres.)	

6. Si les orifices des glandes de Meibomius sont bouchés ou engorgés, et si la sécrétion ne s'opère pas librement, il est bon d'ajouter à ces pommades une petite partie de tutie préparée. Par le frottement, on déchire les pellicules qui bouchent les orifices et la sécrétion se rétablit. La pommade de Janin peut être avantageusement employée dans ce dernier cas.

℞ Tutie préparée	2 grammes.	℞ Glycérolé d'amidon	5 grammes.
Bol d'Arménie	2 —	Camphre	5 centigr.
Précipité blanc	1 —	Poudre d'acétate neutre de plomb	1 grammes.
Axonge	4 —		
(Janin.)		(Galezowski.)	

7. Dans une inflammation trop vive des paupières et lorsqu'il existe une prédisposition aux abcès, on aura recours aux cataplasmes de fécule de riz ou de glycérolé d'amidon tiédi, que l'on appliquera sur l'œil deux ou trois fois par jour, pendant une demi-heure ou une heure.

8. Après la disparition des symptômes inflammatoires, Mackenzie conseille de baigner souvent les paupières avec une solution suivante :

℞ Sublimé, de	5 à 10 centigr.	Eau	240 grammes.

9. Lorsque les cils poussent d'une façon irrégulière, qu'ils tombent constamment, n'étant pas solides à leur base, je les coupe non loin de la racine sur toute l'étendue de chaque paupière. J'obtiens de cette façon un raffermissement de ces poils, et la guérison plus facile de la blépharite.

10. On prescrira en même temps au malade un régime convenable, tonique, et on défendra l'usage des alcooliques, du café et des mets fortement épicés.

11. L'usage des conserves bleues ou neutres pourra être recommandé pendant tout le traitement. Le malade doit éviter une lumière trop vive et le travail au gaz.

12. Le sirop antiscorbutique ou de brou de noix, l'huile de foie de morue, les préparations iodées et arsenicales, seront prescrites pour combattre les causes générales prédisposantes de la maladie. C'est pour cette même raison que l'usage de

l'eau de La Bourboule devra être préconisé. Le séjour aux stations thermales d'Uriage et de Saint-Nectaire peut être indiqué. Les malades y sont soumis aux douches oculaires d'eau pulvérisée et y obtiennent des améliorations des plus sensibles.

BIBLIOGRAPHIE. — Chassaignac, *Du décapage des cils dans les ophthalmies* (*Arch. d'ophth.* Paris, t. II, p. 88). — Moll, *Archiv f. Ophth.*, t. VI, a. 1, p. 286. — Mantazean, *Épilation des cils contre la blépharite* (*Gaz. des hôp.*, 1858, n° 142). — Deval, *Traitement de la blépharite ciliaire* (*Gaz. des hôp.*, 1862, n° 12). — E. Williams, *Blépharite ciliaire* (*New-York Med. Record*, mars, 1866).

ARTICLE II

ORGEOLET, FURONCLE, ANTHRAX

A. **Orgeolet.** — Il est constitué par une inflammation furonculeuse du tissu cellulaire épitarsien et du pourtour des cils. Habituellement, il présente la grosseur d'un *grain d'orge*, et c'est de là qu'il tire son nom.

Selon Richet, tout furoncle a son siége dans le follicule pilo-sébacé ; nous pensons aussi que l'inflammation d'une des glandes sébacées des cils est le point de départ de l'orgeolet.

La tumeur est dure, rouge foncé, se perdant d'une manière insensible dans les parties voisines. Le toucher provoque une douleur très-vive, ainsi que les mouvements des paupières. D'abord limité au bord libre, le gonflement envahit bientôt toute la paupière.

Au bout de quatre ou cinq jours, il se forme une élevure d'un blanc jaunâtre qui ne tarde pas à se rompre pour donner issue à un pus épais, contenant de petits lambeaux de tissu cellulaire mortifié. L'ouverture se produit, soit sur la face cutanée, soit sur la marge conjonctivale du bord libre. Le gonflement cesse immédiatement, et la cicatrisation qui en résulte ne laisse pas de trace.

L'orgeolet amène un gonflement des tissus voisins, et il n'est pas rare d'observer l'oblitération d'un ou de plusieurs orifices des glandes de Meibomius ou des glandes sébacées, ce qui fait naître des kystes sébacés ou des chalazions. L'œdème palpébrale qui accompagne l'orgeolet devient quelquefois tellement intense, qu'il peut simuler un érysipèle ou un phlegmon du sac. L'erreur sera facile à éviter en s'assurant que la région du sac n'est point douloureuse.

Il n'est pas rare de voir une conjonctivite très-intense accompagner l'orgeolet et qui durera tant que l'abcès n'est pas percé. L'étranglement des tissus environnants peut être tellement prononcé, qu'il en résultera une inflammation des vaisseaux lymphatiques de la paupière et un engorgement des glandes préauriculaires et sous-maxillaires, qui deviennent sensibles au toucher.

Certaines personnes sont prédisposées d'une manière toute particulière aux orgeolets, des récidives sont si fréquentes, que, pendant des mois entiers, toute occupation leur est interdite (1).

(1) J'ai soigné une dame, âgée de vingt-cinq ans, qui avait, pendant plus d'un an, un ou deux orgeolets à chaque menstruation. Tout travail lui était interdit. Ce n'est que par des cautérisations du bord libre avec le crayon de nitrate d'argent souvent répétés que j'ai obtenu la guérison.

La douleur qui accompagne l'orgeolet, bien qu'elle ne soit pas des plus vives et qu'elle n'oblige pas le malade à renoncer au travail, est très-gênante et peut devenir insupportable quand le malade se livre à des travaux de cabinet, surtout le soir.

Lorsque l'orgeolet proémine sur la peau, il est moins douloureux et produit moins d'inflammation que lorsqu'il fait saillie sur le bord libre ou la muqueuse.

Traitement de l'orgeolet. — 1. Au début de la maladie, lorsque le pus n'est pas encore formé, je cautérise la peau en face de l'orgeolet avec le crayon de nitrate d'argent. Par ce moyen, j'ai réussi très-souvent à faire avorter le mal.

2. Ce traitement doit être abandonné aussitôt que la période de suppuration commence; on aura alors recours aux fomentations d'eau de guimauve chaude et cataplasmes de fécule de riz ou de pomme cuite.

3. Quand l'abcès tarde à percer, il est urgent de l'ouvrir avec une lancette, en donnant à la plaie une direction parallèle au bord libre de la paupière, et en ayant soin de ménager les cils.

4. Pour combattre la prédisposition aux récidives, on doit badigeonner les bords des paupières avec une solution caustique quelconque, indiquée plus haut. (Voy. *Blépharite.*)

Des fomentations avec de l'eau blanche pourront aussi être employées avec succès.

5. Le traitement interne consistera en purgatifs salins et des eaux minérales de Pulna, de Friedrichshaller-Britterwasser, de Néris et de Montmiral.

Les toniques conviennent aux personnes faibles, et les ferrugineux à celles qui sont chloro-anémiques.

Hardy emploie avec avantage l'eau de goudron prise régulièrement pendant quelque temps à l'intérieur. Ce moyen combat efficacement la diathèse furonculaire, et peut être mis en usage pour la guérison des orgeolets.

B. **Furoncle.** — Ce qui distingue le furoncle de l'orgeolet, c'est que son siége est différent et qu'il occupe une étendue plus considérable. Comme l'orgeolet, c'est une inflammation du derme et du tissu cellulaire, et il se montre sur tous les points des paupières ou des sourcils. La paupière tout entière devient œdémateuse; souvent la paupière inférienre y prend part, et le chémosis séreux envahit le globe de l'œil. L'aspect extérieur d'un œil ainsi affecté fait penser à une ophthalmie purulente, si ce n'est que la douleur est circonscrite et limitée à un point fixe, et que la suppuration est presque nulle.

La région sourcilière est le siége d'élection du furoncle. Il peut quelquefois y atteindre des proportions considérables et amener même une sorte d'œdème et d'érysipèle sur toute la surface.

C. **Anthrax.** — C'est une inflammation du tissu cellulaire sous-cutané, se propageant au tissu aréolaire du derme et amenant très-rapidement la mortification de la peau. Pour Richet (1), l'anthrax est le résultat d'inflammation de plusieurs follicules pilo-sébacés à la fois.

L'anthrax des paupières est excessivement rare. A. Guérin (2) déclare ne

(1) Richet, *Anat. méd.-chirurg.*, 2e édit., p. 11.

(2) A. Guérin, *Nouv. diction. de méd. et de chirurg. prat.* Paris, 1865, t. II, p. 563, art. ANTHRAX.

l'avoir jamais observé dans cette région. En effet, c'est plutôt le sourcil qui est le siége de cette tumeur inflammatoire, et la paupière ne sera enflammée que d'une manière secondaire et par voisinage.

L'anthrax débute par la rougeur et le gonflement du sourcil, accompagnés de chaleur et d'une douleur excessivement vive. Au centre de la grosseur apparaît une phlyctène, qui crève en laissant s'écouler un liquide glutineux sanguinolent. Quelques jours plus tard, des ouvertures cribriformes se montrent au centre; il s'en échappe un peu de pus et des lambeaux du tissu cellulaire, que l'on appelle bourbillon.

Une fois les tissus malades éliminés, on aperçoit une large ulcération à bords frangés, au milieu de laquelle se trouve une masse grisâtre, pultacée, qui n'est autre que les tissus de la paupière désorganisés. Cette cavité se remplit bientôt de bourgeons charnus, et la cicatrisation a lieu, mais avec raccourcissement de la peau de la paupière, suivie de son renversement en dehors.

Traitement du furoncle et de l'anthrax. — Il est très-rare que l'on puisse faire avorter le furoncle ou l'anthrax en voie de formation. Peut-être même s'obtient-il plus difficilement sur la paupière que partout ailleurs. Pourtant, je ne saurais trop recommander, au début de la maladie, l'application sur la paupière d'une couche assez épaisse de collodion élastique, que l'on renouvellera tous les jours. Ce moyen peut arrêter le progrès et quelquefois enrayer complétement le mal, mais il faut que ce médicament soit bien préparé. Voici sa formule :

℞ Collodion	30,0	Huile de ricin	0,5
Térébenthine	1,5	(Robert Latour.)	

Si la maladie est trop avancée, il est nécessaire de pratiquer une large et profonde incision et d'appliquer ensuite des compresses d'eau fraîche sur la paupière recouverte avec un petit morceau de toile cirée ou de caoutchouc.

Ce moyen réussit mieux que les cataplasmes pour calmer les douleurs et empêcher le gonflement. D'un autre côté, les compresses humides, même froides, se réchauffent très-vite sous une toile imperméable et agissent à la façon des cataplasmes émollients.

Bibliographie. — Dupuytren, *Leçons orales de clinique chirurgicale*, t. IV, art. Anthrax. — Collis, *Dublin quarterly Journ. of med. sc.* Febr., 1864. — A. Guérin, *Nouveau Diction. de méd. et de chir. prat.* Paris, 1865, t. II, art. Anthrax. — Ryba, *Ueber Hordeolum u. Chalasion* (*Prager Vierteljahrschr.*, t. V, 1845).

ARTICLE III

PUSTULE MALIGNE ET AFFECTION FARCINEUSE DES PAUPIÈRES

A. **Pustule maligne.** — C'est une affection gangréneuse de la peau qui résulte d'inoculation des matières putrides de cadavres ou d'animaux infectés. Mackenzie et Wells affirment qu'elle n'a jamais été observée en Angleterre, tandis qu'en France, surtout en Lorraine et à Paris, elle n'est pas très-rare.

Les cochers, les maréchaux, les bergers, les corroyeurs, etc., et tous ceux que

leur profession met en contact avec des animaux infectés, y sont particulièrement exposés. Elle paraît se développer aussi à la suite d'une piqûre d'insectes qui se nourrissent de la chair des cadavres.

D'après Bourgeois (d'Étampes), il se forme d'abord une petite induration lenticulaire, qui se transforme bientôt en une ou plusieurs vésicules. La paupière tout entière devient tuméfiée et érysipélateuse, d'un rouge foncé. Deux jours plus tard, la vésicule se transforme en eschare gangréneuse.

Anatomie pathologique. — Les pustules de la peau proviennent de nodosités développées dans le tissu même de la peau. L'examen microscopique fait par Virchow (1) montre une prolifération cellulaire abondante, qui s'étend quelquefois jusqu'au tissu musculaire interstitiel. Au bout de quelque temps, les vaisseaux lymphatiques se prennent sur une grande étendue. D'après les belles recherches faites par Davaine (2), les pustules malignes contiennent un grande nombre de bactéridies.

La *marche* de cette affection est très-rapide; le malade est pris de fièvre, de frissons et de nausées; la tuméfaction gagne la face et le cou, et quelquefois la mort survient au bout de trois ou quatre jours. Dans d'autres cas, la paupière se détruit, et l'œil se trouve complétement perdu.

L'indication principale, pour le traitement de cette affection, est, on le conçoit, de s'opposer avec la plus grande rapidité possible à l'absorption du pus vénéneux. Lisfranc cautérisait avec le fer rouge toute la partie gonflée ainsi que la pustule (3). Bourgeois (d'Étampes) préfère employer la potasse caustique.

Le traitement tonique, le vin et le rhum, devront être prescrits à l'intérieur.

B. **Affection farcineuse des paupières.** — Elle a été souvent confondue avec la pustule maligne. Mackenzie dit avec raison que le diagnostic devient facile lorsqu'on se rappelle que, dans la morve, une affection constitutionnelle ayant quelque analogie avec le rhumatisme précède les symptômes locaux. Dans la pustule maligne, au contraire, l'affection débute par le mal local.

Rayer, A. Tardieu et Tarnawski ont rapporté des faits intéressants de l'affection farcineuse des paupières. Ce dernier a cité un cas très-intéressant d'affection morveuse des paupières et de l'œil, que j'ai pu observer avec lui sur un malade de l'Hôtel-Dieu.

En jugeant d'après ces quelques faits, on peut conclure que l'affection farcineuse des paupières atteint de préférence les angles, qu'elle apparaît sous forme de pustules ou d'abcès, se transformant très-rapidement en croûtes desséchées. La gangrène n'est pas fréquente; mais la suppuration se transmet à la conjonctive et à la cornée, comme cela est arrivé chez le malade de Tarnawski.

L'affection générale est très-grave et presque constamment mortelle.

Il arrive quelquefois que la morve et le farcin sont accompagnés de tuméfaction excessive des paupières avec exophthalmie phlegmoneuse. De Graefe (4) en a rapporté un cas analogue, et à l'examen microscopique Virchow a découvert des nodosités morveuses dans la choroïde.

(1) Virchow, *Spec. Pathol. und Therapie*, t. II, p. 416, et Simon's *Hauskrank.*, p. 206.
(2) Davaine, *Mém. de la Soc. de biol.* Paris, 1865, p. 93.
(3) Lisfranc, *Clinique chirurgicale*, t. I, p. 172.
(4) Graefe, *Archiv f. Ophthalm.* 1857, t. III, Abth. 2, p. 418.

Pour *traitement* local, je conseille le chlorure de zinc en collyre pour la conjonctive et comme agent caustique pour la paupière.

BIBLIOGRAPHIE. — Rayer, *De la morve et du farcin chez l'homme* (*Mém. de l'Acad. de méd.*, t. VI, p. 733, 1837). — Vigla, *Thèse de Paris*, 1839. — A. Tardieu, *De la morve et du farcin chronique*, thèse de Paris, 1843. — Bourgeois, d'Étampes, *Arch. gén. de méd.*, 1843, et *Traité de la pustule maligne*, 1861. — Elliotson, *Medico-Chirurgical Transact.*, vol. XVI, 1830 et 1833. — Raimbert, *Traité des maladies charbonneuses*, 1859, et *Nouveau Diction. de méd. et de chir. prat.* Paris, 1867, t. VII, p. 143, art. CHARBON. — Tarnawski, *De la morve et du farcin chronique chez l'homme et de leurs complications*, thèse de Paris, 1867.

ARTICLE IV

PHLEGMON ET ABCÈS DES PAUPIÈRES

Le plus souvent, c'est la paupière supérieure qui est le siége de l'inflammation phlegmoneuse pouvant aboutir à un abcès.

Symptomatologie. — La maladie débute par une rougeur et un gonflement de la paupière, ce qui rend ses mouvements très-difficiles : les douleurs deviennent poignantes et lancinantes. La couleur de la peau passe au rouge livide ; les plis transversaux disparaissent, tous les tissus qui composent cet organe se distendent au point que la paupière supérieure recouvre l'inférieure, et la cache entièrement.

La tension devient excessive, et bientôt on voit apparaître dans un des angles un point jaunâtre qui s'ouvre et donne issue au pus. L'abcès formé ainsi dans le grand angle est appelé par les auteurs *anchilops*, et celui qui a pour siége le petit angle, *ægilops*.

D'ordinaire, l'inflammation phlegmoneuse est limitée au pourtour de l'orbite et au sourcil. Il est rare que la paupière inférieure y prenne part, à moins que le phlegmon ne soit produit par le traumatisme.

La conjonctive n'est que légèrement congestionnée, boursouflée, des mucosités s'accumulent dans les angles, quelquefois il existe un chémosis plus ou moins marqué, surtout si le phlegmon palpébral est le résultat d'un traumatisme grave du globe de l'œil.

Le malade est en proie à un accès de fièvre plus ou moins intense, se traduisant par des frissons, de l'insomnie, de l'inappétence et de la céphalalgie. Tous ces symptômes s'amendent dès que le pus trouve issue au dehors et que l'abcès perce.

Si le pus reste accumulé derrière l'aponévrose oculo-palpébrale, il peut fuser dans les parties profondes, détacher le périoste, et, en y séjournant longtemps, amener une carie osseuse. Souvent, le contraire a lieu, et dans les altérations osseuses, soit par fracture, soit par scrofule, le pus, avant de se faire jour au dehors, s'infiltre dans le tissu cellulaire des paupières, et donne lieu à un phlegmon spontané, avec fluctuation apparaissant dans la partie œdématiée de la paupière, et bientôt l'abcès s'ouvre au dehors. Il y a alors de l'exophthalmie et un strabisme.

Étiologie. — Parmi les causes des phlegmons et des abcès des paupières on doit signaler en premier lieu le traumatisme, tel que contusion, fracture des os de l'orbite et corps étrangers. On les voit apparaître quelquefois à la suite d'un érysipèle de la face, de la variole, de la fièvre scarlatine ou de la fièvre typhoïde.

Dans ce dernier cas, la terminaison peut devenir funeste et la gangrène détruire toute la paupière.

Diagnostic différentiel. — On peut confondre le phlegmon palpébral avec la même affection du tissu cellulo-graisseux de l'orbite; mais, dans cette forme, l'œil est dévié, immobile et très-fortemeut projeté en avant.

L'ophthalmie purulente diffère beaucoup du phlegmon. Elle est accompagnée d'une suppuration abondante, et les paupières ne sont point sensibles au toucher. Le contraire a lieu dans le phlegmon.

Traitement. — Au début, on tentera de faire avorter le phlegmon palpébral. Desmarres père propose, pour arriver à ce résultat, de promener sur toute l'étendue de la paupière le crayon de nitrate d'argent trempé dans l'eau. Ce moyen me paraît très-rationnel et doit être essayé avant que la maladie ait pris de l'extension.

L'application des sangsues sur les paupières, recommandée par Mackenzie, pourrait congestionner davantage cet organe; c'est pourquoi je n'y ai jamais recours; il est préférable de les appliquer derrière l'oreille.

Dès que la fluctuation devient évidente, il faut ouvrir l'abcès par une incision transversale et profonde. Des fomentations chaudes et des cataplasmes sur l'œil, de même que de légers purgatifs salins, pourront faciliter la résolution des parties engorgées et prépareront la guérison.

Bibliographie. — Denonvilliers, *Du phlegmon des paupières* (*Gaz. des hôpit.*, 1859).

ARTICLE V

ÉRYSIPÈLE, ÉRYTHÈME DES PAUPIÈRES

A. **Érysipèle.** — **Symptomatologie.** — L'apparition de quelques symptômes gastriques annonce la maladie; céphalalgie, bouche amère, nausées, lassitude et frissons; les paupières sont pesantes, et le malade éprouve une sensation de brûlure et d'engourdissement. Les ganglions du cou ou pré-auriculaires sont engorgés.

Dès le deuxième ou le troisième jour, le gonflement des paupières s'accentue et l'érysipèle est déclaré.

L'érysipèle de la face se communique ordinairement aux paupières; quelquefois un seul œil est atteint; mais, le plus souvent, les paupières des deux yeux et surtout les paupières supérieures sont prises.

De même que dans les autres parties, on distingue sur la paupière deux sortes d'érysipèles : *simple* et *phlycténoïde*.

Les yeux sont fermés et les paupières supérieures sensiblement tuméfiées. La peau palpébrale est rouge pâle, quelquefois écarlate. Cette coloration disparaît par la pression pour se reproduire immédiatement. En même temps, la peau paraît luisante, sèche au toucher. Le malade éprouve une sensation de chaleur ardente et des picotements accompagnés d'une vive démangeaison. L'épiderme est distendu par suite de l'*infiltration* séreuse du derme. En s'accumulant dans le tissu réticulaire, la sérosité forme des vésicules ou des bulles. Suivant que ces vésicules

ressemblent à celles de la miliaire ou à des phlyctènes, on dit que l'érysipèle lui-même est *miliaire* ou *phlycténoïde.*

La première forme est la moins grave, et ne cause pas habituellement de désordres considérables. Il n'en est pas de même de l'érysipèle phlycténoïde. L'inflammation gagne le tissu cellulaire sous-cutané, et entraîne un sphacèle partiel. Il faut dire cependant qu'en général l'érysipèle des paupières se guérit complétement sans laisser de désordre d'aucune sorte.

Complications. — Les complications qui surgissent, soit pendant, soit après un érysipèle, sont les suivantes :

1. *Phlegmon* diffus avec ou sans abcès; tantôt le mal envahit le tissu cellulaire de la paupière et n'entraîne que des mortifications partielles et des raccourcissements consécutifs de cet organe, tantôt l'inflammation franchit la capsule de Tenon, gagne le tissu cellulaire de l'orbite, et amène une exophthalmie avec compression du nerf optique. La conséquence ultime est une atrophie du nerf optique et la perte de la vue.

2. *Méningite.* — Cette affection, qui a été signalée dans le courant de l'érysipèle de la face, ne peut pas être expliquée par la propagation du mal le long du nerf optique aux méninges; elle est aussi consécutive à la congestion et à l'inflammation concomitante.

3. *Blépharite ciliaire* et altérations des ouvertures des glandes de Meibomius. Consécutivement, surviennent la chute des cils, et un trichiasis partiel.

4. *Conjonctivite et kératite.* — Quoique très-rebelle, cette complication n'offre par elle-même aucun caractère de gravité. Rarement la cornée se perfore.

5. *Iritis.* — Cet accident est rare. J'ai vu un exemple d'iritis monoculaire. E. Vidal (1) a rapporté un cas d'iritis double de moyenne intensité.

6. *Affections des voies lacrymales.* — L'inflammation gagne les voies lacrymales et amène leur obstruction temporaire ou définitive. La tumeur lacrymale peut même se développer au bout de quelque temps.

7. *Phlébite* dans les veines de la face. Dubreuil, Blachez, Silvester, l'ont quelquefois observée.

Étiologie. — L'étiologie de l'érysipèle est peu connue. Les *causes directes* de l'inflammation de la peau, telles que blessures, abcès des paupières, follicules enflammés, tumeur lacrymale, etc., peuvent donner lieu à des phénomènes ressemblant beaucoup à l'érysipèle, mais qui, pourtant, ne constituent qu'un faux érysipèle.

Dans les grandes villes, et surtout dans les hôpitaux, l'état atmosphérique et la constitution médicale sont des causes qui favorisent l'apparition de cette maladie.

Les affections morales et des désordres des organes digestifs peuvent contribuer à son développement.

Traitement de l'érysipèle. — 1. Les soins qu'on doit donner à l'érysipèle simple des paupières ne diffèrent pas de ceux que réclame l'érysipèle situé dans d'autres parties. On saupoudre ces parties avec la poudre d'amidon, on prescrit quelques légers purgatifs et l'on se borne en somme à la méthode expectante. L'émétique, administré au début, peut faire avorter le mal.

(1) E. Vidal, *Mém. de la Soc. de biol.* Paris, 1863, p. 51.

2. Mais notre intervention devient indispensable lorsque la maladie prend un caractère plus grave : quand elle se complique d'un abcès, d'une conjonctivite, d'une kératite, etc. On graissera les bords des paupières avec de la pommade de concombre ou du cold-cream.

3. Si il y a une conjonctivite ou une kératite accompagnée de chémosis, il faudra instiller quelques gouttes d'atropine et employer des astringents.

B. **Érythème.** — On le confondra facilement avec l'affection précédente, si l'on oublie que l'érythème n'est point accompagné de fièvre, et qu'il est plus limité et plus superficiel que l'érysipèle.

La peau des paupières est rouge et privée, par places, de son épiderme. Quelquefois, elle suinte un liquide séreux, dans d'autres cas elle est complétement sèche, rugueuse par places, et ses papilles sont fortement gonflées. Le malade éprouve une sensation de chaleur et de démangeaison insupportable, que rien ne peut calmer. Une photophobie très-intense et un larmoiement l'accompagnent, c'est l'*érythème noueux*. Nous l'avons vu avec le docteur Kohn s'étendre jusqu'à la conjonctive bulbaire.

Étiologie. — L'érythème peut être le résultat d'une irritation prolongée de la peau palpébrale par les larmes âcres qui accompagnent les conjonctivites purulentes ou les irido-choroïdites traumatiques. Je l'ai vu aussi se produire chez les personnes scrofuleuses, souvent à la suite des cataplasmes ou des fomentations appliquées sur les yeux.

Traitement. — C'est à tort qu'on a recommandé récemment l'application des compresses imbibées d'une solution d'acétate de plomb. J'ai vu justement l'érythème survenir à la suite de ces fomentations.

Le seul traitement efficace, c'est l'usage de la poudre de calomel porphyrisé, dont on saupoudre très-souvent la surface des paupières malades. Si les croûtes se trouvent au milieu de l'érythème, on les enlève pour recouvrir les ulcères. Les malades se trouvent très-soulagés, et la guérison ne tarde pas à venir.

Bibliographie — Dubreuil, *Gaz. hebd.*, 1863, n° 44. — Blachez, *Gaz. hebd.*, 1863, n° 47. — Richard Dobson, *Medico-Chirurgical Transact.*, vol XIV, p. 206. London, 1828.

ARTICLE VI

ŒDÈME ET EMPHYSÈME DES PAUPIÈRES

A. **Œdème.** — Le tissu cellulaire sous-cutané des paupières se laisse facilement infiltrer par un liquide séreux, ce qui occasionne son œdème.

Symptomatologie. — L'œdème des paupières est caractérisé par un gonflement et une boursouflure uniforme de la peau, avec conservation de sa teinte pâle et d'un certain degré de transparence. Les plis transversaux s'effacent plus ou moins complétement, l'impression des doigts persiste. Les mouvements des paupières deviennent naturellement plus difficiles et les malades ont l'air endormi.

Cet état n'est pas douloureux, à moins qu'il ne soit le résultat d'un traumatisme : dans ce cas, il peut être accompagné d'ecchymoses et d'une véritable inflammation de la peau.

Si l'œdème est causé par une phlébite, il est accompagné des symptômes inflam-

matoires très-graves, et on lui donne le nom, d'après Carron du Villards, de *phlegmatia alba dolens.*

L'œdème des paupières ne constitue pas une maladie isolée et idiopathique, mais il est ordinairement la conséquence d'une hydropisie générale. Les personnes atteintes de l'albuminurie, de l'anasarque consécutive à la scarlatine ou aux maladies du cœur, etc., présentent souvent cette altération.

Quelquefois cette affection est occasionnée par une contusion ou un érysipèle, par des affections de la cavité orbitaire ou de ses parois osseuses.

L'application trop prolongée d'un cataplasme de farine de lin sur les paupières peut provoquer un œdème suivi d'une éruption vésiculeuse.

Les piqûres des insectes venimeux donnent lieu à un œdème considérable.

L'œdème congénital avec hypertrophie ou exubérance de la peau et du tissu cellulaire constitue une autre forme de la maladie. Les paupières sont aussi boursouflées et œdématiées, avec cette différence que la peau présente des plis si larges et si épais, qu'ils descendent au-devant du bord libre et empêchent le malade de voir distinctement.

Traitement. — Il faut rechercher la cause qui a amené l'œdème; si elle est accidentelle, le mal disparaîtra très-facilement avec la cause qui l'a produit.

Si l'œdème est idiopathique et s'il est consécutif à une maladie du cœur, à l'albuminurie, à l'état scrofuleux, etc., on devra chercher à combattre la cause générale.

Pour rendre la tonicité à la peau flasque et relâchée des voiles palpébraux, on fera baigner les yeux avec de l'eau de roses ou de l'eau blanche. Mackenzie recommande l'usage des sachets contenant des herbes aromatiques sèches, telles que les fleurs de camomille, de sauge, de romarin et d'une petite quantité de camphre.

B. Emphysème des paupières. — L'introduction de l'air dans le tissu cellulaire sous-cutané amène un emphysème général ou partiel.

Deux conditions sont nécessaires pour la production de l'emphysème des paupières : fracture des os du nez ou de l'orbite et introduction de l'air à travers cette fracture dans le tissu cellulaire.

Dupuytren, Jarjavay (1) et Desmarres ont rapporté des cas très-intéressants de fracture, soit de l'os unguis, soit du plancher interne de l'orbite.

Le plus souvent, l'emphysème suit immédiatement l'accident. Gosselin (2) a observé un cas d'emphysème qui s'est produit spontanément vingt-deux ans après la fracture. Quelquefois il est consécutif aux fractures de la base du crâne qui établissent une communication entre l'orbite et le sinus frontal, et de là avec le tissu cellulaire de l'orbite et des paupières.

Mackenzie, Midlemore, Weller, ont signalé l'apparition de l'emphysème palpébral sans aucune fracture, mais à la suite d'un violent éternument ou d'un effort pour se moucher.

(1) Observation. — Dans le cas rapporté par Jarjavay, une chute à l'âge de dix-huit ans amena d'abord la perte de connaissance, puis la suppression de l'odorat et l'hémorrhagie buccale; mais ce ne fut que six ans plus tard que survint une tumeur à l'angle interne de la paupière supérieure. C'était un emphysème palpébral, communiquant avec la narine et la bouche, et qui était compliquée d'esquilles osseuses. (Jarjavay, *Compendium de chirurgie*, t. III, p. 100.)

(2) Gosselin, *Clinique chirurg.* Paris, 1873, t. II, p. 71.

Il faut supposer que, dans ce cas, il se produit une déchirure de la membrane de Schneider dans un endroit correspondant à un trou anormal de l'os unguis à travers lequel l'air s'introduit dans le tissu cellulaire et produit l'emphysème.

Symptomatologie. — La *tuméfaction* des paupières, surtout de la paupière supérieure, survient subitement; elle est mollasse, mais l'impression du doigt ne reste pas.

La *couleur de la peau* ne change point ; il n'y a ni chaleur ni douleur.

La *pression* exercée avec la pulpe des doigts sur la paupière dans ses différentes parties, donne la sensation caractéristique d'une crépitation. Cette sensation est produite par la migration de l'air à travers les mailles du tissu cellulaire.

L'emphysème palpébral *n'est point douloureux*, mais il peut se compliquer d'ecchymoses et d'esquilles osseuses ; la pression devient alors douloureuse.

Dans le cas où le tissu cellulaire sous-conjonctival s'infiltre de gaz, on aperçoit de larges bulles transparentes sur le globe de l'œil. Ce même gaz, en s'introduisant dans le tissu cellulaire de l'orbite, amène une exophthalmie.

Pronostic. — L'emphysème palpébral ne présente aucune gravité, et presque toujours la guérison s'obtient très-facilement. L'emphysème du tissu orbitaire constitue, au contraire, une complication qui rend la guérison plus lente et plus difficile.

Traitement. — Une compression méthodique sur la paupière et sur son angle interne suffit le plus souvent pour obtenir la résolution.

On prescrira en même temps au malade de s'abstenir de trop fortes inspirations et d'éviter l'éternument.

Des compresses trempées dans des collyres astringents et le badigeonnage avec le collodion élastique peuvent être avantageusement employés.

On n'aura recours aux incisions dans la région palpébrale que si la peau est trop fortement distendue et si le gonflement ne cède à aucun des moyens ci-dessus mentionnés.

Bibliographie. — Baudens, *Clinique des plaies d'armes à feu*, p. 162. Paris, 1836. — Dupuytren, *Leçons orales*, t. I, p. 128. Paris, 1832. — Menière, *Arch. gén. de méd.*, t. XIX, p. 344. Paris, 1849. — Foucher, *Emphysème des paupières consécutif à la rupture du sac lacrymal* (*Gaz. des hôpit.*, 1863, n° 48). — Mauvezin, *De l'œdème gangréneux des paupières* (*Arch. gén. de méd.*. 1865, p. 86). — Rydel, *Traumatisches Emphysem der Augenlieder* (*Wiener med. Wochenschrift*, 1866, n° 77).

ARTICLE VII

BLESSURES ET BRULURES DU SOURCIL ET DES PAUPIÈRES

Les blessures de la région orbitaire ont une grande importance à cause du voisinage des organes et des nerfs qu'elles peuvent intéresser. Elles donnent lieu à une suppuration abondante et à une rétraction cicatricielle, suivies de l'ectropion, de ptosis, etc.

Une autre conséquence bien plus fâcheuse peut être observée à la suite d'une blessure, c'est la perte de la vue de l'œil correspondant.

C'est sous ces trois points de vue qu'il faut envisager les blessures et les plaies

des paupières et du sourcil, et ne formuler le pronostic qu'après un examen attentif de toutes les parties externes et internes de l'œil.

1. Les blessures, les coups et les chutes sur la région orbitaire sont très-facilement suivis d'une extravasation du sang dans le tissu cellulaire sous-endermique. Ces ecchymoses ne sont pas graves; leur absorption demande de deux à trois semaines. Elles succèdent quelquefois aux fractures de l'orbite ou du crâne, et le pronostic devient naturellement plus sérieux.

Des ecchymoses sous-cutanées se produisent à la suite d'applications des sangsues et des opérations pratiquées sur l'œil.

2. Les plaies et les blessures de la région sourcilière peuvent atteindre le nerf sus-orbitaire et occasionner des douleurs névralgiques très-violentes. On connaît le fait observé par Dupuytren, dans lequel la piqûre du nerf frontal avait amené des douleurs excessives et causé la perte de la vue du côté blessé. L'incision de la plaie et la section complète du nerf firent cesser les douleurs, mais la vue ne fut pas rétablie.

3. La perte de la vue accompagne assez souvent les blessures du bord orbitaire, soit inférieur, soit supérieur. On a voulu expliquer ce phénomène par l'irritation d'une branche de la cinquième paire, transmise au ganglion ophthalmique, et qui aurait pu occasionner une hypersécrétion intra-oculaire et un glaucome simple. Cette opinion me paraît complétement erronée. Les observations que j'ai pu faire avec l'ophthalmoscope sur un certain nombre des malades m'ont permis de constater un état de blancheur peu prononcée du nerf optique, sans excavation ni autre altération des membranes internes de l'œil.

Je pense, au contraire, que la cause de cécité est très-variée. Tantôt l'intérieur de l'œil ne présente aucune altération, et l'on ne peut l'expliquer que par une déchirure du nerf optique ou sa compression dans le trou optique; tantôt, au contraire, on constate des lésions très-graves de l'intérieur de l'œil, tels que décollement de la rétine, épanchement de sang dans le corps vitré, déchirure de la choroïde, etc., (1).

4. Les plaies et les blessures du bord des paupières, entraînent leur difformité, telles que coloboma, trichiasis, ectropion, etc.

Les plaies profondes peuvent atteindre la branche nerveuse qui se rend à l'élévateur de la paupière supérieure et entraîner à la suite une paralysie (ptosis).

5. Dans les plaies contuses, surtout à la région externe, l'infiltration de sérosités et du pus se porte vers la paupière supérieure (Velpeau); de là des tuméfactions avec les caractères gangréneux.

6. Lorsque le traumatisme porte sur le coin interne de l'œil, on doit examiner si les points lacrymaux ou le sac lacrymal ne sont pas atteints, s'il n'y a pas d'emphysème, qui pourrait dépendre de la fracture de l'os unguis.

(1) Observation. — En 1870, pendant le siége de Paris je fus appelé en consultation par notre distingué confrère, le docteur Tournié, près d'un capitaine des mobiles M. T. F., qui avait reçu une contusion à la paupière inférieure, au voisinage du sac lacrymal. Il s'en est suivi un phlegmon de l'orbite et des paupières et une cécité complète de l'œil. A l'aide d'incisions et de séton filiforme nous avons guéri le phlegmon, la vue pourtant resta perdue, et l'examen ophthalmoscopique m'avait permis de constater que l'œil était rempli du sang coagulé. C'est donc aux désordres intra-oculaires et non au phlegmon et à la blessure de la paupière qu'on devait rapporter la cécité.

7. Les blessures sont quelquefois tellement profondes qu'elles traversent toute l'épaisseur des paupières, la sclérotique ou la cornée. Il est donc nécessaire d'explorer le globe de l'œil, et, s'il y a une plaie, de définir sa gravité.

8. La commotion éprouvée par l'œil par la violence du choc peut se traduire par des épanchements et des déchirures des membranes internes de l'œil. L'examen ophthalmoscopique montrera la nature de l'altération.

9. Les plaies produites par un éclat de capsule et des morceaux de fer, par armes à feu ou toute autre explosion, deviennent très-graves lorsque le corps étranger reste dans l'intérieur des tissus blessés. C'est à l'aide d'un stylet et de la palpation qu'on s'enquerra de la présence du corps étranger et de la situation qu'il occupe.

10. Les plaies déchirées guérissent plus difficilement que les autres; elles doivent être pansées avec soin, sans quoi les cicatrices vicieuses peuvent entraîner des difformités considérables et des adhérences des paupières au globe de l'œil.

11. Les brûlures peuvent atteindre les paupières à des degrés divers. Elles sont consécutives à l'action d'agents très-variés : la flamme ordinaire, l'explosion des gaz, les préparations chimiques, l'eau bouillante, les acides, etc. Le degré de gravité dépend de la nature de l'agent et des conditions dans lesquelles l'accident a lieu. L'ectropion cicatriciel et le symblépharon sont des conséquences habituelles des brûlures.

Traitement. — 1. Des ecchymoses palpébrables réclament rarement l'intervention du chirurgien. Mais lorsqu'elles sont plus étendues et accompagnées du gonflement des tissus, on appliquera des compresses imbibées d'eau glacée, à laquelle on ajoutera un des mélanges suivants :

℞ Sous-acétate de plomb liquide.	50	centigr.	℞ Teinture d'arnica.....	8	gramm.
Eau distillée.....	100	gramm.	Mixture ou eau camphrée..	120	—
Teinture d'arnica.....	1	—	(Soelberg Wells.)		

2. Lorsque les plaies sont horizontales et qu'elles n'intéressent que la peau, un simple rapprochement des bords de la plaie avec le taffetas d'Angleterre et des compresses froides suffisent; mais quand la plaie est verticale ou oblique, qu'elle est profonde et que ses bords sont irréguliers, il convient de la nettoyer préalablement, d'enlever les parties frangées et de réunir les bords par des sutures en soie.

3. Les piqûres de la région sourcilière peuvent être suivies de douleurs névralgiques; on procédera alors, selon le conseil de Dupuytren, en ouvrant largement la plaie et incisant, s'il y a lieu, la nerf frontal blessé.

4. Les brûlures des paupières doivent être traitées avec les plus grands soins, et l'on cherchera surtout à prévenir les effets désastreux des cicatrices.

5. Dans les brûlures du bord libre, il faut étendre une couche épaisse de pommade de concombre, et instiller de l'huile d'amandes douces entre les paupières.

6. Si l'épiderme des paupières est enlevé, on fera bien d'appliquer de la peau de baudruche gommée et une couche de collodion élastique sur toute la portion dénudée.

BIBLIOGRAPHIE. — Boyer, *Traité des maladies chirurgicales*, t. V, p. 245. Paris, 1816. — Dupuytren, *Leçons orales*, t. VI, p. 206. — Carron du Villards, *Ann. d'ocul.*, t. XXXIII. p. 241, et t. XXXIV, p, 65. — Von Ammon, *Zeitschrift für die Ophthalm.*, vol. I, p. 125. Dresden, 1830. — Heifelder, *Ammon's Zeitschrift für die Ophthalm.*, vol. I, p. 481, Dresden, 1831. — Lenoir, *Arch. d'ophthalm.*, t. II, p. 261. — Chavanne, *Gaz. méd. de Lyon*, 1855, p. 45. — Walton, *Operative Ophthalm. Surgery*. London, 1835, p. 93. — Sichel, *Ann. d'ocul.*, t. XXXI, p. 219. — Dixon, *Med. Times and Gaz.*, 1859, p. 471. — Busch, *Virchow's Archiv*, 1859. — Hutchinson, *Ophthalm. Hosp. Rep.*, 1864, p. 120. — A Zander, *Die Verletzungen des Auges Art. Geissler*. Zweite Hefte, 1864, p. 472.

ARTICLE VIII

AFFECTIONS DARTREUSES DES PAUPIÈRES.

§ I. — Eczéma, herpès, psoriasis, acné.

A. **Eczéma des paupières.** — Cette affection est caractérisée dès le début par des vésicules, accompagnées ou non de fissures épidermiques qui donnent lieu à une sécrétion séro-purulente. Bientôt la sécrétion se dessèche en croûtes ou squames; souvent les croûtes tombent et laissent voir des ulcères arrondis et superficiels. Le tissu cellulaire sous-jacent se gonfle et le volume des paupières augmente considérablement. En même temps, le malade éprouve une sensation de chaleur et de démangeaison désagréable.

Dans l'exzéma des paupières, de même que dans celui d'autres régions, l'éruption vésiculeuse devient facilement confluente. Elle dure ordinairement très-longtemps à cause de l'irritation qui se communique à la conjonctive. L'œil devient plus sensible, et un larmoiement abondant entretient l'irritation.

On le rencontre très-souvent chez les enfants scrofuleux avec une maladie des conjonctives et des cornées (kérato-conjonctivite phlycténulaire).

Et en effet, d'après Hardy, l'eczéma de la face se propage très-facilement de la peau aux muqueuses, et occasionne des conjonctivites et des blépharites chroniques.

L'eczéma se cicatrise complétement sans laisser de traces; la rougeur seule persiste encore pendant un certain temps.

Étiologie. — Le tempérament lymphatique et scrofuleux prédispose à cette éruption, souvent elle reconnaît pour cause l'application de topiques, tels que compresses trempées dans des solutions irritantes, des cataplasmes de farine de graine de lin et des pommades.

Traitement. — 1. Le moyen le plus efficace, selon moi, est celui de la poudre de calomel porphyrisé dont on souppoudrera toutes les parties malades, gonflées ou ulcérées. On enlèvera les croûtes, on nettoiera soigneusement les parties ulcérées et on les recouvrira avec la poudre de calomel. Rien n'amène aussi rapidement la guérison que cette médication.

2. Parmi les pommades, les plus usitées sont celles à base mercurielle. Nous recommandons les formules ci-dessous :

℞ Glycérolé d'amidon..... 10 gramm. Calomel..... 25 à 50 centigr. (Galezowski.)	℞ Axonge..... 10 gramm Protonitrate d'hydrargyre 1 à 3 centigr. (Hardy.)

3. Les douches de vapeur administrées au moyen du vaporisateur Lourenço et les bains à l'hydrofère rendent surtout de grands services. L'eau pulvérisée facilite le ramollissement et le détachement des croûtes et amène la cessation des symptômes nerveux.

4. Dans l'eczéma général, à sa première période, on ordonne habituellement des cataplasmes. Je suis d'avis de les proscrire pour l'eczéma des paupières à toutes les périodes. C'est aux bains amidonnés, aux bains de son, et les lotions avec la décoction de têtes de pavots qu'on devra avoir recours.

5. Le traitement interne consistera dans l'usage des purgatifs à base végétale, tels que follicules de séné (5 à 10 grammes pour 1 litre d'eau bouillante), de 2 à 3 verres par jour, ou à base minérale, tels que les eaux minérales de Pulna, Friedrichshall, Marienbad, Kissingen, Montmirail. Dans le cas de récidive, l'arséniate de soude est administré dans la proportion de 3 à 5 centigrammes pour 200 grammes d'eau (une à deux cuillerées par jour).

B. **Herpès palpebralis.** — Des vésicules réunies les unes à côté des autres, sur une surface rouge et enflammée, constituent l'herpès. Ces vésicules, au nombre de dix, quinze, vingt, etc., forment des groupes séparés entre eux par des intervalles où la peau est saine. Le liquide se dessèche dans les vésicules, et il se produit des croûtes sous lesquelles s'établit un suintement séro-purulent. La forme arrondie caractérise ordinairement des groupes herpétiques.

Rayer a décrit sous le nom d'*herpes palpebralis* des vésicules semblables à celles de l'*herpes preputialis*, se développant dans certaines ophthalmies sur la paupière supérieure. Ordinairement, ces vésicules n'ont pas sur la paupière de disposition régulière. Je les ai vues occasionner des névralgies très-violentes et l'engorgement des glandes préauriculaires.

L'herpès peut être artificiel ou dartreux ; souvent il apparaît après un embarras gastrique ou une fièvre intermittente.

D'après Mackenzie, l'herpès des paupières parcourt les mêmes périodes que ceux qui occupent les autres régions du corps : sa durée varie entre quinze à vingt jours.

Traitement. — La maladie n'est point grave, le plus souvent elle guérit toute seule, c'est pourquoi Hardy conseille l'expectation.

J'ai employé avec avantage la poudre de calomel, dont je fais saupoudrer toute la surface malade.

C. **Psoriasis.** — Le psoriasis des paupières est caractérisé par des squames blanc argenté très-adhérentes à la peau. Cette dernière est rouge et un peu tuméfiée, mais c'est surtout l'épiderme qui est malade.

La coloration rouge de la peau, sous les squames, est d'une teinte cuivrée, tout à fait analogue à la teinte cuivrée des syphilides.

L'épaississement de la peau et la présence de nombreuses squames gênent les mouvements et le plissement des paupières. Il en résulte qu'elles sont abaissées et que les malades ont l'air d'être toujours endormis. Des croûtes furfuracées tombent souvent dans le cul-de-sac conjonctival et y provoquent une irritation suivie de larmoiement. Les yeux deviennent sensibles à la lumière et la conjonctivite s'en-

flamme. D'après Hardy, cet état peut même amener quelquefois un ectropion et un épiphora fort incommodes.

Étiologie. — Le psoriasis reconnaît fréquemment pour cause l'hérédité, et il se développe surtout vers l'âge adulte chez les sujets à tempérament sanguin.

Marche et durée. — C'est une affection chronique d'une durée excessivement longue; elle guérit, mais laisse une prédisposition à des récidives.

Traitement. — Un des meilleurs agents modificateurs de la nutrition de la peau est incontestablement l'arsenic. Il réussit mieux que tout autre dans le traitement de cette affection. On le prescrit à la dose de 5 à 10 centigrammes dans 200 grammes d'eau, une cuillerée ou deux par jour.

Hardy donne quelquefois avec succès du copahu à la dose de 4 à 6 grammes par jour.

Comme topiques, je n'emploie point de pommades; mais après avoir enlevé soigneusement les croûtes, je touche chaque plaque rouge avec la teinture d'iode concentrée. Par ce procédé, on modifie facilement le derme et l'on amène la cicatrisation.

D. **Acné.** — L'acné simple et l'acné indurée peuvent se développer sur les paupières, et elles sont consécutives à une altération des follicules sébacés de la peau. Ces deux formes se rencontrent simultanément sur la joue et sur les paupières; elles ne causent ni douleur ni cuisson. Le seul désagrément qu'elles entraînent est de donner aux parties importantes du visage qu'elles occupent une teinte couperosée.

On peut employer efficacement contre les boutons d'acné des frictions avec la pommade suivante :

℞ Axonge..... 10 grammes.	Carbonate de potasse..... 5 centigr.

BIBLIOGRAPHIE. — Hardy, *Leçons sur les maladies dartreuses*, 3e édit. Paris. 1868, p. 177.

§ II. — Zona ophthalmique.

On donne en général le nom de zona à une éruption herpétique qui entoure la moitié du tronc ou d'un membre. Elle est rare sur la face, et occupe plus spécialement le front, le sourcil et la paupière supérieure; c'est pourquoi on lui donne le nom de *zona ophthalmique*.

Hutchinson est le premier qui a donné, en 1866, la description précise de cette maladie, quoique des faits isolés étaient déjà signalés par Rayer et Cazenave. Après lui, ce sont surtout les travaux de Steffan, Bowmann, de Wyss, et de mon excellent ami, le docteur Hybord, qui résument le mieux l'histoire complète de cette intéressante maladie.

Symptomatologie. — 1° Habituellement la maladie débute par des douleurs névralgiques périorbitaires qui peuvent durer 5 à 6 heures, quelquefois même de deux à trois jours. Il arrive aussi, comme dans les cas de Traube (1), que la maladie est précédée des douleurs névralgiques d'un mois, et même de trois mois,

(1) Traube, *Deutsche Klinik*, 1859.

comme cela avait lieu chez un malade de Mackenzie (1). Ces douleurs sont très-violentes, lancinantes ou tensives et brûlantes; elles arrivent par crises, s'exaspèrent le soir et se répandent dans la moitié de la tête et dans toutes les branches du trijumeau. Elles persistent tout le temps de la maladie; souvent même elles se prolongent de trois à six mois après l'éruption. Bowman en a vu persister plus de cinq ans.

2° L'éruption est précédée des plaques rouges dans la direction des branches sus-orbitaires. C'est sur ces taches rouges qu'on voit apparaître des *vésicules*.

Le nombre des vésicules ni leur distribution ne sont pas toujours les mêmes; elles peuvent s'étendre à toutes les branches terminales du nerf sus-orbitaire.

Elles sont assez nettement distribuées, suivant un certain nombre de lignes verticales, commençant au sourcil, au sortir du nerf sus-orbitaire et se continuant à la racine des cheveux et même jusqu'au sommet du crâne, comme nous avons pu observer avec Barthez chez un vieillard que nous avons soigné ensemble.

3° La paupière supérieure est œdématiée, gonflée et rougie, et l'on voit près du bord libre, et plus particulièrement au grand angle de l'œil des petites vésicules et peu profondes. Quant à la paupière inférieure, elle reste ordinairement intacte, à moins que le zona n'occupe toute la joue.

4° Sur le nez les vésicules peuvent s'étendre depuis la racine jusqu'à la pointe du côté correspondant à l'œil malade.

5° Avec les douleurs névralgiques il existe une autre altération de sensibilité, c'est l'anesthésie plus ou moins complète de la peau dans toute l'étendue où le nerf sus-orbitaire se répand; les malades se plaignent d'un engourdissement de toute cette région. Souvent il y a de l'hyperesthésie.

6° Les altérations du globe oculaire sont très-fréquentes; dans un relevé fait par Hybord on les voit se produire 44 fois sur 98. En premier lieu c'est la conjonctive qui est hypérémiée, quelquefois enflammée sans qu'on y distingue de vraies vésicules. Cette conjonctivite est très-probablement occasionnée par un épiphora abondant qui est à son tour le résultat de l'excitation nerveuse des nerfs lacrymaux.

7° Du côté de la cornée j'ai pu distinguer de très-petites pustules, disposées dans la direction des lignes s'irradiant du centre. Elles se rompent et sont suivies des ulcérations le plus souvent superficielles : quelquefois les ulcérations sont primitives comme pense Bowman et dépendent des nécroses partielles de cette membrane.

Chez les personnes plus âgées la cornée peut se prendre d'une manière plus grave, l'abcès devient perforant et il entraîne souvent à sa suite : destruction de la cornée et staphylôme consécutif.

8° L'iritis accompagne souvent la kératite, elle peut aussi se développer d'une manière indépendante.

9° Le zona est monoculaire. Il n'y a qu'un cas rapporté par Hybord et qui a été recueilli par Lailler, où les deux côtés de la face étaient prises en même temps.

10° La durée d'éruption est variable, celle d'un groupe en général est de trois semaines. Les croûtes laissent après leur chute de véritables cicatrices blanchâtres, profondes et indélébiles. Bazin a vu le zona du front devenir gangréneux.

Anatomie pathologique. — Le zona ophthalmique est le résultat d'une né-

(1) Mackenzie, *A case of herpes front.* (*Indian med. Gaz.* Aug. 1869.)

vrite ou d'une inflammation du ganglion de Gasser ou du ganglion spinal, comme cela est démontré par O. Wyss (1) et Charcot.

Parrot considère le zona comme une névralgie simple ou rhumatismale, et l'éruption n'est pour lui qu'un symptôme accessoire. Cette opinion me paraît surtout juste pour le zona des paupières et des tempes, où l'éruption est la plupart du temps à peine appréciable ; souvent on n'aperçoit qu'une traînée rougeâtre, et la maladie est caractérisée surtout par des névralgies.

Steffan pense que c'est dans les terminaisons périphériques de la première branche du nerf trijumeau qu'il faut rechercher la cause immédiate de cette affection.

Cette maladie n'atteint qu'une fois le même individu.

Pronostic. — C'est une maladie incontestablement très-sérieuse, surtout lorsqu'elle se complique des affections de la cornée. Elle est extrêmement grave chez les personnes âgées et débilitées.

Diagnostic. — La maladie peut être confondue au début avec iritis ou kératite, mais la violence des douleurs et l'éruption avec anesthésie ou hyperesthésie éclaircira facilement la question.

Traitement. — 1° Il faut combattre les névralgies qui sont excessivement violentes. Dans ce but on emploiera avec avantage les injections sous-cutanées de morphine, les frictions avec la pommade morphinée, l'éthérisation localisée. (Voy. *Iritis.*) Voici les formules pour les préparations morphinées :

℞ Eau distillée.....	10 gramm.	℞ Hydrochlorate de morphine..	50 centigr.
Hydrochlorate de morphine.	50 centigr.	Glycérine angl. p. dissoudre.	Q. S.
S. solution pour injection hypodermique.....de 5 à	10 gouttes.	Axonge fraîche.....	8 gramm.
		S. pommade pour les frictions périorbitaires.	

2° Pour combattre l'irritation des paupières, j'emploie avec succès le moyen suivant. Je recouvre la partie atteinte des vésicules avec de la peau de baudruche gommée, et je passe par dessus une couche de collodion élastique. Cela arrête la suppuration des pustules et soulage les malades.

3° Contre les altérations de la cornée, l'atropine n'a souvent aucune action, et c'est au contraire à l'usage d'ésérine qu'on doit avoir recours (2). Dans les abcès graves de la cornée avec hypopyon, j'ai obtenu des résultats satisfaisants en faisant une large incision dans toute l'étendue de l'abcès.

(1) O. Wyss, *Beiträge zur Kenntniss der Herpes Zoster* (*Archiv der Heilkunde*, t. XII, p. 262 à 292). Voici l'observation :

Observation. — Homme de soixante-huit ans, atteint, le 16 septembre 1867, d'herpès labialis et fièvre intense. Le 22, éruption confluente sur la moitié du front et la paupière supérieure. Cornée trouble. — Le 27, délire, coma et mort. — *Nécropsie.* Ganglion de Gasser gros, mou, injecté, avec tache sanguine. La substance du ganglion est fortement infiltrée des cellules du pus. Les cellules ganglionnaires sont déformées, d'autres complétement détruites. Les faisceaux nerveux des deux premiers rameaux qui sortent du ganglion sont entourés d'extravasats sanguins. La gaîne de la branche ophthalmique est infiltrée de cellules de pus, non-seulement à la surface, mais dans l'intérieur des faisceaux. Les couches superficielles de la cornée sont richement infiltrées de cellules de pus.

(2) On pourra juger de l'utilité de ce collyre par l'observation suivante :

Observation. — Mademoiselle X..., chlorotique et hystérique, se présente le 3 juillet 1870, au moment où tous les symptômes hystériques ont cessé ; elle a ressenti des douleurs névralgiques au front et à la tempe droite. Puis apparurent des vésicules de zona, d'abord au front, et ensuite sur la paupière supérieure. Névralgies violentes dans toutes les branches de la cinquième paire. Sulfate de quinine et injection de morphine. — Le 11 juillet, l'œil est rouge, conjonc-

4° Si tous ces moyens restent sans efficacité, et que les douleurs persistent longtemps après l'éruption, on peut pratiquer, à l'exemple de Bowman, la section sous-cutanée du nerf sus-orbitaire.

5° Pour rétablir plus tard la sensibilité cutanée de la région anesthésiée, on emploiera les courants d'induction; on combattra l'hyperesthésie par les courants continus.

Bibliographie. — Hutchinson, *A clinical Report on herpes zoster frontalis* (*London Ophth. Hosp. Rep.*, vol. V, part. 3, et vol. VI, part. 3-4). — Bowman (*Ibid.*, vol. VI, part. 1-2). — Steffan, *Bericht der ophthalmologischen Gesellschaft im Iahre* 1868, et *Ann. d'oculist.*, 1869, janv. et févr., p. 70. — Joy. Jeffries de Boston, *Transact. of the Amer. ophthalm. Soc.* New-York, 1868. — Johen in Dùren, *Herpes zoster ophthalmicus avec kératite phlyctenulaire et iritis* (*Deutsche Klinik*, 1868, p. 25). — Oscar Wyss, *Beiträge zur Kenntniss der Herpes zoster* (*Archiv der Heilkunde*, 1871). — Hybord, *Du zona ophthalmique*, thèse de Paris, 1872.

§ III. — Pustules varioliques des paupières.

Les pustules varioliques apparaissent ordinairement en assez grand nombre sur les paupières. Elles n'amènent à leur suite aucune complication sérieuse tant que les bords des paupières sont inctacts. Mais lorsqu'elles se développent sur les bords libres et que le gonflement et l'agglutination des paupières devient considérable, on peut concevoir des craintes sérieuses.

Les paupières commencent à gonfler ordinairement vers le quatrième jour de l'éruption variolique; en même temps apparaissent sur leurs bords des pustules plus ou moins larges, plus ou moins nombreuses. Il importe beaucoup de surveiller alors l'état des yeux et de prévenir les accidents. En se développant, les pustules peuvent détruire les bords libres et amener des cicatrices vicieuses, des entropions, des ectropions, des trichiasis, etc.

En s'introduisant entre les paupières, le pus des vésicules cause l'inflammation des conjonctives et de la cornée : l'œil est compromis.

Traitement. — L'indication réclame ici l'intervention du chirurgien; elle est de la plus grande importance. On doit :

1° Laver très-fréquemment avec de l'eau tiède les bords des paupières, enlever les croûtes qui agglutinent les cils;

2° Graisser, pendant toute la durée de la maladie, les bords des paupières avec de la pommade de concombre très-fraîche ou avec du cold-cream ;

3° Cautériser chaque pustule qui se développe sur le bord libre avec un crayon de nitrate d'argent. Si l'on ne réprime pas ces pustules, leur contact avec la cornée, comme dit Gueneau de Mussy, provoque des kératites pustuleuses, surtout à l'époque de leur maturité, qui se compliquent quelquefois des ophthalmies internes. C'est un moyen que j'ai vu constamment employé avec beaucoup de succès par

tive injectée au pourtour de la cornée, et il y a iritis. L'atropine ne produit aucun effet. L'œil pleure beaucoup. — Le 15 juillet, ulcère de la cornée, les vésicules de la paupière suppurent. J'applique la peau de baudruche et collodion sur toute l'étendue de la paupière, ce qui calme l'irritation. J'instille le collyre d'ésérine. La malade se trouve beaucoup mieux. — Vers les premiers jours d'août la paupière, la cornée, sont guéries, mais le front est sensible au toucher, sans trace aucune des pustules.

cet éminent praticien, et je dois déclarer que, chez ses malades de l'Hôtel-Dieu, l'affection variolique amène rarement des accidents du côté de la cornée. Mais, comme il l'indique avec raison, cette opération doit être pratiquée avec beaucoup de soin et avant que les pustules n'aient pris une grande extension.

4° Lorsque les pustules ne sont pas encore fermées, mais contiennent quelque peu de pus, il faut les vider avec un petit bistouri et les cautériser ensuite.

BIBLIOGRAPHIE. — Hardy, *Leçons sur les maladies dartreuses*. Paris, 1868, et *Leçons sur les maladies de la peau*, 1863. — Bazin, *Leçons théoriques et cliniques sur les affections cutanées*. Paris, 1862. — Gueneau de Mussy, *Gaz. des hôpitaux*, jeudi 2 février 1871.

§ IV. — Ephidrose et chromidrose.

A. **Éphidrose.** — Elle consiste en une sécrétion abondante des glandes sudoripares des paupières.

Cette sécrétion exagérée se produit sur tous les points de la surface, et, en essuyant la paupière avec un linge, il est facile d'apercevoir, à l'aide d'une loupe, les pores entr'ouverts, laissant suinter le liquide. Au bout de quelque temps, la peau devient rouge, et si cet état persiste, il se manifeste bientôt une irritation du bord libre et des conjonctives, qu'on pourra confondre avec un eczéma.

L'éphidrose est une affection très-rare, et il serait difficile d'en définir la cause ; elle ne présente aucune gravité.

Traitement. — L'application de compresses trempées dans une légère solution d'acide phénique (1 gramme pour 1000 grammes d'eau) pourra être employée avec avantage.

B. **Chromidrose.** — Le Roy de Méricourt était le premier qui a démontré l'existence de cette maladie, et il l'a désignée sous le nom de *chromidrose*. Elle est caractérisée par une sécrétion morbide particulière des paupières et de la face; la matière sécrétée a une coloration noire ou bleue. Erasmus Wilson l'a appelée *stearrhea nigricans*.

Symptomatologie. — La chromidrose est caractérisée par des taches bleuâtres ou noires, situées le plus souvent sur la paupière inférieure et sur la joue, quelquefois aussi sur la paupière supérieure, le front, les ailes du nez et toute la face.

Lorsque ce pigment occupe une portion limitée de la paupière inférieure, les yeux acquièrent cet éclat particulier que certaines femmes cherchent à obtenir en se noircissant volontairement les paupières. Mais si la matière colorante est sécrétée en grande abondance sur les deux paupières, il en résulte une difformité tout à fait disgracieuse.

Cette matière s'enlève très-facilement avec une spatule ou un linge humecté d'huile ; la peau redevient blanche ; mais, au bout d'un temps très-court, souvent quelques minutes, la matière colorante apparaît de nouveau.

Ordinairement, il n'y a ni douleur ni irritation. Pourtant, dans le cas observé par Hardy (1), les yeux devenaient larmoyants, plus sensibles à la lumière et

(1) Hardy, *Nouveau diction. de méd. et de chir.*, art. CHROMIDROSE, t. VIII, p. 584.

étaient le siége d'une sorte de cuisson. Les trois femmes atteintes de chromidrose dont parle Le Roy de Méricout se plaignaient d'un affaiblissement de la vue.

Anatomie pathologique. — Warlomont, Van Roosbroeck et Libbrecht ont observé et analysé en détail cette maladie chez une femme âgée de vingt-huit ans; ils ont confirmé l'existence de la sécrétion bleuâtre particulière.

Fig. 12. — Matière de la chromidrose.

Les recherches microscopiques faites par Ch. Robin ont démontré que la matière colorante a une grande puissance de coloration.

Au microscope, elle se présente sous forme de corpuscules lamelleux d'une dimension variable et ressemblant aux fragments brisés de gélatine desséchée (fig. 12). Ch. Robin la compare à la *cyanosine* trouvée dans les urines bleues par Braconnot.

D'après Wilson et Neligan, cette sécrétion est produite par des follicules sébacés; Le Roy de Méricourt, Ch. Robin et Hardy la considèrent, au contraire, comme une sueur colorée. Cette dernière opinion nous paraît la plus vraisemblable, quoique ni l'une ni l'autre ne soient encore démontrées.

Étiologie. — Les causes de cette maladie, de même que sa nature, ne sont pas bien connues.

L'habitation sur les bords de la mer semble y prédisposer ; on l'a observée surtout à Brest et Lorient, à Plymouth et à Dublin.

Traitement. — Tous les moyens employés pour combattre cette sécrétion morbide sont restés sans résultat. Hardy conseille surtout les lotions astringentes, et principalement les douches d'eau astringente pulvérisée.

Bibliographie. — Le Roy de Méricourt, *Mémoire sur la coloration partielle en noir ou en bleu de la peau chez la femme* (*Arch. gén. de méd.*, nov. 1858, p. 430); *Mémoire sur la chromidrose ou chromocrinie cutanée*, suivi de l'*Étude microscopique et chimique de la substance colorante*, par Ch. Robin, et d'une note par Ordonez (*Ann. d'ocul.*, 1864). — Hardy, *Observation de coloration noire des paupières recueillie à Brest* (*Bull. de la Soc. méd. des hôpit.*, 1859, et *Union méd.*, t. V, p. 437. — A Foot, *Two Cases of Chromidrosis, with Remarks* (*The Dublin quarterly Journal*, Aug., 1869, p. 68). — Warlomont, *Ann. d'ocul.*, 1863.

§ V. — Vitiligo et madarose.

A. Vitiligo. — Des taches blanches arrondies et limitées apparaissent sur les paupières et elles résultent de l'inégale répartition du pigment cutané. Les poils implantés à la surface de ces taches participent à la décoloration.

L'affection est ordinairement congénitale. Dans quelques cas rares, elle est accidentelle, et peut disparaître complétement comme cela est arrivé à un malade traité par Bazin.

B. Madarose ou alopécie des paupières. — Une disparition partielle ou totale des sourcils et des cils est appelée *madarose*.

Les cils et les poils du sourcil peuvent tomber à la suite des affections graves, telles que fièvre typhoïde, petite vérole, etc., mais ils repoussent au bout de quelque temps.

Sous l'influence de certaines dispositions constitutionnelles, syphilitiques ou scrofuleuses ou bien après certaines affections nerveuses graves, quelquefois même à la suite de douleurs de tête très-violentes, ils disparaissent aussi, mais d'une manière définitive.

J'ai observé un malade qui avait perdu en quelques semaines les cheveux sur la tête, et d'un seul côté le sourcil et les cils de deux paupières, les moustaches et la barbe. Chez un autre, qui a eu le spasme de la septième paire droite, tous les cheveux de la tête et des deux sourcils sont tombés. Bazin a vu l'alopécie des sourcils se déclarer dans la deuxième période de la lèpre ou de l'éléphantiasis de la face.

Selon Alfred Fournier, l'alopécie sourcilière syphilitique est assez commune dans la période secondaire, et elle est plus fréquente chez la femme que chez l'homme. Tantôt le sourcil se raréfie d'une manière générale, tantôt il se dégarnit par petits îlots. Fournier l'a vue absolue sur plusieurs femmes.

La chute totale des cils chez les syphilitiques est rare, à moins qu'elle ne soit le résultat d'une syphilide ulcéreuse.

Traitement. — Dès l'apparition de cette maladie, on appliquera des compresses imbibées dans de l'esprit-de-vin additionné avec un tiers ou un quart de teinture d'arnica. Dans d'autres cas, on appliquera des compresses imbibées dans la solution suivante :

℞ Eau distillée.....	100 gramm.	Hydrochlorate d'ammoniaque..	2 grammes.
Sublimé.....	1 centigr.		

Bibliographie. — Bazin, *Leçons sur les affections cutanées*. Paris, 1862, p. 265. — Alfred Fournier, *Leçons sur la syphilis*. Paris, 1873, p. 465.

ARTICLE IX.

SCROFULIDES DES PAUPIÈRES ET DU SOURCIL

Les scrofulides sont des manifestations de la scrofule vers la peau. Contrairement à l'opinion des auteurs allemands, j'admets, avec Bazin, deux sortes de scrofulides, à savoir : les scrofulides bénignes et malignes.

Les paupières et les sourcils peuvent être atteints de ces deux différentes formes de scrofulides. La première n'est nullement grave.

Les scrofulides malignes des paupières se présentent au contraire sous des aspects très-variés, et peuvent, dans certains cas, compromettre les mouvements des paupières et rétrécir l'ouverture palpébrale.

Chez un malade de Bazin, atteint de scrofulide maligne tuberculeuse, fibroplastique, les paupières étaient hypertrophiées et perdirent leur souplesse et leur mobilité ; il s'ensuivit un rétrécissement notable et une rigidité insolite de l'ouverture palpébrale.

Dans d'autres cas, les scrofulides se présentent sous forme de lupus tuberculeux. Elles ont une couleur rougeâtre avec un reflet translucide. Par ci et par là on aperçoit de petites squames et des cicatrices qui leur donnent une certaine ressemblance avec des cicatrices provenant de brûlure.

Les bords de ces productions sont très-irréguliers, découpés, festonnés, et paraissent plus épais au toucher que ne l'est la partie médiane de la plaque elle-même. Il y a évidemment, à la limite de cette production scrofulique, une sorte de bourrelet constitué par des productions tuberculeuses du derme. La consistance de ces taches est parcheminée, analogue à celle des cicatrices.

Cette forme de scrofulide maligne est circonscrite par une ligne circulaire parallèle à la courbe orbitaire. L'affection part de la joue, gagne la tempe et s'étend de là à la paupière supérieure et au sourcil, de sorte que l'œil peut être entouré d'un cercle rouge de lupus.

Lorsque la scrofulide maligne envahit le sourcil, elle détruit complétement les poils, ce qui offre un contraste singulier avec le côté sain.

Pronostic. — Les scrofulides bénignes ne présentent aucune gravité ; elles guérissent facilement, mais laissent cependant une prédisposition aux récidives.

Le pronostic des scrofulides malignes est plus sérieux ; les moyens thérapeutiques sont le plus souvent impuissants pour obtenir la guérison, ou même pour prévenir les accidents consécutifs.

Traitement. — Le traitement de cette affection comprend deux sortes de moyens. On s'efforcera d'abord de combattre la diathèse scrofuleuse par la médication appropriée, puis on emploiera les moyens topiques contre les manifestations cutanées.

1° L'huile de foie de morue joue un rôle important dans le traitement ; à elle seule est due souvent la guérison. On commence par une cuillerée à bouche par jour, et l'on augmente successivement la dose jusqu'à trois et quatre cuillerées. En général, il faut que le malade en prenne en moyenne 60 grammes par jour.

2° Concurremment à l'huile de foie de morue, on ordonnera le sirop d'iodure de fer dans la proportion de 30 grammes par jour, et quelquefois de l'iodure de potassium (Hardy).

3° Les amers, tels que la gentiane, la tisane de houblon, la macération de quinquina, le sirop de brou de noix, doivent être souvent associés aux moyens précédents.

4° Les bains alcalins n'ont que peu d'action sur les scrofulides ; mais les bains sulfureux et salins peuvent agir efficacement. On prescrira aux malades deux ou trois saisons à Luchon, à Aix en Savoie, ou à Schinznach. Les eaux de Kreutznach et de Louesche peuvent être aussi très-salutaires. Ces dernières sont légèrement salines et jouissent d'une grande réputation contre les scrofulides de la peau.

5° Quant au traitement local, la teinture d'iode me paraît l'agent le plus efficace.

On badigeonne tous les jours les parties malades avec une solution concentrée de cette teinture.

6° Hardy a employé avec avantage le biiodure de mercure sous forme de la pommade suivante :

℞ Biiodure de mercure ..... 1 gramme. | Axonge..... 2 à 3 grammes.

Avant de s'en servir, on liquéfie cette pommade en la faisant chauffer, et l'on en étale avec un pinceau une petite couche sur les parties malades.

7° D'après Bazin, l'huile de noix d'acajou appliquée sur les scrofulides donne des résultats très-favorables.

8° Les scrofulides malignes peuvent entraîner des difformités dont la guérison réclame des opérations spéciales.

BIBLIOGRAPHIE. — Baerensprung, *Die Hautkrankheiten*. Erlangen, 1859. — Hardy, *Leçons sur la scrofule et les scrofulides et sur la syphilis et les syphilides*. Paris, 1864. — Bazin, *Leçons sur la scrofule*, 2e édit. Paris, 1861. — Erasmus Wilson, *The Student's Book of cutaneous medic.*, etc. London, 1865, p. 463.

ARTICLE X

AFFECTIONS SYPHILITIQUES DES PAUPIÈRES.

A. **Chancre des paupières.** — Les paupières peuvent être le siége d'un chancre infectant. Sur 771 chancres, Alf. Fournier en a trouvé 1 cas, et Clerc en a vu 1 sur 404. Pour ma part, je l'ai observé 4 fois. L'inoculation peut avoir lieu de deux manières : la personne infectée peut communiquer le mal par un baiser, ou bien en transportant le pus du chancre dans l'œil au moyen des doigts.

L'ulcère syphilitique primitif affecte ordinairement une seule paupière, et se trouve situé sur le bord libre. Il occupe d'abord la conjonctive, et de là il se porte à la peau et aux tissus sous-jacents. Ch. Bell cite cependant un fait dans lequel le chancre avait débuté par la peau ; mais c'est là une exception.

Symptomatologie. — Le chancre des paupières n'est jamais mou, comme dit Rollet, mais il est au contraire induré. Il se présente sous forme d'un ulcère creux, profond, à bords arrondis, durs et taillés à pic.

Cet ulcère est placé à cheval sur le bord libre ; la paupière est épaissie, dure et gonflée, mais ce gonflement est surtout visible au voisinage de l'ulcère ; la conjonctive est rouge et enflammée au pourtour du chancre, tandis que, dans les parties éloignées, elle est à peine congestionnée.

Dès la période d'incubation, les glandes préauriculaires et sous-maxillaires du côté correspondant sont engorgées. On ne peut pas considérer pourtant ce signe comme pathognomonique de la syphilis ; l'observation journalière nous montre qu'un engorgement des mêmes glandes se produit dans les cancroïdes de la face ou des paupières, dans les ophthalmies purulentes, diphthéritiques, etc.

La maladie se développe ordinairement assez rapidement et n'est presque point suivie de réaction ni de douleurs.

Pronostic. — Le pronostic est le plus souvent favorable si la maladie est reconnue à temps; mais, abandonné à lui-même, le chancre palpébral peut détruire la paupière dans toute son épaisseur et causer des ravages considérables. Dans un cas rapporté par Campbell, les deux paupières de l'œil affecté ont été détruites.

Diagnostic. — Le chancre palpébral peut être facilement confondu avec un épithélioma, et il existe des exemples, cités par Clerc et Heurtaux, où ces deux maladies ont été prises l'une pour l'autre, soit sur les paupières, soit sur les lèvres.

L'âge du malade facilite le diagnostic. Dans cette région, en effet, les cancers se montrent rarement avant quarante ans, tandis que le chancre est plutôt l'apanage de la jeunesse.

La nature de l'ulcération, sa forme ronde et ses bords taillés à pic, un gonflement considérable, la marche rapide de la maladie et la coexistence de la roséole ou de toute autre éruption sont des signes qui, considérés dans leur ensemble, faciliteront le diagnostic.

Traitement. — Le traitement est celui de la syphilis en général : les préparations mercurielles sous forme de pilules au iodure d'hydrargyre ou au sublimé.

Le traitement local consiste dans l'emploi des moyens qui aident à la cicatrisation et arrêtent la suppuration. Dans ces cas, j'emploie la poudre de calomel porphyrisée pour saupoudrer l'ulcère ; de temps en temps, je touche la plaie avec une solution de sublimé ou de nitrate acide de mercure, surtout au commencement de la maladie, et en prenant les précautions nécessaires pour empêcher le liquide de s'introduire dans l'œil.

B. **Syphilides bénignes des paupières.** — Les éruptions syphilitiques des paupières apparaissent quelquefois chez les adultes; mais on les observe beaucoup plus souvent chez les enfants. La syphilis héréditaire se manifeste sous forme d'herpès, de syphilides tuberculeuse ou crustacée, etc.

Les syphilides des paupières peuvent s'ulcérer et causer des désordres graves, dans toute l'épaisseur des paupières et dans le globe de l'œil.

Diagnostic. — Il est facile de reconnaître les syphilides des paupières. Ces éruptions se montrent en même temps sur d'autres parties de la face. Suivant Rollet et Fournier, la syphilide papuleuse est une des formes les plus fréquentes que l'on rencontre sur les paupières, la *syphilide impétigineuse* se développe dans les sourcils.

Les croûtes qui succèdent de bonne heure aux pustules présentent presque toujours une certaine étendue et ont une coloration jaunâtre, cuivrée.

Traitement. — Les syphilides des paupières ne réclament aucun traitement local particulier ; tout au plus, dans certains cas, est-il nécessaire d'appliquer sur les boutons ou les ulcères la pommade suivante :

℞ Axonge..... 8 grammes. | Calomel porphyr..... 1 gramme.

Le traitement interne seul est le plus souvent indiqué dans les syphilides précoces, c'est le traitement mercuriel ; dans les syphilides intermédiaires ou tardives, on aura recours au traitement mixte.

Chez les enfants, on doit se borner à l'usage du calomel à la dose d'un centigramme par jour et aux bains de sublimé. J'ai vu le docteur Peter employer ces bains avec un grand succès chez les nouveau-nés atteints de la syphilis.

C. **Syphilide tuberculo-serpigineuse ou maligne des paupières.** — La surface des paupières, du nez et des joues, est le siége de tubercules syphilitiques, durs et secs; ils restent stationnaires pendant longtemps, s'ulcèrent ensuite, se ramollissent et se couvrent de croûtes.

A partir de ce moment, l'altération s'étend de plus en plus aux parties voisines, gagne en profondeur et surtout en étendue. Elle devient serpigineuse; des croûtes grisâtres la recouvrent, et elles saignent au moindre attouchement : c'est l'*impetigo rodens*. Alfred Fournier l'a vu envahir toute une moitié de la face et du crâne, et résister à tout traitement pendant plusieurs années.

La paupière inférieure est ordinairement attirée vers l'ulcération et donne lieu à l'ectropion.

Diagnostic différentiel. — L'épithélioma est, de toutes les affections, celle qui ressemble le plus à la syphilide tuberculo-serpigineuse. Toutes deux présentent des bords ulcérés arrondis, durs et engorgés. L'étendue relativement plus considérable de l'affection syphilitique peut seule faciliter le diagnostic.

De larges cicatrices accompagnent d'ordinaire les scrofulides ulcérées, ce qui n'a pas lieu dans les syphilides.

Traitement. — Les syphilides malignes sont le mieux modifiées par le mercure, qui est, selon Fournier, l'agent le plus efficace que nous ayons à lui opposer. Mais on doit lui associer l'iodure de potassium porté à la dose de 1 à 5 et 6 grammes par jour, sous forme de sirop de Gibert, Devergie ou Bazin.

Comme traitement local, on cautérisera avec avantage à l'aide du nitrate acide de mercure. Le badigeonnage avec la teinture d'iode sera aussi efficacement employé. Un cas analogue s'est présenté il y a quelque temps à mon observation, avec tous les signes d'épithélioma; je l'ai guéri par l'iodure de potassium administré à l'intérieur et le badigeonnage avec la teinture d'iode.

Bibliographie. — Cazenave, *Traité des syphilides*. Paris, 1838. — Ricord, *Chancre induré du grand angle de l'œil* (*Union méd.*, 1850); *Lettres sur la syphilis*, 3e édit. Paris, 1863. — Campbell, *Edinburgh Med. and Surg. Journ.*, 1832, p. 254. — Devergie, *Traité pratique des maladies de la peau*, 2e édit. Paris, 1857. — Simon, *Die Hautkrankheiten durch anat. Untersuch erlautert*. Berlin, 1851. — Wilson, *On syphilis const. and hered. and on syphilis eruptions*. London, 1853. — Streatfield, *Opht. Host. Rep.*, 1860, V, II, p. 125. — Salomon, *Cas de tubercules syphilitiques des paupières* (*Brit. med. Journ.*, 17 janv. 1863). — Rollet, *Traité des maladies vénériennes*, 1866, p. 836. — Alfred Fournier, *Leçons sur la syphilis*. Paris, 1873, p. 403.

ARTICLE XI

AFFECTION PARASITAIRE DU SOURCIL ET DES CILS.

Parmi les affections parasitaires, nous ne connaissons que les *pediculi pubis* qui puissent envahir les paupières et les sourcils.

Les poux du pubis (*pediculus pubis*) se logent parmi les cils et les poils des sourcils, y provoquent une inflammation chronique et une démangeaison insupportable.

Plus aplatis que les autres, ces parasites sont arrondis et larges, à corselet très-court se confondant avec l'abdomen; ils pondent un très-grand nombre d'œufs qui adhèrent fortement aux cils, lesquels paraissent couverts d'une poudre noire.

Laurence est le premier qui ait décrit un exemple de ce genre. Steffan a rapporté dernièrement un autre fait analogue; je l'ai rencontré deux fois chez les enfants juifs allemands, et le mal a cédé facilement aux frictions avec l'onguent mercuriel.

On peut confondre cette maladie avec une blépharite ciliaire; la démangeaison très-vive, s'exerçant surtout la nuit, et l'absence de toute ulcération et de gonflement du bord libre facilitent le diagnostic.

Traitement. — Une ou deux frictions sur les bords des paupières et les sourcils, soit avec l'onguent citrin ou gris, soit avec la pommade au précipité rouge, font rapidement disparaître les poux. Quelques bains amidonnés suffiront pour guérir l'irritation.

Bibliographie. — Steffan, *Pediculi pubis aus den Cilien* (*Klin. Monatsbl.*, t. IV, 1866, p. 44, et *Ann. d'oculist.*, 1867, p, 152). — Harkness, *Phthiriasis palpebrarum* (*Ophth. Hosp. Rep.*, t. II, 1860, p. 125).

ARTICLE XII

KYSTES DES PAUPIÈRES ET DU SOURCIL

Les kystes sont des tumeurs constituées par des cavités closes remplies d'un liquide quelconque.

Le plus souvent, les cavités kystiques sont préexistantes et prennent naissance, soit dans les cavités normalement closes, soit dans celles qui sont normalement ouvertes, mais qui se ferment d'une manière accidentelle. Ce sont là les *kystes progènes* de Broca.

Plus rarement, les cavités kystiques sont de nouvelle formation, d'où le nom de *néogènes* qui leur a été donné par l'éminent professeur.

Les uns et les autres peuvent se subdiviser en plusieurs variétés. Nous distinguons :

Kystes progènes.....		Chalazions. Kystes sébacés. Kystes dermoïdes ou pilifères congénitaux. Kystes séreux des paupières.
Kystes néogènes.....	Kystes périgènes.....	Hématomes. Kystes hydatiques.

Les kystes progènes sont tantôt simples et n'occupent qu'une seule glande isolée, tantôt compliqués comme ceux que l'on rencontre dans la glande lacrymale supérieure.

Les kystes périgènes des paupières se forment quelquefois autour d'un caillot sanguin. Le blastème inflammatoire, se combinant avec les tissus qui limitent le foyer, s'organise en une membrane plus ou moins épaisse. Dans d'autres cas,

l'enveloppe se forme autour d'une hydatide ou d'un corps étranger solide quelconque.

§ 1. — Chalazion ou kyste meïbomien.

On appelle *chalazion* une tumeur kystique développée dans l'épaisseur des paupières et qui fait saillie au-dessus de la peau ou sous la conjonctive.

On aperçoit ordinairement sur la surface des paupières une ou plusieurs saillies plus ou moins prononcées, situées à une certaine distance du bord libre. Ces saillies sont dues aux tumeurs de même nature.

Il y a deux sortes de chalazions : solides et liquides qui ne diffèrent entre eux que par le degré d'évolution.

Cette tumeur se développe ordinairement dans l'épaisseur du tarse, dont il est difficile de la détacher ; au centre, on trouve une petite poche kystique qui appartient aux kystes progènes de Broca. Elle est en effet simple, constituée par l'occlusion du canalicule meïbomien et par l'accumulation des produits de sécrétion de la glande, qui se présente souvent sous forme d'un liquide gélatineux, sébacé ou graisseux, ou bien il se transforme en une matière liquide, purulente.

Symptomatologie. — 1. Le chalazion se présente sous forme d'une saillie globuleuse, circonscrite, quelquefois diffuse, intimement adhérente aux tissus voisins et particulièrement au tarse.

2. Souvent il est très-peu saillant, et atteint à peine le volume d'une lentille ou d'une fève ; on ne le reconnaît que lorsqu'on promène la pulpe du doigt sur la paupière. Dans d'autres cas la tumeur est beaucoup plus développée et fait une saillie considérable à la surface de la paupière.

3. La peau, dont la coloration reste la même, et la couche musculaire ne sont pas adhérentes à ce kyste.

4. Lorsqu'on renverse la paupière et qu'on examine la conjonctive dans la partie correspondante au kyste, on y aperçoit le plus souvent une injection prononcée sous forme d'une tache ronde d'un rouge sombre, ou rouge livide.

5. Le chalazion se développe quelquefois sur le bord tarsien. Peu à peu, il devient proéminent sur le bord libre et y constitue une petite tumeur fongueuse d'un rouge jaunâtre qui peut simuler un cancroïde. Cette dernière variété se rencontre surtout à la paupière inférieure.

6. En détruisant le tarse dans les parties avoisinantes, le chalazion fait bientôt saillie sous la conjonctive, qui devient très-rouge et tuméfiée. On aperçoit alors, vis-à-vis de la tumeur, un petit point jaunâtre.

7. D'ordinaire, cette tumeur n'est pas douloureuse ; mais elle peut s'enflammer et devenir très-sensible ; la peau change de couleur et devient rouge. En se vidant, soit par la peau, soit du côté de la conjonctive, elle peut être suivie de la guérison spontanée du kyste.

8. Tant que la tumeur ne dépasse pas certaines dimensions, il y a à peine difformité, et aucune gêne n'en résulte pour le malade ; lorsqu'elle se développe au contraire elle embarrasse les mouvements des paupières. Si elle occupe une région

voisine du point lacrymal, elle peut occasionner la déviation et l'obstruction de cette ouverture et consécutivement un larmoiement (1).

9. On rencontre chez certains individus deux ou trois kystes dans la même paupière; quelquefois les deux paupières du même œil ou de deux yeux présentent à la fois des kystes meïbomiens développés à des degrés différents.

10. Boyer et Gosselin ont établi avec raison que les kystes de la paupière supérieure font plus souvent saillie du côté de la peau, et que ceux de la paupière inférieure s'avancent habituellement du côté de la conjonctive.

Diagnostic différentiel. — Il est difficile de confondre le chalazion avec toute autre tumeur. Son état stationnaire, son indolence ainsi que sa fixité ne permettent pas d'erreur dans le diagnostic.

Les chalazions du bord libre des paupières peuvent seuls être pris pour des tumeurs épithéliales; toutefois, ces dernières sont ordinairement plus limitées et plus dures près de leurs bords.

Durée et pronostic. — Les chalazions durent des mois et des années sans causer de graves désordres.

Le pronostic est donc favorable ; quelquefois ces kystes guérissent spontanément, mais le plus souvent une intervention chirurgicale est indispensable.

Anatomie pathologique et étiologie. — Le chalazion est un kyste provenant de l'oblitération d'une des glandes de Meïbomius. Selon Ch. Robin il est constitué par des éléments fibro-plastiques et des cytoblastions, de la matière amorphe, des vaisseaux et du tissu lamineux. Au centre, on trouve souvent, dit-il, un petit kyste. Quelquefois pourtant le kyste est néogène, et il est développé entre l'enveloppe du tarse et le cartilage lui-même.

Pour Virchow (2), le chalazion répond au tissu qui entoure les glandes de Meïbomius. Le microscope y démontre la présence d'un grand nombre de cellules rondes, pâles, contenant peu de noyaux; ces cellules, qui sont de grandeur variée, ont la plupart un noyau pâle, rond ou oblong; elles sont entourées d'une substance intercellulaire, en partie gélatineuse, en partie fibreuse, le plus souvent muqueuse.

Étiologie. — Il y a des individus qui présentent une prédisposition toute particulière aux chalazions. Deux causes évidentes prédisposent au développement du chalazion : l'une locale, qui se rattache aux inflammations du tissu cellulaire péritarsien ou des glandes de Meïbomius, en amenant l'oblitération d'un des conduits ; et l'autre, générale, qui laisse une prédisposition à ces kystes chez certains individus. Il y a un bon nombre de malades chez lesquels le chalazion est précédé d'un orgeolet. C'est l'inflammation qui amène dans ce cas l'obstruction d'une des glandes de Meïbomius.

Traitement médical. — Il n'est pas douteux que les chalazions disparaissent quelquefois spontanément, on doit donc essayer en premier lieu le traitement résolutif. C'est dans ce but que j'ai employé avec succès des cautérisations de la sur-

(1) Je soigne depuis quelque temps, avec le docteur Féréol, une personne âgée qui souffre à l'œil droit d'une conjonctivite lacrymale intense et d'un larmoiement. Le chalazion en est la cause; il a son siége sur le canalicule lacrymal, et en se développant il a amené une distension démesurée de ce dernier.

(2) Virchow, *Pathologie des tumeurs*, trad. franç., t. II, 1869, p. 385.

face cutanée avec le crayon de nitrate d'argent. Des frictions sur la paupière avec une pommade iodurée ou une solution ammoniacale peuvent également réussir ; voici les formules :

℞ Iodure de plomb..... 25 centigr. Axonge..... 4 gramm. Camphre..... 5 centigr. (Desmarres.)	℞ Protoiodure de mercure.... 15 centigr. Moelle de bœuf..... 4 gramm. Huiles d'amandes douces... 2 — (Galezowski.)
℞ Chlorhydrate d'ammoniaque. 5 grammes.	Eau distillée..... 50 grammes. (Sichel père.)

Si ces frictions n'amènent pas de changement au bout de quelques semaines, ou si elles déterminent une irritation dans la paupière, on aura recours aux moyens chirurgicaux.

Traitement chirurgical. — 1. Maître-Jan et Demours ont employé avec succès l'incision simple de la tumeur par la surface conjonctivale avec énucléation du contenu. Mackenzie la recommande vivement. Il suffit, dit-il, de renverser la paupière malade, de diviser la tumeur dans toute sa longueur avec la lancette et de faire sortir, par une pression, tout son contenu.

Cette méthode me paraît défectueuse en raison de la prédisposition qu'elle laisse à des récidives, c'est pourquoi elle ne doit être réservée que pour des kystes tout à fait liquides.

2. *Extirpation de chalazion.* — Un des moyens les plus efficaces de guérison de ces tumeurs est incontestablement l'extirpation. On la pratique de deux manières différentes, selon que le chalazion est plus rapproché de la surface conjonctivale ou de la surface cutanée. J'ai dit plus haut qu'à la paupière supérieure ils sont habituellement près de la peau, tandis qu'ils sont situés sous la conjonctive à la paupière inférieure; donc à la paupière supérieure on les enlèvera en incisant la peau, tandis que, dans la paupière inférieure, on fera l'extirpation du côté de la conjonctive.

3. *Extirpation de chalazion de la paupière supérieure.* — Depuis que Desmarres père a imaginé une pince fenêtrée (fig. 13), cette opération est devenue très-simple et très-facile à exécuter.

Voici quels sont les instruments nécessaires pour la pratiquer : la pince fenêtrée de Desmarres (fig. 13), une érigne simple (fig. 16), une pince à érigne (fig. 14), une autre à dissection, à branches très-fines, un bistouri droit pointu (fig. 15), une paire de ciseaux courbes de Cooper, deux ou trois petites éponges mouillées et exprimées et une aiguille fine courbe munie d'un fil de soie. La présence d'un aide chargé d'écarter les bords de la plaie pendant l'opération est indispensable.

Le malade est assis sur une chaise, la tête appuyée contre le dos du siége ou contre la poitrine de l'aide. Le chirurgien engage sous la paupière supérieure la branche en plaque de la pince de Desmarres, soit par une de ses extrémités, soit tout entière, puis il tend convenablement la peau et rabat la branche fenêtrée sur la paupière, afin que le kyste soit entouré par l'anneau de la branche antérieure. On serre ensuite très-fortement les deux branches au moyen de la vis. A ce moment on pratique sur la peau une incision transversale dépassant le kyste de quelques millimètres et l'on dissèque la tumeur en haut et en bas.

Une fois le chalazion mis à découvert, l'opérateur le saisit en masse à l'aide d'une pince à érigne, et le sépare des parties environnantes en se servant du bistouri, et en prenant garde de traverser le tarse. Les ciseaux de Cooper peuvent être utiles pour terminer l'ablation.

Après l'extirpation on réunit les bords de la plaie cutanée au moyen d'un fil de soie et l'on retire la pince.

L'hémorrhagie est ordinairement très-peu abondante et s'arrête au bout de quelques minutes.

Des compresses froides sont renouvelées constamment pendant les premières vingt-quatre heures, et le lendemain on retire la suture.

Au bout de cinq à six jours la plaie est habituellement cicatrisée. Quelquefois du pus se forme dans le fond de la plaie et au-dessous de la cicatrice vers le troisième ou le quatrième jour; il y a alors urgence de pratiquer à l'aide d'une sonde une petite ouverture et de faciliter son écoulement.

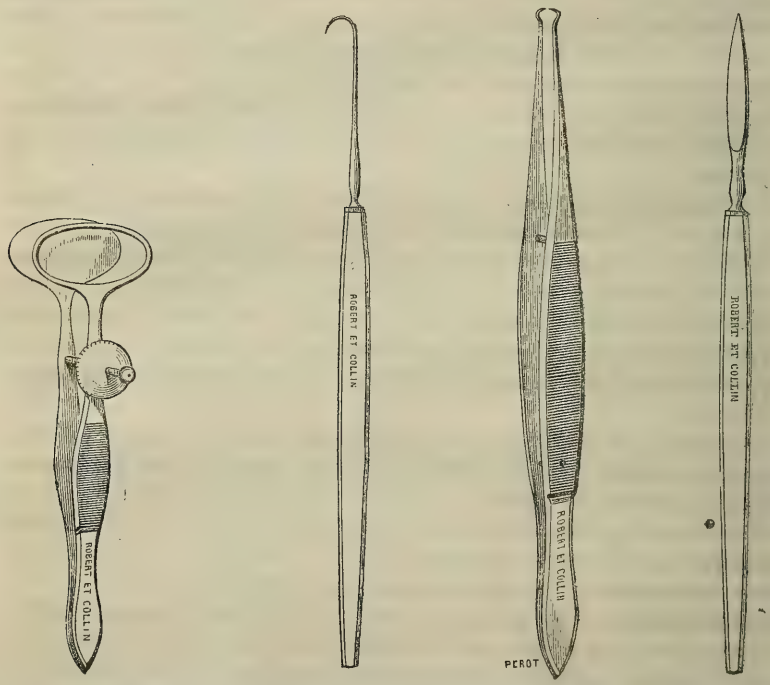

Fig. 13. — Pince fenêtrée de Desmarres. Fig. 14. — Érigne. Fig. 15. — Pince à érigne. Fig. 16. — Bistouri.

Quant au conseil que donnent quelques auteurs allemands, de faire après l'excision simple une cautérisation de la cavité du kyste, je le crois très-peu pratique et souvent dangereux, c'est pourquoi je le rejette complétement.

4. *Extirpation de chalazion de la paupière inférieure.* — Comme je l'ai déjà dit, les chalazions de la paupière inférieure se développent le plus souvent aux dé-

pens de la conjonctive qui se distend dans cet endroit et acquiert un développement plus grand qu'à l'état normal. Il n'y a donc aucun inconvénient d'enlever un lambeau de la conjonctive en même temps que la tumeur.

Deux aides sont nécessaires pour faire convenablement cette opération : l'un tient la tête du malade, soulève la paupière supérieure et maintient la paupière inférieure renversée; l'autre éponge la plaie pendant l'opération.

On traverse le chalazion dans son grand diamètre et jusqu'à sa base avec une forte érigne (fig. 14) ou une pince à crochets (fig. 15), que l'on saisit de la main gauche ; puis avec un bistouri droit (fig. 16), on pratique une première incision parallèle au bord libre et en avant de l'érigne. La tumeur est soigneusement disséquée jusqu'à ce qu'on réussisse à la détacher presque complétement. En faisant une seconde incision en dedans du kyste on achève son extirpation.

Une hémorrhagie artérielle très-abondante suit immédiatement l'extirpation : c'est l'arcade palpébrale artérielle qui est ouverte. Pour arrêter le sang, il suffit de pincer avec deux doigts pendant quelques secondes la paupière à l'endroit de la plaie. J'ai vu une fois l'hémorrhagie persister pendant plusieurs heures et ne s'arrêter qu'à une compression de la paupière saisie entre les deux plaques métalliques (1).

5. *Extirpation d'un chalazion situé dans l'angle externe.* — Il est très-difficile de luxer la tumeur située dans l'angle externe; pour obtenir ce résultat, le chirurgien fait regarder le malade en haut et en dedans; il appuie ensuite avec l'indicateur de la main droite sur le bord orbitaire inférieur au-dessus du kyste pendant que l'indicateur de la main gauche, repousse le kyste en avant. Le reste de l'opération est le même que pour l'opération précédente. On pourra extirper le kyste par la surface cutanée en se servant de la pince de Desmarres.

6. *Extirpation de chalazion du bord libre.* — Les kystes situés près du bord libre altèrent souvent la forme de l'arc marginal.

La dissection de la grosseur doit être pratiquée avec beaucoup de soin, et l'on n'enlèvera que la portion occupée par le kyste, en ménageant autant que possible le bord ciliaire.

Lorsque le chalazion forme une saillie limitée sur le bord, on enlève la partie exubérante d'un coup de ciseaux fins et courbes sur le plat, ou en la saisissant préalablement avec un crochet.

Bibliographie. — Demours, *Traité des maladies des yeux*, t. I, p. 121. — Zeis, *Ammon's Zeitschr. f. die Ophthalm.*, t. IV, 1834, p. 240. — Desmarres, *Traité des maladies des yeux*, t. I, p. 610, 2e édit. — Dupuytren, *Leçons orales*, t. III, p. 277, 2e édit. — Velpeau, *Diction. de méd.* en 30 vol., t. XXXIII, p. 287. — Fano, *Bull. de thérap.*, avril 1862. — Bendz, *Considérations pratiques sur l'adénite meibomienne et la périchondrite tarsienne* (*Ann. d'oculist.*, 1858, p. 145). — Sichel, *Iconographie*, p. 622. — Legrand du Saulle, *Kyste de la paupière* (*Gaz. des hôpit.*, 1861, n° 138).

(1) Observation. — Mademoiselle S..., âgée de seize ans, me fut amenée par sa mère le 15 février 1872 pour être opérée d'un chalazion de la paupière inférieure de l'œil gauche. L'extirpation a été pratiquée régulièrement, et l'hémorrhagie arrêtée promptement. Après l'opération, la mère et la fille vont faire plusieurs achats dans divers magasins. A la suite d'une fatigue survint une hémorrhagie des plus abondantes ; le médecin appelé ne peut pas l'arrêter, ni avec de l'alun ni au moyen du perchlorure de fer. Ce n'est qu'au bout de deux heures que je suis parvenu à l'arrêter en comprimant la paupière entre deux plaques métalliques.

§ II. — Millet, molluscum et vésicules des paupières.

A. **Millet.** — C'est une petite tumeur kystique qui se développe sur la peau des paupières et des parties voisines de la joue, où ils existent souvent en grand nombre. D'un aspect blanc, perlé, ce kyste atteint ordinairement la grosseur d'un grain de millet d'où il tire son nom.

Elle est située au-dessous de l'épiderme et provient de l'obstruction d'un des follicules sébacés dont l'ouverture aboutit dans le canal du follicule pileux.

La matière contenue dans ce petit kyste est de nature sébacée ; elle est constituée par des cellules épithéliales et des molécules de graisse.

Ordinairement ce kyste est indolent, arrondi, lisse à la surface, quelquefois un peu vascularisé par quelques ramuscules capillaires.

Le *traitement* du milium est très-simple ; on ouvre son enveloppe avec la pointe d'un bistouri ou d'une aiguille à cataracte, et l'on évacue le contenu en pressant la tumeur entre les ongles des pouces.

B. **Molluscum des paupières.**— Les follicules pileux du derme en s'oblitérant donnent lieu à un millet. En se transformant, ce millet prendra une extension plus considérable ; ses parois s'épaississent ; il devient sessile avec une base étroite, mais non pédiculée. C'est le *molluscum.* On remarque au centre une petite ouverture d'une teinte brunâtre par laquelle suinte un liquide blanchâtre gélatineux.

Cette petite tumeur kystique est, dit-on, contagieuse : d'où le nom *molluscum contagiosum.* Mackenzie cite un cas de transmission de cette tumeur par contagion, d'un enfant à un gentleman. D'après le même observateur, elle perd avec l'âge cette propriété contagieuse.

Comme pour les kystes précédents le traitement est chirurgical, et ne diffère en rien de celui qui leur est appliqué.

C. **Vésicules du bord libre des paupières.** — On rencontre quelquefois un ou deux kystes transparents implantés sur le bord libre. Ces kystes, de la grosseur d'un pois, contiennent un liquide limpide. Les parois sont ordinairement très-épaisses et résistantes. Pour Cruveilhier (1), ces kystes sont formés aux dépens des follicules muqueux du bord libre des paupières, et contiennent tantôt de la sérosité, tantôt du mucus. Dans ce cas j'ai trouvé au fond du kyste une concrétion phosphato-calcaire.

L'excision à l'aide des ciseaux ne peut se faire sans quelques difficultés, dues à la résistance et à la dureté de la tumeur qui s'échappe des ciseaux. Il est donc préférable de saisir d'abord le kyste avec une pince à érigne et de l'exciser ensuite, soit avec un bistouri, soit avec des ciseaux.

Bibliographie. — Sichel, *Arch. gén. de méd.*, t. XI, p. 445, 1846. — Virchow, *Die Krankheiten Geschwülste*, t. I, Abth. I, 1863, p. 102 et 223.—Peterson, *Sur le molluscum* (*Edinburgh Med. and Surg. Journ.*, V, LVI, p. 279).

§ III. — Dermoïdes du sourcil.

Les kystes sébacés du sourcil, appelés dermoïdes, sont des tumeurs progènes et se développent dans une poche préexistante au niveau du sourcil et spécialement

(1) Cruveilhier, *Traité d'anat. pathol. gén.*, t.II, 1856, p. 351.

à l'angle externe comme l'a démontré Verneuil. Ils contiennent la matière sébacée, graisseuse; souvent on y trouve des poils en assez grand nombre, d'où le nom de *kystes pilifères.*

Symptomatologie. — Ces kystes affectent la forme d'une tumeur ovale du volume d'un œuf de pigeon. En partie mobiles, ils sont fixés à l'os par leur base, et n'adhèrent à la peau que lorsqu'ils ont des trajets fistuleux consécutifs à l'opération. La fluctuation est très-évidente. Quelquefois ils prennent une extension considérable, et, en descendant vers le bord orbitaire, ils font saillie sous la conjonctive. Sans être douloureux, ils constituent une difformité, et leur développement peut à la longue gêner les mouvements des paupières.

Les kystes dermoïdes s'observent le plus souvent dans la moitié externe de la région sourcilière, mais on les voit aussi à l'angle interne de l'ouverture orbitaire, comme l'ont démontré Broca et Richet. J'ai extirpé, en 1872, un kyste dermoïde du bord interne du sourcil chez un enfant de deux ans.

Il arrive que ces malades viennent réclamer une opération pour la deuxième ou troisième fois ; on constate chez eux l'existence de trajets fistuleux qui donnent issue à un liquide tantôt sébacé, tantôt à demi purulent. Ces récidives sont dues à une extirpation incomplète de la poche kystique, et leur guérison devient plus difficile à cause des adhérences consécutives à la première opération, comme j'ai pu m'en convaincre sur une malade que j'ai opérée, en 1866, avec le concours du docteur Jolivet (de Crépy).

Diagnostic. — On rencontre dans cette même région, de même qu'à la paupière inférieure, des *kystes sébacés du derme.* Ils sont plus superficiels que les précédents et n'ont aucune adhérence avec le bord orbitaire. Leur volume est peu considérable et ils sont généralement adhérents à la peau. Chez un enfant de deux ans, j'ai pratiqué, en 1869, à Deauville, avec le docteur Paul, l'extirpation d'un kyste sébacé de la paupière inférieure situé à l'angle externe de l'œil gauche. Le kyste avait le volume d'une grosse noisette et il était développé dans la peau.

Les *lipomes* sont plus superficiels que les dermoïdes et divisés en cloisons que l'on sent par la palpation ; de plus, leurs limites sont mieux définies.

Les *kystes provenant de la cavité orbitaire* et faisant saillie sous la peau près du bord orbitaire pourraient être confondus avec la tumeur qui nous occupe ; mais en se développant, ils ne tardent pas à gêner les mouvements de l'œil et à entraîner sa déviation, ce qui n'existe pas dans les kystes des sourcils.

Anatomie pathologique et étiologie. — Comme tous les autres kystes, les kystes dermoïdes de la région sourcilière sont constitués par une enveloppe celluleuse condensée, tapissée de l'épithélium pavimenteux et par une sécrétion épaissie composée de masses épithéliales et graisseuses, souvent entremêlées de cristaux de cholestérine. On trouve quelquefois dans l'intérieur des kystes dermoïdes une matière grasse, des poils, et plusieurs autres éléments de la peau. On y découvre des lamelles épidermiques, et l'on voit naître de sa surface interne des poils avec leurs glandes sébacées. Dans les parois du kyste dermoïde, extrait par Follin, les glandes étaient plus volumineuses et plus distinctes que dans la peau normale, comme on peut juger par la figure qu'il donne à l'appui.

L'origine de ces kystes est très-intéressante à étudier; on sait qu'ils sont situés

au-dessous de la couche musculaire et qu'ils adhèrent très-souvent à l'os, soit à la partie externe du bord orbitaire, soit à sa partie interne. C'est à Verneuil qu'appartient le mérite d'avoir expliqué leur origine, qu'il attribue à une aberration de développement du fœtus. On sait que dans la vie fœtale la face se forme aux dépens de bourgeons latéraux, appelés *arcs branchiaux*, séparés par des fentes branchiales. La fente branchiale supérieure sépare la vertèbre cérébrale antérieure qui devient plus tard le front, et le premier arc branchial qui constituera les mâchoires, le nez, les joues, etc.

L'extrémité postérieure de cette fente correspond justement à la moitié externe de l'orbite où les kystes se développent. Les deux bords tapissés par l'enveloppe cutanée, au lieu de se réunir complétement, ne se fusionnent qu'en partie en laissant entre eux un sac cutané entièrement clos, qui devient plus tard, d'après Verneuil, l'origine des kystes sébacés ou pilifères.

Broca explique de la même façon la formation de ces mêmes kystes à la partie interne du sourcil, et il attribue le développement des poils dans l'intérieur de ces tumeurs à trois causes différentes : 1° un kyste sébacé simple peut devenir ultérieurement pilifère par suite de la formation des follicules pileux dans sa paroi ; 2° un sac cutané, emprisonné dans une fente branchiale, peut contenir de nombreux follicules pileux ; 3° un sac cutané peut se former dans l'épaisseur des tissus par suite d'un travail d'hétérotopie.

Ces kystes sont quelquefois enfoncés dans l'os frontal, où ils forment des loges très-profondes.

Pronostic. — Ces kystes n'offrent pas de gravité, mais l'extirpation de toute la poche kystique est nécessaire pour éviter les récidives.

Traitement chirurgical. — Le seul moyen de guérison radicale est l'*extirpation*. Après avoir préalablement rasé les poils du sourcil, on fait une incision parallèlement au bord orbitaire sur toute la longueur du kyste.

L'incision comprendra la peau, le tissu cellulaire et la couche musculaire. La tumeur une fois mise à nu, on cherchera à la disséquer sans l'ouvrir, en la séparant d'abord de la peau, puis des parties profondes. S'il arrivait que le kyste fût ouvert, on saisirait une de ses parois, et, par un mouvement de traction, on continuerait son énucléation ; à l'aide d'une spatule ou du manche d'un scalpel, on le détachera soigneusement.

La plaie étant horizontale et parallèle aux plis de la peau du sourcil et des paupières, le défaut de réunion et la suppuration ne sont pas à redouter. Mais, pour assurer le succès, j'applique trois ou quatre sutures au moyen d'un fil de soie fin et je ne laisse qu'un coin de la plaie ouvert pour l'écoulement du pus. Vingt-quatre heures après l'opération, les fils doivent être enlevés, comme le conseille le professeur Richet.

Bibliographie. — Broca, *Traité sur les tumeurs*, t. II, p. 80. — Verneuil, *Bull. de la Soc. anat.*, juin, juillet, août, sept., 1852, p. 300, et *Arch. gén. de méd.*, 1855, p. 302. — Follin, *Traité de pathol. externe*, t. I. Paris, 1869, p. 173. — Richet, *Journ. d'ophth.*, 1872.

§ IV. — Kyste hématique des paupières.

Parmi les kystes néogènes, on en rencontre quelques-uns dont les parois se forment autour d'un corps étranger quelconque, solide ou liquide. D'après Broca, ces kystes sont périgènes.

Tels sont aussi les kystes hématiques. A une large ecchymose palpébrale peut succéder une sérosité sanguinolente qui remplace l'épanchement sanguin. Le blastème inflammatoire se forme autour du foyer, et se transforme ensuite, avec les tissus voisins, en une membrane kystique. Suivant Broca, les parois sont le siége d'un double mouvement d'absorption et d'exhalation. La matière colorante et les globules disparaissent et le liquide devient séreux.

Ces sortes de kystes se rencontrent rarement dans les paupières.

Le *traitement* est simple : on ouvre largement la poche kystique et l'on y injecte ensuite de la teinture d'iode.

Bibliographie. — Zeis, *Ammon's Zeitschr. f. die Ophth.*, vol. V, p. 220, 1836. — Caillaut, *Arch. gén. de méd.*, 4e sér., t. XXVI, p. 46 et 316, 1851. — Lawrence, *Encysted Tumours of the Eyelids* (*London Med. Gaz.*, 1838, t. XXI. p. 471).

ARTICLE XIII

TUMEURS SOLIDES DES PAUPIÈRES.

Les tumeurs solides des paupières peuvent être divisées en deux classes : les tumeurs bénignes et les tumeurs malignes.

TUMEURS BÉNIGNES :	TUMEURS MALIGNES :
Tumeurs érectiles.	Épithéliomas.
Verrues.	Carcinomes.
Lipomes.	
Gommes syphilitiques.	
Éléphantiasis.	
Névromes.	

ARTICLE XIV

TUMEURS BÉNIGNES DES PAUPIÈRES ET DU SOURCIL.

§ I. — Tumeurs érectiles ou nævi materni.

Les tumeurs érectiles sont constituées par des vaisseaux artériels ou veineux fortement distendus et variqueux.

La peau des paupières est assez fréquemment le siége de ces tumeurs. Sur

107 cas de ce genre observés sur la tête par Porta, sept fois la tumeur était située sur l'œil. De son côté, Lebert, sur vingt-six tumeurs érectiles de la tête, en a vu trois occupant les paupières.

Cette affection est congénitale et se remarque le plus souvent chez les enfants. Depaul estime que les deux tiers des enfants qui naissent à la Clinique présentent dans l'une ou l'autre partie du corps des tumeurs de cette nature.

Symptomatologie. — D'ordinaire, c'est à la superficie de la paupière supérieure qu'elles apparaissent sous forme d'une tache brunâtre ou rougeâtre ; plus rarement, elles sont situées à la paupière inférieure, vers le grand angle.

Peu ou point saillantes dans certains cas, elles forment dans d'autres des reliefs et des inégalités à la surface de la peau.

Les tumeurs érectiles peuvent se présenter sous des formes et des volumes très-variés. Elles sont quelquefois à peine appréciables et ne laissent voir que des veines engorgées sous la peau, comme j'ai pu l'observer sur deux enfants ; sous cette forme, elles restent stationnaires pendant longtemps et même toute la vie. D'autres fois, elles se développent, soit à l'époque de la dentition, soit même à l'âge de quinze à dix-huit ans, comme Carron du Villards (1) l'a constaté chez une jeune fille dont il rapporte l'observation. Demarquay a présenté à la Société de chirurgie une malade affectée d'une tumeur du même genre qui se transforma en tumeur pulsatile à l'âge de vingt et un ans.

Dans d'autres cas, ces tumeurs acquièrent un développement considérable, quelques semaines ou quelques mois après la naissance. Il se forme alors une forte grosseur qui augmente notablement avec les cris de l'enfant.

En prenant un développement plus grand, les tumeurs érectiles envahissent les tissus sous-jacents et envoient des prolongements dans la conjonctive et dans l'angle interne de l'œil à la caroncule lacrymale. J'ai observé ce fait chez un enfant amené à ma consultation, et que le professeur Richet a opéré à la Clinique de la Faculté.

Lorsque la tumeur siége sur la paupière supérieure, celle-ci reste abaissée. En saisissant la tumeur entre deux doigts et en exerçant une légère pression, on arrive facilement à la faire disparaître, mais elle revient à son état primitif dès qu'on cesse la compression.

Variétés. — On a divisé les tumeurs érectiles en artérielles, veineuses et intermédiaires. Broca distingue, au point de vue clinique, deux formes : artérielles et veineuses. Les unes sont rouges et les autres bleuâtres.

Cette division me paraît rationnelle ; de plus, elle est utile au point de vue pratique ; car, tandis que les tumeurs artérielles ont une tendance à grossir, les autres restent le plus souvent stationnaires.

Quant à la division en tumeurs cutanées, sous-cutanées et mixtes, elle n'est guère facile à établir et n'offre aucune utilité pratique.

Diagnostic différentiel. — Rien n'est plus simple que de reconnaître une tumeur érectile. Sa couleur livide ou rougeâtre, son augmentation de volume pen-

(1) Carron du Villards, *Guide pratique des maladies des yeux*, t. I, p. 350.

dant la toux, sa diminution ou même sa disparition sous la pression des doigts, ne laissent aucun doute.

Anatomie pathologique. — Cruveilhier a soutenu avec raison que les tumeurs érectiles débutent par la dilatation des capillaires. Pour Broca (1), il y a trois degrés de dilatations : le premier degré est constitué par une dilatation cylindrique des vaisseaux, comme l'a démontré Porta. Les figures 17 et 18 représentent cet état. Les vaisseaux sont allongés et dilatés de $0^{mm},05$ à $0^{mm},06$, et leurs parois ne sont point épaissies. Au deuxième degré, les dilatations sont irrégulières. Follin les a représentées et décrites exactement. Au troisième degré, la dilatation est accompagnée de ruptures. Cette forme s'observe rarement dans les paupières.

Fig. 17 — Pelotons vasculaires des tumeurs érectiles (Porta) (*).

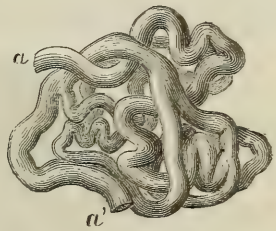

Fig. 18. — Peloton vasculaires des tumeurs érectiles.

Pronostic. — Ces tumeurs peuvent persister sans aucune modification, quelquefois même elles guérissent spontanément. Mais le plus souvent il est nécessaire d'arrêter leur développement progressif, qui pourrait avoir une conséquence fâcheuse pour l'œil et compromettre la vue du malade.

Traitement. — On a employé contre les tumeurs érectiles divers moyens qui tendent tous à l'oblitération des vaisseaux anormalement développés.

1. *Vaccination.* — Les auteurs anglais, Earle et Downing, sont les premiers qui aient cherché à détruire les tumeurs érectiles par l'inoculation du vaccin. Velpeau vulgarisa cette méthode en France.

Avec une lancette chargée de vaccin, on pratique de petites piqûres à des distances égales. Aussitôt que l'écoulement du sang s'arrête, on applique du nouveau vaccin sur les plaies et on les couvre durant quelques heures avec un linge imprégné de la même substance. Des vésicules se forment bientôt, et le travail inflammatoire qui s'ensuit amène l'oblitération des vaisseaux. Mais si l'enfant a été déjà vacciné, ce moyen ne donnera aucun résultat.

Pour empêcher l'entraînement du virus par le sang qui s'écoule, Nélaton conseille d'enfoncer dans la tumeur plusieurs aiguilles chargées de vaccin ; quelquefois il la traverse de plusieurs fils imprégnés de cette matière.

2. Lorsque la tumeur est limitée à la paupière, on pourra injecter avec succès du perchlorure de fer peu concentré. Broca recommande l'emploi de perchlorure de fer de 12 à 15 degrés à l'aréomètre de Beaumé. Richet se sert avec avantage

(1) Broca, *Traité des tumeurs*, t. II, p. 183.

(*) *a*, vaisseau centripète ou artère ; *a'*, vaisseau centrifuge ou veine.

des injections de chlorure de zinc, une à deux gouttes pures, ou mélangé par moitié avec de l'eau.

Mais si la tumeur communique avec la caroncule ou avec la conjonctive, il faut renoncer à cette méthode qui, à coup sûr, amènerait un phlegmon de la paupière et de l'œil.

3. *Ligatures.—Premier procédé:* Lorsque la tumeur est saillante et un peu éloignée du bord palpébral, on traverse la tumeur avec deux aiguilles très-minces qui se croisent. On place ensuite une ligature autour de ces aiguilles et on les serre fortement. Au bout de quelques jours on retire le tout.

Deuxième procédé : Une aiguille droite ordinaire, très-fine, munie d'un fil double, traverse la base de la tumeur de haut en bas et la divise en deux moitiés; puis on coupe l'anse et l'on enfile dans chacun de ses bouts une aiguille, que l'on

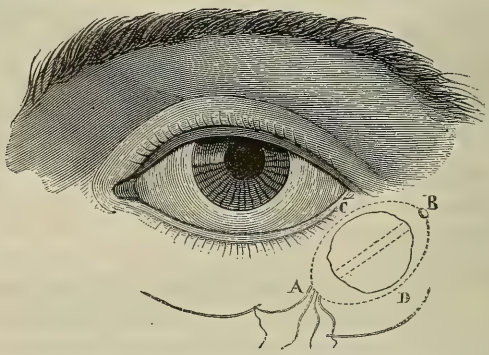

Fig. 19. — Ligature sous-cutanée (*).

conduit sous la peau de la tumeur, l'une à droite et l'autre à gauche. Arrivé vers le point d'entrée de l'aiguille, on lie les deux bouts en serrant fortement le nœud (fig. 19).

Troisième procédé : Les nævi très-étendus peuvent être opérés par la méthode de Luke. Un long fil est armé de plusieurs aiguilles fines, placées à 15 centimètres les unes des autres. Ces aiguilles sont enfoncées sous le nævus (fig. 19), en les retirant on coupe le fil près du chas de chaque aiguille, et on lie chaque anse de fil. Selon le conseil de Liston, on incise la peau au pourtour de la tumeur, afin que la ligature ne porte que sur les tissus sous-cutanés.

4. *Acupuncture.* — Lallemand enfonçait dans la tumeur un grand nombre d'épingles, rapprochait les têtes d'épingles avec un fil, et au bout de sept ou huit jours il les enlevait. Le procédé de Carron du Villards vaut mieux : il consiste à enfoncer un grand nombre d'aiguilles et à les saisir toutes avec des pinces fortes chauffées à blanc; bientôt après la cautérisation a lieu.

Bibliographie. — Liston, *Pract. Surg.* London, 1846, p. 333. — Luke, *Med. Gaz.* vol. XLI, p. 581. London, 1848. — Laboulbène, *Sur le nævus en général et sur une modification particulière observée dans un nævus de la paupière supérieure.* Thèse inaugurale. Paris, 1854. — Ch. Robin, *Mém. de la Soc. de biol.*, 1853, t. V, p. 170. — Virchow, *Archiv f. Pathol Anat.* Wurtzbourg, 1854, Bd. VI, p. 525. — Porta, *Dell' Angectasia.* Milano, 1861. — Broca, *Traité sur les tumeurs.* Paris, 1869, t. II, p. 183.

(*) A, point d'entrée de deux aiguilles se dirigeant vers le point B; B, C, A, et B, D, A, direction que prennent les deux aiguilles pour ressortir par le point d'entrée A.

§ II. — Verrues des paupières.

Les verrues sont de petites saillies formées aux dépens des papilles du derme. Elles affectent des formes et des aspects différents. Les unes sont petites et reposent sur une large base; d'autres sont pédiculées et comme pendantes, ce qui les a fait appeler par Maître-Jan *verrues pendantes.*

On les rencontre d'ordinaire sur le bord des paupières et entre les cils ; plus rarement, elles se voient à la surface de ces organes.

Leur surface est rugueuse, inégale, gercée; quelquefois elles sont divisées au sommet par des sillons profonds. Elles ne causent aucune douleur ; mais les malades les écorchent assez facilement.

La transformation des verrues en sarcomes s'observe quelquefois, surtout chez les personnes d'un âge avancé. Cela arrive à la suite de frottement et d'irritation prolongée, et sous l'influence d'une prédisposition constitutionnelle.

Traitement. — Le meilleur mode de traitement est l'excision ; on la pratique à l'aide de ciseaux courbes, après avoir préalablement saisi la verrue avec une pince à griffes. S'il y a hémorrhagie, on l'arrête en touchant la plaie avec le perchlorure de fer.

L'application de compresses froides pendant quelques jours complétera la guérison.

Cette opération est, comme on voit, une des plus simples ; mais il est bon de suivre l'avis de Gosselin et Denonvilliers, qui conseillent de l'ajourner pendant les épidémies d'érysipèle.

§ III. — Lipomes des paupières et du sourcil.

Le tissu adipeux peut s'hypertrophier dans toute l'étendue des paupières et simuler une hypertrophie de la paupière tout entière. C'est l'*hypertrophie adipeuse diffuse*, que j'ai rencontrée, chez des individus âgés, fréquemment à l'angle interne de la paupière supérieure. Elles se trouvent ordinairement aux deux yeux et ne constituent pas d'état morbide réel. Dans d'autres cas, l'hyperplasie graisseuse forme une grosseur limitée ; c'est alors une véritable tumeur *lipomateuse* ou *adipeuse.*

Symptomatologie. — D'une mollesse pâteuse, élastique, peu mobile, mais libre de toute adhérence à la peau, cette tumeur présente à sa surface de petites inégalités ou bosselures, dues aux cloisons qui la divisent en loges plus ou moins nombreuses.

Les lipomes ne sont point douloureux, et ils ne gênent ni la vue ni les mouvements des paupières; mais leur développement exagéré, en constituant une difformité désagréable, rend nécessaire l'intervention du chirurgien.

Anatomie pathologique. — La tumeur adipeuse est enveloppée d'une trame celluleuse très-délicate, qui envoie des prolongements en dedans, de sorte que la graisse y est contenue comme dans de véritables cellules.

Selon Virchow, le tissu graisseux renferme une matière de consistance liquide, oléagineuse, riche en margarine. Les vaisseaux ne sont développés que dans l'enveloppe celluleuse; mais, en général, ils sont peu nombreux. Le siége des lipomes est le tissu cellulaire sous-musculaire superposé au tarse.

Traitement. — L'extirpation seule peut faire disparaître un lipome circonscrit. On tendra la paupière sur le globe de l'œil et l'on pratiquera l'incision parallèlement au bord tarsien, dans toute l'étendue de la tumeur ; puis, en la saisissant avec un crochet, on pratiquera l'énucléation avec la plus grande facilité. La réunion par première intention ne tarde pas à s'opérer, sans qu'il soit besoin d'avoir recours à la suture.

Quant à l'hypertrophie adipeuse diffuse, que l'on rencontre surtout à la partie interne des paupières supérieures, elle ne constitue point de maladie et n'a pas besoin d'être soignée.

§ IV. — Gommes syphilitiques des paupières.

La paupière peut être le siége de tumeurs gommeuses syphilitiques, appelées *syphilomes* par Ch. Robin. Ces tumeurs se développent tantôt dans le tissu cellulaire sous-cutané, tantôt dans le muscle orbiculaire.

C'est à Bouisson qu'on doit les recherches les plus complètes au sujet des tumeurs gommeuses musculaires. Ricord, Nélaton, Melchior Robert et Virchow les ont observées dans différentes régions : à la langue, à la joue, aux lèvres, etc. Bouisson a même constaté la présence de cette affection dans un muscle oculomoteur.

Si je ne me trompe, je suis le premier qui ait signalé l'existence de ces tumeurs dans les paupières.

Symptomatologie. — Une gomme syphilitique est indolente, bien circonscrite, d'une consistance pâteuse, qui simule une fluctuation. La peau habituellement ne présente aucune altération, mais si le mal dure longtemps, et si le malade fait des frictions avec des pommades la peau ne manque pas de s'enflammer et de s'ulcérer.

J'ai eu l'occasion d'observer trois tumeurs de cette nature, une dans la paupière, et deux autres analogues dans la région du sac lacrymal. Le traitement spécifique amena rapidement la guérison (1).

Anatomie pathologique. — Les tumeurs gommeuses présentent, d'après Cornil et Ranvier, deux phases : la première consiste dans la prolifération du tissu conjonctif ; dans la seconde phase, les cellules se multiplient, diminuent de volume, sont comprimées les unes contre les autres, et il se produit par places des îlots irréguliers, dans lesquels on observe des cellules atrophiées et granuleuses. Virchow les rapproche des proliférations inflammatoires du tissu conjonctif, et il les appelle tissu des granulations (*Granulations-Gewebe*).

(1) Observation. — En 1868, j'ai trouvé chez une femme syphilitique, âgée de cinquante-six ans, une tumeur située à la partie interne de la paupière inférieure. Elle était arrondie, de la grosseur d'une noisette, élastique, simulant une fluctuation. La peau n'était point adhérente, mais un peu rougie. Comme elle était indolente et qu'elle s'était formée lentement pendant deux mois, il y avait lieu d'établir le diagnostic entre un kyste athéromateux et une gomme syphilitique. Une ponction exploratrice ne fit sortir que du sang. Le lendemain, la plaie résultant de la ponction était suppurante, présentant des bords à pic et arrondis. Ce fut pour moi la preuve que la tumeur était de nature syphilitique. Aussi j'ai touché la plaie avec la teinture d'iode concentrée et j'ai administré la potion iodée à la dose de 2 grammes par jour. Un mois de ce traitement a suffi pour amener une guérison complète.

Diagnostic différentiel. — Les tumeurs gommeuses constituent un des phénomènes tardifs de la syphilis et appartiennent aux accidents tertiaires. On doit donc rechercher dans les antécédents les autres symptômes de la maladie.

Elles peuvent être confondues avec des kystes sébacés, mais, le plus souvent, elles se montrent dans la peau elle-même ; du reste, ces dernières ne s'ulcèrent pas ni spontanément ni après la ponction exploratrice.

Traitement. — Alfred Fournier, Rollet et Clerc conseille l'iodure de potassium à la dose de 1 à 2, 4 et 5 grammes par jour. Ce traitement suffit pour amener la guérison.

Le badigeonnage de la peau ou même de l'ulcère avec la teinture d'iode peut accélérer la guérison, comme cela est arrivé pour la malade dont j'ai rapporté l'observation.

Bibliographie. — Thevenet, *Études et conditions pratiques sur les tumeurs gommeuses du tissu cellulaire des muscles et de leurs annexes*, thèse de Paris, 1858. — Van Ordt, *Des tumeurs gommeuses*, thèse de Paris, 1859. — Virchow, *Pathologie des tumeurs*, t. II, trad. franç., p. 419. — Thomas, *Des tumeurs des paupières*, thèse de Paris, 1866. — Galezowski, *Gommes syphil. des paupières* (*Journ. d'ophth.*, Paris, 1872, p. 230).

§ V. — Hypertrophie des paupières ou éléphantiasis.

Carron du Villards a décrit un cas d'hypertrophie de la peau et des tissus sous-jacents de la paupière supérieure, et dont la cause pouvait être rapportée au traumatisme. De Graefe signala un fait analogue : l'hypertrophie était congénitale et s'était développée progressivement.

Mais il n'est pas rare de rencontrer une hypertrophie de la peau moins accentuée et qui succède à une inflammation chronique des paupières.

L'induration qui en résulte ne présente pas les mêmes caractères : la paupière est distendue, et il y a plutôt abaissement des voiles palpébraux qu'un véritable éléphantiasis.

Symptomatologie. — La paupière supérieure acquiert dans l'éléphantiasis un volume considérable ; la peau est épaissie et hypertrophiée ; les papilles du derme prennent un développement excessif. La surface devient rugueuse et presque verruqueuse, sa teinte est brunâtre ou rougeâtre ; tous les tissus de la paupière se développent tellement, que ce voile constitue une vraie tumeur.

Anatomie pathologique. — Le plus souvent, le derme s'accroît, et les papilles s'hypertrophient outre mesure. Mais, selon Virchow, le caractère principal est le développement des masses du tissu connectif qui se produisent dans l'épaisseur de la peau ou du tissu sous-cutané. Les muscles, ainsi que les autres parties, se distendent sans être hypertrophiés. Souvent la maladie est spontanée, dans d'autres cas elle est le résultat d'une ophthalmie granuleuse ou scrofuleuse.

Traitement. — L'excision d'un grand lambeau horizontal de la peau hypertrophiée est le seul traitement efficace. Une suture, faite avec des fils fins de soie, est appliquée ensuite pendant quarante-huit heures. Si la conjonctive et le tarse sont par trop distendus, il faudra en enlever aussi un lambeau.

Bibliographie. — Carron du Villards, *Ann. d'oculist.*, t. XXXII, p. 253, et t. XXXV, p, 130. — De Graefe, *Klinische Monatsbl. f. Aug.*, Januar 1863.

§ VI. — Névrome du sourcil et des paupières.

Au niveau du bord sourcilier, on rencontre quelquefois une petite tumeur pédiculée ou cachée sous la peau et présentant une sensibilité excessive, soit au toucher, soit à chaque mouvement des paupières. C'est là le névrome.

Les névromes peuvent occuper le trajet du nerf sus-orbitaire, au point de sortie de ce nerf; le professeur Richet, qui m'a communiqué des détails à ce sujet, a observé un fait de ce genre.

De petits névromes, mobiles et d'une grande sensibilité, se développent aussi quelquefois dans le tissu cellulaire sous-cutané des paupières. La peau est toujours mobile au-dessus.

Mackenzie a examiné après la mort une de ces tumeurs, mais il n'y a constaté aucune connexion nerveuse.

Traitement. — Aux malades qui refusent d'avoir recours à l'opération, Mackenzie conseille les frictions avec un mélange d'onguent mercuriel et d'opium. A mon avis, des injections hypodermiques de morphine (10 gouttes de solution de 10 centigrammes pour 10 grammes) réussiront mieux à calmer les douleurs, qui sont souvent excessivement violentes. Mais si ces moyens restent sans effet on devra alors extirper la tumeur.

§ VII. — Induration ou callosités des paupières (tylosis).

L'épaississement et l'induration de la peau des paupières peut exister dans certains cas, sans que le volume de la paupière elle-même soit augmenté. Cette induration prend le nom de *callosité* ou de *tylosis*.

Elle se développe sous l'influence de la diathèse scrofuleuse, et doit être combattue par l'usage de l'iodure de potassium ou de la teinture d'iode à l'intérieur et par les frictions avec la pommade iodée.

Mackenzie distingue une autre forme de *tylosis* qu'il appelle *tylosis arthritica*, mais il n'y a rien de précis à cet égard.

ARTICLE XV

TUMEURS MALIGNES OU CANCÉREUSES DES PAUPIÈRES.

§ I. — Encéphaloïde des paupières.

Les paupières peuvent être le siége de productions cancéreuses de toute sorte. Les encéphaloïdes, après avoir pris naissance dans les régions voisines, n'envahissent les paupières que d'une manière secondaire. C'est ainsi qu'on les voit se développer préalablement dans le globe de l'œil, l'orbite ou le maxillaire supérieur, et envahir ensuite ces voiles membraneux. Nous nous en occuperons plus loin lorsque nous parlerons des maladies de l'œil et de l'orbite.

§ II. — Épithélioma ou cancroïde des paupières.

L'épithélioma ou cancroïde est une production hétéromorphe maligne, caractérisée par le développement d'une certaine quantité d'éléments épithéliaux infiltrés dans la masse des tissus.

Symptomatologie. — Cette affection débute de quatre manières différentes : *a*. Tantôt ce sont des agglomérations des papilles du derme hypertrophiées, grosses comme des grains de millet, englobées dans une gaîne épidermique, qui font à la surface une saillie hémisphérique ; *b*, tantôt c'est une petite squame épidermique, légèrement saillante sur la peau et entourée d'une partie indurée qui apparaît sur un point quelconque des paupières ; *c*, dans d'autres cas il débute sous forme d'un petit tubercule au voisinage du bord des paupières, et le plus souvent dans l'angle interne de l'œil ; cette grosseur est hémisphérique, inégale, lobulée, et légèrement déprimée à son centre.

Le cancroïde de la paupière ne présente pas toujours le même aspect : tantôt les bourgeons charnus se forment au centre de l'ulcère, deviennent exubérants et douloureux ; dans d'autres cas, l'ulcère se creuse de plus en plus et se couvre d'un enduit épais séro-sanieux qui se transforme en croûtes, souvent fortement adhérentes. Quelquefois, au milieu de cette ulcération, on rencontre des espèces de cavernes profondes et à bords escarpés.

Ordinairement, les bords de la tumeur sont durs et épais ; dans leur voisinage, la peau est très-vasculaire, injectée, et des veines fortement développées rampent à la surface. Des tubercules dus à l'infiltration épithéliale se rencontrent en grand nombre sur la peau, même à une certaine distance de l'ulcère.

L'épithélioma peut rester sous forme de petite excroissance pendant plusieurs années sans aucune irritation. Puis une fissure s'ouvre à sa surface et se transforme en une ulcération, ayant les bords taillés à pic. Les picotements qu'éprouvent les malades les forcent à se gratter et à arracher de temps en temps la petite croûte qui se trouve au sommet de la tumeur mais qui se reforme aussitôt. La tumeur ne tarde pas à se lobuler et à se multiplier ; elle devient rougeâtre et plus saillante. Au bout de quelque temps, la base et le fond de l'ulcère perdent cette mobilité ; les couches sous-jacentes ont subi une modification et l'adhérence ne tarde pas à s'établir avec les aponévroses et le périoste. On constate fréquemment, à l'aide d'un stylet, que le cancroïde a atteint l'os unguis ou le maxillaire inférieur.

Lorsque l'épithélioma occupe le grand angle de l'œil, le sac lacrymal est très-souvent ouvert.

La conjonctive palpébrale participe d'ordinaire à la dégénérescence épithéliale, mais il peut aussi arriver que la rougeur conjonctivale n'est qu'un symptôme d'ectropion. Quant au globe de l'œil il reste habituellement intact.

Il est rare que le cancroïde soit accompagné des symptômes indiquant l'infection générale de l'organisme. La cachexie cancéreuse n'existe que dans des cas tout à fait exceptionnels.

L'engorgement ganglionnaire s'observe dans une période très-avancée de la maladie ; c'est alors le ganglion le plus voisin, préauriculaire, qui est engorgé et gonflé.

Marche. — La marche de cette affection est excessivement lente et n'est presque jamais accompagnée de douleurs. Boyer a vu des boutons épithéliaux ne s'ulcérer qu'au bout de vingt-sept ans.

Quelquefois les tumeurs épithéliales de la paupière restent stationnaires pendant des années, et prennent tout à coup un développement rapide ; Mackenzie (1) les a

(1) Mackenzie, *Traité des maladies des yeux*. Paris, 1856, t. I, p. 185.

vues diminuer et même se cicatriser partiellement ou en totalité, puis apparaître de nouveau, s'étendre pendant quelque temps et disparaître complétement. Mais ces cas rares constituent l'exception.

Si la maladie n'a pas été arrêtée à temps, elle peut envahir la joue, le nez et jusque le fond de l'orbite, et ne peut guérir qu'après qu'on aura attaqué le mal dans toutes ces régions.

J'ai observé deux cas dans lesquels l'épithélioma avait envahi l'angle interne, détruit le sac et la caroncule lacrymale, et, se portant vers l'orbite, avait creusé des trous très-profonds. L'œil était pourtant conservé, comme cela arrive dans la plupart des cas.

Dans un cas rapporté par Marcazzi (1), le cancroïde avait envahi les deux paupières en totalité et s'étendait jusqu'au sourcil. L'extirpation et l'autoplastie pratiquées par ce chirurgien amenèrent la guérison.

Le professeur Verneuil (2) a opéré un épithélioma de la paupière inférieure, qui avait envahi successivement la joue, la face latérale du nez, la conjonctive, la paupière supérieure et pénétré dans l'orbite et le sinus maxillaire. Pendant l'opération, il a dû enlever les deux paupières, toute la joue, la moitié du nez, le globe de l'œil ; il reséqua la branche montante, l'os propre du nez, l'apophyse orbitaire interne, la paroi interne de l'orbite, une bonne partie de la masse latérale de l'ethmoïde, toute la paroi inférieure de l'orbite, et rugina l'os malaire, et il détruisit la paroi antérieure et interne du sinus maxillaire avec la plus grande partie du cornet inférieur. L'opération réussit et le malade revint rapidement à la santé et vécu encore pendant un an.

Étiologie. — 1. D'après les recherches de Hasner, le cancroïde ou cancer des paupières est une affection assez fréquente. Sur 155 cas des divers cancers de l'œil, ce praticien l'a observé 86 fois. Selon A. Heurtaux, la paupière inférieure est plus souvent frappée de cette affection que la supérieure.

2. *Age.* — L'enfance n'est pas assujettie à cette affection qui, au contraire, est propre à la seconde moitié de la vie. La prédisposition augmente après cinquante ans dans la proportion de 65 à 70 pour 100.

3. *Sexe.* — Le sexe masculin paraît être le plus exposé aux cancroïdes.

4. *Hérédité.* — Elle n'est point démontrée; selon Paget, on l'a constatée dans un vingtième des cas. Heurtaux l'a trouvée dans la proportion de 1 sur 10.

Pour mon compte l'influence de l'hérédité est dans cette maladie au moins problématique. J'ai vu un grand nombre des cas de cancroïdes des paupières, et je n'ai jamais pu obtenir des renseignements assez précis pour les attribuer à l'hérédité.

Anatomie pathologique. — Le cancer épithélial ou cancroïde présente d'abord une hypertrophie des papilles de la peau. Plus tard, dans la masse indurée et ulcérée, on trouve des petites éminences papilliformes, couvertes de lamelles épithéliales, parfaitement visibles au microscope. Ce sont des productions nouvelles, hétérogènes, développées à la surface de l'ulcère par la prolifération des cellules. Nous les représentons (fig. 20) d'après Lebert.

(1) Marcazzi, *Imparziale*, janvier, 1865.

(2) Verneuil, *De l'écoulement sanguin dans certaines opérations pratiquées sur la face, etc.* (*Arch. gén. de méd.* Paris, oct. 1870, p. 391).

Virchow a démontré l'analogie qui existe entre les cellules de carcinome et certaines cellules épithéliales normales, celles des voies urinaires par exemple. Pourtant on ne confondra pas le carcinome avec le cancer, parce que, comme l'ont fait remarquer Cornil et Ranvier (1), les cellules des épithéliomas sont soudées les unes aux autres et présentent l'évolution épithéliale; dans les carcinomes, au contraire, les cellules contenues dans les alvéoles ne sont pas soudées et ne montrent jamais d'évolution épithéliale.

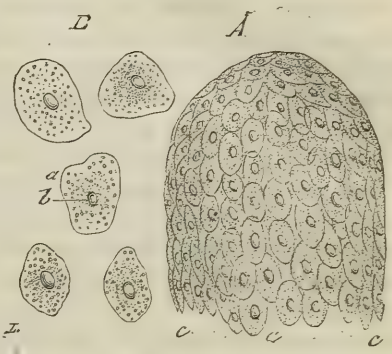

Fig. 20. — Papille hypertrophiée, grossie 500 fois (*).

Diagnostic différentiel. — Il est important d'établir le diagnostic dans deux périodes : au début, lorsque l'épithélioma se présente sous forme d'un ou de plusieurs tubercules, et plus tard, à la période d'ulcération.

1° Les verrues rugueuses à base large se fendillent quelquefois, saignent et se couvrent de croûtes. Si ce n'est que le résultat d'une simple irritation, d'une écorchure accidentelle, une simple expectation de quelques jours ou de quelques semaines suffira pour porter le diagnostic. Si l'ulcération persiste et surtout si elle est accompagnée de desquamation et d'épaississement de la peau au voisinage du tubercule, on devra penser à l'existence d'un épithélioma.

2° Les chancres des paupières et les syphilides tuberculo-serpigineuses peuvent simuler d'une manière frappante les épithéliomes. Le diagnostic du chancre ne sera pas difficile, si l'on prend en considération la durée de la maladie et ses antécédents. « Si la maladie existe, dit Ricord, depuis plus d'un an et qu'il n'y ait pas eu d'accidents secondaires syphilitiques, on peut dire que ce n'est point un chancre induré, mais un cancer. »

3° Les *syphilides tuberculo-serpigineuses* ressemblent quelquefois à tel point aux carcinomes, que l'erreur est presque impossible à éviter (2).

Les signes qui, à mon avis, caractérisent le mieux ces deux maladies sont les suivants : l'ulcère syphilitique est le plus souvent superficiel, et ses bords ne sont ni engorgés ni durcis. Dans l'épithélioma, les bords sont très-gonflés, durs et taillés

(1) Cornil et Ranvier, *Journ. d'anat. et de physiol.*, 1866.

(2) Observation. — J'ai soigné, en 1869, un malade atteint d'un ulcère de la paupière ressemblant tout à fait à un épithélioma accompagné d'un ectropion inférieur considérable. Les bords mêmes de l'ulcération à la paupière supérieure étaient durs et engorgés; toute la surface ulcérée était saignante et l'ulcère avait pris un tel développement en étendue, qu'il était facile d'hésiter sur la nature du mal. La moitié de la paupière supérieure, tout le côté droit du nez, la moitié de la paupière inférieure et la joue droite jusqu'à la lèvre supérieure et l'aile du nez étaient ulcérés, et la maladie durait depuis plusieurs années. La glande préauriculaire était engorgée. Je prescrivis l'iodure de potassium à la dose de 2 à 5 grammes par jour, et je cautérisai l'ulcère tantôt avec l'acide acétique, tantôt avec la teinture d'iode. Sous l'influence de ce traitement, l'ulcère cicatrisa presque complétement au moment où je l'avais perdu de vue.

(*) A, papille; *a*, *a*, cellules épidermiques arrondies; *c*, *c*, cellules épidermiques vues de profil, d'apparence fusiforme, avec leurs noyaux; B, cellules épidermiques isolées; *a*, paroi de la cellule; *b*, noyau (Lebert).

à pic. D'autre part, celui-ci gagne plutôt en profondeur, tandis que les syphilides s'étendent plus en surface, envahissent les parties voisines, la joue, le nez, etc.

Pronostic. — Il n'est pas grave tant que la maladie est à son début. La guérison peut être obtenue d'une manière radicale. Mais, à une période plus avancée, lorsque les paupières sont atteintes sur une grande surface, il est à craindre que la mutilation que subissent les paupières, soit par la tumeur, soit par l'opération, ne laisse l'œil à découvert.

Les récidives ne sont pas rares, et avec chaque récidive le danger augmente.

Traitement. — 1. Comme le cancroïde ressemble beaucoup aux ulcères syphilitiques, il sera prudent de commencer le traitement ioduré à l'intérieur, et les cautérisations, soit avec la teinture d'iode, soit avec des acides. Ce n'est que lorsque ces moyens auront échoué qu'on aura recours à une opération.

2. *Caustiques.* — Dans le traitement des épithéliomas, les avantages des caustiques sont incontestables; ils doivent être employés quand la maladie s'étend sur une grande surface de la joue, du nez et des paupières, et surtout quand elle envahit la conjonctive bulbaire, quand elle détruit l'angle interne ou externe jusqu'aux os et se porte profondément dans l'orbite. Parmi les caustiques, le meilleur est incontestablement le chlorure de zinc sous forme de pâte de Canquoin. On peut l'introduire très-profondément, sans crainte de détruire le globe de l'œil.

J'ai assisté en 1869 à une opération de ce genre pratiquée à la clinique par Richet; l'épithélioma s'était porté si loin dans l'orbite que la cautérisation seule était praticable ; elle a complétement réussi et le malade a guéri.

3. *Extirpation.* — Le mode opératoire varie suivant le siége et la profondeur du mal. Si la tumeur est superficielle et limitée à la peau, on la dissèque avec beaucoup de précaution, en ayant soin d'exciser une certaine portion des tissus sains pour ne laisser aucun germe.

La dissection doit être soigneusement faite dans l'angle interne pour empêcher la perforation de la paroi antérieure du sac. Il faut en outre inciser le point lacrymal pour prévenir le larmoiement consécutif. Si la perte de substance est trop grande, on cherche à la combler par un lambeau emprunté aux parties voisines. (Voy. *Blépharoplastie.*)

Si la paupière est envahie tout entière, on ne doit pas hésiter à enlever cet organe dans sa totalité ; on cherchera ensuite à restaurer la paupière. Non-seulement la difformité est corrigée, mais la récidive elle-même peut être prévenue.

Ed. Cruveilhier a rapporté l'histoire d'un malade auquel Richet enleva la paupière tout entière envahie par le cancroïde, et la restaura ensuite. J'ai vu le malade neuf ans après l'opération, et le mal n'a point reparu.

Bibliographie. — Hasner, *Sur le cancer de l'œil et de ses annexes* (*The Ophth. Review*, 1865). — Thiersch, *Der Epithelialkrebs, namentlich der Haut.* Leipzig, 1865. — Cornil et Ranvier, *Journ. d'anat. et de physiol.*, 1864, 1865, 1866. — Verneuil, *Observations pour servir à l'histoire des tumeurs de la peau* (*Arch. gén. de méd.*, mai, août, déc. 1854). — Graefe, *Archiv f. Ophth.*, t. X, 1re part., p. 205.—Sichel, *Iconographie ophth.*, texte, p. 600. — Heurtaux, *Diction. de méd. et de chir.* Paris, 1867, t. VI, p. 223. — Hasner, *Sur le cancer de l'œil et de ses annexes* (*The ophth. Review*, 1865).

ARTICLE XVI

ABAISSEMENT OU SAILLIE EXAGÉRÉE DU SOURCIL.

Dans l'état physiologique, les deux sourcils se trouvent placés au même niveau ; ils ne sont ni plus saillants ni plus relevés d'un côté que de l'autre. L'écartement dans un sens ou dans l'autre constitue un état morbide.

Il est rare pourtant que la déformation soit due à une maladie du sourcil lui-même. Le plus souvent elle est l'expression, soit d'une douleur très-vive du côté correspondant de l'œil, suivie d'une contraction spasmodique des fibres musculaires de l'orbite, soit enfin de cicatrices ou de tumeurs situées dans le voisinage. C'est au chirurgien qu'appartient de découvrir la cause de la déformation et d'agir en conséquence.

Il arrive quelquefois que la saillie des bords orbitaires supérieurs est très-prononcée, au point de simuler même des tumeurs de l'os frontal. Cet état peut dépendre d'une distension excessive des sinus frontaux qui peuvent même se transformer en véritables kystes osseux. Le liquide accumulé dans les sinus ainsi distendus peut se frayer le passage dans le sinus maxillaire et occasionner des névralgies très-douloureuses dans toutes les branches de la cinquième paire.

Dans ces cas rares, le seul remède consiste à ouvrir la paroi antérieure du sinus, et à établir ensuite la communication entre cette cavité et les narines.

ARTICLE XVII

DÉVIATION DES CILS : TRICHIASIS ET DISTICHIASIS.

En prenant une direction vicieuse, les cils peuvent se renverser en dedans vers le globe de l'œil et constituer un état morbide appelé *trichiasis*. Le plus souvent quelques cils isolés ou une certaine partie d'entre eux sont déviés en dedans, tandis que les autres conservent leur position normale : c'est le trichiasis *partiel*. Dans d'autres cas, la déviation existe sur tout le bord libre des paupières et il y a trichiasis *général*.

Le *distichiasis* n'est qu'une variété de la même maladie : une rangée des cils conserve sa direction normale, pendant que l'autre, plus interne, est déviée en dedans et provoque une irritation de la cornée et par suite de l'œil tout entier. Quadri et Desmarres père ont même rencontré trois rangées des cils.

Symptomatologie. — 1. Lorsqu'un ou deux cils seuls sont renversés en dedans, les signes extérieurs sont très-incertains, ces cils étant le plus souvent pâles, étiolés, difficiles à voir et encore plus difficiles à saisir.

D'après Sanson, le symptôme qui permet le mieux de constater le trichiasis est l'existence d'un filament muqueux pareil à un fil tendu de la marge palpébrale au globe. On voit, en outre, ce filament glisser à la surface de la cornée à chaque mouvement de l'œil.

Pour les mieux découvrir, il ne faut pas écarter les paupières du globe de l'œil ; autrement les poils, en s'éloignant de l'œil, échappent à l'examen.

2. Le trichiasis plus étendu, et surtout le trichiasis total, est plus facile à reconnaître. La paupière tout entière change alors de forme, et si l'on examine attentivement le bord ciliaire de chaque paupière dans toute son étendue, depuis le point lacrymal jusqu'à l'angle externe, on découvre tous les cils déviés (fig. 21).

Fig. 21. — Trichiasis.

3. Le trichiasis existe rarement sans altération du bord libre des paupières, le plus souvent en effet cette difformité est consécutive aux granulations palpébrales qui ont atteint le tarse et les parties voisines. C'est pourquoi le bord libre est engorgé, arrondi, bosselé; la paupière elle-même est renversée en dedans (entropion).

4. Dans un trichiasis général, la conjonctive et la cornée peuvent être malades. L'œil devient très-sensible, et il existe un larmoiement considérable; le malade éprouve de temps en temps la sensation de corps étrangers.

5. Les paquets de cils tournés vers l'œil provoquent une irritation considérable. Dans ce cas, tous les signes de conjonctivite et même de kératite se manifestent. Les douleurs de l'œil et sa sensibilité pour la lumière deviennent quelquefois intolérables.

Anatomie pathologique et étiologie. — Le changement qui survient dans la direction des cils peut être causé par des états morbides différents.

Lorsqu'il se produit sans avoir été précédé par aucune maladie oculaire, on peut admettre, avec Vidal (de Cassis) et Quadri, que les bulbes restés pendant longtemps dans un état embryonnaire ont pris à un moment donné un développement rapide et une direction vicieuse.

La direction des bulbes change, sous l'influence d'exsudations plastiques, d'abcès folliculaires ou d'une altération du tarse. C'est ainsi que les blépharites ciliaires glandulaires, les orgeolets, les conjonctivites granuleuses, l'érysipèle des paupières, etc., peuvent donner lieu à cette difformité. Les opérations que l'on pratique sur le bord libre de même que les blessures amènent aussi une déviation des cils.

Le trichiasis total affecte beaucoup plus souvent la paupière supérieure que l'inférieure. Le contraire a lieu pour le trichiasis partiel.

Traitement. — *Moyens palliatifs.* — 1. *Épilation.* — Elle est pratiquée à l'aide d'une *pince à épiler* (voy. fig. 11, p. 15), à branches larges, sans dents, et à surfaces luisantes. On saisit les cils, au nombre de deux ou trois, tout près de leurs racines, et on les arrache en imprimant à la pince une légère secousse.

Je ne partage pas l'avis des auteurs qui pensent qu'on peut ainsi obtenir à la longue une guérison radicale. J'ai vu des malades suivre ce traitement pendant dix ans sans aucune amélioration. Les cils étaient encore plus nombreux qu'avant le traitement.

Dans le trichiasis partiel, on peut, selon le conseil de Williams (1), enfoncer une aiguille trempée dans la potasse caustique liquéfiée, dans les points des cils arrachés, afin que les follicules pileux soient cautérisés et détruits.

2. *Agglutination.* — Elle est pratiquée au moyen de collodion avec lequel on colle les cils à la surface des paupières.

Traitement radical. — 1. *Excision d'un petit pli de la peau.* — Dans le cas où

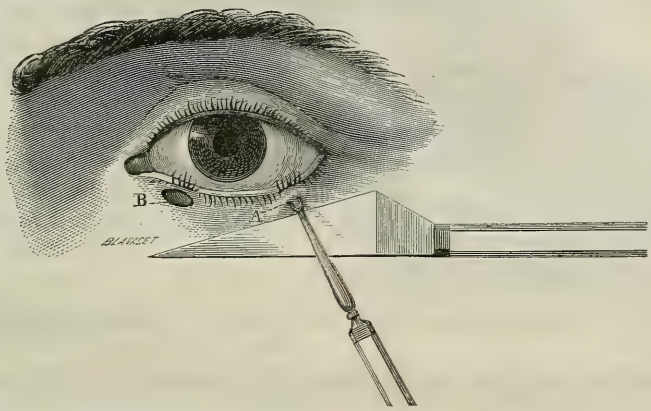

Fig. 22. — Extirpation d'un petit pli de la peau. — Procédé de Desmarres père (*).

il n'existe qu'un paquet de cils dirigés contre le globe de l'œil, Desmarres père propose de saisir, avec une érigne double à strabisme (fig. 22), un petit pli de la peau, le plus près possible du bord libre de la paupière, et de l'exciser avec le bistouri ou le couteau à cataracte. Il en résulte une petite plaie ovalaire B, qui, en se cicatrisant, rétracte en dehors la partie correspondante du bord de la paupière et entraîne avec elle les cils déviés. Pour que cette opération réussisse, il faut que l'incision soit profonde et qu'une partie sous-jacente du tarse soit enlevée.

Pour donner une direction meilleure aux cils déviés, il y a un autre moyen qui a été proposé par Gaillard (de Poitiers) (2), et qui consiste dans l'application d'une ou de plusieurs sutures cutanées profondes, dont chacune devra correspondre à un paquet différent des cils, et traverser la peau, la couche musculaire jusqu'au tarse. La direction de chaque ligature sera verticale au bord libre de la paupière.

2. *Extirpation des follicules des cils déviés. — Procédé de l'auteur.* — Lorsque les cils déviés occupent sur le bord libre une étendue de 4 à 5 millimètres, je procède de la manière suivante (fig. 23) : Je passe un crochet, très-fin, entre les deux marges palpébrales du point A au point B, qui marquent les limites des cils déviés; puis je dissèque avec un couteau à cataracte, d'abord la conjonctive, ensuite la peau, en cherchant à réunir en A et en B les deux incisions, et j'enlève toute la partie de la paupière qui supporte les paquets de cils. La conjonctive et la

(1) Williams, *Ophth. Hosp. Rep.*, t. III, p. 219.
(2) Gaillard, *Bull. de la Soc. de Poitiers*, 1844.

(*) A, pli cutané saisi avec une érigne double; B, plaie ovalaire.

peau s'appliquent l'une contre l'autre, et la réunion par première intention est ob-

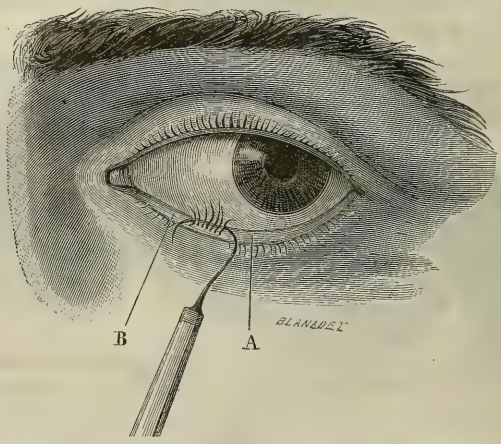

Fig. 23. — Extirpation des follicules des cils déviés. — Procédé de l'auteur (*).

tenue a bout de vingt-quatre heures, sans qu'il en résulte la moindre difformité.

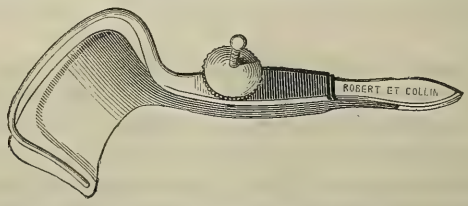

Fig. 24. — Blépharospathe de Snellen ou pince de Pope.

3. *Extirpation de tout le bord libre.* — Depuis longtemps on a cherché à exciser le bord palpébral tout entier avec les cils qui y sont implantés; mais, comme on enlevait en même temps les follicules des glandes de Meibomius, il en résultait nécessairement une irritation continuelle des yeux.

Dans ces dernières années, on a essayé de n'enlever que la portion des paupières dans laquelle sont implantés les cils, en respectant les orifices des glandes de Meibomius et en laissant intacte la marge interne palpébrale.

Voici de quelle manière procède Sœlberg Wells (1) :

Le blépharospathe de Snellen (fig. 24) étant appliqué sur la paupière, une incision est faite, avec un couteau à cataracte, dans toute l'étendue du bord libre, entre les cils et les orifices des glandes de Meibomius; cette incision est poussée dans l'épaisseur du tarse, en arrière des racines des cils. Une seconde incision est pratiquée sur la peau le long du bord libre, de manière à rencontrer la première. Le lambeau de la peau, ainsi que les cils, est complétement séparé et enlevé.

(1) S. Wells, *A Treatise on the Diseases of the Eye.* London, 1869, p. 695.

(*) A et B, points où se réunissent les deux incisions.

Aucune suture n'est appliquée et des compresses imbibées d'eau froide suffisent pour amener la cicatrisation.

4. *Procédé d'Anagnostakis pour le trichiasis général.* — La paupière est tendue sur une plaque d'écaille ou placée entre les deux branches du blépharospathe de Snellen, et une incision parallèle au bord palpébral est pratiquée dans la peau, à la distance de 3 millimètres. Pendant que l'aide tire en haut la lèvre supérieure de la plaie, le chirurgien saisit avec une pince toute la couche musculaire située au-dessus du tarse et l'excise à l'aide de ciseaux.

On passe ensuite trois ou quatre fils de soie par le bord inférieur de la plaie cutanée et par la couche fibro-celluleuse qui recouvre le cartilage, dans l'endroit ou les fibres musculaires ont été enlevées, et on les réunit (fig. 25). Les deux lèvres de la plaie cutanée se rapprochent et ne tardent pas à se cicatriser.

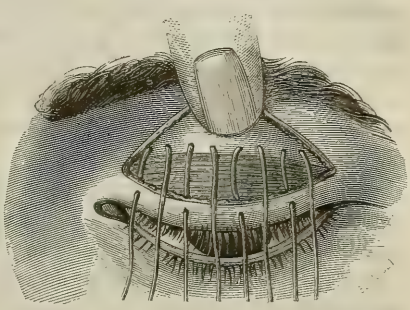

Fig. 25. — Procédé d'Anagnostakis.

Cette méthode offre des avantages incontestables; le lambeau inférieur de la peau et des fibres musculaires attachées au tarse, en haut, renverse d'une manière permanente le bord palpébral et redresse les cils déviés.

5. *Déplacement du champ d'implantation des cils. — Procédé d'Arlt.* — La paupière est saisie avec la pince de Snellen ou de Pope. Un bistouri très-fin

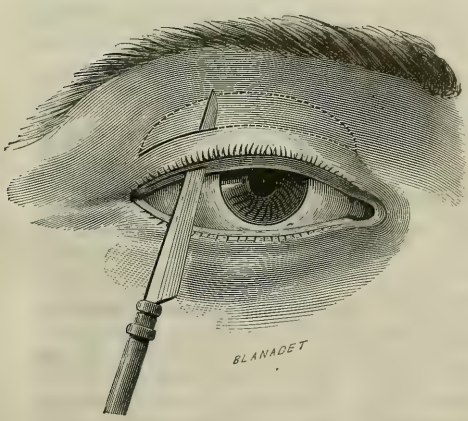

Fig. 26. — Procédé d'Arlt. — Incision.

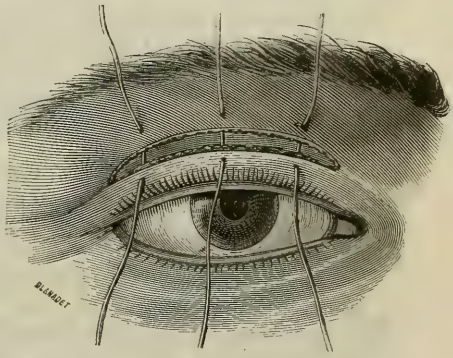

Fig. 27. — Procédé d'Arlt. — Réunion.

ou un couteau à cataracte est enfoncé dans l'épaisseur du bord libre, entre les cils et les orifices des glandes de Meibomius et à la profondeur de 3 millimètres 1/2; il ressort par la peau, et, dans cette même profondeur, il est conduit d'un angle à l'autre de l'œil (fig. 26).

La petite bande de peau que portent les cils, ainsi séparée, ne tient au reste de la paupière que par les deux extrémités aux deux angles de l'œil.

Une seconde incision est pratiquée à quelques millimètres au-dessus de la première, avec laquelle elle se réunit aux deux extrémités. Le petit lambeau des téguments compris entre les deux incisions, affectant la forme d'un croissant, est enlevé et les deux lèvres de la plaie sont réunies par deux ou trois points de suture, comme on peut voir sur la figure 27.

6. *Procédé de de Graefe.* — De Graefe a modifié le procédé d'Arlt : il fait deux incisions verticales aux deux limites du lambeau cutané, qu'il dissèque à une hauteur de 5 à 6 millimètres. Il pratique ensuite l'excision d'un lambeau oval et horizontal à la distance de 6 à 7 millimètres du bord libre, et réunit la plaie par la suture. Le lambeau cutané contenant des cils glisse ainsi en haut et contracte des adhérences avec les parties sous-jacentes. Le bord ciliaire remonte en haut et les cils ne touchent plus le globe de l'œil.

Cette modification de de Graefe ne réussit pas toujours; le lambeau cutané est tellement séparé qu'il se gangrène facilement. Le docteur Cuignet, qui a eu l'occasion d'opérer souvent en Algérie sur des malades granuleux atteints de trichiasis, a vu le lambeau de la peau ainsi détaché se mortifier. Pour éviter cet accident, il serait préférable de pincer avec des serres-fines le lambeau ovale de la peau au lieu de l'enlever.

7. *Procédé de Streatfield. Évidement du cartilage tarse.* — La paupière étant saisie entre les branches de la pince de Snellen ou de Pope, on pratique une incision parallèlement au bord libre et à une distance de 2 millimètres : cette incision doit pénétrer jusqu'au cartilage. Une seconde incision, parallèle à la première, mais plus éloignée du bord libre, pénètre directement jusqu'au tarse, suit la même direction et se confond avec la première aux deux extrémités. On saisit ensuite avec une pince le lambeau compris entre les deux incisions et on le détache à l'aide d'un bistouri, en évitant de perforer la conjonctive.

Après l'opération on rapproche les bords de la plaie sans qu'il soit besoin de pratiquer la suture, et l'on en fait le pansement avec de l'eau fraîche.

Cette opération offre un avantage considérable : celui de conserver les cils et de ne leur imprimer qu'une direction opposée à celle qu'ils avaient contractée. Ce résultat est dû à la cicatrice profonde, occupant tous les tissus jusqu'au tarse et s'étendant surtout à la surface de la peau, laquelle, en se rétractant, redresse les paupières, ainsi que les cils.

Bibliographie. — Arlt, *Prager med. Vierteljahrschrift*, t. VII, 1845. — Streatfield, *Ophth. Hosp. Rep.*, 1857-59, p. 121,; 1860-61, p. 8, et 1864, p. 105. — Anagnostakis, *Ann. d'ocul.*, 1857, t. XXXVIII, p. 5. — De Graefe, *Archiv f. Ophth.*, 1864, B d. X, Abth. 2, p. 223. — Champouillon, *Gaz. des hôpit.*, 1864, p. 595. — Duval, d'Argentan, *Ann. d'ocul.*, t. XXXI, p. 155. — Deroubaix, *Ann. d'ocul.*, 1862, t. XLVII, p. 285. — Herzenstein, *Illustrations of some of the Principal Diseases of the Eye*, by H. Power. London, 1867, p. 157.

ARTICLE XVIII

ENTROPION OU RENVERSEMENT DES PAUPIÈRES EN DEDANS.

Le renversement du bord libre de la paupière en dedans, vers le globe de l'œil, est connu sous le nom d'*entropion*.

Le plus souvent, l'entropion est total; il occupe le bord libre tout entier et s'observe de préférence à la paupière inférieure.

Il revêt deux formes différentes : spasmodique et organique.

A. Entropion spasmodique. — Cette forme affecte de préférence la paupière inférieure. Sous l'influence d'une cause le plus souvent récente, d'une forte irritation de l'œil, d'une ophthalmie violente et quelquefois après une opération de cataracte, le malade chez lequel le système nerveux est prédominant contracte vivement les paupières; quelques-unes des fibres de l'orbiculaire, et surtout le muscle ciliaire de Riolan, se contractent avec tant de force que les autres parties de la paupière, ne pouvant plus opposer aucune résistance, se relâchent, et la paupière s'enroule en dedans.

Symptomatologie. — Ce qui frappe tout d'abord, dans l'examen d'un œil atteint d'entropion spasmodique, c'est l'irrégularité de la fente palpébrale. Au lieu d'être bien régulier et garni des cils, le bord marginal est épais, arrondi, tantôt tout à fait sans cils, tantôt quelques cils isolés apparaissent entre le globe de l'œil et la surface interne de la paupière. Attirée en dehors, la paupière se redresse complétement, le bord libre reprend sa position normale, et l'on voit facilement qu'il n'est ni boursouflé ni excorié, et que les cils n'ont point changé de direction : c'est le bord palpébral qui s'est renversé en dedans.

Le redressement ne dure pas longtemps, et à peine le malade a-t-il cligné ou fermé l'œil, que l'entropion se reproduit.

L'œil est ordinairement très-sensible pour la lumière; il devient rouge et larmoyant; le frottement des cils contre la cornée provoque des abcès et des ulcères.

Dans les cas où l'entropion est consécutif à l'opération de la cataracte, le renversement de la paupière peut amener la suppuration de la cornée, produire le renversement du lambeau kératique et compromettre le résultat de l'opération.

B. Entropion organique. — Il peut dépendre d'une inflammation chronique granuleuse des conjonctives et des paupières. Tous les tissus qui constituent la paupière sont altérés, rétractés, et consécutivement les bords libres renversés en dedans.

Symptomatologie. — Cet état diffère complétement du précédent : la fente palpébrale est sensiblement rétrécie, diminuée; les deux paupières sont également tournées du côté du globe oculaire; le bord libre est boursouflé, épaissi, échancré; les cils sont altérés, déviés en divers sens; la paupière est raccourcie et rétractée d'un angle à l'autre.

Lorsqu'on cherche à faire disparaître la difformité, à l'aide de tractions exercées sur la peau, on s'aperçoit facilement que, malgré l'éloignement des paupières du globe de l'œil, la disposition vicieuse persiste, ce qui tient à l'induration, la rétraction et à la torsion du tarse, ainsi qu'au raccourcissement des fibres musculaires de l'orbiculaire.

La conjonctive elle-même est rétractée; les cils sont altérés jusque dans leurs racines; leur direction et leur structure sont changées, et ils sont une cause permanente d'irritation pour le globe oculaire et en particulier pour la cornée. L'œil devient sensible, larmoyant; l'opacité de la cornée augmente de jour en jour, et peut devenir plus ou moins complète.

Sous l'influence de cet état, la sensibilité s'émousse, la conjonctive se cutise,

perd sa faculté sécrétante, et à un moment donné on voit survenir un état particulier de sécheresse de l'œil appelé *xéroma*.

Étiologie. — D'après Desmarres père, la petitesse de l'œil, son atrophie, son enfoncement profond dans l'orbite, peuvent être autant de causes prédisposantes pour l'entropion spasmodique.

Dans d'autres cas, j'ai vu cet entropion apparaître dans une hydrophthalmie avec staphylôme général de la cornée et l'affection disparaître après l'ablation de l'hémisphère antérieur de l'œil et la cicatrisation du moignon.

Les inflammations scrofuleuses ou lymphatiques des cornées ou des conjonctives chez les enfants, lorsqu'elles sont très-douloureuses et accompagnées de photophobie, produisent aussi cette forme d'entropion. Elle peut survenir encore à la suite des opérations de cataracte; chez les opérés à tempérament nerveux, le maintien d'un bandage sur les yeux en est souvent la cause.

L'entropion organique est ordinairement consécutif aux granulations et surtout à la forme trachomateuse. Mais il peut succéder aux brûlures plus ou moins profondes de la conjonctive et des tissus sous-jacents, avec ou sans symblépharon. J'ai vu un épithélioma du bord libre entraîner la rétractation des tissus et produire un entropion.

Pronostic. — L'entropion spasmodique ne présente point de gravité; il cède aux moyens chirurgicaux convenables.

Pour l'entropion organique, le pronostic est plus grave, surtout lorsque tous les tissus de la paupière sont désorganisés. Néanmoins, dans la majorité des cas, il est possible d'obtenir la guérison.

Diagnostic différentiel. — Le *trichiasis* et le *distichiasis* peuvent être quelquefois confondus avec l'entropion; mais, dans le cas où l'on a affaire à l'un de ces deux premiers états morbides, le bord des paupières n'est pas renversé, et les cils seuls ont pris une direction vicieuse.

Au premier abord, une *blépharite ciliaire*, avec boursouflure du bord libre, pourrait faire penser à l'entropion; mais, dans ce cas encore, il n'existe aucune inversion du bord libre.

Traitement de l'entropion spasmodique. — Dans un entropion spasmodique le traitement est presque toujours chirurgical.

1. On a essayé, il est vrai (1), d'étendre une couche de collodion sur la surface cutanée de la paupière et l'on a réussi, par ce procédé, à réduire des entropions récents et de petite dimension; mais pour obtenir ce résultat il est nécessaire de renouveler l'application de collodion presque tous les jours, ce qui devient quelquefois insupportable pour le malade.

2. *Serres-fines.* — Dans un entropion récent consécutif à l'opération de la cataracte, Nélaton applique de petites *serre-fines* courbes sur la paupière, au voisinage du bord libre, et les maintient pendant quelques jours. J'ai obtenu, par ce moyen, de bons résultats; mais j'ai dû chaque jour changer les serres-fines de place pour que la peau ne fût pas coupée par les griffes de ce petit instrument.

3. *Procédé de de Graefe* (2). — Pour guérir l'entropion spasmodique, de Graefe

(1) Bowman, *Braithwaite's Retrospect*. London, 1851, p. 264.
(2) Graefe, *Archiv f. Ophth* , 1864, Bd. X, Abth. 2, p. 223.

recommande la méthode suivante (fig. 28) : Il fait sur la peau, à 3 millimètres et demi du bord libre, une incision parallèle et un peu moins longue que ce dernier.

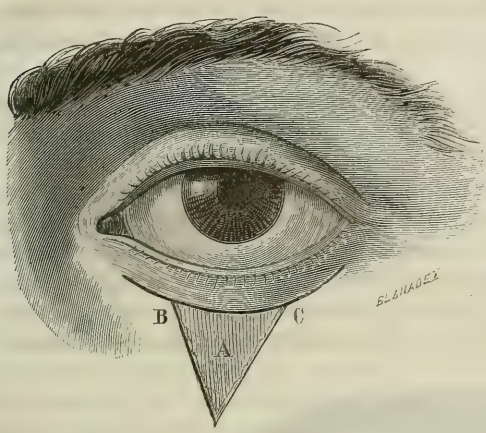

Fig. 28. — Procédé de de Graefe. — Incision triangulaire.

Fig. 29. — Incision courbe.

Il enlève ensuite un lambeau triangulaire *A*, dissèque les deux lambeaux *B* et *C*, les rapproche et les réunit par trois points de suture.

Pour obtenir un effet plus grand, il conseille de faire des incisions courbes analogues à celles qu'on voit sur la figure 29.

4. *Procédé d'Anagnostakis.* — Voici la description exacte de ce procédé telle que la donne l'auteur (1) : « J'excise un lambeau *triangulaire* (fig. 30) *dont le sommet est dirigé vers le bord libre de la paupière;* ainsi, à supposer que l'on opère sur la paupière supérieure, le sommet du triangle tourné en bas, tandis que sa base est tournée en haut, afin que les côtés du triangle puissent se rapprocher indépendamment de la peau ambiante, je prolonge à droite et à gauche l'incision qui constitue la base du triangle, puis ayant disséqué les lambeaux angulaires qui en résultent des deux côtés de la perte de substance, je réunis les côtés du triangle par quelques points de suture (fig. 31).

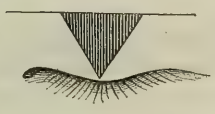

Fig. 30. — Procédé d'Anagnostakis. — Excision.

Fig. 31. — Procédé d'Anagnostakis. — Réunion.

5. *Excision d'un pli cutané.* — Ce procédé, indiqué par Celse, amène avec une très-grande facilité la guérison du renversement interne de la paupière. Il consiste dans l'ablation d'un pli de la peau au voisinage du bord libre. Voici de quelle manière je pratique cette opération : Je passe un crochet on une anse de fil à la racine des cils, comme le conseille Desmarres, à travers la peau et la couche musculaire, et je l'attire fortement en avant; un aide déprime la joue en bas, ce

(1) Anagnostakis, *Comptes rendus de la Société de méd. d'Athènes* pour 1865.

qui forme un pli triangulaire ayant sa base près du bord libre que j'excise à l'aide de ciseaux. Ce lambeau de la peau enlevé laisse une plaie triangulaire (fig. 28). J'attire ensuite un des bords de la plaie, par exemple, vers le bord horizontal, et je les suture ensemble. Le lendemain, la suture est enlevée et l'entropion est guéri.

J'ai vu le docteur Péan se servir, dans ce même but, des sutures entortillées avec beaucoup de succès, mais il enfonce à cet effet les épingles jusque dans l'épaisseur du tarse et tout près du bord libre.

On peut employer une pince spéciale d'Adams pour exciser de larges plis verticaux, et l'on réunira ensuite les bords de la plaie au moyen de la suture entortillée.

Traitement de l'entropion organique. — L'entropion organique succède le plus souvent aux granulations trachomateuses qui ont déformé et épaissi le tarse. La fente palpébrale se rétrécie au point qu'il s'ensuit un vrai *blépharophimosis*. Pour guérir ces difformités, on pourra avoir recours à un des procédés suivants :

Fig. 32. — Procédé de Richet (*).

1. *Procédé de Richet. Anaplastie par bordage* (fig. 32). — Richet a pratiqué cette opération pour la première fois en 1849. Nous ne pouvons mieux faire que de citer textuellement la description qu'il en donne lui-même (1) : « J'ai pratiqué deux incisions ayant la forme d'un V ouvert du côté de l'angle palpébral interne (fig. 30), de telle sorte que l'incision externe, partant du bord libre de la paupière supérieure *a*, un peu au-dessus de la commissure, vienne aboutir un peu obliquement de haut en bas, à 10 millimètres environ de l'angle externe, en *d*, tandis que l'incision inférieure, partant du même point de la paupière inférieure *b*, vient rejoindre l'autre de bas en haut, en *d*; puis j'enlève tous les tissus compris entre les deux incisions, depuis la peau jusqu'à la muqueuse exclusivement. J'excisai ainsi une certaine portion des fibres orbiculaires, ce que je note avec intention.

» Je divise alors sur la ligne médiane *c d*, la conjonctive qui reste seule dans le fond du triangle *a*, *b*, *d*, et avec chaque lambeau *b d c* et *a c d*, je borde les lèvres des incisions cutanées supérieure et inférieure. » La réunion fut faite avec cinq serres-fines, et la guérison était complète.

Richet a pratiqué cette opération un grand nombre de fois, avec un résultat

(1) Richet, *Lettre à M. Vidal* (*de Cassis*) (*Union méd.*, 1849, p. 614).

(*) *abd* et *bcd*, deux lambeaux de la conjonctive, dont on borde les lèvres des incisions cutanées.

satisfaisant, comme on peut en juger par les observations recueillies et publiées par son interne, Gust. Nivert (1).

2. *Procédé de Pagenstecher* (2). — Ce praticien fend la commissure externe dans toute son épaisseur au moyen de ciseaux droits; la plaie ainsi pratiquée présente du côté de la conjonctive une étendue de 4 à 6 millimètres et de 6 à 8 millimètres du côté de la peau. En écartant fortement les deux paupières avec deux pinces à griffes *a*, *a* (fig. 33) on transforme facilement la plaie horizontale en une plaie verticale, dont un rebord est constitué par la peau et un autre par la conjonctive. La peau et la conjonctive sont réunies avec trois ou quatre sutures.

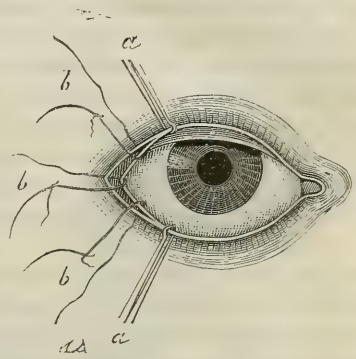

Fig. 33.—Procédé de Pagenstecher (*).

Ce procédé fait disparaître l'entropion et le blépharophimosis; l'orbiculaire n'exerce presque plus aucune pression sur le globe de l'œil, et le frottement des cils sur la cornée n'a plus lieu.

Bibliographie. — Von Ammon, *Zeitschr. f. Ophth.*, t. II, p. 140. Dresden, 1832, et *Klin. Darstell. der angebor. Krankh. des Auges*. Berlin, 1841, p. 6 et pl. II, fig. 15. — Richet, *Union méd.*, 1849, p. 614. — Haynes Walton, *Oper. Ophth. Surg.* London, 1853, p. 160. — Pétrequin, *Ann. d'oculist.*, t. V, p. 264. — Streatfield, *Ophth. Hosp. Rep.*, n° 3, p. 124. Nivert, *De la contracture spasmodique de l'orbiculaire des paupières et de son traitement par l'incision du muscle et le bordage des paupières* (*Bull. gén. de thér.* de Debout. Paris, 1861, t. LXI, p. 349). — Gautherin, *De l'entropion et d'un nouveau mode de traitement*, thèse de Paris, 1863. — Secondi, *Clinica di Geneva*, Torino, 1865, p. 122. — Pope, *Arch. f. Augen- u. Ohrenheilk.*, t. I, p. 68.

ARTICLE XIX.

ECTROPION OU RENVERSEMENT DE LA PAUPIÈRE EN DEHORS.

L'ectropion n'est autre chose que le renversement partiel ou total de la paupière en dehors. Cette affection présente divers degrés : tantôt une seule moitié, externe ou interne, est déviée; tantôt la paupière tout entière est plus ou moins écartée du globe de l'œil.

Dans l'état normal, la paupière doit rester en coaptation complète avec le globe de l'œil, et la marge interne du bord libre doit se mouler pour ainsi dire sur ce dernier.

Deux conditions sont nécessaires pour maintenir ce voile membraneux dans la position indiquée : il faut, 1° que le muscle orbiculaire conserve ses fonctions normales, et 2° qu'aucun obstacle mécanique dans les tissus qui constituent les paupières et les organes voisins ne s'oppose à l'accomplissement de ces fonctions.

La contraction modérée des fibres musculaires d'une part, et la résistance pro-

(1) Nivert, *Bull. gén. de thér.*, t. LXI, p. 349.
(2) Pagenstecher, *Klinische Beobachtungen*, 1861.

(*) *a*, *a*, pinces qui écartent les paupières; *b*, *b*, *b*, aiguilles avec fil, engagés dans la plaie.

portionnelle de la peau et des ligaments palpébraux de l'autre s'équilibrent mutuellement, et permettent aux paupières de conserver leur position physiologique.

On comprend facilement que s'il y a prédominance ou défaut dans l'une de ces forces, l'équilibre disparaît et la paupière perd sa position normale.

Dans la paralysie du muscle orbiculaire, quand il cesse de fonctionner, les tissus contractiles, tels que la peau et les couches sous-jacentes n'étant plus retenues par les fibres musculaires, se relâchent et entraînent les paupières en dehors, il y a alors *ectropion paralytique*. Une inflammation chronique au contraire des conjonctives ou du bord libre peut donner lieu à un *ectropion inflammatoire*.

Une troisième forme d'ectropion est l'*ectropion mécanique* occasionné par la rétraction de la peau et par des cicatrices.

A. **Ectropion paralytique.** — La paralysie ou l'affaiblissement de l'orbiculaire qui reçoit toute son innervation de la septième paire amène le renversement de la paupière en dehors. Quelquefois cet état ne persiste qu'autant que dure la paralysie de la septième paire. Dans d'autres cas, la paralysie ne guérit qu'après une durée de plusieurs mois ou de quelques années, et il en résulte une déviation permanente de la paupière, dont une intervention chirurgicale peut seule amener la guérison.

Consécutivement à ce genre d'ectropion, le globe de l'œil qui n'est plus protégé par la paupière inférieure, et qui ne peut même s'abriter qu'avec peine sous la paupière supérieure, dont les fibres musculaires sont paralysées, s'irrite constamment; la cornée s'enflamme, s'ulcère, se vascularise et se trouble. La conjonctive est injectée et sensible à l'action de la lumière et de l'air; l'œil devient larmoyant, la peau des paupières s'excorie, et il n'y a que l'opération qui puisse prévenir ces accidents.

B. **Ectropion inflammatoire.** — Il se développe à la suite d'inflammation des conjonctives et du bord libre des paupières.

La paupière inférieure est presque toujours le siége de cette altération. Sous l'influence des conjonctivites lacrymales, granuleuses, ou de blépharites ciliaires, la conjonctive se boursoufle, s'épaissit et s'injecte; le bord libre se gonfle, le point lacrymal n'absorbe plus les larmes, qui s'écoulent en dehors, excorient la peau des paupières et occasionne un ectropion. Cet état s'observe fréquemment chez les sujets âgés, chez lesquels les tissus ont perdu une grande partie de leur élasticité. De là le nom d'*ectropion sénile* qui a été donné à tort à cette affection.

Quelquefois, à la suite des ophthalmies granuleuses aiguës, purulentes ou blennorrhagiques, l'œdème des paupières se dissipe, sans que pour cela la tuméfaction de la conjonctive ait disparu. C'est l'*ectropion sarcomateux*. D'après Mackensie, cet état de la conjonctive détruit le contre-poids que produisait le gonflement extérieur, et cette membrane se trouve attirée en dehors par les contractions de l'orbiculaire.

Si l'on ne réduit pas cette paupière et si l'on ne repousse pas en dedans le bourrelet conjonctival hernié, on peut craindre son étranglement; il est souvent difficile de la réduire et de la maintenir en place. Les enfants nouveau-nés atteint d'ophthalmie purulente présentent cet état surtout lorsque après avoir cherché à ouvrir l'œil on n'a pas pris la précaution de replacer convenablement la paupière.

Les blépharites ciliaires glandulaires, en amenant le gonflement du bord libre, donnent aussi lieu à un écartement en dehors du bord palpébral.

C. **Ectropion cicatriciel.** — Les cicatrices des paupières ou des parties voisines exercent une action continuelle et permanente sur ces voiles membraneux, qui, n'ayant pas assez de force pour résister à la rétraction cicatricielle, se laissent entraîner en dehors.

Étiologie et mécanisme. — Trois différentes causes peuvent produire cette difformité : les plaies, les abcès et les ulcères. Les plaies déchirées, abandonnées à elles-mêmes, se cicatrisent souvent d'une manière si irrégulière, que tantôt une seule paupière et quelquefois toutes les deux sont renversées d'une manière très-marquée.

Celles qui succèdent aux brûlures causent des désordres bien plus graves encore : la peau qui, détruite sur une grande étendue, est remplacée par du tissu inodulaire, dont la rétraction entraîne le bord libre très-loin, souvent jusqu'au milieu de la joue, comme on voit sur la figure 34.

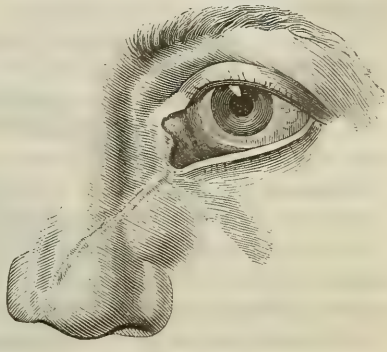

Fig. 34. — Ectropion cicatriciel.

Les abcès des paupières et de la joue et les suppurations qui ont lieu dans la cavité ou au pourtour de l'orbite peuvent occasionner, selon E. Cruveilhier (1), un ectropion. Des cicatrices profondes, adhérentes aux os malaire, maxillaire, etc., et notamment ceux qui proviennent de carie osseuse ou de périostite, amènent un ectropion très-prononcé, quoique le plus souvent partiel.

Une cause non moins fréquente de cette difformité est l'existence d'ulcères syphilitique, cancéreux ou scrofuleux. Les tumeurs de l'orbite et de l'œil peuvent aussi provoquer un ectropion.

L'état congénital de l'ectropion a été signalé par Ammon, Riberi et Seiler.

Quel est le mécanisme de l'ectropion cicatriciel?

Nélaton qui, dans ses cliniques, a le mieux étudié cette question, s'est exprimé de la manière suivante : Par suite de la bride cicatricielle, la couche cutanée se détache des tissus sous-jacents de la paupière et n'y tient plus qu'au bord libre. En se rétractant de plus en plus, le tissu inodulaire attire d'abord le bord libre puis le cartilage tarse en lui faisant subir un mouvement de bascule. Pendant ce temps, les fibres musculaires, en se contractant, tendent à se rapprocher les unes des autres et finissent par se réunir en un faisceau, en même temps qu'une grande partie d'entre elles s'atrophient.

La durée de la rétraction que subit le tissu cicatriciel n'est pas bien déterminée : selon Nélaton (2), elle est d'un an ; pour Richet, elle serait bien souvent de dix-huit mois à deux ans.

Conséquences. — L'impossibilité où se trouve l'œil de pouvoir s'abriter est une des premières conséquences de cette altération. Rappelons-nous cepen-

(1) E. Cruveilhier, *De l'ectropion*. Thèse de concours pour l'agrégation. Paris, 1866, p. 43.
(2) Atlee, *Lessons of Clinical surgery*. Philadelphia, 1859.

dant que la destruction, même complète, de ce voile ne met pas toujours l'œil à découvert.

Ainsi, Filhol cite un cas observé par Velpeau et Richet, dans lequel l'œil pouvait encore s'abriter derrière les replis muqueux que la contraction des fibres extraorbitaires du muscle orbiculaire rapprochait jusqu'au contact.

Lorsque la paupière inférieure seule est détruite, l'œil s'abrite quoique imparfaitement sous la paupière supérieure.

Le plus ordinairement, c'est la difformité occasionnée par l'ectropion qui décide les malades à demander le secours de l'art. La conjonctive, en effet, qui occupe toute la place de la paupière, est épaissie, le plus souvent sèche, et d'un rouge vif. C'est la *cutisation* de la conjonctive, d'après Denonvilliers. Le point lacrymal est dévié et quelquefois même disparaît complétement,

Pronostic. — Il est difficile d'établir un pronostic exact pour toutes les formes d'ectropion ; il varie selon le degré et la forme de la déviation.

Grâce aux progrès de la chirurgie, on peut dire pourtant que dans la grande majorité des cas, le pronostic est favorable. L'art chirurgical, en effet, donne le moyen de restaurer les parties détruites et de faire disparaître la difformité.

L'ectropion paralytique et inflammatoire doit être subordonné dès le début au traitement des affections qui l'ont occasionné.

Traitement de l'ectropion paralytique. — Dans un ectropion paralytique, on emploiera les moyens propres à guérir la paralysie du nerf facial.

L'électricité à courants interrompus a été dans beaucoup de cas mise en usage avec succès par Duchenne (1) (de Boulogne) et l'on y aura recours toutes les fois que l'affection est récente et que les fibres musculaires ne seront pas atrophiées. Dans une paralysie invétérée, Onymus préfère les courants continus.

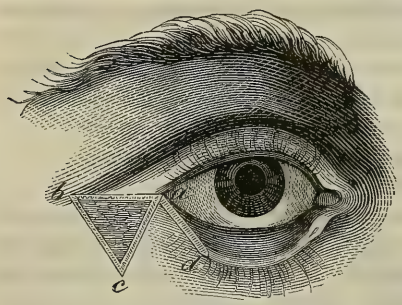

Fig. 35. — Tarsorrhaphie. — Procédé de Dieffenbach (*).

Mais si l'affection est ancienne, ces moyens sont inefficaces, et il faut alors avoir recours à une opération.

Ici deux méthodes s'offrent au choix du chirurgien :

Tarsorrhaphie, combinée avec l'excision d'un lambeau cutané.

1. *Procédé de Dieffenbach* (fig. 35). — Voici comment il est pratiqué. On taille un lambeau cutané triangulaire *a b c* que l'on enlève complétement. Puis on excise le bord libre de la paupière inférieure ainsi que les bulbes des cils et une partie du tarse sur une étendue *d a*, égale *b a ;* on dissèque ensuite la peau des parties sous-jacentes sur toute cette étendue, et l'on fait glisser la partie *a d* vers la tempe jusqu'à ce que le point *a* arrive vers le point *b*. On comprend très-facilement que le triangle dénudé *b c a* sera entièrement couvert par la partie *c a d* de la paupière

(1) Duchenne (de Boulogne), *De l'électrisation localisée*. 3e édition. Paris, 1872.

(*) *abc*, lambeau de la peau enlevé ; *da*, étendue du bord libre excisé.

inférieure; les bords de la plaie *b a* seront réunis à *a d* par deux ou trois points de suture, ainsi que les bords *b c* et *c a*. Cette opération procurera la réduction complète de l'ectropion.

Il va sans dire qu'on doit préalablement mesurer la longueur de la paupière inférieure et la comparer avec la supérieure pour savoir de combien on doit raccourcir la paupière renversée.

Au lieu de pratiquer cette opération dans l'angle externe, je l'exécute quelquefois dans l'angle interne, après avoir préalablement incisé le point lacrymal.

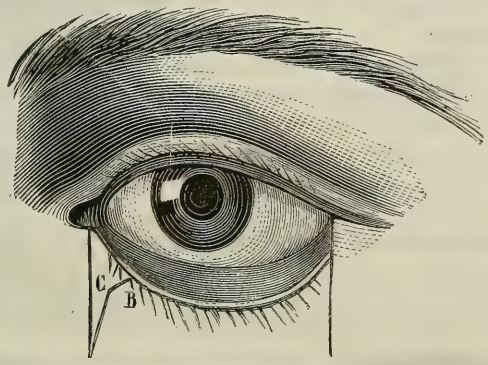

Fig. 36. — Opération d'ectropion. — Procédé de de Graefe (*).

2. *Procédé de de Graefe* (fig. 36) (1).—On fait d'abord une incision horizontale dans la peau, depuis le point lacrymal jusqu'à la commissure externe, puis on pratique deux autres incisions verticales sur la joue, longues de huit à dix lignes, on dissèque ensuite le lambeau cutané plus bas même que ne l'indiquent les incisions verticales. Du côté de l'angle interne, on enlève un petit lambeau *C*, et après avoir saisi le lambeau *B*, on le fixe à l'angle interne pendant que l'autre bout est attaché à l'angle externe. L'excision du lambeau *C* a une double action : elle diminue l'étendue du bord de la paupière et l'attire en même temps en haut et en dedans.

Traitement de l'ectropion inflammatoire. — L'ectropion inflammatoire peut présenter des degrés très-variés, depuis un très-léger écartement du bord libre, jusqu'à une tuméfaction considérable du bourrelet conjonctival renversé.

L'écartement du bord libre se manifeste dans les blépharites ciliaires, les affections des voies lacrymales; en guérissant la blépharite ciliaire, en rétablissant le passage des larmes, on fera disparaître la déviation palpébrale (2) des plus prononcées, et qui aura souvent résisté à tous les traitements pendant plusieurs années.

(1) De Graefe, *Archiv f. Ophthalm.*, 1864, Bd. X, Abth. 2, p. 229.

(2) Observation. — M. K..., âgé de soixante-quatre ans, me fut adressé en juin 1872 par le docteur Mallet (de Paris). Il était atteint d'un ectropion double des plus prononcés depuis dix-huit mois. Les yeux sont larmoyants, la conjonctive enflammée et la paupière renversée en dehors. Dès qu'il fixe un objet à distance, il le voit trouble et puis double; les deux points lacrymaux sont presque complétement oblitérés; il y a aussi de la blépharite ciliaire. Je pratique l'incision des points lacrymaux inférieurs et je fait le cathétérisme. Au bout de cinq semaines de traitement l'ectropion des deux yeux est guéri complétement. Le malade revint le 23 mai 1873 me voir, et j'ai pu constater que l'ectropion ne s'est point reproduit.

(*) C, lambeau de la peau enlevé; B, lambeau cutané, que l'on fixe à l'angle interne.

Le renversement de la paupière est dû, chez les enfants surtout, à un engorgement de la conjonctive boursouflée qui a été laissée dans cet état pendant plusieurs jours et même des mois. On aura d'abord recours aux scarifications de la conjonctive pour la faire dégorger ; puis, lorsque le sang s'arrête, on saisit la paupière entre le pouce et l'index de chaque main, on la serre fortement et l'on abaisse brusquement son bord libre vers le globe de l'œil. A l'aide d'une bande et d'une boulette de charpie, on comprime modérément la paupière pour la maintenir dans cette position. Il est bien entendu que l'on examinera tous les jours l'état de l'œil et qu'on le nettoiera par des injections faites, soit avec de l'eau simple, soit avec des collyres astringents.

Traitement de l'ectropion cicatriciel. — *Blépharoplastie et blépharorrhaphie.* — Il serait difficile d'indiquer les différentes méthodes opératoires applicables à tous les cas d'ectropion cicatriciel. C'est à la sagacité du chirurgien qu'il appartient de choisir et de modifier les divers procédés selon les circonstances. Je me propose d'exposer les principes généraux qu'il faut suivre pour restaurer les parties détruites et de décrire les méthodes opératoires les plus usitées, soit pour restaurer la paupière détruite par un cancer, soit par des cicatrices accidentelles.

MÉTHODE FRANÇAISE PAR GLISSEMENT : 1. *Procédé de Wharton Jones, Sanson et A. Bérard* (fig. 37 et 39). Ce procédé a été exécuté par Wharton Jones, en 1836,

FIG. — 37. Blépharoplastie. — Procédé de Wharton Jones. — Incision.

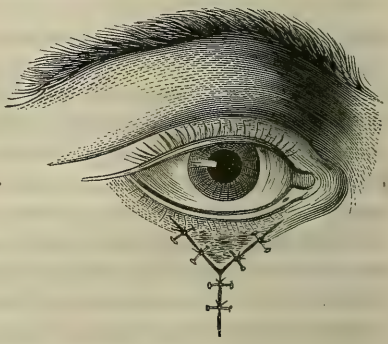

FIG. 38. — Blepharoplastie. — Procédé de Wharton Jones. — Réunion.

sur la paupière supérieure. Sanson et A. Bérard l'ont employé presque en même temps pour la paupière inférieure.

Deux incisions sont faites en V à 1 centimètre au-dessous du bord libre; on dissèque ensuite la peau pour faire remonter le lambeau triangulaire et l'on réunit les lèvres de la plaie comme cela est indiqué sur la figure 38.

2. *Procédé de Dieffenbach* (1) (fig. 39 et 40). — On fait une incision parallèle au bord ciliaire, puis on enlève un lambeau triangulaire *abc* (fig. 39), le sommet dirigé en bas. De chaque côté de la base du triangle on pratique une incision

(1) Zeiss, *Handbuch der plastischen Chirurgie, nebst einer Vorrede von Dieffenbach* Berlin, 1838, p. 378.

oblique, on dissèque les deux lambeaux *cae* et *dbc* et l'on réunit les deux bords latéraux du triangle, comme on le voit dans la figure 40.

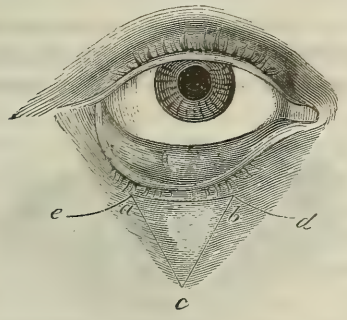

FIG. 39. — Blépharoplastie. — Procédé de Dieffenbach. — Incision.

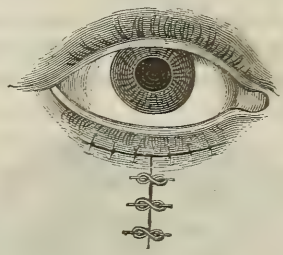

FIG. 40. — Blépharoplastie. — Procédé de Dieffenbach. — Réunion (*).

Ces deux procédés doivent être rapportés à la méthode par glissement. Ils ne pouvaient donner de bons résultats tant qu'on n'a pas pris la précaution de laisser après l'opération les paupières réunies. Mais grâce à la méthode de blépharorrhaphie que Maisonneuve (1) et Miraull (d'Angers) ont introduite en chirurgie, et qui est aujourd'hui généralement acceptée par les chirurgiens français, les blépharoplasties donnent aujourd'hui des résultats très-satisfaisants.

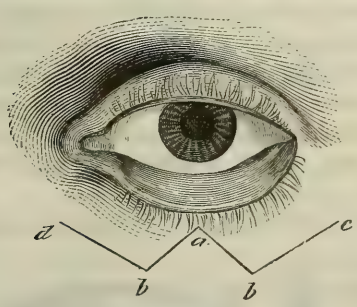

FIG. 41. — Procédé d'Alph. Guérin. — Incision (*).

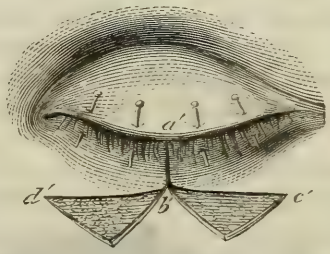

FIG. 42. — Procédé d'Alph. Guérin. — Réunion.

3. *Procédé de A. Guérin* (fig. 40 et 41). — On pratique une incision en V, le sommet dirigé du côté du bord palpébral renversé. Deux autres incisions partent obliquement en dehors et en haut de *b b* vers les points *c d*. On dissèque les deux lambeaux cutanés *d b a* et *a b c*, depuis leurs sommets *b b* jusqu'à leurs bases, et on les remonte de façon que les bords *a b* et *a b* se touchent. On réunit ensuite ces bords par des points de suture, en ayant soin que les sommets des deux lambeaux se trouvent au-dessus du point *a ;* le point *a* remontera ainsi en *a'* (fig. 41). Les

(1) Maisonneuve, *Blépharrorhaphie ou occlusion des paupières* (*Bull. de la Soc. de chir.*, 17 mars 1847).

(*) *abc*, lambeau de la peau enlevé ; *cae* et *dbc*, lambeaux cutanés disséqués, que l'on réunit ensemble.

(*) *ab*, *ab*, deux lignes de section qui seront réunies et formeront la ligne *a' b'* dans la figure 40 ; *db* et *bc* formeront, dans la figure 40, la ligne horizontale *d' b' c'*.

deux paupières restent réunies pendant quelque temps, et la guérison est complète. Casius (1) rapporte quatre cas dans lesquels cette méthode a été employée, et il y a eu trois succès.

4. *Procédé de Richet* (fig. 43 et 44). — Cette opération est pratiquée de la manière suivante : Incision curviligne, parallèle au bord ciliaire renversé, passant à 2 millimètres au-dessous de l'ectropion et se terminant aux angles interne et

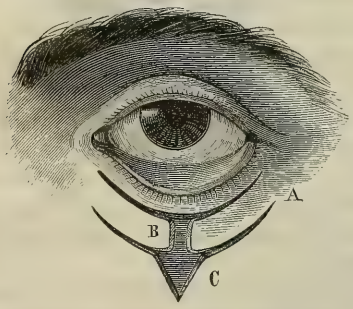

Fig. 43.— Procédé de Richet. — Incision (*).

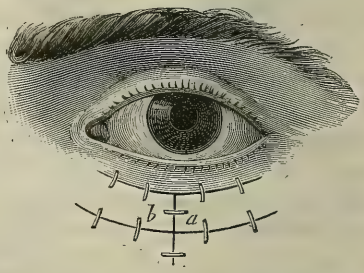

Fig. 44. — Procédé de Richet. — Réunion (**).

externe de l'œil (voy. fig. 41). Le bord ciliaire ainsi libéré est relevé et suturé après l'avivement préalable à la paupière supérieure. Cette partie de l'opération une fois terminée, Richet fait une seconde incision parallèle à la première à 1 centimètre plus bas ; puis il dissèque ce lambeau de peau, le divise en *B*, le glisse en haut, retranche le surplus et réunit les lambeaux entre eux, ainsi qu'à la paupière inférieure. Dans d'autres cas, il supprime l'incision médiane, remonte cette sorte de pont et le suture en haut. Ceci constitue une sorte d'*autoplastie dite en pont*. En *C*, il retranche un lambeau de la peau, et, en réunissant les deux côtés du triangle, il comble le vide.

Méthode indienne. — Cette méthode consiste dans la restauration de la pau-

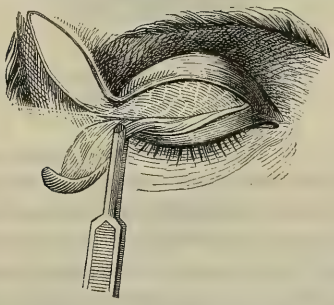

Fig. 45. — Procédé de Fricke. — Torsion.

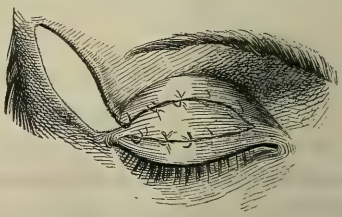

Fig. 46. — Procédé de Fricke. — Réunion.

pière, à l'aide d'un lambeau pris sur les parties voisines. Fricke, Blandin, Dieffen-

(1) Casius, thèse de Paris, 1865.

(*) A, B, deux lambeaux disséqués et qui doivent être remontés ; C, lambeau qui doit combler le vide.
(**) *ba*, lambeaux dits en pont remontés et suturés.

bach et Sédillot ont attaché leur nom à cette méthode par les différents procédés qu'ils ont mis en pratique.

1. *Procédé de Fricke par torsion* (fig. 45 et 46). — On commence par exciser toute la cicatrice de la paupière ; on écarte le plus possible les bords de cette nouvelle plaie, et l'on cherche à la combler par un lambeau emprunté aux parties voisines. Pour la paupière supérieure que l'on doit restaurer, on emprunte la peau du front. On prend la mesure exacte du lambeau, et on le taille 3 millimètres de plus en longueur et en largeur. Le lambeau, une fois détaché, est tordu, appliqué sur la partie dénudée de la paupière et suturé. Les deux figures ci-jointes représentent ces deux temps d'opération.

Les procédés que nous avons décrits ci-dessus sont imparfaits sous beaucoup de rapports, et aucun d'eux ne présente assez de certitude pour qu'un chirurgien puisse les prendre pour guide.

Méthode de Denonvilliers par pivotement ou échange. — En 1856, Denonvilliers a mis au jour une autre méthode intermédiaire entre la méthode indienne et la méthode française, et il lui a donné le nom de *méthode par pivotement*.

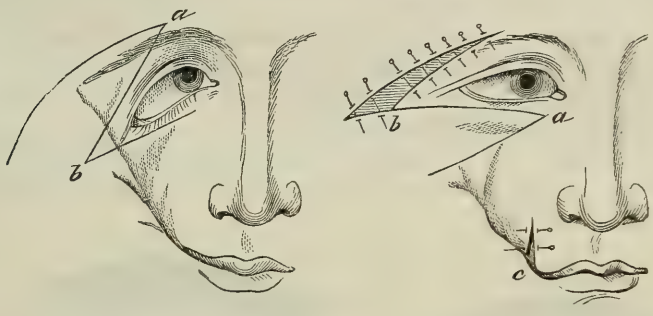

Fig. 47 et 48. — Méthode par échange de Denonvilliers (*).

Voici ce que dit à ce sujet E. Cruveilhier (1) : « Tandis que, dans la méthode indienne, le lambeau décrit un arc de cercle plus ou moins étendu et subit une torsion au niveau de son pédicule (méthode par torsion), la méthode de Denonvilliers, en recommandant que le point où l'on taille le lambeau ne fasse jamais plus d'un angle droit avec la perte de substance, a réduit la torsion à un angle qui varie, mais ne dépasse pas 45 degrés ; c'est plutôt une inclinaison, un pivotement, qu'une torsion. »

De cette façon, le lambeau est bien appliqué, ne fait pas de bosselure, et la plaie ne subit aucune traction exagérée qui puisse compromettre le résultat de l'opération.

Voici les détails de cette méthode :

Denonvilliers coupe deux lambeaux triangulaires à direction croisée ; l'un de

(1) Cruveilhier, *De l'ectropion*. Thèse de concours pour l'agrégation. Paris, 1866, p. 106.

(*) *a*, angle du lambeau cutané, qui doit être placé sous la paupière inférieure ; *b*, angle du lambeau qui doit remplacer le précédent en échange.

ces triangles est limité par deux incisions tracées au-dessus et au-dessous du bord palpébral ; le second triangle a son sommet opposé au précédent : le lambeau supérieur une fois détaché, on le fait glisser en bas, pendant que l'on pousse le lambeau inférieur à sa place. La place laissée libre par le lambeau inférieur est bouchée par le supérieur, comme l'indiquent les figures 47 et 48, empruntées à Ed. Cruveilhier.

Procédé par échange de Richet. — Le professeur Richet a fait faire à cette méthode un pas décisif ; il pose un principe réel, le seul capable d'assurer le succès de l'opération. Je ne saurais mieux faire que de reproduire ici la note que l'éminent professeur a bien voulu me communiquer : « Depuis longtemps, j'ai formulé ce principe à propos d'un malade présenté à la Société de chirurgie (1) et opéré en juin 1859, à l'hôpital Saint-Louis, que *tout lambeau dans les autoplasties doit être taillé de telle sorte que sa rétraction inévitable soit mise à profit pour aider à corriger la difformité qu'on est appelé à combattre. C'est surtout dans la blépharoplastie qu'on mettra à profit ce principe.* »

L'opération se compose de quatre temps :

Premier temps. — Incision parallèle au bord libre et dissection de la conjonctive pour dégager le bord palpébral.

Deuxième temps. — Avivement avec un couteau à cataracte sans empiéter sur le bord ciliaire. Richet traverse avec ce couteau, de part en part, le bord qu'il doit enlever et le coupe en sciant. Quatre points de suture en fil très-fin sont appliqués au moyen des aiguilles fines de Richet.

Troisième temps. — C'est le moment que l'on doit choisir pour disséquer le lambeau, parce qu'alors seulement on peut se rendre compte de la perte de substance qu'on doit combler.

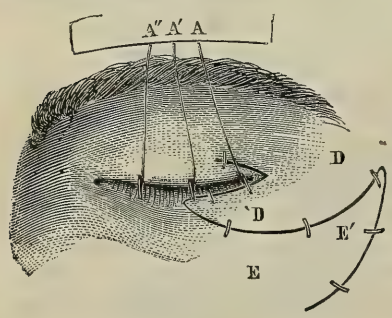

Fig. 49. Procédé par échange de Richet.

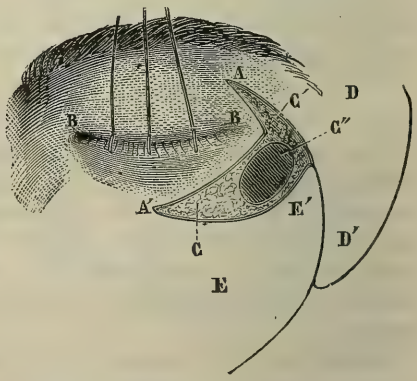

Fig. 50. Procédé par échange de Richet.

D'après les principes posés par ce chirurgien, on doit tailler le lambeau de telle façon que le pédicule du lambeau soit plus haut pour la paupière inférieure, et qu'il soit au-dessous de la commissure de l'œil pour la supérieure. Si la cicatrice a entraîné la paupière en dehors, on devra tailler le lambeau sur le front ou sur la joue, mais en conservant son pédicule à la racine du nez. Si la bride cicatricielle

(1) Richet, *Bull. de la Société de chirurgie*, 1865.

tire la paupière en dedans, la base du lambeau sera placée sur la tempe, un peu plus haut ou un peu plus bas, selon que c'est la paupière inférieure ou la paupière supérieure qui doit être restaurée. On dissèque le lambeau et on lui donne la position convenable.

Quatrième temps. — L'hémorrhagie une fois arrêtée, on applique la première suture au sommet du lambeau ; la seconde est placée sur le bord le plus éloigné de la paupière ; puis on pose les intermédiaires.

Ordinairement, il n'est pas nécessaire de mettre de nombreuses sutures, et lorsque le lambeau est suffisamment long, c'est-à-dire quand il est d'un tiers plus grand que la perte de substance, comme le recommande Denonvilliers, il tient pour ainsi dire tout seul et l'adhésion se fait partout très-facilement. Au bout de vingt-quatre heures, on enlève du lambeau presque tous les fils en ne conservant que ceux de blépharorhaphie pour quelques jours de plus.

Bibliographie. — Delpech, *Chirurgie clinique de Montpellier*, t. II, p. 221. Paris, 1828. — Fricke, *Die Bildung neuer Augenlider* (*Blepharoplastik*). Hambourg, 1829. — Cloquet, *Pathol. chirurg.*, p. 136, pl. X, fig. 17. Paris, 1831. — Horner, *Relation des maladies traitées à l'hôpital de Philadelphie* (*Gaz. méd.*, 1838). — Rigaud, *De l'anaplastie des lèvres, des joues et des paupières*. Thèse de concours, 1841. — Denucé, *Considérations sur l'autoplastie* (*Arch. gén. de méd.*, 1855). — Mirault (d'Angers), *Ann. d'ocul.*, t. XXV, p. 131. — Nélaton, *Ann. d'ocul.*, t. XXXIV, p. 33. — Cazalles, thèse de Paris, 1860. — Casius, *De la blépharoplastie*, thèse de Paris, 1865. — Filhol, thèse de Paris. — Bowman, *Ophth. Hosp. Rep.*, 1859-60, vol. II, p. 114. — Wordsworth, *Lancet*, 1857, sept., t. V, p. 242. — Debrou, *Mém. de la Soc. de chir. de Paris*, 1860. — De Graefe, *Archiv f. Ophth.*, Bd. IV, Abth. 2, S. 209. — E. Cruveilhier, *De l'ectropion*, thèse de concours pour l'agrégation. Paris, 1866. — Richet, *Ostéo-périostite de l'os malaire, ectropion cicatriciel, etc.* (*Journ. d'ophth.* Paris, 1872, février, p. 65).

ARTICLE XX.

EPICANTHUS.

Un repli semi-lunaire de la peau, situé dans le grand angle de l'œil et simulant presque une troisième paupière, a été appelé par Ammon *épicanthus*. Sa concavité est ordinairement tournée en dehors. Ce repli cutané s'avance quelquefois tellement sur l'œil qu'il masque une partie de la cornée. Il est uni par sa base à la peau du nez ; en haut, il se confond avec le sourcil, et en bas, il se perd dans la partie de la peau qui recouvre la région du sac lacrymal.

L'épicanthus est le plus souvent double, et il est congénital. Je l'ai vu aussi héréditaire dans une famille ; le père et les deux enfants présentaient la même difformité à un degré excessif.

Lorsqu'il est monoculaire, il est ordinairement acquis : un seul cas observé par Ammon fait exception.

L'épicanthus acquis peut être dû aux brûlures, et aux altérations chroniques et prolongées du sac lacrymal.

Traitement. — L'expectation est indiquée pendant les premières années de l'enfance, puisque avec le développement de la tête cette difformité peut disparaître spontanément.

S'il est très-prononcé et s'il gêne la vue, on fait une opération qui consiste à

enlever sur le dos du nez un pli vertical suffisamment large, afin que la cicatrisation qui s'ensuit puisse faire disparaître les deux plis.

Bibliographie. — Schoen, *Handb. der pathol. Anat. des menschlichen Auges*, 1828, p. 60. — Von Ammon, *Zeitsch. f. Ophth.*, t. I, p. 533, 1831; *Klin. Darstellungen der Krankh.*, t. III, p. 1, fig. 6, 1841. — Desmarres, *Ann. d'oculist.*, t. VI, p. 236. — Sichel, *Mémoire sur l'épicanthus* (*Ann. d'oculist.*, t. XXVI, p. 29). — Chevillon, *Ann. d'ocul.*, t. XXIX, p. 285.

ARTICLE XXI

PTOSIS OU CHUTE DE LA PAUPIÈRE SUPÉRIEURE.

Le mot *ptosis* (du grec πτῶσις, chute) est employé pour caractériser un état dans lequel la paupière supérieure reste abaissée à un degré plus ou moins prononcé.

On sait que dans l'état physiologique la paupière supérieure exécute des mouvements continuels de clignement, et, pendant que l'orbiculaire la fait abaisser, le muscle releveur la fait remonter pour laisser l'œil à découvert. Lorsque l'un des deux muscles est paralysé ou contracté outre mesure, ou bien que les tissus de la paupière sont épaissis, il y a le ptosis.

D'après ces données physiologiques, nous distinguons trois variétés de ptosis : A. ptosis paralytique; B. spasmodique, et C. organique.

A. **Ptosis paralytique.** — Lorsque l'élévateur de la paupière supérieure est paralysé, il est tout à fait impossible à cette dernière de se relever, et son antagoniste, le muscle orbiculaire, en se contractant, ferme l'œil plus ou moins complétement.

Symptomatologie. — 1. L'œil est complétement fermé et le malade ne peut l'ouvrir spontanément ; il faut qu'il relève la paupière avec la main.

2. Quand on soulève celle-ci avec les doigts, l'orbiculaire n'oppose aucune résistance, mais à peine l'abandonne-t-on à elle-même qu'elle retombe de nouveau.

3. Toutes les rides horizontales de la paupière sont effacées.

4. Le ptosis paralytique est le plus souvent consécutif à la paralysie de la troisième paire; l'œil ne peut par conséquent être dirigé ni en haut, ni en bas, ni en dedans ; la pupille est dilatée et immobile (voy. *Paralysie de la troisième paire*).

5. Dans le plus grand nombre des cas l'œil est dévié en dehors, et il ne peut se porter ni en haut, ni en dedans, ni en bas. La pupille est dilatée et immobile.

6. Le malade voit double tous les objets qu'il fixe : mais l'image perçue par l'œil droit se trouve à gauche et celle vue par l'œil gauche paraît du côté droit.

Étiologie. — Le ptosis paralytique peut reconnaître pour cause l'affection cérébrale ou cérébro-spinale quelconque. Aussi les méningites, les tumeurs du cerveau, les ataxies locomotrices, sont souvent accompagnées d'une chute paralytique de la paupière supérieure.

Selon Macnamara (1) le ptosis paralytique peut être le résultat d'une action réflexe lorsqu'une branche de la cinquième paire et notamment la branche sus-orbitaire est blessée, et que l'irritation se transmet à la troisième paire. Dans

(1) Macnamara, *A Manual of the diseases of the Eye*. London, 1868, p. 91.

d'autres cas, selon le même auteur, la troisième paire peut être affectée par l'influence d'une cause méphitique paludéenne. Il arrive qu'une seule branche de la troisième paire, celle qui se rend à l'élévateur de la paupière, est paralysée. Cela se produit habituellement sous l'influence d'une cause rhumatismale, des courants d'air froid ou humide, ou à la suite d'un périostose syphilitique orbitaire.

Dans certains cas, le ptosis paralytique est occasionné par une blessure.

B. **Ptosis spasmodique.** — L'abaissement de la paupière supérieure peut être occasionné par une contraction spasmodique du muscle orbiculaire. L'œil sera alors complétement fermé comme dans le ptosis paralytique. Ces cas sont très-souvent de nature hystérique ou réflexe. Les faits rapportés par Canton, Cooke (1) et Mavel (2) de ptosis provoqué par l'hystérie, l'aménorrhée ou la masturbation, étaient très-probablement de nature spasmodique.

Symptomatologie. — 1. Une contraction très-forte de la paupière supérieure, qui présente une grande résistance lorsqu'on veut la soulever, est le signe d'après lequel on pourra diagnostiquer cette forme de ptosis.

2. L'œil est très-sensible à la lumière; le malade éprouve des douleurs quelquefois très-violentes dans la moitié correspondante de la tête.

3. La chute de la paupière n'est pas permanente; elle disparaît et revient plusieurs fois dans la journée (voy. *Blépharospasme*).

4. L'œil n'est pas dévié; la pupille est normale et il n'y a pas de diplopie.

C. **Ptosis organique.** — 1. Les blessures des paupières et les cicatrices qui en résultent peuvent atteindre le muscle releveur et compromettre ses fonctions.

2. Dans d'autres cas, c'est une inflammation lente et prolongée des paupières et des conjonctives qui amène un épaississement du tissu cellulaire sous-cutané du tarse et de sa capsule. Le muscle élévateur n'a plus alors assez de force pour soulever une paupière ainsi altérée et dont les tissus ont perdu une grande partie de leur élasticité. La paupière supérieure se relève en partie et laisse cachée la moitié ou les deux tiers de la cornée.

Cet état s'observe surtout chez les personnes atteintes de granulations; leurs paupières se relèvent, et ils ont l'air somnolent et endormi.

J'ai vu ce genre de ptosis se produire chez les jeunes personnes qui avaient souffert pendant des années de kératites phlycténulaires et dont les cornées étaient devenues vasculaires.

Noël Gueneau de Mussy a remarqué qu'un certain nombre d'enfants affectés pendant longtemps d'ophthalmie des nouveau-nés conservent, pendant tout le reste de leur vie, un abaissement notable de la paupière supérieure. Cela tient évidemment à une faiblesse du muscle releveur.

3. Le ptosis peut être complet et congénital, sur un seul ou sur les deux yeux et dépendre de l'insuffisance du muscle releveur; dans d'autres cas, il y a une exubérance de la peau et de toute la substance de la paupière. Alessi et Caffe ont observé le ptosis congénital et héréditaire. En 1873, j'ai soigné deux enfants atteints de ptosis congénital double, avec absence complète de l'élévateur des paupières.

(1) Cooke, *London Med. Soc.*, 1855.
(2) Mavel, *Gaz. des hôpit.*, 1853, n° 5.

4. Quelquefois le ptosis est dû à la blessure de l'orbite par le forceps et à la paralysie consécutive du muscle releveur. L'affection, dans ce cas, est monoculaire.

5. Une exubérance et un relâchement de la peau se rencontre chez quelques individus sans cause connue, et les plis qui se forment sur la surface palpébrale dépassent le bord libre.

On rencontre chez les vieillards un abaissement des paupières de même nature.

Pronostic. — Lorsque la chute de la paupière supérieure est liée à une paralysie de la troisième paire, on peut le plus souvent la guérir en agissant contre la cause syphilitique, rhumatismale ou autre. Il est plus difficile de porter remède à une insuffisance du muscle releveur. Le ptosis organique, dépendant surtout de l'exubérance des tissus, peut être guéri par les moyens chirurgicaux.

Traitement du ptosis paralytique. — 1. Lorsque la paralysie de l'élévateur de la paupière supérieure est due à une paralysie de la troisième paire, il faut rechercher la cause cérébrale ou syphilitique et agir en conséquence (voy. *Paralysie de la troisième paire*).

2. Quand elle est limitée à la paupière supérieure, sa nature est le plus souvent rhumatismale, et ici les sudorifiques, les bains de vapeur et les bains sulfureux sont très-utiles.

Des frictions sur le front, la tempe et la paupière, avec des liniments aromatiques, pourront être avantageusement employées. On les prescrit de la manière suivante :

℞ Teinture de noix vom.....	1 gramme.	℞ Alcoolat de lavande.....	70 grammes.
Alcoolat de cochléaria.....	50 —	Ether.....	30 —
		Sulfate de strychnine.....	5 centigr.

Se frictionner 3 fois par jour les paupières et la tempe.

Mackenzie recommande la pommade à la vératrine, appliquée sur la tempe, le sourcil et les paupières, en frictions prolongées et répétées trois ou quatre fois par jour. Voici sa formule :

℞ Vératrine..... 10 centigrammes.	Axonge..... 15 grammes.

L'électrisation de la paupière supérieure, selon les indications de M. Duchenne (de Boulogne), au moyen des appareils à induction, pourra amener de bons résultats.

Dans le ptosis occasionné par les miasmes paludéens, Macnamara conseille l'usage de l'arsenic combiné avec le fer et la strychnine.

Le traitement du ptosis spasmodique sera étudié dans le chapitre consacré au *Blépharospasme* (p. 93).

Traitement du ptosis organique. — Cette variété peut avoir pour cause des altérations très-variées; les moyens propres à le guérir doivent donc varier selon la nature de la maladie.

1. Dans le cas d'exubérance et de relâchement de la peau, on enlèvera un pli transversal des téguments. L'étendue de la peau à enlever est limitée au moyen d'une pince dite *à béquille*, que j'ai modifiée (fig. 51). On saisit, avec cet instrument, un pli de la peau exubérante, mais à une certaine distance du bord libre; et, à ce moment-là, on engage le malade à ouvrir et à fermer son œil. Si

les mouvements ne sont pas gênés, on a la certitude que c'est cette partie des téguments qu'il faut retrancher. Trois ou quatre fils fins, de soie, sont passés entre la pince et la peau, on engage ensuite le bistouri dans la fente de la pince et l'on excise le pli cutané. S'il reste encore, vers l'extrémité de la plaie, des petites par-

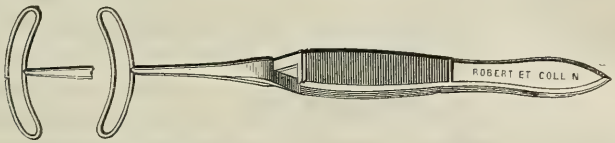

Fig. 51. — Pince à béquille modifiée.

ties qui n'ont pas été coupées, on les retranche à l'aide des ciseaux, et les fils, préalablement introduits, rapprochent les bords de la plaie.

2. Dans un cas de ptosis cicatriciel, occasionné par une blessure, Hunt (de Manchester) a obtenu un excellent résultat en excisant un lambeau des téguments s'étendant loin vers la tempe ; une incision a été faite tout à fait au-dessous du sourcil et une autre à une petite distance du bord tarsal. La plaie fut réunie par des sutures. A la suite de cette opération, la paupière s'est relevée, et, comme le bord tarsien était, pour ainsi dire, attaché à la peau du sourcil, que soulève le muscle occipito-frontal, il résulta une fonction presque normale de la paupière.

3. D'ordinaire, le ptosis congénital est accompagné d'une insuffisance réelle de l'élévateur de la paupière, qui ne peut plus contrebalancer l'action de l'orbiculaire. Bowman et de Graefe ont cherché à rétablir l'équilibre fonctionnel de ces deux muscles, le premier, en donnant au muscle releveur une insertion plus favorable à son action ; le second, en affaiblissant son antagoniste. Mais ni l'une ni l'autre de ces tentatives n'ont donné jusqu'à présent de résultats satisfaisants.

Procédé de Bowman. — Après avoir retourné la paupière supérieure, ce chirurgien excise le bord supérieur du cartilage tarse avec les tissus environnants. L'élévateur de la paupière, inséré au cartilage, est naturellement compris dans cette excision. Les bords de la plaie sont ensuite réunis avec des fils très-fins. Bowman pense que le tendon du muscle releveur est ainsi raccourci et que sa force augmente.

Procédé de de Graefe. — A 5 millimètres du bord libre, on fait une incision des téguments de la paupière et on la prolonge d'un angle à l'autre ; puis, au moyen de tractions sur les bords de la plaie, on découvre, sur une surface de 10 millimètres, le muscle orbiculaire, que l'on saisit avec de fortes pinces pour l'exciser avec des ciseaux dans toute l'étendue de la plaie. Les bords sont ensuite réunis avec trois ou quatre points de suture qui doivent comprendre la peau et la couche musculaire.

Procédé de l'auteur. — J'enlève la moitié supérieure du cartilage tarse avec la peau et la couche musculaire sur une étendue de $0^m,01$ à $0^m,015$, et je réunis soigneusement les bords de la plaie avec quatre points de suture qui traversent toute l'épaisseur de la paupière. La paupière reste ainsi relevée, et l'œil s'ouvre assez bien.

Bibliographie. — Hunt, *North of England Med. and Surg. Journ.*, vol. I, p. 166. Manchester, 1830. — Mackness, *Med. Gaz.*, vol. XXVIII, 1841. London, p. 617. — Sichel, *Ann. d'oculist.*, t. XII, p. 189. — Caffe, *Diction. des études méd.* — Jüngken, *Lehre von den Augenkrankeiten*, 3e Auflage, 1842, p. 520. — Alessi, *Ann. d'oculist.*, 1 vol., suppl., 1842, p. 39. — Canton, *The Lancet*, 19 janv., 1850. — Bowman, *Ophth. Hosp. Rep.*, 1857-59, vol. I, p. 34. — Graefe, *Archiv f. Ophth.*, 1863, Bd. IX, Abth. 2, p. 59. — Macnamara, *A Manual of the Diseases of the Eye.* London, 1863, p. 89, et *Ophth. Review*, t. II, p. 143, 1865.

ARTICLE XXII.

PARALYSIE DE L'ORBICULAIRE DES PAUPIÈRES OU DE LA SEPTIÈME PAIRE.

L'orbiculaire des paupières cesse de fonctionner aussitôt que la septième paire est paralysée ; l'œil ne peut plus se fermer : la coaptation des paupières ainsi que le clignement deviennent impossibles. Cet état a été nommé *lagophthalmus paralytique.*

Symptomatologie. — Le nerf facial donne le mouvement aux paupières et à une grande partie des muscles de la face, c'est ce qui l'a fait considérer par Ch. Bell, Claude Bernard et Duchenne (de Boulogne) comme *le nerf de la physionomie.*

On comprend donc que, dans les cas de la paralysie de ce nerf, toute la physionomie de la face soit altérée ; il se produit une déviation des traits qui chez l'homme sont tirés du côté sain, et chez les animaux du côté du nerf paralysé, comme l'a démontré Claude Bernard. Le sourcilier et le frontal ne se contractent plus, les rides du front s'effacent du côté paralysé et le malade ne peut ni soulever, ni froncer le sourcil.

Les mouvements des lèvres du côté atteint sont abolis, et la bouche est attirée du côté sain. Le muscle buccinateur, qui est aussi animé par le nerf facial, étant paralysé, la joue devient flasque et ne résiste pas à l'action de l'air expiré.

Par suite de la paralysie des filets du digastrique et du stylo-hyoïdien qui proviennent du facial il se manifeste, en outre, une déviation de la luette du côté sain.

Du côté de l'œil, on constate les symptômes suivants :

1. L'œil affecté est plus largement ouvert que celui du côté sain ; le bord libre de la paupière inférieure est abaissé et dévié en dehors.

2. Lorsqu'on ordonne au patient de fermer les yeux, on s'aperçoit immédiatement que les paupières de l'œil malade restent écartées, et que le globe lui-même se porte en haut et en dedans, et se cache derrière la paupière supérieure qui subit un léger déplacement en bas. Le même phénomène s'observe pendant le sommeil.

3. L'œil est larmoyant ; le point lacrymal inférieur étant dévié en dehors n'absorbe pas les larmes, qui s'écoulent sur la joue.

4. Le sourcil est relevé, la joue affaissée et la bouche attirée du côté sain. Les rides sont complétement effacées sur le front du côté malade.

5. Dans une paralysie incomplète, les paupières peuvent se rapprocher, mais leur coaptation est impossible.

6. Lorsque la paralysie de l'orbiculaire est ancienne et que l'œil reste longtemps à découvert, il se produit une irritation de la conjonctive et de la cornée, etc.

7. La sensation de froid est ressentie par l'œil affecté, d'où résulte une grande irritation pour ce dernier.

8. L'action réflexe est ordinairement abolie. Romberg cite pourtant un cas dans lequel l'œil se fermait sous l'influence d'une vive lumière ou à la suite d'un éternument.

Anatomie pathologique et étiologie. — Pour mieux faire apprécier l'anatomie pathologique de cette affection, il est nécessaire de rappeler l'origine et le trajet du nerf facial (fig. 48).

La septième paire a son origine apparente dans la fossette sus-olivaire du bulbe, Claude Bernard avait démontré que ses fibres tapissent le plancher du quatrième ventricule. Lockhart Clarke (1), Stilling et Duchenne (de Boulogne), ont prouvé par leurs recherches microscopiques que le noyau central de ce nerf occupe la majeure portion de la colonne convexe et longitudinale qui se trouve de chaque côté du sillon médian situé sur le plancher du quatrième ventricule. Là il se trouve au voisinage du droit externe, ce qui fait que l'altération du noyau de la septième paire peut être suivie de la paralysie de la sixième.

Le nerf facial se dirige vers le conduit auditif interne, accompagné du nerf auditif et du nerf intermédiaire de Wrisberg. Vulpian a constaté l'entrecroisement de ce nerf avec celui du côté opposé sur la ligne médiane dans la protubérance.

Dans le conduit auditif interne les trois nerfs se séparent, le nerf facial et celui de Wrisberg pénètrent dans l'aqueduc de Fallope. Ici, le premier devient coudé en forme d'S, et y constitue le *ganglion géniculé*, d'où s'échappent le nerf grand pétreux superficiel et le petit pétreux superficiel (voy. les fig. 52 et 3 et 4).

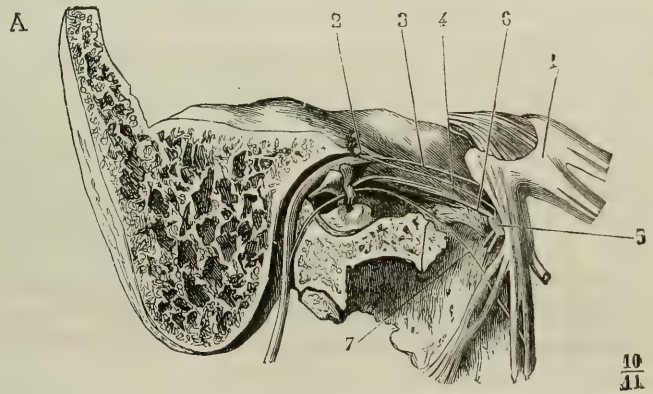

Fig. 52. — Nerf facial dans l'aqueduc, d'après Arnold (*).

Le nerf facial communique par les deux nerfs pétreux ainsi que par la corde du tympan avec la cinquième paire; avec la pneumogastrique dans le canal osseux du temporal, et, au sortir du crâne, par le trou stylo-mastoïdien, avec le glosso-pharyngien; puis il se distribue sur la face.

(1) Lockhart Clarke, *Philosoph. Trans.*, Part. I, 1868, p. 295.

(*) 1, ganglion de Gasser; 2, premier coude du facial et ganglion géniculé; 3, nerf grand pétreux superficiel; 4, nerf petit pétreux superficiel allant se jeter dans : 5, le ganglion d'Arnold ou otique; 6, nerf du muscle du marteau dont on voit le tendon qui s'insère à cet osselet; 7, corde du tympan (Beannis et Bouchard).

Les filets anastomotiques du pneumogastrique lui donnent une sensibilité directe, comme l'a prouvé Claude Bernard.

La connaissance de ces rapports anatomiques permet de diagnostiquer plus facilement le siége de l'altération. En voici quelques signes distinctifs :

1. Lorsque l'affection occupe l'origine du nerf ou un point quelconque de son trajet intra-crânien, il y a ordinairement affaiblissement ou perte de l'ouïe du même côté.

2. Quand c'est une partie du nerf facial située dans le canal de Fallope, soit au niveau du *ganglion géniculé*, soit au-dessus, qui est atteinte, on observe ordinairement la déviation du voile du palais.

3. Si la cause de la paralysie est au-dessous du ganglion géniculé dont se détachent les nerfs pétreux, le voile du palais n'est point paralysé.

4. Lorsque l'altération envahit le nerf facial dans la portion verticale de l'aqueduc de Fallope, le nerf du muscle de l'étrier qui s'en détache est le plus souvent atteint, ce qui donne lieu à une exaltation de l'ouïe, à des bourdonnements d'oreilles, etc. Ces phénomènes s'expliquent par une perturbation des mouvements des osselets du tympan.

5. La paralysie de la septième paire est accompagnée par moments de douleurs s'irradiant le long de ses branches terminales ; le facial recevant sa sensibilité au niveau du canal osseux temporal et au sortir du crâne par ses anastomoses avec le pneumogastrique et le glosso-pharyngien, la sensibilité indiquera que l'altération ne dépasse pas le trou stylo-mastoïdien.

6. Dans cette région, le nerf peut subir la compression par suite de l'engorgement des ganglions ou de tumeurs, de périostoses syphilitiques, de caries ; il peut être blessé, contusionné, etc.

7. Une névrite idiopathique du nerf facial peut aussi donner lieu à la paralysie plus ou moins complète de l'orbiculaire des paupières ; c'est ce qui arrive surtout à la suite des refroidissements causés par l'exposition à un courant d'air froid.

8. D'après Gubler, les paralysies de la face alternant avec l'hémiplégie sont dues à l'affection du pont de Varole.

9. Il n'est pas rare de rencontrer la paralysie de la septième paire chez les enfants, à la suite des convulsions qui surviennent pendant la période de dentition ; la face continue pendant de longues années à se contracter d'une manière irrégulière. Selon Mackenzie, cette affection est quelquefois congénitale.

10. La suppuration de l'oreille interne avec perforation du tympan peut entraîner dans certains cas une paralysie de la septième paire.

Pronostic. — Le plus souvent il est favorable, surtout si la maladie n'est pas due aux affections cérébrales, ni aux blessures.

Traitement. — Les indications du traitement dépendent de la précision du diagnostic, au point de vue du siége de l'altération et de sa nature.

1. Dans la majorité des cas la cause est rhumatismale ; c'est pourquoi dès le début on doit employer des vésicatoires volants au pourtour de l'oreille, des frictions mercurielles, des purgatifs, des bains de vapeur et de Baréges.

2. Lorsque la cause est syphilitique, il y a lieu de prescrire le traitement mercuriel simple ou un traitement mixte.

3. Les injections hypodermiques de strychnine pourront être efficacement employées. Voici la formule :

℞ Hydrochlorate de strychnine. 30 centigr. | Eau..... 30 grammes.

Injecter de 2 à 4 gouttes.

4. L'électricité appliquée d'après Duchenne (de Boulogne), au moyen des appareils à induction donnera des résultats favorables. Onymus m'a dit avoir retiré aussi de bons résultats par l'électrisation à courants continus.

5. Dans les affections cérébrales il faut agir contre la cause cérébrale.

6. Si la maladie a duré longtemps, et s'il en est résulté un ectropion et un larmoiement, il faut avoir recours à un des procédés opératoires indiqués plus haut (voy. *Ectropion*), et inciser le point lacrymal pour faciliter l'absorption des larmes.

Bibliographie. — Marshall Hall, *Dublin Med. Press*, vol. XXIV, p. 185. Dublin, 1850. — Davaine, *Gaz. méd. de Paris*, 3 nov., 1852 et suiv. — Romberg, *Nerven krankheiten*, 1853, vol. II, p. 267. — Claude Bernard, *Leçons sur la physiologie et la pathologie du système nerveux*, t. II, p. 17. Paris, 1858. — Graefe, *Archiv f. Ophth.*, 1858, Bd. IV, Abth. 2, p. 208. — Wells, *Ophth. Hosp. Rep.*, 1860, vol. II, p. 299. — Hutchinson, *Med. Times and Gaz.*, 1861, p. 606. — Brown-Séquard, *Lancet*, 1861, p. 153. — Duchenne (de Boulogne), *De l'électrisation localisée*, 3e édit. Paris, 1872.

ARTICLE XXIII.

CONTRACTIONS SPASMODIQUES DES PAUPIÈRES.

Le muscle orbiculaire des paupières peut être affecté de contractions spasmodiques dans toute son étendue ou dans une seule de ses portions. Il se manifeste alors, soit une contraction spasmodique de la paupière, *blépharospasme*, soit un tremblement ou tressaillement de la paupière, soit enfin un clignement morbide.

A. **Blépharospasme.** — On en reconnaît deux formes distinctes : tantôt il offre les caractères d'une spasme tonique; la contraction des deux paupières est alors permanente et tellement prononcée qu'il y a pour le malade impossibilité presque absolue d'entr'ouvrir l'œil. C'est le ptosis spasmodique. Cette contraction peut dépendre d'une inflammation du nerf facial, ou bien elle peut être provoquée par une action réflexe de la cinquième paire.

Dans d'autres cas, l'affection est bornée à un seul muscle orbiculaire qui est pris de contractions toniques, produisant des clignements répétés; ce sont les branches périphériques de la septième paire qui souffrent.

Symptomatologie. — 1. Le malade tient les paupières fermées en partie ou en totalité, par suite de la contraction tonique de l'orbiculaire palpébral.

2. Par moment, le spasme disparaît spontanément et l'œil reste ouvert durant des heures entières; mais aussitôt que le malade essaye de travailler, de lire ou d'écrire, etc., le tremblement des paupières apparaît et celles-ci se ferment.

3. Le blépharospasme est ordinairement accompagné d'une sensibilité excessive pour la lumière (photophobie), l'œil devient larmoyant et ne peut rien fixer.

4. Quelquefois le blépharospasme est accompagné de douleurs névralgiques de la face, il est alors consécutif à la névralgie trifaciale. Un pareil fait m'a été pré-

senté par le docteur Gaillard, à la Pitié, sur un malade atteint d'un ptosis marqué, qui était pris pour la paralysie d'élevateur de paupière; ce n'est qu'avec beaucoup de peine que le diagnostic de la maladie a pu être posé. L'ensemble des symptômes a seul permis de constater une névralgie idiopathique.

5. Les caries dentaires peuvent donner lieu aux mêmes contractions spasmodiques. On reconnaît cette forme en opérant une compression, soit dans le point d'émergence du nerf sus- ou sous-orbitaire, soit sur la dent cariée, soit sur le nerf dentaire inférieur (de Graefe) au-dessous de l'alvéole de la dernière molaire (1).

B. **Tressaillement des paupières.** — Le tressaillement ou tremblement de la paupière se présente aussi à des degrés variés, et devient quelquefois très-désagréable pour les malades.

A divers moments de la journée, les malades ressentent un tremblement dans une des paupières, souvent si léger qu'il ne se manifeste même pas à l'extérieur,

Dans d'autres cas, il est, au contraire, très-prononcé; la paupière est agitée d'un mouvement rapide. C'est un vrai tic, qu'on peut facilement apercevoir à l'œil nu.

L'instillation du collyre d'ésérine (calabarine) dans un œil provoque chez beaucoup d'individus des contractions spasmodiques dans les différentes portions de l'orbiculaire. Ces contractions sont très-douloureuses, mais ne durent qu'une ou deux heures et se dissipent sans aucun traitement.

C. **Clignement morbide.** — Une troisième forme de spasme des paupières est le clignement morbide (*nictitatio*). Le plus souvent les deux yeux en sont atteints; il se rencontre chez les sujets nerveux et hystériques. Le battement des paupières dans la chorée est rapide et souvent alternatif, les sourcils se rapprochent ou s'écartent, se relèvent ou s'abaissent.

Étiologie. — L'affection spasmodique des paupières peut être provoquée par des causes très-diverses.

1. Un blépharospasme accompagné de contractions spasmodiques de tous les muscles de la face est toujours dû à une affection idiopathique du nerf facial. On le rencontre chez les personnes hystériques et nerveuses, prédisposées à des névroses de toute sorte.

2. Les affections du tube digestif peuvent quelquefois provoquer une irritation spasmodique de la septième paire. Claude Bernard a démontré la communication

(1) Observation. — M. G..., âgé de cinquante-cinq ans, demeurant à Dinan (Côtes-du-Nord), vint me consulter le 7 mars 1873 pour un ulcère de la cornée droite et un tic douloureux de la face dont il souffrait depuis le mois de septembre 1872. Des contractions cloniques de toute la face et des paupières de l'œil droit étaient accompagnées de douleurs violentes, et qui s'aggravaient pendant la mastication et quand il parlait. Les injections hypodermiques de morphine, le bromure de potassium et le chloral administré à l'intérieur n'ont rien produit. J'ai examiné les dents du malade et je les ai trouvées recouvertes d'une couche très-épaisse de tartre, surtout les molaires de la mâchoire inférieure; elles étaient sensibles lorsqu'on les touchait avec une sonde. Il était évident pour moi que le spasme de la face et des paupières était dû à l'état des dents, ce qui a été aussi confirmé par le professeur Lasègue, auquel j'avais adressé le malade. Sur notre invitation, le dentiste Preterre arrache la dent de sagesse de la mâchoire supérieure droite, et lui nettoya toutes les autres, le 12 mars. Dès le même soir les douleurs commencèrent à diminuer, et le 14 elles avaient cessé ainsi que le spasme. L'ulcère cornéen s'améliora rapidement, et il put partir chez lui presque complétement guéri, comme cela a pu être constaté par mes confrères Fernandez, Kohn et Daguenet.

directe de ce nerf avec le pneumogastrique, et les recherches cliniques faites à la Charité par le professeur G. Sée ont confirmé par les faits pathologiques ces rapports.

3. La syphilis, selon Macnamara, donne lieu quelquefois à un blépharospasme.

4. Les névralgies de la cinquième paire peuvent entraîner aussi le spasme de l'orbiculaire. Belligheri a le premier signalé des faits de ce genre. Soit que le nerf de la cinquième paire eût été blessé, soit qu'il souffre par suite d'une carie dentaire, ou de la névrite idiopathique de la branche sus-orbitaire.

5. Les affections herpétiques de la cornée, telles que phlyctènes ou kératites lymphatiques, sont suivies aussi de blépharospasme passager. Il en est de même de la présence de corps étrangers, de la conjonctivite ou de blessures de l'œil qui amènent la sensibilité de cet organe, et consécutivement un blépharospasme.

J'ai vu souvent de petits insectes, introduits dans le cul-de-sac conjonctival, donner lieu à une sensibilité excessive et à des contractions dans les paupières tellement violentes, qu'il était impossible d'ouvrir l'œil.

6. La cause du tressaillement des paupières paraît être la même que celle du blépharospasme; mais, dans la plupart des cas, ce tremblement est dû à une affection ancienne ou récente des voies lacrymales, au rétrécissement ou à l'obstruction des points ou des conduits lacrymaux, comme il nous a été permis de le démontrer (1).

Pronostic. — Lorsque cette affection est liée à une cause accidentelle ou à une affection passagère de la conjonctive, de la cornée ou des voies lacrymales, elle ne présente ordinairement aucune gravité; mais, quand elle n'est qu'un des phénomènes de tic convulsif de la face, le pronostic doit être plus réservé. La durée de la maladie et l'âge doivent être pris en considération. Le blépharospasme invétéré résiste quelquefois à tous les moyens curatifs.

Traitement. — Lorsque le point de départ de la maladie aura été bien précisé, on agira suivant les indications de chaque cas particulier et suivant la cause qui l'a produite.

1. Le blépharospasme idiopathique, qui dépend de l'innervation défectueuse de la septième paire ou qui est dû à l'action réflexe de la cinquième, sera efficacement combattu par des injections hypodermiques de morphine. Béhier, qui a préconisé le premier ce moyen, injecte de dix à vingt gouttes de la solution suivante :

℞ Hydrochlorate de morphine..	1 gramme.	Eau distillée.....	100 grammes.

Noël Gueneau de Mussy ajoute quelquefois 2 à 5 centigrammes d'atropine.

La petite seringue de Pravaz suffit à cette opération, et chaque quart de tour correspond à une goutte.

Je pratique ordinairement l'injection dans l'endroit le plus rapproché du mal, sans cependant toucher aux paupières. Quelquefois le point d'élection est le trajet des nerfs sous- ou sus-orbitaires; on s'en assure en exerçant une compression sur le trajet de ces nerfs; le spasme cesse immédiatement pour revenir ensuite. C'est au voisinage de ces nerfs qu'on fera alors des injections.

Dans un cas où les injections hypodermiques n'ont pas réussi, des petits vési-

(1) Galezowski, *Troubles de la vue dans les affections des voies lacrymales* (*Gaz. des hôpit*, 1868).

catoires saupoudrés avec de la morphine m'ont donné des résultats souvent on ne peut plus favorables.

2. L'électricité à courant continu ou interrompu peut aussi procurer de bons effets; mais il faut que les séances ne soient pas longues et que les rhéophores soient appliqués dans le trajet des nerfs de la cinquième paire. Chez une malade jeune et nerveuse, où rien n'a pu réussir, nous avons obtenu, Desmarres père et moi, un succès complet au moyen de l'électrisation. Remak et Onimus appliquent avec avantage le courant continu.

3. L'iodure de potassium doit être administré toutes les fois qu'il y a lieu de supposer la cause syphilitique.

4. La compression méthodique du nerf facial, à l'aide d'une pelote et d'un bandage, à la région préauriculaire, ne doit être considérée que comme moyen palliatif.

5. Les affections de la cornée, de la conjonctive ou des voies lacrymales doivent être soignées; et la guérison de ces maladies fait disparaître le blépharospasme symptomatique ou le tressaillement des paupières.

6. Si malgré tous ces traitements, on n'obtient pas de bons résultats, on aura alors recours à la section sous-cutanée du nerf sus-orbitaire. Voici de quelle façon le professeur Nélaton la pratique :

La peau du sourcil étant fortement tendue, le ténotome est enfoncé sous la peau, de dehors en dedans, vers le point d'émergence du nerf sus-orbitaire; puis, en tournant le tranchant du côté de l'os, on incise profondément tous les tissus, ainsi que le périoste à la réunion du tiers interne du rebord orbitaire avec le tiers moyen. La plaie est ensuite fermée et comprimée légèrement. De Graefe et Nélaton ont rapporté de nombreux cas de guérison.

Tillaux (1) a obtenu un excellent résultat par cette opération, alors que tous les autres moyens sont restés sans résultat.

Bibliographie. — Ch. Bell, *Nervous system of the Human Body*, appendice, p. 46. London, 1830. — Hays (de Philadelphie), *Med. Gaz.*, London, 1841, p. 617. — François, *Essai sur les convulsions idiopathiques de la face*. Bruxelles, 1843. — Graefe, *Archiv f. Ophth.*, Bd. 1, Abth. 1, p. 440, et Bd 4, Abth. 2, p. 196. — Romberg, *Lehrbuch der Nervenkrankheiten des Menschen*, t. I, p. 350, 1853. — Donders, *Ann. d'oculist.*, t. LI, p. 236. — Mackenzie, *Med. Chir. Transact.* London 1857, vol. XL, p. 175. — Nivert, *De la contraction spasmodique du muscle orbiculaire* (*Bulletin de thérapeut.*, oct. 1861). — Remak, *Berliner klinische Wochenschrift*, 1864, n° 21 et 23.

(1) Observation. — B..., blanchisseuse, âgée de dix-sept ans, entra à l'hôpital Saint-Louis, le 17 avril 1872, atteinte de la contracture douloureuse du muscle orbiculaire dans les deux yeux formant le ptosis double spasmodique. La malade n'accuse point de photophobie. L'extraction des dents cariées et la faradisation n'ont donné aucune amélioration, la maladie, au contraire, s'était compliquée de l'entropion. Tillaux pratiqua alors la section des deux nerfs sus-orbitaires par le procédé suivant : La malade fut endormie avec le chloroforme. Une ponction fut faite à la peau à 1 centimètre de chaque côté de la ligne médiane et à 1 centimètre au-dessus du sourcil. Un ténotome mousse introduit par cette piqûre fut porté horizontalement sous la peau jusqu'à 2 centimètres; puis la lame, tournée sur le frontal, incisa toutes les parties molles jusqu'à l'os. A peine l'action du chloroforme eut-elle cessé, que la malade ouvrit les yeux sans le moindre effort. La guérison fut ainsi définitivement obtenue, mais avec l'anesthésie des téguments dans lesquels se distribuent les deux nerfs sus-orbitaires. (*Bull. gén. de thérap.*, 15 août 1872.)

ARTICLE XXIV.

AFFECTIONS DOULOUREUSES DE LA CINQUIÈME PAIRE.

Les névralgies de la cinquième paire peuvent se localiser dans différentes parties de l'œil ou de ses annexes. Les paupières et le sourcil, le front et les tempes, et même la moitié de la tête, sont souvent le siége de ces névralgies. Pour mieux en faire comprendre la pathogénie, il importe de bien connaître la disposition anatomique de ce nerf.

Anatomie du nerf de la cinquième paire. — Le nerf de la cinquième paire, composé de la racine sensitive et motrice, a son origine apparente sur le bord externe de la protubérance, mais il naît réellement, d'après Stilling, des corps rétiformes. La racine sensitive préside à la sensibilité des dents et de toutes les parties de la face.

Les branches principales qui partent du ganglion de Gasser sont : l'ophthalmique de Willis, la maxillaire supérieure et la maxillaire inférieure.

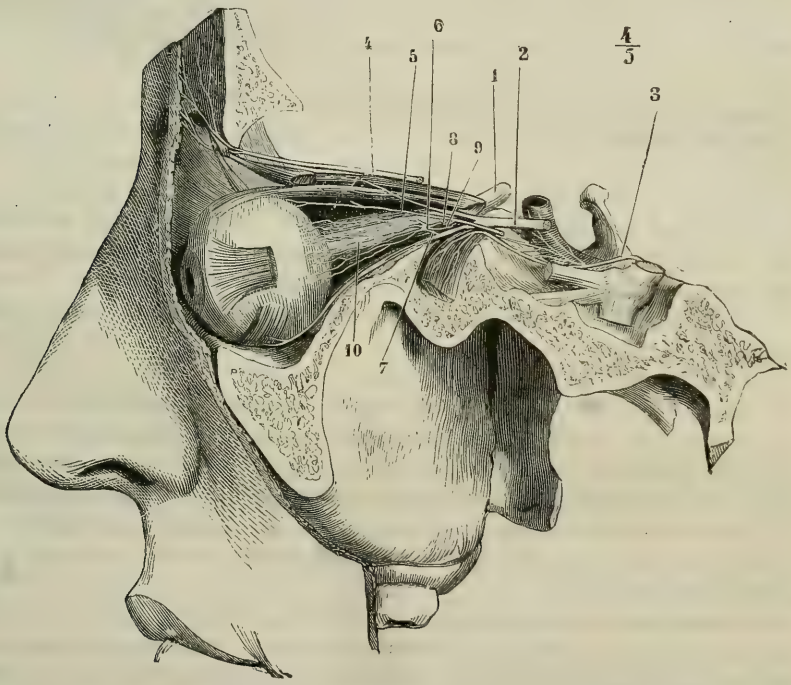

Fig. 53. — Nerfs profonds de l'orbite et ganglion ophthalmique (*).

Le nerf ophthalmique de Willis se divise en lacrymal, frontal et nasal. Ce dernier donne des branches ciliaires et celles du ganglion ophthalmique (fig. 53).

(1) 1, nerf optique; 2, nerf oculo-moteur commun; 3, nerf oculo-moteur externe; 4, nerf frontal; 5, nerf nasal; 6, ganglion ophthalmique; 7, racine courte et grosse ou motrice; 8, racine longue et grêle ou sensitive; 9, racine sympathique; 10, nerfs ciliaires (Beaunis et Bouchard).

Le *maxillaire supérieur* envoie des filets à la partie la plus externe de la paupière supérieure, un filet temporo-molaire et un filet temporal. Plus loin, il donne les rameaux dentaires postérieur et antérieur, et, enfin, à sa sortie du trou sous-orbitaire, il se divise en un pinceau des filets nerveux qui s'anastomosent avec ceux du facial. Ces filets vont à la conjonctive, à la peau de la paupière inférieure, à l'aile du nez et à la lèvre supérieure.

La troisième branche, le maxillaire inférieur, donne les branches temporale, profonde et moyenne, massétérine, buccale, ptérygoïdienne interne, auriculo-temporale, dentaire inférieure et nerf linguale.

Les expériences de Magendie, de Claude Bernard et de Schiff ont démontré que de ce nerf dépendent la sensibilité de l'œil, de ses annexes et de la face tout entière. Son irritation amènera l'exagération de la sensibilité ou des douleurs dans toutes les branches ou dans plusieurs d'entre elles.

Deux variétés de névralgies faciales peuvent se manifester : l'une, primitive, liée à une inflammation ou à une irritation quelconque du nerf lui-même; l'autre, secondaire, consécutive à des affections de l'iris, de la cornée ou de la choroïde. Les symptômes de l'une et de l'autre se ressemblent d'une manière frappante, et lorsqu'on est appelé à examiner des malades atteints de ces névralgies, on doit s'enquérir s'il y existe ou non une inflammation dans une membrane quelconque de l'œil.

Symptomatologie. — 1. Les douleurs viennent, le plus souvent, par crises et s'exaspèrent surtout le soir. Leur siége est sur la partie moyenne du sourcil, sur la paupière supérieure, la joue et l'aile du nez. A mesure que la maladie se développe, les douleurs deviennent plus vives et s'étendent au front, à la tempe, à la joue, et même à la moitié de la tête. Elles envahissent aussi les branches dentaires.

2. Quelquefois les douleurs deviennent intermittentes; mais, le plus ordinairement, elles ne sont que rémittentes, rarement continues.

3. Le larmoiement, la photophobie et le spasme de l'orbiculaire accompagnent souvent les névralgies.

4. La conjonctive est injectée, vasculaire.

5. Aussitôt que les douleurs cessent, l'œil reprend son aspect normal.

6. La vue n'est troublée que d'une manière passagère. L'amaurose est rare, elle n'a été signalée que dans quelques cas exceptionnels, par exemple dans celui rapporté par mon oncle, le docteur Séverin Galezowski (1), dans lequel les névralgies et la perte de la vue étaient occasionnées par un fragment de cure-dent implanté dans un alvéole dentaire. L'extraction de la dent cariée et du corps étranger a suffi pour rétablir la vue.

7. Quelquefois elle se complique de paralysie de nerfs moteurs de l'œil. C'est ainsi que le docteur Austin, de Londres (2), a observé une névralgie des trois branches de la cinquième paire, avec anesthésie de la face s'arrêtant à la ligne médiane; de plus, paralysie de la troisième paire et de la sixième, perte du goût dans la moitié de la langue, et perte de l'odorat des deux côtés. Tout cela était dû à la syphilis.

(1) S. Galezowski, *Arch. gén. de méd.*, t. XXIII, p. 261. Paris, 1830.
(2) Anstin (de Londres), *Clinic. Soc. of London*, 1871.

Étiologie. — La cause des névralgies primitives est très-obscure. On a admis des causes rhumatismales et arthritiques. La première paraît être la plus probable, elle peut être occasionnée aussi par le froid et l'humidité.

Les blessures amènent aussi fréquemment ces névralgies, surtout si elles portent sur une des branches de la cinquième paire.

La carie des dents molaires produit aussi cette espèce de névralgie, et, souvent, elle existe sans que les malades se plaignent du côté des dents. Un travail très-intéressant sur cette question a été lu en 1869 à l'Académie de médecine, par le docteur Delestre. Pour mon compte, j'ai rencontré un nombre assez considérable de névralgies occasionnées par les caries dentaires. Il arrive le plus souvent qu'on observe ces névralgies chez les individus qui ne souffrent point des dents, et chez lesquels des névralgies dentaires ont totalement cessé, et c'est à partir de ce moment que les névralgies péri-orbitaires sont très-persistantes. On trouvera des détails à ce sujet dans une thèse de doctorat du docteur Metras.

Les altérations cérébrales, situées sur le pont de Varole ou au voisinage du ganglion de Gasser, peuvent encore entraîner une affection de ce genre.

Quelquefois la maladie provient de l'intoxication saturnine; et elle peut même être accompagnée de rétinite séreuse, comme cela est arrivé chez un malade de M. Raynaud, à Lariboisière (1).

Diagnostic différentiel. — Le diagnostic doit être établi entre une névralgie idiopathique et celle qui est occasionnée, soit par les affections du globe de l'œil, soit par le zona ophthalmique.

1. Les affections de la cornée et de l'iris sont faciles à constater; nous en parlerons plus loin, quand nous nous occuperons de ces organes. Il suffit de faire remarquer ici qu'on ne doit jamais négliger l'examen de l'état de l'œil lui-même avant de se prononcer sur la nature des névralgies.

2. Le zona ophthalmique est aussi rare, et son diagnostic n'est point difficile à cause de l'éruption du front.

3. On doit examiner avec soin l'état des téguments des annexes de l'œil et celui des dents. Des cicatrices peuvent indiquer la cause traumatique du mal. Les dents cariées aident aussi à faire découvrir la cause de la maladie.

Traitement. — 1. Le sulfate de quinine est un excellent moyen pour combattre ces névralgies. Je le prescris à la dose de 40 à 60 centigrammes, en une ou deux

(1) Voici l'observation recueillie par M. Grissac, externe du service :

Observation. — M. T..., âgé de quarante-six-ans, ancien cuisinier, entra à l'hôpital Lariboisière, dans le service du docteur Raynaud, le 9 août 1873, pour des coliques saturnines et une névralgie occupant le côté droit de la face accompagnée d'hyperesthésie dans le cuir chevelu ainsi que dans le domaine de distribution de la cinquième paire. La pression des points sus-orbitaire, sous-orbitaire, malaire et buccal, déterminent à droite une douleur extrêmement vive. Il souffre aussi d'une dent cariée et de l'arthralgie occupant principalement les genoux et les coudes. Appelé par le docteur Raynaud à examiner le malade, j'ai pu constater une amblyopie sensible de l'œil droit. A peine distingue-t-il les caractères n° 10; les couleurs foncées paraissent noires, ou offrent une teinte pâle dérivée de la primitive. Les demi-teintes rose, vert, jaune, sont confondues avec la couleur blanche. A l'ophthalmoscope, nous constatons que la pupille de l'œil droit est plus rouge que celle de l'œil gauche, ses contours sont mal définis à cause d'une suffusion séreuse, laiteuse, qui recouvre ses bords. Les vaisseaux sont engorgés et l'on perçoit une pulsation dans les veines. Le traitement dirigé contre les accidents saturnins, et consistant en bains sulfureux et 3 grammes d'iodure de potassium par jour, amendent beaucoup l'état du malade.

prises, deux ou trois heures avant le paroxysme. Cette dose, renouvelée tous les jours, puis tous les deux jours, enraye facilement la maladie, surtout à son début.

2. Les injections hypodermiques réussissent dans la plupart des cas. On pratiquera cette opération d'après les indications que j'ai données plus haut. (Voy. p. 94.)

3. On aura recours à la section du nerf sus-orbitaire quand tous les autres moyens auront échoué.

4. Des vésicatoires volants, l'électrisation à courant continu, pourront aussi être employés, de même que des frictions morphinées.

Bibliographie. — Hutchinson, *Neuralgia spasmodica*. London, 1822. — Stanski, *Arch. génér. de méd.*, 1839, p. 62. — Dixon, *Med.-Chirurg. Transact.*, 1845, p. 374. — Tavignot, *Gaz des hôpit.*, 1845. — Cruveilhier, *Anat. pathol.*, livre XXVI, pl. II. — Claude Bernard, *Système nerveux*, t. II. Paris, 1858. — Delestre, *Des troubles de la vision consécutifs aux altérations des dents et aux opérations pratiquées sur ces organes* (*Bull. de l'Acad. de méd.*, Paris, 1869, t. XXXIV, p. 112). — Metras, *Rapports pathologiques de l'œil et des dents*, thèse de Paris, 1873.

ARTICLE XXV

COLOBOMA OU FISSURE ANORMALE DES PAUPIÈRES.

La conformation anormale d'une ou de deux paupières est caractérisée par une fissure verticale, soit au milieu, soit vers un des angles de l'œil, le plus souvent interne; elle est connue sous le nom de *coloboma*. Cette fissure a quelquefois la forme d'un V ouvert du côté du bord libre; dans d'autres cas, ses bords sont parallèles et couverts de cils plus ou moins nombreux.

Cette anomalie peut être accompagnée d'autres vices de conformation, soit du côté de l'œil, soit du côté de la bouche et du voile du palais, comme de Graefe et Thomas, de Tours, l'ont observé. — J'ai vu à ma clinique un enfant atteint de cette difformité sur les deux yeux; cet état avait amené un renversement considérable des paupières en dehors. Le professeur Richet pratiqua la suture des paupières chez ce même enfant à la clinique de l'Hôtel-Dieu, au mois de mai 1873.

Traitement. — L'opération chirurgicale est le seul moyen qui soit propre à guérir le coloboma. Elle consiste dans l'avivement des bords de la fissure et dans l'application de sutures métalliques qui, en traversant toute l'épaisseur de la paupière, maintiennent les deux bords du tarse en coaptation. Dans ces cas, il est préférable de ne pas comprendre la conjonctive dans la suture, autrement il y aurait un enfoncement considérable du côté de la conjonctive.

Bibliographie. — Beer, *Das Auge*. Wien, 1, 31, p. 51. — Heyfelder, *Zeitschrift f. Ophth.*, t. I, p. 480, 1831. — Ammon, *Zeitschrift f. Ophth*, t. V, 1835, p. 83. — Cunier, *Ann. d'oculist.*, t. VII, 1842, p. 10. — Dubois (de Bordeaux), *Ann. d'oculist.*, t. XXXIV, p. 268. — Graefe, *Archiv f. Ophth.*, Bd. IV, Abth. 2, p. 269. — Fano, *Ann. d'oculist.*, t. XLIX, p. 24. — Becker, *Wiener med. Wochenschrift*, n° 16, 1863.

DEUXIÈME PARTIE

ORGANES SÉCRÉTEURS ET EXCRÉTEURS DES LARMES

SECTION PREMIÈRE

GLANDE LACRYMALE

CHAPITRE PREMIER

ANATOMIE ET PHYSIOLOGIE

Anatomie. — *a. Structure.* — La glande lacrymale est composée de deux parties, l'une *orbitaire* et l'autre *palpébrale*. Elle est lobulée et appartient à la classe des glandes en grappe.

La *portion orbitaire* (fig. 54) a le volume d'une petite amande. Elle est située dans la fossette que l'on trouve à l'angle externe du frontal, dont elle n'est séparée que par le périoste. Son bord antérieur est caché derrière la portion externe de l'arcade orbitaire, dont il est distant de 3 à 4 millimètres Sa face inférieure repose sur l'élévateur de la paupière et sur le muscle droit externe. Les conduits excréteurs, au nombre de trois à cinq, d'après Sappey, s'ouvrent dans la partie externe du sinus conjonctival supérieur.

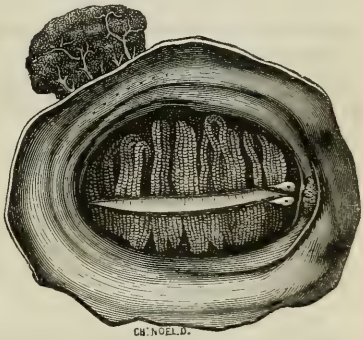

Fig. 54. — Glande lacrymale avec ses conduits excréteurs.

La *portion palpébrale* est d'une forme aplatie; elle est située dans l'épaisseur de la paupière supérieure, et se trouve séparée de la portion orbitaire par le releveur de la paupière. Sa face inférieure correspond au feuillet de l'aponévrose orbitaire au point où celle-ci se réfléchit vers le globe de l'œil, au voisinage du tendon du muscle droit externe. Par son bord postérieur elle se continue sans ligne de démarcation avec la portion orbitaire. D'après Gosselin et Tillaux (1) ses canaux excréteurs ne communiquent pas avec ceux de la portion orbitaire et s'ouvrent également dans le cul-de-sac conjonctival supérieur. Selon Sappey, au contraire, les conduits émanés des lobules de la portion palpébrale s'ouvrent constamment dans les conduits qui naissent de la portion orbitaire.

b. Superposition des plans. — D'après Benj. Anger (2), les couches qui recouvrent la glande sont les suivantes : 1° la peau; 2° le tissu cellulaire sous-cutané très-lâche et contenant peu de graisse; 3° l'aponévrose de la paupière supérieure qui s'attache à l'os, comme l'a démontré Richet. La glande apparaît ensuite entourée d'une grande quantité de graisse.

c. Vaisseaux. — L'artère ophthalmique envoie une branche considérable à la glande lacrymale.

(1) Tillaux, *Mém. de la Soc. de biol.*, 1859, p. 271.
(2) B. Anger, *Nouveaux éléments d'anatomie chirurgicale*. Paris, 1869, p. 389.

d. Nerfs. — Les nerfs proviennent : 1° du trijumeau, par le rameau lacrymal de la branche ophthalmique de Willis et par le filet lacrymal du rameau orbitaire du nerf maxillaire supérieur; 2° du grand sympathique, par les filets qui accompagnent l'artère lacrymale. Curie et Swan pensent que le nerf pathétique donne quelques filets moteurs à la glande. J. B. Béraud (1) a trouvé en outre un filet nerveux qui part du ganglion ophthalmique, se joint à l'artère lacrymale, et la suit jusque dans la glande où il se distribue.

Physiologie. — La glande lacrymale sécrète les larmes qui sont transportées sur la surface antérieure du globe par le clignement des paupières. Cette sécrétion est influencée par le nerf trijumeau et le grand sympathique.

Longet a constaté la diminution de cette sécrétion, mais non sa suppression complète, après la section du nerf trijumeau. D'autre part, les expériences de Claude Bernard (2) ont démontré qu'à la suite de la section de la cinquième paire, la glande lacrymale sécrète moins, mais en même temps il y a augmentation de la sécrétion des glandes de Meibomius.

Dans l'état ordinaire, la sécrétion est peu abondante ; elle est même ralentie pendant le sommeil. Mais, sous l'influence d'une irritation quelconque, physique ou morale, elle augmente sensiblement.

Les émotions morales, telles que la joie ou la tristesse, de même que les douleurs oculaires très-vives et une forte impression de la lumière sur l'œil, augmentent la sécrétion lacrymale.

M. Lerch, à la suite d'expériences faites sur les larmes recueillies par Arlt, chez un jeune homme atteint de fistule, leur a trouvé la composition suivante :

Eau	98,223
Chlorure de sodium	1,257
Albumine	0,504
Parties salines	0,016
Matières grasses	des traces.
TOTAL	100,000

Robin y a constaté la présence des phosphates de chaux et de soude. Mes propres recherches m'ont permis de constater très-souvent l'alcalinité des larmes très-prononcée, et il n'y a pas de doute que la composition de ce liquide varie suivant les individus, les constitutions et les dyscrasies.

En comparant toutes ces notions physiologiques et expérimentales avec les faits pathologiques, nous arrivons à cette conclusion que les larmes ne servent point à la lubrifaction de l'œil, mais plutôt elles constituent un liquide de réserve qui est destiné à humecter cet organe, pendant qu'il est irrité par la présence d'un corps étranger ou par toute autre cause accidentelle. L'extirpation de la glande lacrymale n'empêche pas l'œil de rester lubrifié et humide, et cette lubrifaction appartient aux glandes du cul-de-sac conjonctival et aux glandes de Meibomius.

BIBLIOGRAPHIE. — Hyrtl, *Handbuch der topogr. Anat.* Wien, 1847, p. 123-130. — Henle, *Handbuch der Anatomie*, t. I, p. 139 ; et t. II, p. 705. — Sappey, *Traité d'anatomie descriptive.* Paris, 1872.

(1) Béraud, *Compt. rend. de la Soc. de biol.*, 1858, avril, p. 69.
(2) Claude Bernard, *Leçons sur la physiologie et la pathologie du système nerveux*, 1858, t. II, p. 93.

CHAPITRE II

MODE D'EXPLORATION

La région qu'occupe la glande lacrymale ne permet pas de l'explorer directement à l'état physiologique ; mais les moindres altérations dans sa structure font immédiatement augmenter son volume, et alors, ne pouvant plus se loger dans la fossette qu'elle occupe, elle se porte en avant, dépasse le bord orbitaire, et se laisse facilement reconnaître par la palpation.

Pour examiner la glande lacrymale, on explorera la région qu'elle occupe en promenant le pouce sur la paupière supérieure, tout le long du bord orbitaire supérieur externe. Si l'on y rencontre une saillie elle sera due, selon toute probabilité, à l'affection de la glande.

On renversera ensuite la paupière supérieure, et, pendant que le malade regardera en bas, on examinera attentivement les orifices des canaux excréteurs, et l'on recherchera s'ils sont ouverts ou fermés, élargis, etc.

Pour juger de la nature de la sécrétion, de l'acidité ou de l'alcalinité des larmes, je me sers habituellement d'un papier de tournesol, que j'introduis entre les paupières. Les papiers albumineux décèlent la présence de l'iode. D'autres réactifs peuvent être employés dans le but de reconnaître la composition morbide des larmes.

CHAPITRE III

PATHOLOGIE ET THÉRAPEUTIQUE

Les maladies de la glande lacrymale sont en général très-rares. Voici la classification de ces affections :

1° Inflammation de la glande lacrymale (dacryadénite).	Aiguë. Chronique.
2° Tumeur de la glande lacrymale.....	Adénomes. Cancer. Kystes lacrymaux (dacryops).
3° Altérations de la sécrétion.....	Épiphora. Xérome. Larmes sanguinolentes.

ARTICLE PREMIER

INFLAMMATION DE LA GLANDE LACRYMALE (DACRYADÉNITE)

Nous distinguons, avec Mackensie, deux variétés d'inflammation de la glande lacrymale : inflammation de la portion palpébrale et de la portion orbitaire.

A. **Dacryadénite palpébrale.** — Cette affection se présente sous une forme aiguë ; c'est une inflammation d'une ou plusieurs glandules de la portion palpébrale.

Symptomatologie. — 1. L'affection débute subitement ; elle est caractérisée

par une douleur très-vive, lancinante, siégeant à l'angle externe de l'œil, et qui s'aggrave à chaque mouvement des paupières. En appuyant avec le doigt sur la paupière supérieure à l'angle externe, on provoque une douleur lancinante.

2. La paupière supérieure se gonfle d'une manière très-notable, surtout à son angle externe ; elle est rouge, souvent même d'un rouge violacé. Son volume est tellement augmenté, qu'à une simple inspection on pourrait croire à l'existence d'une ophthalmie purulente.

3. Le globe de l'œil, la conjonctive oculaire et palpébrale, ne sont pas très-sensiblement enflammés; il se manifeste une légère irritation de ces membranes; mais du côté de l'angle externe de l'œil on voit sortir un fort bourrelet chémosique, qui s'avance jusqu'au bord de la cornée et fait souvent entre les paupières une saillie tellement prononcée que j'ai dû l'exciser.

4. Au toucher, la paupière est très-sensible, et le malade est aux prises avec des douleurs péri-orbitaires très-violentes.

5. Dans l'espace de trois ou quatre jours, une ou plusieurs des glandules conglomérées s'enflamment, se remplissent de pus, et font saillie à la surface conjonctivale. Par la pression, et même par une simple tentative de renversement de la paupière, on fait jaillir une certaine quantité de pus; dans d'autres cas, les douleurs cessent spontanément, le pus s'écoule d'entre les paupières, et l'œdème disparaît.

6. Au bout de huit ou dix jours, il apparaît à l'angle externe une tumeur dure, consistante, mal délimitée, et qui se confond avec le rebord orbitaire : c'est la glande enflammée.

Marche, durée, terminaison. — De même que son début, l'évolution de cette maladie est très-rapide; dans l'espace de cinq à six jours, l'inflammation arrive à son summum d'intensité, puis arrive la résolution complète. On peut dire que la guérison est la règle générale.

Diagnostic différentiel. — Il serait facile de confondre cette affection avec une conjonctivite catarrhale ou leucorrhéique des jeunes filles, et même avec une conjonctivite purulente, si le début et la marche rapide de cette maladie, de même que l'absence de toute complication séreuse du côté de la conjonctive, ne rendaient presque impossible une erreur de diagnostic. La sensibilité exagérée à l'angle externe de l'œil et une saillie plus prononcée de ce côté, de même qu'une infiltration séreuse dans la conjonctive ou la paupière tout entière, compléteront le diagnostic.

Étiologie. — Le plus souvent la cause de la maladie est constitutionnelle, lymphatique, strumeuse ou scrofuleuse; aussi la rencontre-t-on surtout chez les enfants. J'ai vu aussi des personnes adultes présenter l'inflammation des glandules conglomérées. Mackensie l'a vue survenir à la suite d'un coup de pierre. Le docteur Châlons (1) a rapporté un cas d'altération de la glande lacrymale due à la syphilis.

Traitement. — Des fomentations chaudes et des cataplasmes de mie de pain et de lait, ou de fécule de riz, tièdes, appliqués deux fois par jour sur l'œil, pendant une heure chaque fois, amènent le plus souvent la guérison de la maladie.

Lorsque le gonflement est considérable, et qu'un chémosis soulève la conjonctive bulbaire et empêche les paupières de se fermer, je n'hésite pas à appliquer

(1) Châlons, *Adenitis lacrymalis syphilitica* (*Preuss. Vereins Zeitung*, n° 42, 1859).

huit ou dix sangsues à la région préauriculaire, et je pratique de larges excisions sur la conjonctive boursouflée. Les fomentations suivantes sont aussi employées avec succès (1) :

℞ Glycérine..... 50 grammes. | Suc de belladone..... 15 grammes.

(Chauffez et préparez le glycérolé).

B. **Dacryadénite orbitaire chronique.** — Par suite de l'espace limité qu'elle occupe, l'inflammation de cette partie de la glande lacrymale tend à repousser les parties voisines et l'œil lui-même en avant.

Symptomatologie. — 1. L'affection débute lentement par une légère tuméfaction de la paupière et un engorgement des vaisseaux conjonctivaux partant de l'angle externe. Au bout de quelque temps il y a un ptosis.

2. Par la palpation on sent un corps arrondi, élastique, un peu mollasse, dépassant le rebord orbitaire à l'angle externe de l'œil. C'est la glande qui fait saillie.

3. En soulevant la paupière et pendant que le malade porte son œil en dedans, on aperçoit à l'angle externe une légère saillie lobulée.

4. La conjonctive devient de plus en plus rouge, et il se produit un engorgement chronique des gros vaisseaux conjonctivaux qui se dirigent vers le muscle droit externe. Souvent il se forme un chémosis intense.

5. L'œil, constamment larmoyant, est sensible à la lumière. La température de cet organe est élevée, ce dont on peut s'assurer au moyen d'un petit thermomètre spécial que j'ai fait construire à cet effet.

6. Ses mouvements sont un peu gênés, et le malade éprouve une sensation de plénitude et de tension dans l'orbite. Quelquefois des douleurs sourdes circum-orbitaires surviennent par crises.

7. La tumeur, augmentant successivement de volume, chasse en partie l'œil de l'orbite, et il y a un exophthalmos marqué.

8. Par moments tous ces symptômes s'aggravent et des crises inflammatoires subaiguës se manifestent, surtout si l'inflammation se communique à la portion palpébrale. J'ai observé, chez un de mes malades, plusieurs crises de ce genre. Il y a quelquefois un chémosis séreux.

9. Heynes, Walton et Heymann n'ont pas vu de changement dans la sécrétion. Selon Todel, la composition des larmes change sensiblement : elles deviennent âcres et irritantes, ce qui explique la prédisposition de l'œil à des inflammations continuelles.

10. Cette affection, de très-longue durée, est sujette à des inflammations subaiguës qui se dissipent ; un engorgement et une hypertrophie simple de cette glande en sont ordinairement la conséquence.

Étiologie. — La cause de cette affection est le plus souvent diathésique, scrofuleuse, tuberculeuse et quelquefois syphilitique. Rarement elle est due à un

(1) Observation. — Un fait analogue s'est présenté dernièrement à mon observation ; j'ai dû exciser les plis de la conjonctive, laquelle, une fois infiltrée, se couvrait de croûtes comparables aux croûtes diphthéritiques. Ce traitement, combiné avec l'application des sangsues et l'atropine, amena la guérison au bout de dix jours.

refroidissement ou à la propagation du mal des parties voisines. Les auteurs l'ont observée surtout chez les enfants et les jeunes personnes; je l'ai vue, avec le docteur E. Barthez, chez un sujet âgé de quarante ans, et qui est mort quelques années plus tard à la suite d'une méningite tuberculeuse.

Terminaison. — Le plus souvent la terminaison est fâcheuse, et après plusieurs années la glande finit par s'hypertrophier. Quelquefois, à la suite des attaques inflammatoires subaiguës, la suppuration se déclare; le pus se fraye un passage à travers la peau, et il survient une fistule de la glande lacrymale qui peut quelquefois persister. C'est une fistule lacrymale vraie ou *dacryops fistuleux* des auteurs, qui peut aussi se produire à la suite d'un traumatisme.

Traitement. — Il doit être surtout dirigé contre l'état constitutionnel scrofuleux, lymphatique ou syphilitique. C'est pour cela qu'on doit prescrire l'usage des sirops antiscrofuleux, sirop de brou de noix, ou antiscorbutique iodé, huile de foie de morue, etc. Le régime sera tonique, substantiel, nutritif, fortifiant. L'air de la campagne et le séjour au bord de la mer seront d'une grande utilité. Localement, on fera matin et soir des frictions sur le front et la tempe avec l'onguent mercuriel belladoné; on appliquera des sangsues à la tempe, et l'on badigeonnera la région périorbitaire avec de la teinture d'iode.

Bibliographie. — Schmidt, *Die Krankheiten des Traenen Organe*. Wien, 1803, p. 153. — Todd, *Dublin Hospital Reports*, vol. III, p. 408, 1822. — David, *Med. Gaz.*, vol. III, p. 523, 1829. — Velpeau, *Nouveaux éléments de médecine opératoire*. Paris, 1839, p. 373. — Anderson, *Edinburgh Montlhy Journ. of Med. Sc.* et *Ann. d'oculist.*, t. XIX, 1848, p. 243. — Jarjavay, *Gaz. des hôpit.*, 1854, n° 324. — Châlons, *Adenitis lacrymalis syphilitica* in *Med. Zeitung des Vereins f. Heilkunde in Preussen*, n° 42, 1859. — Galezowski, *Recueil d'ophthalmologie*, 2e série, Paris, 1873.

ARTICLE II.

TUMEURS SOLIDES DE LA GLANDE LACRYMALE.

Les tumeurs solides de la glande lacrymale sont de diverses espèces. Nous les divisons en quatre classes : *a.* tumeur hypertrophique ou adénome; *b.* chloroma; *c.* myxome; *d.* carcinomes; *e.* cancers de la glande.

A. Adénome ou hypertrophie. — Cette affection est très-rare, on n'en connaît jusqu'à présent que neuf cas, dont huit se trouvent analysés dans le travail de Polaillon (1), le neuvième a été publié par Becker (de Vienne) (2).

Anatomie pathologique. — Les premières recherches microscopiques faites par Gluge (3), dans le cas de Cunier, d'hypertrophie congénitale de la glande, ont démontré que la substance de la glande était constituée par des granulations entourées par des vésicules glandulaires. La structure des vésicules agglomérées était normale, mais leur volume était augmenté. Ses canaux étaient très-distendus et présentaient un diamètre de 2 à 6 millimètres, et souvent avec des dilatations en forme d'ampoules. Leurs parois étaient épaisses. Des altérations analogues ont été

(1) Polaillon, *Diction. encyclop. des sc. méd.* Paris, 1868, 2e sér., t. I, p. 35.

(2) Becker, *Augenklinik der Wiener Universität, v. Tetzer, RydelnBecker*. Wien, 1867, p. 162.

(3) Gluge, *Hypertrophie congénitale de la glande lacrymale et de ses canaux excréteurs* (*Ann. d'oculist.*, 30 avril 1850, t. XXIII, p. 146).

constatées dans les cas de Chassaignac (1), tandis que l'adénome de Becker était compliqué d'une production colloïde.

B. **Chloroma ou tumeur fibro-plastique.** — Cette affection est caractérisée par la transformation de la glande en une substance verte ; ordinairement cette tumeur n'est pas seulement limitée à la glande, mais elle envahit successivement les parois de l'orbite, la dure-mère crânienne et quelquefois même se généralise dans l'économie. Elle a été observée par Paget, Burns, William et autres. La marche de l'affection est très-rapide, et il résulte des observations publiées par ces auteurs que quelques mois ont souvent suffi pour amener la mort.

La couleur verte qu'affectent ces tumeurs a attiré l'attention de Vogel et de Lebert, et ils l'attribuent à un principe tout particulier qui leur est propre. Les autres éléments de cette tumeur sont les mêmes que ceux des tumeurs fibro-plastiques. La teinte verte de ces tumeurs provient, selon Robin, de l'hématosine du sang épanché ou stagnant dans les capillaires oblitérés.

C. **Myxomes ou tumeurs embryoplastiques.** — Un seul fait de ce genre a été rapporté par Sautereau (2), il s'agissait d'une tumeur qui a été opérée par le professeur Richet à sa clinique, et analysé au microscope par Legros. J'ai eu l'occasion d'observer cette malade avant et après l'opération, et j'ai pu constater l'intégrité parfaite des membranes internes et la mobilité complète du globe qui était sensiblement refoulé en bas et en dedans.

D. **Cancer.** — Les *tumeurs cancéreuses* de différente nature prennent rarement naissance dans cet organe. Cloquet (3) et Knapp (4) ont rapporté chacun des faits de ce genre. Cloquet a dû faire deux fois l'extirpation par suite de récidive. La vue se rétablit et l'œil ne perdit pas sa lubrifaction.

Le plus souvent la dégénérescence cancéreuse de cette glande est secondaire ;

(1) Observation. — La tumeur que Chassaignac (*) extirpa à une malade âgée de vingt-six ans était une hypertrophie acquise de la glande lacrymale. Elle avait 35 millimètres de longueur sur 2 centimètres de largeur. Sur une coupe fraîche, Lebert constata la structure des glandes en grappe. A l'aide d'un faible grossissement, on voyait ces culs-de-sac allongés réunis en grappes et lobulés : ils avaient de 1 1/2 et 1/2 millimètre de largeur. La face interne présentait un grand nombre de noyaux d'épithélium de 1/200e de millimètre, renfermant un ou deux nucléoles punctiformes. C'était, selon Lebert (**), une hypertrophie de la glande lacrymale.

(2) Observation. — G..., âgé de soixante-trois ans, fut opéré à la clinique de la Faculté de Paris par le professeur Richet, en mai 1869, pour une tumeur de la glande lacrymale. — Exophthalmie depuis quatre ans, avec quelques douleurs sourdes. A travers la paupière supérieure et au-dessus du globe, on sent des petits lobules mollasses. L'extirpation s'est faite facilement, la tumeur était solide et bien circonscrite, et enveloppée d'une membrane fibreuse. — *Examen microscopique :* La tumeur, d'aspect gélatineux, donne dans une coupe des éléments du tissu lamineux embryonnaire (noyaux, corps fusiformes, corps étoilés). La plupart des éléments sont transparents, d'autres sont légèrement granuleux. Selon Legros, c'était une tumeur embryoplastique ou myxome. Dans la portion périphérique de cette tumeur Legros trouva des culs-de-sac glandulaires plus ou moins altérés au milieu des autres éléments propres de la glande lacrymale.

(3) Cloquet, *Arch. génér. de méd.*, 3e sér., t. VII, p. 90.

(4) Knapp, *Klinische Monatsbl.*, 1865, p. 378.

(*) Chassaignac, *Bull. de la Soc. de chir.*, 22 oct. 1851.

(**) Desmarres, *Traité des maladies des yeux*, 1854, t. I, p. 266. — Lebert, *Anatomie pathologique générale et spéciale*. Paris, 1855, t. I, p. 102 et pl. XII.

développée primitivement dans d'autres parties de l'orbite ou dans le globe de l'œil, elle envahit ensuite la glande lacrymale.

Symptomatologie. — 1. Les tumeurs solides de la glande lacrymale, en s'accroissant, se portent de plus en plus en arrière dans l'orbite, et le premier phénomène que l'on remarque, c'est la projection de l'œil en avant. Elle est quelquefois tellement prononcée que l'œil se luxe et sort hors de l'orbite.

2. La paupière supérieure est gonflée, distendue; à sa partie externe apparaît une saillie plus ou moins prononcée.

3. L'œil est larmoyant, rouge, injecté.

4. Le malade voit double, et le strabisme est divergent. Pourtant l'œil conserve pendant très-longtemps tous ses mouvements.

5. Si la glande continue à s'accroître, elle tend à envahir l'orbite, et il y a alors une compression de tous les nerfs de l'œil; la nutrition du globe est compromise; la cornée s'ulcère et se perfore, et il y a pour l'organe danger de destruction.

6. A cette époque, la vue s'obscurcit et se perd, et l'examen ophthalmoscopique permet de constater la névrite optique.

Diagnostic différentiel. — En premier lieu, on doit s'assurer si l'exophthalmos est dû à une affection néoplastique venant du fond de l'orbite ou de la glande lacrymale, et en second lieu déterminer la nature de la tumeur.

Lorsque la maladie commence dans le fond de l'orbite, la vue se trouble dès le début, et il y a névrite optique; l'exophthalmos se développe consécutivement. La paupière supérieure ne présente ni saillie ni gonflement.

Si l'on observe une augmentation du volume de la glande lacrymale, on doit penser à une dacryadénite chronique et à une hypertrophie simple; dans l'un comme dans l'autre cas, la marche de la maladie est très-lente et le trouble visuel peu marqué.

Les kystes peuvent être reconnus par les signes que nous indiquerons dans l'article suivant.

Traitement. — Au début de la maladie, on doit chercher à la combattre par le traitement interne ioduré, en supposant une cause syphilitique ou scrofuleuse.

Si, malgré cette médication, l'hypertrophie s'établit, et si les désordres et l'irritation de l'œil persistent, on sera forcé de recourir à l'extirpation de la glande lacrymale. P. Bernard (1) est le premier qui, en 1847, ait pratiqué cette opération pour la fistule lacrymale.

Voici les deux procédés opératoires appliqués à l'extirpation de la glande lacrymale.

Procédé de Velpeau. — On divise la commissure externe des paupières en prolongeant l'incision vers la tempe. Les bords de la plaie étant écartés, on cherche à attirer la tumeur et l'on fait son énucléation; puis on réunit les deux bords de la plaie au moyen d'une suture. Cette méthode est surtout applicable aux tumeurs volumineuses.

Procédé de Halpin. — Le sourcil est rasé et la paupière supérieure est fortement attirée en bas jusqu'à ce que le sourcil descende au-dessous du bord orbitaire. C'est à ce moment qu'on pratique une incision à partir du sourcil jusqu'à

(1) Bernard, *Ann. d'oculist.*, t. X, p. 193.

la commissure externe. L'incision comprend la peau, le tissu cellulaire sous-jacent, l'orbiculaire, l'aponévrose oculo-palpébrale, qui est ici très-résistante, et l'on arrive à la couche cellulo-adipeuse qui recouvre la glande. Le lambeau palpébral est disséqué en bas, puis on passe une ligature autour de la glande que l'on cherche à éloigner de l'orbite en faisant son énucléation, soit avec les doigts, soit avec le manche du scalpel. La suture réunit les bords de la plaie.

BIBLIOGRAPHIE. — Paget, *Lectures on Tumours*, lect. V, part. 2; *Med. Gaz.*, vol. XLVIII, p. 177. — Mackensie, *Traité des maladies des yeux*, t. I, p. 122. — Burns, *Surgical Anatomy of the Head and Neck*. Glascow, 1824, p. 385. — Torheal (jeune), *Von Ammon's klinische Darstellungen*, vol. II, p. 27. Berlin, 1838. — Lawrence, *Treatise on the Diseases of the Eyes*. London, 1841, p. 798. — Gluge, *Atlas der patholog. Anat.* Zweiter Theil, Lieferung, tabl. III, Iena, 1850. — Cloquet, *Arch. génér. de méd.*, 2e sér., t. VII, p. 90. — King, *Monthly Journ. of Med. Sc.*, 1853, p. 798. — Landberg, *Glande lacrymale squirrheuse* (*Ann. d'oculist.*, t. XXII, 4e sér., 1849, p. 237). — Haynes Walton, *Med. Times and Gaz.*, 1854, p. 317. — Heymann, *Archiv f. Ophth.*, Bd. VII, Abth. I, p. 143. — Graefe, *Archiv f. Ophth.*, t. IV, Abth. II, p. 259 et t. VIII, Abth. I, p. 279. — Bowmann, *Ophth. Hosp. Rep.*, t. I, p. 288. — Gluge, *Ann. d'oculist.*, t. XXXIII, p. 145. — Fano, *Gaz. des Hôpit.*, 1862, n° 133. — Knapp, *Klin. Monatsbl.*, 1865, p. 378. — Mackensie, *Ophth. Review*, janv. 1865, n° 4, p. 333. — Sautereau, *Étude sur les tumeurs de la glande lacrymale*, Thèse de Paris, 1870.

ARTICLE III

KYSTES DE LA GLANDE LACRYMALE (DACRYOPS)

Les kystes se développent rarement dans la glande lacrymale; ils se forment ordinairement aux dépens des vésicules de cette glande qui se distendent considérablement.

Symptomatologie. — C'est une tumeur fluctuante, qui atteint la grosseur d'une petite noix et même d'un œuf de pigeon. Faisant saillie à la partie supérieure de la paupière, le kyste se porte tout entier en avant. Lorsqu'on renverse la paupière, on constate une saillie presque transparente et fluctuante. A sa surface ou au voisinage, on aperçoit deux ou trois petits orifices qui sont ceux des conduits excréteurs de la glande.

Ces kystes se portent rarement vers l'intérieur de l'orbite, qu'ils soient développés aux dépens de la portion orbitaire ou palpébrale de la glande. Habituellement on les voit faire saillie du côté de la paupière supérieure.

En exposant l'œil malade à l'action des rayons solaires, on peut faire sortir par les petits orifices de la glande un liquide aqueux et transparent. Comme cela avait été démontré par Broca.

La ponction exploratrice, pratiquée au moyen d'un petit trocart filiforme, fait sortir le liquide transparent qui n'est autre que les larmes; ce que Reveil a constaté, par l'analyse chimique, dans le cas publié par Broca (1). Immédiatement après cette ponction, le kyste s'affaisse, mais il ne manque pas de se reproduire au bout d'un temps relativement très-court.

Étiologie. — Ces kystes sont formés dans une des vésicules de la glande conglomérée lacrymale et proviennent le plus souvent, d'après Broca, de l'obstruction

(1) Broca, *Union méd.*, avril 1861, p. 159.

d'un de ses conduits. Schmidt et Jones ont vu des kystes hydatiques se développer dans la glande lacrymale.

Quelquefois ces kystes lacrymaux s'ouvrent spontanément à travers la peau; cette ouverture reste alors presque toujours fistuleuse et constitue le dacryops fistuleux de Bowman.

Traitement. — Pour la guérison de ces kystes, deux méthodes peuvent être préconisées : l'extirpation et l'établissement d'un orifice artificiel.

L'extirpation doit être pratiquée, selon les procédés que nous avons indiqués plus haut, en fendant préalablement la commissure externe de l'œil. Il n'est pas toujours possible d'enlever le kyste tout entier, surtout s'il est multiple et constitué par des hydatides, comme dans le cas de Jones. On se contente alors d'extirper la partie antérieure, et on laisse suppurer la paroi postérieure.

De Graefe propose d'établir une ouverture en passant un fil à travers l'orifice naturel de la glande et le faisant sortir à travers la paroi interne du kyste. Le fil étant lié, il s'établit une fistule, et plus tard on peut même couper le petit pont qui en résulte. Nous pensons qu'il est difficile d'obtenir un résultat favorable par l'emploi de ce procédé.

L'extirpation de la glande lacrymale peut être pratiquée dans le cas des fistules qui accompagnent quelquefois les kystes ou les blessures de cette glande. C'est ainsi que de Graefe a été obligé, dans un cas, d'enlever la glande lacrymale elle-même. Bowmann procède autrement, il pratique d'abord une ouverture artificielle du côté de la conjonctive au moyen d'un séton filiforme; après quoi il ferme l'orifice cutané.

Szokalski (1) a proposé de lier en masse les conduits excréteurs de la glande dans le but de provoquer l'atrophie de la glande; mais, à mon avis, cette opération doit offrir de nombreuses difficultés et son succès est incertain.

Bibliographie. — Schmidt, *Ueber Die Krankheiten der Tränenorgans*, p. 63. Wien, 1803. — Beer, *Lehre von der Augen Krankheiten*, vol. II, p. 597. Wien, 1817. — Haynes Walton, *Med. Times and Gaz.*, n° 196, 1854, p. 310. — Broca, *Union méd.*, avril 1861, p. 159. — Jarjavay, *Mém. de la Soc. de chir.*, t. III, p. 501, 1853, et *Gaz. des hôpit.*, 1854, n° 124. — Bérard, *Ann. d'oculist.*, t. XII, p. 259. — Jones, *Brit. Med. Journ.*, 1864, p. 675. — Hulke, *Ophth. Hosp. Rep.*, 1857-59, vol. I, p. 285. — Bowman, *Ophth.*, *Hosp. Rep.*, ibid., p. 286. — Graefe, *Archiv f. Ophth.*, 1861, Bd. VIII, Abth. I, p. 279.

ARTICLE IV

ALTÉRATIONS DE LA SÉCRÉTION

La sécrétion de la glande lacrymale n'est jamais constante ni bien déterminée; elle varie selon les individus et les conditions physiologiques ou pathologiques de l'organisme et de l'œil. Une exagération ou une diminution de la sécrétion ne peut être appréciée que si elle donne lieu à des symptômes morbides.

Trois conditions peuvent se présenter dans la perturbation de la sécrétion lacrymale : suppression de la sécrétion (xérome lacrymal ou xérophthalmie); augmentation de la sécrétion (épiphora) et altération dans la composition des larmes (larmes alcalines, acides ou sanglantes).

(1) Szokalski, *Ann. d'oculist.*, t. X, p. 195.

A. Sécheresse de l'œil, xérophthalmie. — Cet état est excessivement rare ; il ne peut être expliqué par la seule suppression de la sécrétion lacrymale, puisque l'extirpation complète de la glande lacrymale ne trouble aucunement les fonctions de l'œil et ne s'oppose pas à sa lubrificaction. Malgaigne (1), se fondant sur les cas d'extirpation de la glande lacrymale n'était même pas éloigné de considérer cette glande comme inutile. Sans être aussi absolu, nous pensons que, pour qu'il y ait sécheresse de l'œil, il faut que la sécrétion soit supprimée non-seulement dans la glande lacrymale, mais dans toute l'étendue de la conjonctive.

Ce n'est que dans les altérations chroniques et profondes de la conjonctive dans lesquelles tous les orifices glandulaires sont oblitérés, de même que ceux de la glande lacrymale, que le xérome peut avoir lieu.

B. Épiphora ou hypersécrétion lacrymale. — Cet état est caractérisé par un excès de sécrétion des larmes par la glande. Il en résulte un larmoiement considérable : les larmes coulent sur la joue et y provoquent souvent un érythème.

L'exagération de la sécrétion peut dépendre de l'action spéciale et directe de certains agents thérapeutiques sur la glande lacrymale. Selon Hardy (2) cette sécrétion s'accroît sous l'influence de l'arsenic, d'où l'aspect brillant de l'œil des individus soumis à cette médication. En général il dépend de l'irritation de l'œil, des paupières ou de quelques branches de la cinquième paire. Ainsi l'irritation de la conjonctive entretenue par un corps étranger qui est logé à la surface interne de la paupière supérieure, provoque une abondante sécrétion des larmes ; l'œil est baigné dans ce liquide et entraîne le corps étranger au dehors.

Des conjonctivites phlycténulaires, des kératites et des iritis, celles surtout dans lesquelles se manifestent de la photophobie et des douleurs névralgiques, occasionnent un épiphora des plus abondants et souvent périodique. Sous l'influence de l'irritation de l'un des filets nerveux de la cinquième paire, la branche lacrymale subit aussi une irritation analogue, et donne lieu à une sécrétion abondante des larmes. Et comme les points lacrymaux ne sont pas assez larges pour absorber la quantité augmentée de ce liquide, on le voit franchir le bord de la paupière inférieure et tomber sur la joue.

L'épiphora spontané, idiopathique, peut provenir de l'exagération de la sécrétion de la glande lacrymale. L'examen des voies excrétoires des larmes démontre leur perméabilité parfaite. Cette affection est excessivement rare, pour ma part j'en ai rencontré trois cas, dont un n'a été qu'accidentel, et il a guéri au bout de six mois de traitement iodique. Le second fait se rapporte à un jeune homme, fils d'une grande famille de France, et que nous avons soigné avec le professeur Charcot : son état est meilleur. Le troisième fait est plus invétéré, il dure depuis plusieurs années, et il a résisté à tous les traitements.

Diagnostic. — Il n'est pas difficile de distinguer un épiphora d'un larmoiement occasionné par une affection des voies lacrymales. Une simple injection d'eau tiède dans les points lacrymaux permettra de voir s'il existe de ce côté un désordre quelconque. Mais on ne doit jamais négliger d'examiner scrupuleusement l'état de la cornée et de l'iris, parce que souvent c'est à l'inflammation de ces membranes que le larmoiement est dû.

(1) Malgaigne, *Traité d'anat. chirurg.*, 2e édit. Paris, 1859, t. I, p. 710.
(2) Hardy, *Bull. de l'Acad. de méd.* Paris, 1870, séance du 15 nov., t. XXXV, p. 910.

Le traitement de l'épiphora doit être dirigé contre la cause probable de la maladie, et comme elle survient quelquefois chez les sujets jeunes, anémiques et débilités, il faut les soumettre à un régime tonique fortifiant, à l'huile de foie de morue, au vin de quinquina et à l'iodure de potassium. Localement dans les deux cas que j'ai eu à soigner, j'ai obtenu de bons effets en badigeonnant la surface cutanée des paupières à la région de la glande lacrymale avec de la teinture d'iode.

C. **Larmes alcalines, acides ou sanguinolentes.** — La sécrétion lacrymale peut être altérée dans ses qualités au point de provoquer une irritation de toutes les membranes avec lesquelles ce liquide est en contact.

La composition des larmes est aujourd'hui connue (voy. *Anatomie*); elles contiennent une petite quantité de sels, ce qui fait que tantôt elles sont neutres, tantôt alcalines, ce que j'ai pu, du reste, constater sur un très-grand nombre de mes malades, au moyen de papier de tournesol introduit entre les paupières.

Mais on rencontre beaucoup de personnes chez lesquelles les larmes sont constamment très-fortement alcalines. Ces individus sont sujets à de fréquentes irritations des paupières ou de la cornée elle-même. D'autres n'accusent l'alcalinité des larmes que lorsque leur santé générale est gravement atteinte.

J'ai vu même des malades atteints de kératite ou d'iritis présenter une alcalinité excessive des larmes dans l'œil enflammé pendant toute la durée de la maladie, tandis que dans l'autre œil sain les larmes étaient neutres.

Il arrive quelquefois que les larmes sont neutres, tandis que la sécrétion des glandes de Meibomius ou du cul-de-sac conjonctival est fortement alcaline.

Pour connaître bien exactement l'état des larmes, je conseille d'introduire entre les paupières un morceau de papier de tournesol. L'exagération de l'alcalinité sera immédiatement dévoilée.

Dans quelques cas rares, surtout chez les phthisiques, les rhumatisants, ou pendant des fièvres graves, les larmes accusent des propriétés acides, ce qui explique l'injection des conjonctives chez les malades atteints de ces affections.

La présence de l'iode dans les larmes peut être facilement reconnue au moyen de papier albuminé.

Chez les personnes qui sont sous l'influence de l'intoxication saturnine, les larmes peuvent contenir une faible quantité de sels plombiques, que l'on constatera au moyen de papier imprégné d'une solution de tannin.

On a observé les larmes sanguinolentes dans quelques cas exceptionnels. Forestier, Havers, Rosas, en ont vu des exemples. Hasner a rapporté récemment un fait de ce genre chez une femme non réglée. Il y a évidemment là une hémorhagie ou transsudation sanguine dans l'intérieur des vésicules glandulaires.

Bibliographie. — Forestius, *Observationes et curationes medicinales*, lib. XI, obs. 13. Francofurti, 1634. — Havers, *Philosoph. Transact.* London, 1716. — Rosas, *Handbuch der Augenheilkunde*, vol. II, p. 347. Wien, 1830. — Wardrop, *Lancet*, 29 nov. 1834. — Weller, *Maladies des yeux*, t. I, p. 178. — Bouisson, *Journ. de la Soc. de méd. prat. de Montpellier*, mai 1847. — Salomon, *Ann. d'oculist.*, t. XXXII, 1854, p. 96. — Denonvilliers et Gosselin, *Comp. de chir.*, t. III, p. 178, 1858. — Hasner, *Ann. d'oculist.*, t. XLIII, p. 192, et *Wiener Med. Wochenschrift*, 1859, n° 44. — Dixon, *Med. Times and Gaz.*, 28 juil., 1860.

SECTION II

ORGANES EXCRÉTEURS DES LARMES OU VOIES LACRYMALES

CHAPITRE PREMIER

ANATOMIE ET PHYSIOLOGIE

Anatomie. — Les organes excréteurs des larmes se composent : 1° des points lacrymaux ; 2° des conduits lacrymaux ; 3° du sac lacrymal ; 4° du canal nasal.

A. Points lacrimaux (fig. 53, N, O). — Ils sont situés sur les bords libres des

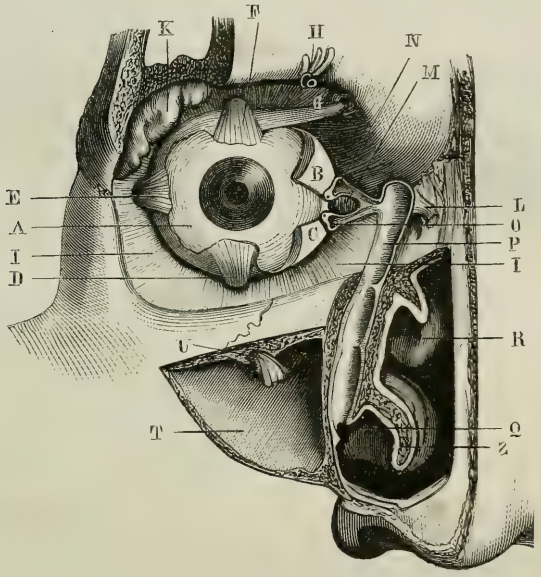

Fig. 55. — Appareil lacrymal (*).

paupières, à quelques millimètres en dehors de la commissure interne. Chacun d'eux se trouve placé au sommet d'un petit tubercule, le supérieur un peu plus en dedans que l'inférieur, l'un et l'autre tournés vers le globe de l'œil.

Chaque point lacrymal est pourvu, d'après Richet, d'un petit anneau cartilagineux auquel s'attachent des fibres musculaires émanant de l'orbiculaire. Duvernoy, Horner et Paul Dubois (1) les ont décrites comme un muscle, spécialement destiné aux fonctions des points lacrymaux (*muscle de Horner*).

B. Conduits ou canalicules lacrymaux (fig. 55, N, O) — Chaque point lacrymal

(1) Paul Dubois, thèse pour l'agrégation. Paris, 1824.

(*) A, globe oculaire ; B, C, partie interne de la conjonctive palpébrale ; D, E, F, tendons des muscles droits ; G, tendon du grand oblique ; H vaisseaux et nerfs sus-orbitaires ; I, aponévrose oculaire ; K, glande lacrymale ; L, tendon direct de l'orbiculaire ; M, caroncule lacrymale ; N, point et canal lacrymal supérieur ; O, point et canal lacrymal inférieur ; P, sac lacrymal ; Q, ouverture inférieure du canal nasal ; R, cornet moyen ; S, cornet inférieur ; T, sinus maxillaire ouvert ; U, vaisseaux et nerfs sous-orbitaires. (B. Anger.)

sert d'entrée au canalicule lacrymal situé immédiatement au-dessous de la conjonctive et des tissus sous-jacents. Les conduits lacrymaux (N, O) ont d'abord une direction perpendiculaire, s'infléchissent ensuite, longent le bord palpébral, et s'abouchent dans un canal commun pour s'ouvrir dans le sac. Richet (1) les a vus quelquefois s'ouvrir dans le sac par un orifice séparé.

Chaque conduit mesure de 6 à 8 millimètres de long, sur 1 à 2 millimètres de large.

Huschke et Béraud ont trouvé quelquefois une valvule au niveau de l'orifice du canal commun dans le sac. Mes propres recherches m'ont appris que, le plus souvent, il n'y a qu'une rétraction et un rétrécissement de l'orifice lacrymal dû aux contractions musculaires. Les fibres de l'orbiculaire recouvrent les parois des canaux lacrymaux, surtout vers le point où les canaux s'ouvrent dans le sac, où elles forment un véritable anneau musculaire. Plus les fibres de l'orbiculaire sont contractiles, plus cet anneau se contracte, et au bout de quelque temps il finit par amener un véritable rétrécissement de cet orifice.

C. Sac lacrymal (fig. 56). — *a. Structure.* — Le sac lacrymal est situé derrière le *tendon de l'orbiculaire*. Il repose dans la gouttière lacrymale, constituée par l'os unguis et l'apophyse montante du maxillaire supérieur.

Le sac lacrymal se présente sous forme d'ampoule élargie en haut et rétréci en bas, où il se transforme en canal nasal.

b. Superposition des plans. — Les *plans anatomiques* de cette région sont : la peau, le tissu cellulaire sous-jacent, le tendon de l'orbiculaire, qui divise le sac en deux moitiés inégales, les fibres musculaires, et enfin les parois du sac.

La gouttière lacrymale correspond à la fosse nasale et au bord supérieur du cornet moyen.

Selon Richet, l'aponévrose oculo-orbitaire, qui a tapissé la paroi interne de l'orbite, arrivée au niveau de la crête de l'os unguis, se divise en deux feuillets, et enferme le sac dans son dédoublement. Sa face interne est tapissée de la même muqueuse que celle des canaux lacrymaux et du canal nasal.

Fig. 56. — Sac lacrymal.

D. Canal nasal (fig. 55, P, Q). — C'est un conduit osseux, tapissé de la muqueuse et qui fait suite au sac lacrymal.

Ce canal est constitué en avant par l'apophyse montante du maxillaire, en arrière par l'os unguis, et un peu plus bas par le crochet du cornet inférieur ; sa paroi externe est constituée par une cloison très-mince qui le sépare du sinus maxillaire.

L'orifice supérieur est situé derrière la crête de l'apophyse montante, que l'on peut sentir facilement avec le doigt.

L'orifice inférieur s'ouvre dans le méat inférieur de la fosse nasale (fig. 55, S). Selon Sappey, il se trouve à 27 millimètres en arrière de l'extrémité postérieure, à l'entrée des narines.

La longueur du canal nasal sur le squelette varie, d'après Richet, de 7 à 11 millimètres.

Ce canal est pourvu d'une membrane fibreuse et d'une muqueuse, qui sont l'une et l'autre la continuation de celles du sac lacrymal.

Le canal muqueux se prolonge du côté de l'orifice inférieur, un peu au delà du canal osseux ; il s'ouvre sous forme d'une fente, et présente quelquefois une petite valvule.

(1) Richet, *Anat. méd.-chirurg.* Paris, 1860, p. 359.

La direction du canal nasal n'est pas toujours la même, le plus souvent il se porte de haut en bas, de dehors en dedans et d'avant en arrière. Mais j'ai vu des exceptions à cette règle, tantôt il était vertical, tantôt il se dirige de dehors en dedans de chaque côté.

La muqueuse qui tapisse le sac et le canal nasal est la continuation de la conjonctive d'une part, et de la muqueuse nasale de l'autre. Sa structure, qui a été étudiée d'une manière remarquable par Ordonnez, présente quelques particularités. Elle est lisse dans toute son étendue et dépourvue de papilles ; l'épithélium, d'abord pavimenteux, se transforme dans le sac et le canal nasal en cellules d'épithélium prismatique irrégulier. Sur toute la surface de la muqueuse du sac, Ordonnez a trouvé des glandes très-nombreuses formant des groupes d'acini glandulaires.

Rapports des voies lacrymales avec les ligaments palpébraux et les muscles.

Ligaments. — L'angle interne des paupières présente deux ligaments qui attachent les extrémités internes des tarses au grand angle de l'orbite. D'après Tenon, l'un de ces ligaments, l'antérieur, part des deux tarses supérieur et inférieur à la hauteur des deux points lacrymaux, se réunit en une seule bande solide, qui passe au devant du sac pour s'attacher à l'apophyse nasale de l'os maxillaire. C'est celui auquel on a donné le nom de *tendon de l'orbiculaire.*

L'autre ligament se trouve dans le plan postérieur. Il naît des paupières entre les deux conduits lacrymaux, et va, selon Tenon (1), s'insérer à l'os unguis sur le bord du canal nasal osseux.

Ces deux ligaments servent de points d'attache aux fibres musculaires de l'orbiculaire et des muscles lacrymaux.

Muscles. — Nous avons vu plus haut (*Anatomie des paupières*) que le muscle orbiculaire prenait naissance sur des points différents, et que ses principales attaches se trouvaient à la partie antérieure du sac et à l'os unguis. Ces deux ordres de fibres musculaires constituent les *muscles lacrymaux antérieur et postérieur.*

La partie antérieure du sac, de même que le ligament palpébral interne, donnent insertion à des fibres musculaires de l'orbiculaire qui peuvent dilater le sac, écarter ses deux parois et lui faire jouer le rôle d'une ventouse aspirante pour les larmes. C'est là le *muscle lacrymal antérieur.*

Le *muscle lacrymal postérieur*, qui a été surtout bien décrit par Arlt, de Vienne (2), suit la direction du ligament palpébral interne et profond ; ces fibres s'attachent à ce ligament ainsi qu'à la crête lacrymale postérieure. Il recouvre toute la face externe et postérieure du sac, au voisinage de l'orifice commun des canaux lacrymaux dans le sac.

Physiologie. — *Mécanisme de l'entrée des larmes dans les voies lacrymales.* — Les larmes qui ont lubrifié la surface du globe sont chassées par le mouvement de clignement vers le grand angle de l'œil. Ici les points lacrymaux, qui sont munis d'anneaux cartilagineux, plongent dans ce liquide et doivent le transporter dans les narines. Quel est le mécanisme de l'entrée de ce liquide dans les voies lacrymales ?

Cette fonction s'accomplit à l'aide des trois lois : aspiration des larmes par le sac comme par une ventouse ; transmission de ce liquide dans le canal nasal par la capillarité, et sortie de ce liquide dans les narines par l'inspiration de l'air par les poumons.

Déjà, en 1842, P. H. Bérard avait avancé une hypothèse importante, à savoir « qu'il ne serait pas impossible que le muscle orbiculaire fît sur le sac office de ventouse ». Frappé de cette idée, le professeur Richet a fait des recherches tout à fait intéressantes sur ce sujet, et il est arrivé à une conclusion qui nous paraît expliquer complétement ce mécanisme de passage, ou plutôt d'aspiration des larmes par les points lacrymaux.

(1) Tenon, *Mémoires et observations sur l'anatomie, la pathologie et la chirurgie*, t. I, p. 204. Paris, 1806.

(2) Arlt, *Archiv f. Ophth.* Berlin, 1863, t. IX, Abth. I, p. 64.

Pour Richet (1), la valvule dont le canal nasal est pourvu à son extrémité inférieure laisse libre le passage venant du canal nasal, mais elle s'oppose à l'introduction de l'air et des liquides en sens inverse. Tout le monde sait, en effet, que lorsqu'on fait un effort pour se moucher, l'air s'introduit facilement dans la caisse du tympan, mais qu'il ne pénètre point dans le sac lacrymal.

Lorsque la paroi du sac est écartée par le muscle lacrymal antérieur de la face postérieure, il se fait un vide dans sa cavité, qui facilite l'aspiration des larmes par les points lacrymaux.

La seconde loi est, selon moi, la capillarité du canal nasal. En effet, les larmes se portent dans ce canal selon les lois de capillarité qu'il possède. Cette fonction s'accomplit d'autant plus facilement, que, selon Sédillot, les larmes sont attirées dans les fosses nasales, de la manière suivante : La colonne atmosphérique, en se raréfiant dans les narines pendant la respiration, tend à produire le vide dans le canal nasal et y appelle les liquides accumulés dans le sac lacrymal; les larmes s'écoulent ainsi dans les fosses nasales.

Les fonctions des points lacrymaux supérieurs et inférieurs se ressemblent tout à fait; le supérieur absorbe les larmes dans toutes les positions de la tête, tandis que l'inférieur ne me semble remplir complétement ce rôle que dans la position horizontale, c'est-à-dire lorsqu'on est couché. L'obstruction du premier amène un larmoiement continu, tandis que dans une altération analogue du dernier le larmoiement n'existe que la nuit et le matin.

CHAPITRE II

MODE D'EXPLORATION

Dans l'exploration des voies excrétoires des larmes, il faut se conformer aux indications suivantes :

1° S'assurer de la disposition du bord libre de la paupière inférieure, voir si elle n'est pas écartée en dehors et s'il n'y a pas de larmes accumulées sur ce rebord, écarté du globe de l'œil. S'il en existe, ce sera le signe d'une absorption incomplète des larmes.

2° A l'état normal, les points lacrymaux sont inclinés du côté du globe de l'œil. On examinera attentivement si cette disposition n'est pas perdue, et si le point inférieur ne se trouve pas écarté en dehors.

3° On recommande au malade de diriger ses yeux tout à fait en haut, et l'on regarde si, dans cette position, la paupière inférieure et son point lacrymal restent inclinées vers le sac lacrymal et le globe de l'œil. La plus minime déviation en dehors, dans cette position, doit être considérée comme défectueuse.

4° L'ouverture des points lacrymaux n'est pas la même chez tous les individus; ils sont plus larges ou plus petits, et leur petitesse relative peut coïncider avec l'état physiologique, tandis que, dans d'autres cas, des larges points lacrymaux se rencontrent simultanément avec un rétrécissement et une obstruction complète du canal lacrymal. On peut s'assurer de leur perméabilité à l'aide d'un petit stylet d'Anel que l'on introduit dans le point lacrymal.

Pour bien exécuter cette opération, on tire avec la main gauche la paupière inférieure de dedans en dehors et en bas, en la renversant en même temps en

(1) Richet, *Traité pratique d'anatomie médico-chirurgicale*, 2e édit., 1870, p. 363.

dehors, et de la main droite on appuie la pointe du stylet verticalement contre le point lacrymal ; aussitôt que le stylet est engagé, on lui fait prendre la position horizontale et on le glisse plus profondément dans cette direction.

Dans un rétrécissement plus prononcé du point lacrymal, Desmarres père cherche à le franchir au moyen d'une épingle ordinaire dont il enlève la pointe avec des ciseaux.

5° Pour juger de l'état du sac lacrymal, il faut examiner d'abord l'angle interne de l'œil et la région du sac; voir si le ligament palpébral interne fait une saillie suffisante des deux côté du nez ; attirer ensuite l'angle externe des paupières avec le pouce en dehors et s'assurer si la saillie de ce ligament est aussi prononcée que dans l'état physiologique. L'effacement de ce tendon indique souvent l'inflammation du sac.

6° En appuyant avec l'indicateur contre l'angle interne de l'œil et contre le sac, on regarde si le liquide transparent ou purulent ne reflue pas par un des points lacrymaux. On provoque quelquefois, par cette pression, un bruit de clapotement qui est aussi anormal et dépend d'une distension morbide du sac.

7° Pour juger de l'état des canaux lacrymaux du sac et du canal nasal, il faut pratiquer une *injection* d'eau tiède à travers le point lacrymal inférieur, en introduisant profondément dans le canalicule lacrymal la canule A ou B (voyez fig. 57) de la seringue d'Anel. On recule ensuite légèrement la canule et l'on pousse l'injection avec lenteur, de peur de distendre trop rapidement ces cavités, ce qui pourrait occasionner au malade une douleur très-vive.

8° Lorsque le malade tient la tête renversée en arrière, le liquide injecté doit passer tout entier dans la gorge ; l'injection passe au contraire dans le nez dès qu'il incline la tête en avant. Si, au contraire, l'injection revient en partie ou en totalité par le point supérieur, et que l'œil se remplisse du liquide injecté, on doit en conclure qu'il existe un rétrécissement ou une obstruction d'une des parties des voies lacrymales.

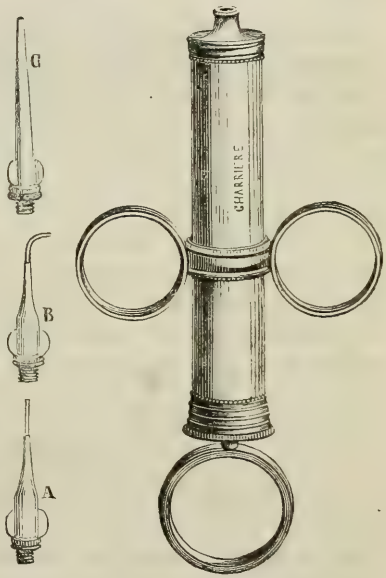

Fig. 57. — Seringue d'Anel (*).

9° Il faut aussi explorer les narines, et s'assurer s'il n'y a pas d'altérations chroniques de la muqueuse nasale, ou des caries osseuses au voisinage de l'ouverture inférieure du canal nasal.

(*) A, canule droite ; B, canule courbe ; C, canule conique.

CHAPITRE III

PATHOLOGIE ET THÉRAPEUTIQUE

La pathologie des organes excréteurs des larmes doit comprendre l'étude du larmoiement et les altérations des points et des canaux lacrymaux, du sac lacrymal et du canal nasal.

Dans les maladies des points lacrymaux on doit distinguer leur déviation, rétrécissement ou obstruction complète, et les points lacrymaux surnuméraires.

Les canalicules lacrymaux peuvent être aussi rétrécis, obstrués.

Le rétrécissement et l'oblitération des voies lacrymales peuvent se présenter dans des conditions très-variées :

1° Ils peuvent être oblitérés sans qu'il s'ensuive le moindre trouble fonctionnel. Les larmes sont alors neutres et ne sont sécrétées qu'en très-petite quantité. Mais il suffit que l'œil soit irrité par une cause quelconque pour que le larmoiement ait lieu.

2° Un rétrécissement ou une obstruction des voies lacrymales peuvent être accompagnés d'un larmoiement périodique ou constant. Les larmes chez ces individus sont sécrétées en grande quantité, mais elles sont neutres, et comme telles elles ne provoquent d'irritation dans aucune partie de l'œil.

3° Les larmes étant alcalines, elles sont une cause d'irritation constante dans les voies lacrymales, toutes les fois que ces dernières sont rétrécies ou oblitérées. On a alors un catarrhe ou un phlegmon du sac.

4° Ce même état des larmes peut occasionner, dans le cas d'obstruction des voies lacrymales, une inflammation du bord libre (*blépharite ciliaire*), une conjonctivite et une kératite.

5° Enfin, à la suite de larmoiement, les malades éprouvent quelquefois des troubles de la vue tout particuliers.

ARTICLE PREMIER.

LARMOIEMENT.

Le larmoiement, appelé *stillicidium lacrymarum*, est un état dans lequel les larmes, n'étant pas absorbées par les voies lacrymales, débordent le bord palpébral et s'écoulent sur la joue.

Par lui-même, le larmoiement ne constitue pas, à proprement parler, de maladie ; il n'est qu'un symptôme. Mais « le mot est reçu dans la pratique », a dit justement Desmarres père, et les malades viennent souvent consulter pour cette infirmité ; c'est pourquoi il est utile d'en donner une description sommaire.

Cette sorte de larmoiement dépend de l'état défectueux des voies excrétoires des larmes, et diffère essentiellement de l'épiphora provenant d'une sécrétion exagérée de la glande lacrymale.

Nous avons vu ailleurs que la quantité de larmes sécrétées par un œil sain est

relativement minime, et que les points lacrymaux, quelque petits qu'ils soient, les absorbent facilement. Mais il peut arriver que ce même œil normal soit exposé à l'action de causes irritantes, telles que le vent, le froid et l'humidité ; alors la sécrétion des larmes augmente, l'œil devient humide et larmoie aussitôt que ces organes ne sont plus capables d'absorber toute la quantité de larmes sécrétées d'une manière anormale. C'est la première forme de larmoiement ; elle est périodique ou plutôt accidentelle, revient avec la mauvaise saison, et disparaît quand le temps est beau et sec.

Lorsque les larmes sont plus fortement alcalines que de coutume, elles se combinent alors avec la sécrétion graisseuse des glandes de Meibomius, pour former un mélange savonneux qui irrite l'œil. Sous l'influence de cette même irritation les larmes sont sécrétées en plus grande abondance, et leur absorption devient difficile.

Une seconde forme de larmoiement est celle qui est due à un rétrécissement, une déviation ou une obstruction des points et des conduits lacrymaux. Cette forme est la plus commune ; elle exige une intervention chirurgicale, et il importe de préciser la nature du larmoiement ainsi que sa cause.

Symptomatologie. — 1. Le malade est gêné par les larmes qui remplissent continuellement son œil, surtout lorsqu'il sort au dehors, et que ses yeux sont exposés à l'action d'un air froid et vif, du vent, etc. Ainsi, à l'approche de chaque hiver, à l'automne, pendant les temps humides, l'individu affecte du larmoiement et se trouve obligé d'essuyer ses yeux à chaque instant.

2. Dans d'autres cas, les larmes ne tombent sur la joue que d'une manière périodique, le matin jusqu'à dix heures ou le soir à la lumière de la lampe ou du gaz. Dans les écoles, les enfants affectés de larmoiement ont beaucoup de difficulté à travailler, et par le frottement continuel de leurs yeux ils provoquent une inflammation des paupières.

3. Il y a des malades qui n'accusent un larmoiement que d'une manière passagère, accidentelle, se trouvent sous l'influence d'une cause d'irritation nerveuse quelconque.

4. Consécutivement à cet état, les yeux s'irritent, la sécrétion huileuse des glandes de Meibomius, en se combinant avec les sels alcalins que contiennent les larmes, forme une sorte de liquide savonneux qui irrite la conjonctive et la cornée, et donne lieu à une sensibilité exagérée.

5. Par suite de l'accumulation des larmes entre les paupières et le globe de l'œil, les malades voient passer devant leurs yeux des mouches et des brouillards; souvent la lumière apparaît entourée de cercles d'arc-en-ciel, comme dans le glaucome. Le soir, les lettres et les petits objets leur paraissent doubles et triples.

Nous avons démontré que tous ces phénomènes s'expliquent facilement par la présence d'une couche de larmes entre le globe de l'œil et la paupière inférieure, faisant ainsi l'office d'un prisme. Quant aux mouches volantes, elles sont simplement dues à la présence de petits corpuscules opaques (épithélium, mucus, etc.) nageant dans les larmes et glissant avec elles à la surface de la cornée.

6. L'œil a une apparence plus brillante que de coutume; l'angle interne est rempli des larmes qui semblent déborder; le bord libre de la paupière infé-

rieure est légèrement écarté du globe, et l'on remarque, dans cet espace, une couche de larmes qui semble s'élever un peu au-dessus de la paupière inférieure.

7. A la suite d'un larmoiement prolongé, il se manifeste souvent de la blépharite ciliaire et des conjonctivites *lacrymales;* par moments le malade éprouve la sensation d'un corps étranger dans l'œil, tremblement de la paupière, etc.

Tous ces symptômes sont propres au larmoiement, qui a duré plus ou moins longtemps. La constatation de l'un ou de l'autre de ces signes peut indiquer quelquefois l'existence de l'affection des voies lacrymales elles-mêmes.

Pourtant, dans la pratique journalière, on rencontre un nombre considérable de malades qui accusent plusieurs de ces symptômes, mais chez lesquels, malgré l'oblitération ou le rétrécissement des voies lacrymales, le larmoiement est à peine appréciable.

Il est donc indispensable d'examiner attentivement l'état des points lacrymaux; voir s'ils ne sont pas déviés, rétrécis ou obstrués, si les canalicules sont perméables, etc. C'est dans une étude détaillée de ces différentes altérations que nous trouverons l'explication de ces divers phénomènes.

ARTICLE II.

DÉVIATION, RÉTRÉCISSEMENT ET OBSTRUCTION DES POINTS LACRYMAUX.

A. **Déviation du point lacrymal.** — Pour que les fonctions des points lacrymaux s'accomplissent normalement, il est indispensable qu'ils soient tournés du côté du globe de l'œil et baignent dans les larmes accumulées dans le grand angle.

Lorsque, au contraire, la paupière tout entière ou le point lacrymal sont déviés en dehors, l'absorption des larmes devient impossible.

On reconnaîtra cette déviation, en commandant au malade de diriger ses yeux en haut; dans cette position on verra si le bord de la paupière inférieure et le point lacrymal s'appliquent exactement au globe de l'œil. La moindre déviation devra être considérée comme vicieuse et pathologique.

Carron du Villards (1) avait déjà signalé l'atonie des points lacrymaux amenée par les conjonctivites chroniques; par suite, leur ouverture devenait béante.

Bowman a démontré d'une manière bien plus complète combien le larmoiement est lié à cette déviation, et jusqu'à quel point celle-ci s'oppose à l'absorption des larmes.

Étiologie. — La déviation des points lacrymaux peut être occasionnée par les altérations suivantes :

1° Gonflement ou hypertrophie de la conjonctive palpébrale inférieure et épaississement du bord libre entier, conjonctivites granuleuses, blépharites ciliaires;

2° Des chalazions situés au voisinage du bord libre des paupières et près du point lacrymal;

3° L'ectropion paralytique ou cicatriciel suivi d'un renversement plus ou moins considérable du point lacrymal;

4° Relâchement de l'orbiculaire palpébral, que l'on observe chez les personnes

(1) Carron du Villards, *Guide pratique des maladies des yeux*, 1838, t. I, p. 401.

âgées ou après des fièvres graves et prolongées, comme l'a remarqué Soelberg Wells;

5° Atrophie du globe de l'œil : les paupières ne touchent plus ce dernier, qui se trouve enfoncé dans l'orbite, et les points lacrymaux ne peuvent plus fonctionner.

6° L'instillation prolongée d'atropine, chez certains individus, amène aussi la déviation du bord libre de la paupière et du point lacrymal.

Pronostic. — La déviation du point lacrymal amène un ectropion, et la partie renversée de la conjonctive se cutise, comme dit Bowman, les larmes n'arrivent plus au sommet du tubercule lacrymal; elles se rassemblent dans l'angle interne et s'écoulent sur la joue, ou bien elles produisent la sensation de plénitude entre les paupières, sensation très-désagréable pour le malade.

Cet état peut persister sans entraîner d'autres conséqnences fâcheuses. Mais, au bout d'un certain temps, les points lacrymaux se rétrécissent et se ferment, en se couvrant d'une sorte de pellicule; d'autre part, chez les sujets âgés, les larmes s'accumulent constamment sur le bord libre de la paupière inférieure, et leur présence trop prolongée amène un ectropion.

Des blépharites ciliaires, des conjonctivites et même des affections de la cornée peuvent être la conséquence de la déviation du point lacrymal.

Traitement. — Le meilleur moyen de guérir une déviation du point lacrymal est son incision d'après le procédé de Bowman.

Cette opération peut être exécutée très-facilement avec le couteau à gaîne de Giraud-Teulon (fig. 58), ou avec celui de Weber (fig. 61), ou avec celui de mon

Fig. 58. — Couteau de Giraud-Teulon.

modèle (fig. 62). Dans des cas exceptionnels, on peut se servir d'une petite sonde cannelée (fig. 60), que l'on introduit d'abord dans le point lacrymal, et dans laquelle on glisse le couteau à cataracte (fig. 61).

Le couteau de Weber est un bistouri très-fin muni au bout d'une petite sonde terminée par une olive (voy. fig. 61).

Dans ma pratique, j'ai adopté le petit bistouri très-fin, droit ou courbé sur le tranchant sans aucun bouton ni sonde. Il est émoussé et aplati, de sorte qu'il entre facilement dans le plus petit orifice.

Voici de quelle manière je procède à cette opération. Le malade est assis sur une chaise, le dos appuyé contre le mur, je renverse la paupière inférieure avec le pouce de la main gauche, et je l'attire en même temps fortement en dehors. De la main droite j'introduis le petit bistouri d'abord verticalement; puis, en le glissant le long du canal, je tourne le tranchant du côté de la conjonctive. Une fois le bistouri engagé jusque dans le sac, je le relève en haut, et je tends le plus possible la paupière inférieure, ce qui complète l'incision.

Critchett enlève la lèvre postérieure de la plaie pour laisser l'ouverture béante. Pour ma part, j'ai renoncé à cette excision, qui ne peut être utile que dans des cas tout à fait exceptionnels, et lorsque l'incision a été portée trop en dehors.

Après l'opération, il suffit d'appliquer des compresses d'eau froide et d'introduire, pendant trois ou quatre jours, une petite sonde entre les lèvres de la plaie, afin d'empêcher ses bords de se souder.

L'avantage de cette opération est incontestable. Je l'ai pratiquée sur des *milliers de malades* avec un grand succès. Non-seulement je suis parvenu à faire disparaître le larmoiement, mais j'ai réussi bien souvent à enrayer des ectropions en voie de formation.

Le résultat heureux de cette opération est dû à ce fait que l'embouchure du canal lacrymal est transportée au point où se termine l'incision. Comme ce point se trouve près du cul-de-sac conjonctival et de la caroncule lacrymale, il baigne par cela même dans les larmes et les aspire avec facilité.

Fig. 59. — Couteau cataracte.

Fig. 60. — Sonde cannelée.

Fig. 61. — Couteau de Weber.

Fig. 62. — Couteau courbe de Galezowski.

B. Rétrécissement du point lacrymal. — La conformation du point lacrymal n'est pas la même chez tous les individus; tantôt il est large et béant, tantôt il est tellement petit qu'on ne le retrouve qu'avec la plus grande peine sans que les personnes se plaignent de larmoiement. Évidemment la quantité de larmes que leurs yeux sécrètent est minime. Chez d'autres personnes, au contraire, dont les yeux sont humides et larmoyants, on rencontre des orifices lacrymaux très-larges; le larmoiement n'est dû alors qu'à une altération située dans l'intérieur des voies lacrymales.

Lorsque les points lacrymaux sont rétrécis et que les yeux sont un peu plus sensibles que de coutume ou qu'ils sont irrités par le rhume ou toute autre cause, on

voit survenir le larmoiement. Bien plus, une plus grande quantité de larmes qui apparaît momentanément amène une irritation plus ou moins grande dans les conjonctives.

D'ordinaire, ces conjonctivites sont de longue durée; elles persistent des mois et des années (voy. *Conjonctivite lacrymale*).

Symptomatologie. — Les signes fonctionnels et physiologiques sont le plus souvent ceux qui attirent les premiers l'attention des chirurgiens, comme j'ai eu l'occasion de le démontrer le premier. Le malade se plaint d'une photophobie, souvent excessivement vive, surtout le soir, à la lumière du gaz. La sensibilité pour la lumière devient tellement prononcée que les malades sont forcés de se priver d'aller au spectacle, au café, aux soirées, etc.

Souvent les yeux sont chassieux le matin, et de temps en temps il y a de la cuisson et de la sensation de brûlure dans l'angle externe des yeux.

A la suite de cette affection, la vue se trouble quand le malade est au travail; les petits objets et les lettres se doublent; souvent les malades aperçoivent des mouches devant les yeux. Tous ces symptômes du trouble de la vue peuvent faire penser à une affection plus grave, et l'on a même l'habitude de les rapporter à tort aux congestions de la rétine.

Étiologie. — Cette affection se rencontre bien plus souvent chez les personnes nerveuses, lymphatiques, faibles, de même qu'on la trouve chez les femmes plus souvent que chez les hommes.

Les personnes impressionnables pour la lumière du soleil et les lumières artificielles clignent et contractent constamment leurs paupières. Ces contractions font rétracter les muscles lacrymaux et rétrécir les orifices.

L'hérédité est une cause fréquente de ces lésions; j'ai pu la constater chez plusieurs membres de la même famille. Les conjonctivites chroniques, granuleuses ou autres, les érysipèles des paupières, l'ectropion, etc., amènent souvent ces mêmes altérations.

Traitement. — On commence d'abord par s'assurer du degré de perméabilité des voies lacrymales, en faisant une injection d'eau tiède par le point lacrymal inférieur au moyen d'une seringue d'Anel. Les injections seules, souvent répétées, peuvent quelquefois faire disparaître le larmoiement.

Le rétrécissement est quelquefois tellement considérable que ni le stylet ni la petite canule ne peuvent le franchir. Lorsque les points lacrymaux sont seuls rétrécis et qu'il n'y a aucune altération dans le reste des voies excrétoires des larmes, on peut essayer de faire une dilatation forcée.

Fig. 63. — Dilatateur de Galezowski.

On introduit assez profondément mon dilatateur (fig. 63) dans le canal lacrymal, et l'on écarte les deux branches au moyen d'un petit bouton que l'on tourne. De cette façon, l'anneau du point lacrymal éclate et la dilatation est obtenue. Le dilatateur de Bowman peut être employé dans le même but.

Dans d'autres cas, si l'anneau cartilagineux est très-épais, dur et résistant, je préfère le fendre préalablement avec un bistouri, dans le sens de l'épaisseur de la paupière, et le dilater ensuite, soit avec le dilatateur, soit avec une sonde.

C. **Obstruction des points lacrymaux.** — Une déviation ou un rétrécissement trop prolongé du point lacrymal amène quelquefois son obstruction complète.

Les altérations qui en résultent diffèrent peu de celles que nous avons observées dans la forme précédente. Ordinairement, cette altération n'existe que dans la paupière inférieure, tandis que le point lacrymal supérieur conserve ses fonctions.

Cet état n'occasionne d'abord que très-peu de gêne; tout au plus survient-il un peu de larmoiement par les temps froids et humides lorsque le malade sort à l'air. Mais au bout de quelque temps, si le malade est exposé à des irritations et des excitations des yeux plus ou moins prononcées, s'il se livre le soir à des travaux assidus par exemple, les mêmes phénomènes que nous avons décrits dans le rétrécissement des points lacrymaux se manifesteront peu à peu, et nécessiteront l'intervention chirurgicale.

Étiologie. — Le point lacrymal inférieur peut manquer dès la naissance; mais le plus souvent on le voit s'oblitérer à la suite des conjonctivites chroniques et des brûlures de la paupière inférieure, suivies de rétraction de la peau et d'ectropion.

L'oblitération peut être causée par une production épidermique, comme l'a très-bien démontré Desmarres père (1). Le tubercule lacrymal est alors aplati et couvert par une pellicule qui a l'aspect d'une membrane desséchée et semble être un prolongement de la conjonctive. L'examen le plus minutieux ne permet de découvrir aucune dépression ni aucune trace de l'ancien orifice.

Dans d'autres cas, on remarque une sorte de croûte recouvrant le bord de la paupière inférieure et qui est occasionnée par une blépharite ciliaire ou un eczéma. Avec une pince fine, on enlève la pellicule, et le point lacrymal apparaît.

Chez un malade que j'ai soigné, avec le docteur E. Barthez, le zona ophthalmique avait entraîné une obstruction complète du point lacrymal inférieur, et ce n'est qu'après une longue recherche que j'ai pu le rétablir.

Traitement. — On doit chercher en premier lieu à pénétrer dans le point lacrymal obstrué, et pour cela on se servira, soit d'une petite sonde très-fine et presque pointue, soit d'une simple épingle dont la pointe a été enlevée. Après avoir examiné attentivement la position du point lacrymal inférieur de l'œil sain, on marque avec un trait de plume l'endroit où doit se trouver l'orifice; on attire ensuite la paupière en dehors et en bas, puis on cherche à enfoncer la sonde dans le point qui a été marqué préalablement sur le bord de la paupière.

Si ces moyens, renouvelés pendant quelques jours, ne réussissent pas, on doit alors avoir recours, soit au procédé de Velpeau, soit à celui de Bowman.

Velpeau (2) fait une excision du conduit lacrymal lui-même, en dedans du point oblitéré. Cette excision s'est maintenue chez deux malades qu'il a opérés.

Le procédé de Bowman est certainement préférable au précédent. On pratique une incision transversale du bord libre dans l'endroit correspondant au canal lacrymal. Une fois le sang arrêté, on écarte les bords de la plaie, et l'on cherche

(1) Desmarres, *Traité des maladies des yeux*, t. I, p. 293.
(2) Velpeau, *Manuel pratique des maladies des yeux*. Paris, 1840, p. 550.

avec une loupe l'orifice du canal coupé. Quand on l'a trouvé, on introduit une petite sonde cannelée jusqu'au sac et on le fend dans toute sa longueur (1).

Bibliographie. — Bowman, *Medico-Chirurgical Transactions*, vol. XXXIV, p. 346, London, 1853; et vol. XXXIV, p. 337, London, 1857. — Weber, *Archiv f. Ophthalm.*, t. VIII, Abth. I, p. 107, 1860. — Streatfield, *Operation for the Recovery of on obliterated Punctum* (*Ophthalm. Hosp. Reports*, 1866, t. III, p. 4). — Zehender, *Atresie der Thränenpunkte* (*Klinische Monatsbl.*, t. IV, p. 131). — Bowman, *Ophthalm. Hosp. Reports*, vol. I, p. 15. — Critchett, *Ophthalm. Hosp. Reports*, vol. I, p. 103.

ARTICLE III

POINTS LACRYMAUX SURNUMÉRAIRES.

Les points lacrymaux surnuméraires se rencontrent bien plus souvent qu'on ne le pense. J'en ai déjà rencontré plus de vingt-cinq cas, dont un dans la paupière supérieure; et un sur les deux yeux.

Graefe, Weber et Zehender n'ont signalé cette anomalie que comme des cas tout à fait exceptionnels.

Rien n'est plus facile que de reconnaître cette anomalie: on constate, à la surface du tubercule lacrymal et un peu en dedans, une légère rainure longitudinale analogue à celle qui se voit après l'incision du canalicule lacrymal. En examinant un peu plus attentivement, on parvient sans peine à découvrir, le long de la rainure, deux petites ouvertures arrondies qui conduisent dans des canalicules isolés. L'injection passe dans le sac lacrymal par chacune de ces ouvertures, mais incomplétement.

Cet état ne présente pour longtemps aucun inconvénient pour le malade, et n'appelle aucune intervention de la part du chirurgien. Mais, au bout de quelque temps, on voit survenir, soit le larmoiement, soit des blépharites ciliaires qui ne cèdent à aucun traitement. On devra alors inciser les points lacrymaux doubles et les transformer en un seul, ce qui amène la guérison. Plusieurs fois j'ai dû recourir à cette incision pour guérir des blépharites ou conjonctivites rebelles entretenues par un double point lacrymal (2).

Bibliographie. — Graefe, *Doppelter Thränenpunk.* (*Arch. f. Ophthalm.*, Bd. I, Abth. I, p. 288). — Zehender, *Doppelter Thränenpunkt.* (*Klin. Monatsbl.* 1863, t. I, p. 894). — Galezowski, *Points lacrymaux surnuméraires* (*Journ. d'ophth.* Paris, 1872, p. 181).

(1) Observation. — Dans un cas d'une obstruction complète du canal lacrymal inférieur, chez un de nos distingués confrères de province, j'ai réussi à rétablir le canal lacrymal; mais l'entrée dans le sac ayant présenté des difficultés, j'ai introduit la sonde cannelée par le point supérieur, et j'ai glissé ensuite une autre sonde par le canal inférieur fendu; les deux sondes se sont rencontrées dans le sac, l'obstruction a été détruite et le cours des larmes rétabli.

(2) Oservation. — Mademoiselle C..., âgée de vingt et un ans, vint me consulter en juillet 1870 pour une blépharite ciliaire glandulaire de l'œil gauche, qui a résisté à tous les traitements pendant plusieurs années. J'ai constaté un double point lacrymal dans la paupière inférieure, je l'ai incisé et j'ai fait le cathétérisme pendant plusieurs semaines. Le traitement de blépharite a ensuite complétement réussi, de sorte que vers la moitié du mois d'octobre 1870 j'ai pu constater la guérison.

ARTICLE IV

RÉTRÉCISSEMENT ET OBLITÉRATION DES CANALICULES LACRYMAUX.

Les canalicules lacrymaux n'ont pas toujours la même dimension; tantôt ils sont larges, tantôt leur calibre est très-petit.

Toutefois cette variété de volume n'a aucune influence sur l'absorption des larmes. Mais l'embouchure de ces canaux dans le sac peut être rétrécie ou oblitérée; ou bien de petites valvules, des granulations, des polypes et des corps étrangers peuvent obstruer le calibre de ces conduits et empêcher le cours des larmes.

Au point de vue pratique, il importe de savoir s'il existe un rétrécissement de son embouchure dans le sac, ou si l'oblitération est produite par des productions nouvelles ou par des corps étrangers.

Symtomatologie. — Ce rétrécissement se rencontre le plus souvent accompagné d'autres altérations des voies lacrymales et notamment du sac; il peut pourtant exister isolément.

Les malades sont affectés d'un larmoiement; ils sont souvent sujets aux conjonctivites et aux blépharites. Le point lacrymal est très-souvent intact, il est assez large et ne présente qu'un peu de déviation.

En pratiquant l'injection avec la seringue d'Anel, on s'aperçoit que toute injection faite par le point lacrymal inférieur revient par le supérieur, et si l'on n'a pas la précaution d'écarter la paupière supérieure, le jet d'eau ne se produit pas, mais l'œil se remplit d'eau dans son angle interne au fur et à mesure qu'on pousse l'injection dans le point inférieur.

Lorsqu'il n'y a qu'un rétrécissement, l'injection peut passer dans le nez et dans la gorge, mais la plus grande partie de liquide reviendra par le canalicule supérieur.

L'introduction d'un stylet dans le sac devient difficile, même si le canalicule a été incisé. Un peu avant de pénétrer dans le sac, le chirurgien éprouve une sensation de résistance, comme si la sonde rencontrait un corps élastique qui, plierait légèrement sous la pression. La partie interne de la paupière inférieure est entraînée tout entière avec la sonde du côté du sac chaque fois qu'on essaye de l'enfoncer. Le contraire a lieu lorsque la sonde a pénétré dans le sac : la peau et les autres parties de la paupière ne subissent alors aucun déplacement.

Dans le cathétérisme pratiqué après l'incision du canal, il faut toujours se souvenir que cette résistance est possible, et ne s'engager avec la sonde dans le canal que lorsqu'on est certain que cet obstacle est franchi; autrement, on court le risque de déchirer le canalicule et de pénétrer ensuite avec la sonde dans le tissu cellulaire qui entoure le sac.

Étiologie. — Ces rétrécissements sont évidemment produits par des contractures musculaires chez des personnes nerveuses, faibles, chétives et anémiques, dont les yeux sont sensibles à la lumière. Les yeux, ne pouvant pas supporter facilement la lumière, cherchent à s'en garantir par des contractions et le rapprochement des paupières. Quelquefois cette oblitération ou réaction survient d'une manière presque soudaine, par la seule action de l'atropine. Plusieurs fois il m'est arrivé de donner des soins aux malades chez lesquels l'instillation d'une

seule goutte d'atropine produisait un larmoiement et même une inflammation de la muqueuse.

Macnamara (1) décrit des rétrécissements spasmodiques qui, selon lui, affectent le caractère intermittent.

Les inflammations chroniques de la muqueuse oculaire prédisposent aussi à ces rétrécissements.

La prédisposition doit être considérée comme une cause héréditaire fréquente; elle tient très-probablement à une conformation particulière de cet orifice.

Pronostic. — Le traitement de ces rétrécissements est très-difficile et souvent hérissé d'obstacles. La guérison, il est vrai, est la règle générale; il n'en est pas moins vrai qu'on éprouve des insuccès, dus en grande partie à une sensibilité excessive de ces canaux, qui ne peuvent supporter l'introduction des sondes.

Traitement. — Le meilleur procédé est celui qui consiste à inciser le canal lacrymal jusqu'à une petite distance du sac, et à franchir ensuite l'obstacle, d'abord avec un petit stylet cannelé, puis à dilater progressivement avec des sondes graduées, dont on trouvera plus loin la description.

Quelquefois le cathétérisme par le point inférieur est difficile, ou presque impossible; alors on cherche à passer dans le sac par le point lacrymal supérieur, dont le trajet est plus direct, puis on revient au canal inférieur.

Si le rétrécissement ne cède pas à l'action des sondes, on peut faire une scarification interne à l'aide de mon lacrymotome caché (fig. 64). Dans quelques cas rebelles, j'ai obtenu de bons résultats avec cet instrument.



Fig. 64. — Lacrymotome caché de Galezowski (*).

Le lacrymotome caché est un instrument très-fin; ses dimensions ne dépassent pas celles de la sonde n° 3 de Bowman. On le glisse le long du canal lacrymal incisé jusque dans le sac, puis le manche est remonté en haut, et, après avoir enfoncé l'instrument d'un demi-centimètre, on fait saillir la lame cachée en pressant sur la pédale; en retirant le lacrymotome, on incise l'ouverture du sac. Une sonde ordinaire est introduite et laissée pendant une demi-heure. Tous les deux jours on renouvelle son introduction pour empêcher la coarctation de se reproduire.

Oblitération du canalicule lacrymal. — Le canalicule lacrymal inférieur seul, ou les deux en même temps, peuvent être complétement oblitérés. L'injection exploratrice revient alors par le même point lacrymal. Quelquefois cette pratique est très-douloureuse; j'ai vu une fois l'injection d'eau revenir mêlée à du sang.

(1) Macnamara, *A Manual of the Diseases of the Eye.* London, 1868, p. 120.

(*) C, pédale servant à faire sortir la lame; D, lame saillante; E, lame cachée.

Les causes de ces oblitérations sont :

1° Les granulations conjonctivales qui se développent dans ces canaux (j'ai pu les constater souvent).

2° Les gonflements et les inflammations érysipélateux des paupières et du bord libre.

3° Des polypes des conduits, observés et décrits par Desmarres, Jobert et E. Paul.

4° Des concrétions calcaires, des kystes sébacés, observés par Desmarres, Critchett, Bowman et Walton (1).

5° Des corps étrangers, tels que les cils, qui sont quelquefois entraînés avec les larmes.

Traitement. — Il est indispensable de fendre dans toute sa longueur le canal lacrymal oblitéré. A cet effet, on se sert d'une petite sonde cannelée, que l'on essaye d'introduire avec une certaine force jusque dans le sac. Si je n'y réussis pas, je fends la partie du canal qui se trouve au devant de l'obstacle, puis je cherche à enlever le corps étranger et à rétablir le canal.

Bowman se sert pour cela d'une petite lancette à canule, que l'on fait saillir au moyen d'un ressort du côté du rétrécissement.

Bibliographie. — Graefe *Archiv f. Ophthalm.*, t. I, p. 284 ; t. II, Abth. I, p. 224. — Weber, *Archiv f. Ophthalm.*, t. VIII, Abth. I, p. 352. — Walton, *Traitement de la déviation des conduits lacrymaux* (*Med. Times and Gaz.*, 16 oct. 1853). — Teale, *Med. Times and Gaz.*, 7 janv. — Desmarres, *Annales d'oculis.*, t. VII, p. 149 ; t. VIII, p. 85 et 205 ; t. IX, p. 20. — Voillemier, *De l'inflammation des conduits lacrymaux* (*Gaz. hebd.*, 1855, p. 71). — Steffan, *Ueberzähliger Caruncula lacrymalis* (*Klinische Monatsbl.*, t. VI, p. 44). — Zehendr, *Atresie der Thränenpunkte* (*Klinische Monatsbl.*, t. V, p. 131). — Zehender, *Klinische Monastbl.*, 1863, p. 394. — Streatfield, *Operation for the Recovery of an obliterated Punctum* (*Ophthalm. Hosp. Reports*, 1866, t. III, p. 4). — E. Paul, *Polypes développés dans les canalicules lacrymaux* (*Journ. d'ophth.*, Paris, 1872, p. 24).

ARTICLE V

INFLAMMATION DU SAC LACRYMAL OU TUMEUR LACRYMALE.

L'affection catarrhale des voies lacrymales est très-fréquente ; elle se développe lentement sous l'influence de causes très-variées. Elle peut exister pendant longtemps sans amener aucune gêne pour le malade ; mais, à mesure que le mal augmente, l'absorption des larmes devient difficile et même impossible : les sécrétions habituelles de la muqueuse du sac s'accumulent avec les larmes dans cette cavité sans pouvoir trouver une issue. De là résulte une irritation lente mais permanente, qui se transforme au bout de quelque temps en une inflammation du sac appelée autrement tumeur lacrymale ou dacryocystite.

Cette maladie se présente sous deux formes : chronique ou catarrhe du sac, et aiguë ou phlegmon du sac.

A. Catarrhe du sac et des voies lacrymales. — Il est ordinairement le résultat de rétrécissement ou d'oblitération du canal nasal, et ce n'est qu'exceptionnellement qu'elle provient de la propagation de l'inflammation conjonctivale ou palpébrale à la muqueuse du sac.

(1) Critchett, Bowman et Walton, *Med. Times and Gaz.*, 22 oct. 1853.

Symptomatologie. — 1. Le larmoiement apparaît dès le début de la maladie, et bien avant l'inflammation. Mais il n'est pas continuel; pendant les temps secs, en été, il disparaît complétement; mais en hiver et au printemps, surtout lorsque les yeux sont exposés à l'air froid et humide, les larmes deviennent plus abondantes.

La même chose a lieu lorsque les malades veulent lire ou écrire. Tout travail fait le soir, à la lumière artificielle, amène de la fatigue et du larmoiement.

2. L'œil est constamment injecté, surtout le matin, après le sommeil, et le soir, à la lumière du gaz et près du feu. L'angle interne est rouge; quelquefois la rougeur s'observe aussi du côté de l'angle externe.

3. Les points lacrymaux peuvent être assez larges, et ne point présenter d'altération marquée, dans d'autres cas il existe un gonflement et même un catarrhe de ces ouvertures.

4. En pressant avec le doigt sur l'angle interne de l'œil, on fait quelquefois refluer par le point supérieur un liquide louche, qui n'est autre que les larmes pures ou mélangées avec les débris des cellules épithéliales.

5. Il arrive aussi que ces canaux sont tellement distendus qu'il y pénètre en même temps que les larmes une certaine quantité d'air, et en pressant sur la région du sac, on produit un bruit sec de clapotement dû à la sortie de l'air chassé par la pression.

6. En faisant une injection exploratrice par les points lacrymaux, on constate habituellement le reflux du liquide injecté, soit en partie, soit en totalité. Cela tient au gonflement de la muqueuse de ces cavités, et du canal nasal, amenant d'abord un rétrécissement, et puis une obstruction complète.

7. Cet état persiste pendant des mois et des années sans occasionner d'autres désordres. Mais à un moment donné et sans cause connue, l'irritation de la muqueuse du sac augmente, les larmes s'accumulent et distendent cette cavité. Le travail d'aspiration ne se faisant plus, il y a une distension progressive du sac par un liquide louche : ce sont les larmes mélangées à du muco-pus, accumulé dans le sac et qui augmente ou diminue en quantité selon que l'œil est plus ou moins irrité.

8. Le gonflement du sac devient apparent au dehors; une saillie prononcée, globulée ou ovoïde, occupe la région du ligament oculo-palpébral interne, lequel est presque complétement effacé.

9. En pressant fortement sur cette grosseur, le malade arrive le plus souvent à la vider, soit en bas, par le canal nasal, soit en haut, par un des points lacrymaux, et le plus souvent par le supérieur.

10. Il arrive parfois que l'ouverture des canaux lacrymaux dans le sac, de même que celle du canal nasal, sont complétement bouchées. Le liquide qui s'est accumulé dans le sac s'épaissit de plus en plus en se mélangeant au produit de sécrétion des parois de cette cavité. La surface interne du sac se transforme alors entièrement: elle s'hypertrophie, se distend, et prend presque tous les caractères d'un kyste, auquel on donne le nom de *mucocèle.*

Généralement cette tumeur est globuleuse et bien limitée; fixée au périoste, elle devient tellement dure, dense et résistante, qu'il est facile de la confondre avec une tumeur fibreuse, comme l'a dit très-justement Macnamara. Nulle pression,

même la plus forte, ne peut faire refluer le liquide contenu, soit en bas, soit en haut.

11. Dans le larmoiement consécutif au rétrécissement des canaux lacrymaux ou du canal nasal, la narine correspondante devient sèche, et il y existe souvent des croûtes sur la partie muqueuse placée au voisinage de l'orifice inférieur du canal nasal.

12. Le catarrhe du sac, de même que le mucocèle, peut durer longtemps sans causer aucune gêne. J'ai vu des malades qui ont porté la tumeur durant trois, quatre ou cinq ans sans aucun accident inflammatoire.

Au bout d'un temps variable, il se déclare une inflammation plus ou moins vive; c'est une dacryocystite aiguë, constituant la seconde phase de la maladie.

Une malade, que m'avait obligeamment adressée le professeur Lasègue, portait depuis un an une tumeur grosse comme une noisette dans l'angle interne. Quand les symptômes inflammatoires se manifestèrent, la tumeur était dure, ovoïde, et ne présentait point de fluctuation; après l'incision du point lacrymal, j'ai fait le cathétérisme pendant quelques jours et la guérison a eu lieu.

B. **Dacryocystite aiguë ou phlegmon du sac** (*tumeur lacrymale*). — Cette affection est plus rare que la précédente; elle est consécutive au larmoiement ou à un catarrhe ancien des voies lacrymales. Desmarres signale pourtant des cas où cette inflammation s'était produite chez des personnes qui jusque-là ne s'étaient aperçues d'aucune altération des organes lacrymaux. De mon côté, je l'ai vue survenir spontanément chez des individus syphilitiques ou à la suite d'instillation d'atropine à très-fortes doses.

Symptomatologie. — Dès le début, les malades se plaignent d'une sensation de chaleur et d'une douleur sourde dans l'angle interne de l'œil; la caroncule lacrymale et la conjonctive deviennent rouges, et dans l'espace de douze à vingt-quatre heures, une tuméfaction considérable se déclare dans la région du sac; le ligament oculo-palpébral se distend et se perd au milieu des tissus œdémateux. Le gonflement gagne les deux paupières et la joue tout entière. La conjonctivite s'enflamme et il se produit un chémosis séreux. La peau devient rouge, tendue, luisante, à tel point qu'on pourrait très-facilement confondre cet œdème avec un érysipèle de la face.

Les douleurs sont vives, pulsatives, et ne laissent pas de repos au malade jusqu'au moment où la paroi antérieure se perfore, le pus s'infiltre dans le tissu cellulaire voisin; aussitôt après les douleurs diminuent ou cessent complétement.

La sensibilité reste d'abord limitée au point correspondant à la collection purulente sous-cutanée, bientôt on aperçoit un ou deux points blanchâtres proéminents; la peau s'amincit, perce, et donne issue au pus.

L'évacuation de l'abcès est suivie habituellement d'un grand soulagement, l'inflammation cesse, et pendant quelque temps tout le pus s'écoule au dehors, la plaie se rétracte et se ferme et le malade se considère guéri de l'abcès, mais le larmoiement se continue comme par le passé.

Dans le cas où le trajet fistuleux ne s'oblitère pas et que l'écoulement permanent des larmes maintient cette ouverture béante, il se forme un véritable canal fistuleux plus ou moins régulier, enflammé ou non, et qui prend le nom de *fistule lacrymale.*

Complications. — 1. *Abcès.* — Comme nous venons de le voir, l'inflammation du sac peut être suivie d'un abcès dans les tissus environnants qui s'ouvre le plus souvent en avant. Cette complication prédispose à des poussées inflammatoires et à des suppurations des téguments, d'où il résulte chez les scrofuleux des cicatrices disgracieuses à la joue.

2. *Fistule.* — Le trajet fistuleux auquel l'ouverture de l'abcès a donné lieu est le plus souvent irrégulier et sinueux; dans d'autres cas, il est direct, et les larmes, en le traversant, suintent goutte à goutte à la surface de la fistule. Le malade ne ressent pourtant aucune irritation dans l'œil, le larmoiement cesse complétement, et il peut se considérer comme guéri.

L'ouverture fistuleuse est ordinairement située au-dessous du tendon orbiculaire, et presque dans la ligne verticale qui passe par le point lacrymal. Les bords sont lisses et pâles; rarement on y voit des bourgeons charnus, surtout si l'affection est ancienne.

3. *Poches kystiques communiquant avec le sac.* — A la suite de la perforation du sac, le pus se fraye un passage dans les tissus voisins; il peut y séjourner longtemps et constituer une poche kystique de nouvelle formation, qui communiquera avec le sac, et s'ouvrira en même temps du côté de la peau. Il est très-rare de voir le trajet fistuleux communiquer avec le sinus maxillaire carié, ou avec le canal nasal. C'est la *fistule lacrymale borgne* de Desmarres père.

Ces poches sont remplies de liquide séreux ou visqueux, sonvent en très-grande quantité.

4. *Carie des os.* — Chez les malades scrofuleux, lymphatiques, chétifs ou syphilitiques, les inflammations chroniques du sac, les mucocèles et les tumeurs lacrymales amènent des décollements du périoste au voisinage du sac et du canal nasal. Le pus fuse entre le périoste et l'os, altère ce dernier et y amène à la longue une carie ou une nécrose.

Les mêmes désordres surviennent souvent à la suite de cathétérisme pratiqué sans précaution, et surtout lorsque des mains inhabiles ont fait prendre une fausse route à l'instrument en l'engageant dans le canal nasal entre le périoste et l'os.

Étiologie. — Parmi les causes les plus fréquentes de la tumeur lacrymale aiguë ou chronique, il faut ranger le rétrécissement ou l'oblitération du canal lacrymal à son ouverture dans le sac, ou du canal nasal.

La fièvre scarlatine détermine parfois un abcès aigu et très-grave du sac, suivi de la nécrose et d'une obstruction très-opiniâtre du canal nasal.

Critchett (1) en rapporte des exemples. Pour ma part j'ai eu l'occasion de soigner une jeune fille, atteinte d'une oblitération des voies lacrymales par suite d'une scarlatine, et où j'ai eu la plus grande peine de rétablir le canal (2).

(1) Critchett, *Leçons sur les maladies de l'appareil lacrymal* (*Ann. d'ocul.*, t. I, p. 92).

(2) Observation. — Mademoiselle B..., âgée de six ans et demi, me fut amené le 7 mars 1873, atteinte d'une kératite phlycténulaire très-intense et dont elle souffrait déjà depuis plusieurs mois. Son œil était larmoyant par suite de l'oblitération complète du sac lacrymal, dans la région duquel on apercevait une cicatrice profonde, adhérente à l'os. La mère me raconta qu'à l'âge de quatre ans l'enfant a été prise d'un abcès très-grave dans la région du sac, à la suite de scarlatine. Pour guérir la kératite et le larmoiement, j'ai dû rétablir le canal oblitéré, et faire porter la sonde à demeure pendant plusieurs mois; aujourd'hui l'enfant est guérie.

Les conjonctivites granuleuses sont fréquemment suivies d'une inflammation de même nature de la muqueuse des voies lacrymales.

On a remarqué depuis longtemps la fréquence beaucoup plus grande des tumeurs lacrymales chez les *femmes* lymphatiques et chlorotiques; chez elles, les yeux sont plus sensibles pour la lumière, elles clignent beaucoup et contractent leurs muscles lacrymaux. Les orifices des voies lacrymales se rétrécissent, puis vient le phlegmon du sac.

La prédisposition *héréditaire* joue aussi un certain rôle étiologique; je l'ai constatée dans la proportion de 1 sur 4.

On rencontre quelquefois des tumeurs lacrymales congénitales. Dolbeau en a rapporté un cas. Pour ma part je l'ai vu chez un enfant de deux mois et chez trois autres entre deux et cinq ans.

Des caries syphilitiques ou cancéreuses situées dans la région du sac peuvent donner lieu à des tumeurs lacrymales graves, mais ces cas ne sont pas aussi fréquents que le pense Stellwag von Carion (1). J'en ai vu deux cas pareils à l'hôpital des Cliniques; et dans un de ces cas le professeur Richet a extrait l'os unguis nécrosé à travers le trajet fistuleux.

Diagnostic différentiel. — Pour établir un diagnostic exact de l'état phlegmasique des voies lacrymales, il faut examiner attentivement tous les symptômes que le malade accuse et s'assurer, par la palpation de la région du sac, s'il ne s'écoule pas, à la pression, par un des points lacrymaux, quelques gouttes de liquide clair ou louche. Ce serait une preuve non douteuse de l'inflammation de ces organes.

L'imperméabilité lacrymale, que l'on constatera au moyen d'une injection de l'eau tiède par les points lacrymaux, fournira une seconde preuve incontestable du rétrécissement ou de l'obstruction d'une de leurs parties.

Le phlegmon du sac peut être confondu avec les affections suivantes :

1. *Érysipèle de la face.* — Dans l'érysipèle, le gonflement est uniforme, et la région du sac avec son ligament palpébral interne n'est point effacée, ni douloureuse, contrairement à ce qui existe dans la maladie dont nous nous occupons.

Un érysipèle de la face se développe lentement, tandis que le phlegmon du sac arrive à son maximum d'intensité dans trois à cinq jours.

2. Une inflammation du follicule de la paupière ou un furoncle peut entraîner le gonflement excessif des deux paupières, et simuler une dacryocystite aiguë. Mais il n'y a point de saillie ni de douleur dans la région du sac, et la maladie ne dure que deux ou trois jours. Une injection pratiquée par le point lacrymal dissipera le doute.

3. Des kystes sébacés ou autres, situés dans la région du sac, des tumeurs solides, telles que gommes ou exostoses syphilitiques, tumeurs cancéreuses, etc., peuvent représenter les mêmes caractères que la tumeur lacrymale. La méprise sera d'autant plus facile, que les canaux lacrymaux étant comprimés, il y a aussi du larmoiement; mais une injection exploratrice avec une seringue d'Anel, permettant de constater la perméabilité de ces voies, rendra le diagnostic facile.

4. Les tumeurs cancéreuses venant du fond de l'orbite ou des fosses nasales peuvent donner lieu aussi à une tumeur lacrymale. Un malade que j'ai vu avec les doc-

(1) Stellwag, *Lehrbuch der Prakt.*, etc. 1870, p. 559.

teurs Clerc et Remond se trouvait dans cette circonstance. Un cancer de l'os maxillaire supérieur et du sphénoïde avait amené une tumeur lacrymale que je dus ouvrir; mais l'encéphaloïde se développa ensuite du côté de la base du crâne, et le malade succomba.

5. Des saillies osseuses, dans la partie externe et inférieure de la fossette lacrymale, peuvent simuler la tumeur lacrymale; mais une simple inspection et la comparaison des deux yeux fait cesser le doute. La difformité osseuse existe ordinairement des deux côtés, au même degré, et la dureté osseuse ne ressembl pas à celle d'une tumeur lacrymale.

Anatomie pathologique. — L'inflammation catarrhale du sac lacrymal est caractérisée par une altération de la sécrétion de la muqueuse qui tapisse cette cavité. La sécrétion est le plus souvent louche; examinée au microscope, elle présente une quantité plus ou moins grande des cellules épithéliales cylindriques, ou arrondies, unies au mucus.

Cet état catarrhal est accompagné d'une congestion et d'un boursouflement de la muqueuse, qui, par suite, devient molasse, rouge, et saigne avec une très-grande facilité. L'introduction de la sonde produit chaque fois un saignement plus ou moins abondant.

La muqueuse, ainsi boursouflée, forme une sorte de bourrelet au niveau de l'orifice du canal lacrymal et du canal nasal, et peut occasionner, au bout de quelque temps, un rétrécissement de ces orifices. Le sac se dilate peu à peu; il se distend, augmente de volume; ses parois s'épaississent et la muqueuse devient villeuse.

Dans le cas de mucocèle, la muqueuse se transforme en une véritable membrane kystique qui sécrète un liquide gluant, albumineux ou séro-sanguinolent.

La surface interne du sac est couverte quelquefois de bourgeons charnus, ou de granulations, ce qui s'observe surtout dans des conjonctivites granuleuses.

Dans le phlegmon du sac, l'affection n'est pas limitée à la muqueuse, mais elle envahit toutes les couches de cette région; les parois du sac s'injectent, se gonflent et se perforent au bout de quelque temps. Le tissu cellulaire sous-muqueux s'infiltre de pus, qui fuse dans les parties sous-jacentes; de là des perforations et des trajets fistuleux. La sécrétion est purulente, semblable à celle que l'on voit dans d'autres abcès.

On rencontre quelquefois des excroissances polypeuses à la surface interne du sac. Desmarres père (1) a enlevé deux de ces tumeurs, et Berlin (2), après avoir extirpé chez sept de ses malades le sac lacrymal, a trouvé à la surface du sac des polypes de dimensions variables, tapissant toute la muqueuse.

Pour ma part, j'ai trouvé chez une de mes malades, que j'avais opérée pour un phlegmon du sac, un polype à peine adhérent à la paroi du sac et qui s'est luxé presque tout seul par l'incision. Il était gros comme une noisette (3).

(1) Desmarres, *Traité des maladies des yeux*, t. I, p. 339.

(2) Berlin, *Congrès ophthalmologique d'Heidelberg*, 1868 (*Ann. d'oculist.*, 1869, janv. et févr., p. 67).

(3) Observation. — Femme L..., âgée de trente-deux ans, faible de constitution, vint me consulter en mai 1870. J'ai constaté une déviation légère de deux bords libres, rétrécissement du canal lacrymal à droite et une tumeur lacrymale chronique volumineuse de l'œil gauche. En faisant l'injection par le point lacrymal, je me suis convaincu que rien ne passait, le sac

Cruveilhier (1) a trouvé des épaississements fongueux de la muqueuse du sac et du canal nasal, par inflammation chronique. Dans d'autres cas il a constaté la présence d'un diaphragme perforé, intermédiaire au sac lacrymal et au canal nasal.

Des concrétions de différentes natures peuvent se développer dans l'intérieur du sac. Robin (2) a examiné deux de ces tumeurs extraites par Desmarres, et il a constaté qu'elles étaient composées des filaments d'un mycélium d'algue ou de champignon, et d'une matière amorphe uniformément granuleuse, interposée aux filaments.

Graefe (3) a vu deux fois un épanchement sanguin dans le sac.

Le canal nasal présente presque les mêmes altérations que le sac ; mais celles-ci produisent très-souvent dans son trajet des rétrécissements valvulaires ou membraneux, quelquefois difficiles à guérir. Je n'ai pourtant jamais rencontré d'obstructions infranchissables dont on a tant parlé.

Il n'est pas rare de trouver le canal nasal dénudé en partie de son périoste, soit à la suite des déchirures faites avec les sondes pendant le cathétérisme du canal nasal, soit par suite de carie osseuse.

L'ostéite chronique de l'os maxillaire supérieur, ainsi que de l'os unguis, a été observée, surtout chez les sujets syphilitiques ou scrofuleux. L'os enflammé se gonfle, presse sur le sac lacrymal et le canal nasal, et développe une irritation plus ou moins vive, aboutissant à un phlegmon du sac.

Hunter, Velpeau et Tavignot ont rattaché à la syphilis certaines formes de tumeur lacrymale. G. Lagneau (4) a étudié cette question d'une manière toute spéciale : il a démontré que les lésions osseuses syphilitiques, telles que périostose, exostose, carie ou nécrose, affectent l'os unguis ou l'apophyse montante du maxillaire supérieur, quelquefois l'apophyse angulaire du coronal, et qu'elles donnent souvent lieu à des tumeurs lacrymales.

Le professeur Richet a observé l'hypertrophie considérable des glandes situées à la surface interne du sac et dont il a fait l'extirpation. L'altération de ces mêmes glandes a été aussi signalée par Béraud et d'Auzias. Tantôt les conduits excrétoires de ces glandes étaient dilatées, tantôt ils étaient remplis d'une matière visqueuse, et les glandes elles-mêmes formaient de vrais kystes.

Pronostic. — Les affections des voies excrétoires des larmes ont perdu en grande partie la gravité qu'elles présentaient il y a quelque temps. Grâce au perfectionnement apporté dans le traitement par Bowman, il n'existe que très-peu

était mou, élastique au toucher. Sans préciser le genre d'altération, j'ai diagnostiqué d'avance que la paroi du sac était dégénérée au point que pour guérir il y aurait nécessité d'en enlever une portion. J'ai pratiqué le 25 mai une large incision sur la paroi antérieure, au-dessous du tendon orbiculaire, mais à peine le sang s'était-il arrêté, que j'ai aperçu dans le fond de la plaie une production charnue, tandis que quelques gouttes à peine de pus sortaient par la plaie. Après avoir saisi cette tumeur avec une pince à griffes, et agrandi la plaie, j'ai retiré une tumeur mollasse, grosse comme une noisette, bien arrondie, luisante, et qui examinée au microscope présentait tous les signes d'une tumeur polypeuse. J'ai incisé ensuite le point lacrymal, et j'ai soumis la malade au traitement par le cathétérisme.

(1) Cruveilhier, *Traité d'anatomie pathologique générale*. Paris, 1852, t. II, p. 555.

(2) Robin, *Mém. de la Soc. de biol.*, 1859, p. 112.

(3) Graefe, *Archiv f. Ophthalm.*, t III, Abth. I, p. 337.

(4) G. Lagneau, *Maladies syphilitiques consécutives des voies lacrymales* (*Arch. génér. de méd.*, 1857, t. IX, p. 536, 5e série).

de cas qui ne puissent être guéris par le cathétérisme. Mais les tumeurs lacrymales chroniques, compliquées de caries osseuses ou de fistules borgnes, sont ordinairement rebelles à tout traitement, et des mois entiers se passent avant qu'on puisse obtenir une amélioration ou une guérison.

Traitement. — L'inflammation du sac et du canal se présente, comme nous avons vu plus haut, sous des formes très-variées; c'est pourquoi le traitement lui-même doit varier selon la nature de la maladie, sa forme, son degré de développement et ses complications.

A. *Traitement du catarrhe du sac.* — Une inflammation catarrhale du sac est ordinairement produite par le rétrécissement, soit du canal lacrymal commun, soit du canal nasal, et l'on ne pourra la guérir autrement qu'en faisant disparaître le rétrécissement.

1. On commence d'abord par pratiquer une injection d'eau tiède par le point lacrymal inférieur, avec la seringue d'Anel, et l'on s'assure si cette injection revient tout entière par le point lacrymal supérieur, ou si une certaine quantité de liquide passe dans les fosses nasales. Cela permet de juger du degré de rétrécissement de l'endroit qu'il occupe. Lorsque le rétrécissement n'est pas ancien, ni très-marqué, on pourra obtenir la guérison par de simples injections faites pendant deux ou trois semaines avec un de ces collyres :

℞ Eau distillée.....	100 grammes.	℞ Eau distillée.....	100 grammes.
Sulfate d'alumine...	1 —	Acide phénique....	5 à 10 gouttes

2. Si le point lacrymal est large, et que le sac ne suppure pas, on peut dilater le rétrécissement en faisant le cathétérisme par cette ouverture non incisée. On se servira à cet effet de mes sondes olivaires, que l'on cherchera à introduire dans le sac et le canal nasal. Dans le cas où le point lacrymal est resserré, et que le sac n'est pas sensiblement distendu, j'incise souvent le point lacrymal, non pas dans la direction du sac, mais au contraire sur son bord externe, et je fais ensuite le cathétérisme.

3. Le moyen le plus rationnel est le cathétérisme des voies lacrymales par la méthode de Bowman. On fait d'abord une incision du point lacrymal supérieur ou inférieur, et l'on passe ensuite des sondes graduées dans le canal nasal pendant tout le temps nécessaire au rétablissement du canal lacrymal.

Selon moi, il est préférable d'inciser le point lacrymal inférieur, surtout lorsqu'il s'agit de remédier aux altérations suivantes :

a. Quand la paupière inférieure est renversée en dehors ; lorsque le point lacrymal inférieur est rétréci, dévié ou obstrué; *c*, lorsqu'il faut soigner le catarrhe du sac, qui ne présente pas de complication.

Les deux points lacrymaux seront incisés simultanément :

a. Dans un mucocèle ancien qui ne se vide habituellement que très-difficilement; *b.* chaque fois qu'il y a des complications du côté des tissus voisins du sac et lorsqu'il y a des fistules borgnes, des caries des os, etc.; on ne peut entrer alors dans le sac que si les deux canalicules sont ouverts; *c.* lorsque le larmoiement persiste et le pus continue à s'accumuler dans le sac, malgré que le cathétérisme se fait facilement par le point inférieur incisé.

Nous avons vu plus haut comment doit être exécutée l'incision du point et du canalicule lacrymal.

Cette incision, une fois faite dans une étendue d'un demi-centimètre, le chirurgien cherche à introduire la sonde dans le sac et dans le canal nasal.

Les sondes de Bowman (fig. 65) sont au nombre de six, depuis le n° 1, très-

Fig. 65. — Sonde de Bowman.

fin, jusqu'au n° 6, dont le diamètre est d'un millimètre environ. Deux sondes sont fixées sur une même petite plaque, comme le représente la figure 65. Ces sondes sont faites en argent malléable, de sorte qu'on peut leur donner une légère courbure, pour les introduire plus facilement dans le canal nasal.

Les sondes dont je me sers sont munis d'une olive à leur extrémité (fig. 66, 67),

Fig. 66 et 67. — Sondes de Galezowski.

ce qui permet de les introduire plus facilement, et de juger avec plus de certitude si l'on a ou non franchi l'endroit rétréci.

Weber se sert d'une sonde conique en forme ci-dessus représentée (fig. 68);

Fig. 68 — Sonde de Weber.

son extrémité est fine comme la sonde n° 2 de Bowman, tandis que vers le milieu elle atteint le volume beaucoup plus fort que le n° 6. Ces sondes servent à faire pour ainsi dire le cathétérisme forcé, elles peuvent être utiles là où la méthode ordinaire n'a pas pu donner de bons résultats.

On a employé aussi des sondes de baleine ou de (caoutchouc) matière élastique avec mandrin (Weber), des sondes de *Laminaria digitata* (Critchett), de plomb, etc. ; mais toutes ces modifications sont ou inutiles ou même dangereuses, notamment celles de *laminaria*. En effet, introduites dans le canal nasal, elles gonflent à un tel degré, au-dessous du rétrécissement, qu'il est presque impossible ensuite de les extraire.

Mode d'introduction des sondes. — Pour faire le cathétérisme du canal nasal, on doit ordinairement commencer par introduire la sonde n° 2 ou 3.

Sur l'œil droit, cette opération s'exécute de la manière suivante :

En se plaçant derrière le malade qui est assis sur une chaise, le chirurgien laisse

appuyer la tête de celui-ci contre sa poitrine; puis, attirant la paupière inférieure en dehors et en bas, il glisse la sonde le long du canal lacrymal incisé jusque dans le sac, en lui imprimant une direction oblique en dedans et en haut. Avant de pénétrer dans le sac, la sonde rencontre un premier obstacle, dû au rétrécissement du canal à son embouchure dans le sac. On appuie alors avec modération sur ce rétrécissement, en ayant soin d'attirer fortement la paupière en dehors.

Lorsqu'on est sûr d'être arrivé dans le sac, et que l'on sent la sonde appuyer contre la paroi osseuse, on doit la retirer d'un millimètre, puis la redresser, en lui donnant la position verticale et en l'appliquant contre l'angle interne du rebord orbitaire supérieur. On fait ensuite descendre la sonde le long de la paroi interne du sac, et, pourvu qu'on ne fasse pas d'effort ni de violence trop grande, on arrivera sans peine à vaincre la résistance que l'on rencontre à l'entrée du canal nasal. D'ordinaire, la résistance qu'on trouve dans l'orifice inférieur du sac n'est pas très-grande; l'obstacle plie sous la sonde, et l'on sent que c'est une résistance mollasse, élastique, constituée par les plis de la muqueuse, et qui cédera à une pression modérée.

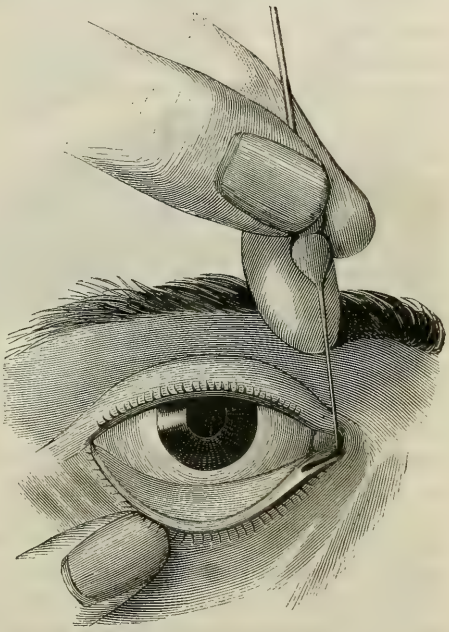

Fig. 69. — Cathétérisme par le point lacrymal inférieur incisé.

La figure 69 représente la position que la sonde doit prendre pour entrer dans le canal nasal. Aussitôt qu'elle est arrivée dans la fosse nasale, le malade accuse une vive douleur dans la mâchoire supérieure, souvent dans les dents du côté correspondant, et un sentiment de pression ou de piqûre dans le nez. Souvent le sang s'écoule immédiatement par la narine.

Lorsque la sonde rencontre une résistance dure, osseuse; on peut être assuré que l'instrument n'est pas dans la direction du canal nasal, mais qu'il a fait fausse route. Dans ce cas, on doit retirer un peu la sonde, lui imprimer un léger mouvement de rotation, la porter un peu plus en avant et en dedans, et chercher à l'enfoncer dans cette nouvelle direction. Quelques tentatives de ce genre suffisent d'ordinaire pour retrouver l'ouverture et la franchir. On enfonce ensuite la sonde jusqu'au bas du canal nasal. Il peut arriver qu'on y rencontre plus d'un rétrécissement, j'en ai trouvé jusqu'à trois dans le trajet du canal nasal.

L'introduction de la sonde par le point supérieur présente beaucoup moins de difficulté; on fait glisser l'instrument dans la rainure du canal incisé jusque dans le sac, en ayant soin d'attirer fortement la paupière supérieure en haut; le conduit supérieur se trouvant placé en ligne droite avec le canal nasal, il suffit de pousser

la sonde pour qu'elle s'engage dans le canal nasal, en glissant le long de la paroi postérieure et interne de la rainure et du sac lui-même (voy. fig. 70).

Pour pratiquer le cathétérisme sur l'œil gauche, je place le malade en face de moi, la tête appuyée contre le mur, j'abaisse la paupière inférieure de la main gauche, tandis que de la main droite je glisse ma sonde d'après les règles indiquées plus haut.

Dans d'autres cas, le canal nasal paraît tellement rétréci, que c'est à peine si je puis introduire une sonde n° 1 de Bowman. Pour rompre la résistance, je me sers alors d'un dilatateur spécial

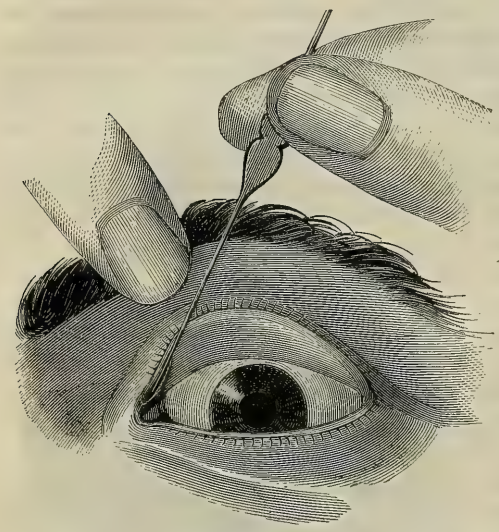

Fig. 70. — Cathétérisme par le point lacrymal supérieur incisé.

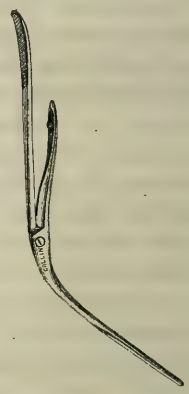

Fig. 71. — Dilatateur de Galezowski.

(fig. 71), avec lequel je dilate d'un seul coup le canal très-largement et je puis ensuite introduire telle sonde que je veux.

La résistance est quelquefois si grande, qu'on a de la peine à la franchir, ou qu'il y a danger de faire des fausses routes. Dans ces cas, j'ai pour habitude de différer le cathétérisme de un ou de deux jours, et, pendant ce temps, je conseille au malade d'appliquer des compresses froides, ou bien un cataplasme de fécule de riz, surtout lorsque le sac est gonflé et distendu, et s'il contient du pus.

Combien de temps doit-on laisser la sonde dans le canal nasal ?

Une fois qu'on est arrivé à franchir les rétrécissements, on doit laisser la sonde dans le canal pendant vingt à trente minutes. Ce temps est nécessaire pour bien effacer les plis de la muqueuse qui constituent le rétrécissement, ainsi que pour prévenir les hémorrhagies qui surviennent quelquefois à la suite du cathétérisme.

Après le cathétérisme, certains malades nerveux tombent en syncope, ou ils éprouvent de véritables attaques de nerfs; il est urgent de retirer immédiatement la sonde, et de laisser le malade couché pendant quelques minutes.

Est-il nécessaire de revenir souvent au cathétérisme? — Pour obtenir la guérison du catarrhe du sac, il ne suffit pas de franchir le rétrécissement en introduisant une seule fois la sonde; mais il faut répéter cette opération pendant quelque

temps, tous les trois ou quatre jours, et même, dans des cas exceptionnels, tous les jours; autrement, on risque de compromettre le résultat. Bien entendu, il faudra avoir égard à l'état d'irritabilité du malade et au degré de rétrécissement. J'ai souvent obtenu la guérison en ne faisant passer la sonde qu'une fois tous les six ou huit jours; dans d'autres cas, ces intervalles seraient trop éloignés. Le tact du chirurgien et le diagnostic précis de l'affection indiqueront la conduite à suivre.

Quel est le temps nécessaire pour obtenir la guérison du catarrhe du sac? — Ordinairement la guérison de l'affection catarrhale tarde longtemps, et quand il ne se manifeste aucune complication, le traitement doit être prolongé pendant un mois ou six semaines. Mais lorsque le sac est hypertrophié ou que les rétrécissements sont nombreux dans le canal nasal, le traitement est beaucoup plus long; il est, d'ailleurs, subordonné à tant de conditions particulières qu'on ne peut jamais préciser avec certitude l'époque de la guérison. J'ai rencontré des larmoiements excessivement rebelles et qui ont demandé plusieurs mois et même des années entières de traitement.

Il arrive quelquefois que malgré l'incision du point lacrymal et le cathétérisme prolongé, la paupière reste déviée en dehors, et que les larmes qui ne peuvent pas arriver jusqu'à lui, continuent à s'écouler sur la joue. On suivra dans ce cas les conseils de Critchett, et en saisissant la paroi postérieure du canal avec une pince, on le retranchera d'un coup de ciseaux.

Traitement du catarrhe du sac par la dilatation continue (procédé de l'auteur). — La méthode de Bowman est insuffisante pour guérir les tumeurs lacrymales anciennes qui sont accompagnées de distension et d'épaississement de ses parois. C'est alors que j'ai obtenu des guérisons des plus complètes par un procédé que j'appelle *dilatation continue.* Voici en quoi consiste ce procédé : Je fais d'abord l'incision du point lacrymal inférieur et j'introduis une sonde cannelée dans le canal nasal. J'incise ensuite la paroi antérieure du sac contre la sonde cannelée. Une fois la sonde cannelée retirée, j'introduis une sonde en crosse que je laisse à demeure le temps nécessaire pour refaire le canal nasal et faire atrophier les plis de la muqueuse qui y est fortement boursouflée. — J'ai fait construire à cet effet de petites sondes (fig. 72) en forme de crosse, de différentes dimensions,

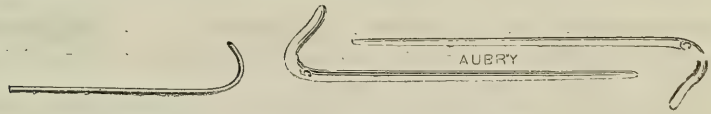

Fig. 72. — Sondes en crosse.

que je laisse pendant plusieurs mois sur place. De temps en temps je retire la sonde, je la nettoie et la remets ensuite en place. De cette façon le canal se rétablit vite, et chaque nouvelle introduction a lieu sans difficulté.

L'expérience m'a démontré que ces sondes doivent être maintenues sur place pendant un à quatre et six mois. On retire ensuite la sonde et on laisse se cicatriser la plaie extérieure, pour recommencer le cathétérisme par le point lacrymal incisé. A ce moment, trois ou quatre séances distancées suffisent pour amener la guérison définitive de larmoiement et de tumeur lacrymale.

Souvent il arrive que la paroi antérieure est tellement distendue et altérée, que j'ai dû exciser une certaine portion de celle-ci avant de mettre la sonde à demeure.

Il est digne de remarque que le larmoiement est ordinairement bien moindre pendant tout le temps que la sonde reste dans le canal nasal, mais aussitôt qu'on la retire le larmoiement revient jusqu'au moment où les plis de la muqueuse du canal nasal se sont complétement atrophiés, ce qui ne peut être obtenu qu'après plusieurs mois de traitement.

Lorsque le larmoiement persiste ainsi que la suppuration, malgré l'absence de carie ou d'abcès dans les parties voisines du sac, il faut avoir recours à des moyens capables de modifier la muqueuse du sac et d'arrêter la sécrétion morbide. A cet effet, j'ai mis en usage avec succès les moyens suivants :

1. *Injections avec de l'eau tiède simple ou astringente.* — La manière la plus efficace pour combattre la phlegmasie du sac est le nettoyage de sa cavité à l'aide des injections d'eau tiède, ou l'emploi des topiques astringents.

Les injections faites dans le sac, avec la petite canule d'Anel, ont un grave inconvénient : la pointe peut déchirer la muqueuse, et l'injection passer dans le tissu cellulaire en y développant une phlegmasie du tissu cellulaire de l'orbite, accident qui est arrivé plus d'une fois aux chirurgiens.

Pour remédier à ce grave inconvénient et faciliter l'usage des solutions astringentes, en injections je me sers ordinairement d'une canule spéciale (fig. 73).

Fig. 73. — Canule pour injections lacrymales.

Cette canule correspond au n° 4 des sondes de Bowman ; elle est terminée en olive ayant une large ouverture. Elle se visse sur une seringue dePravaz ; on l'introduit dans le sac comme une simple sonde, puis on pousse l'eau ou le liquide astringent. C'est à l'aide de cette canule qu'on peut injecter des solutions faibles de sulfate d'alumine ou de borax, dans les proportions suivantes :

℞ Eau distillée.....	100 grammes.	℞ Eau distillée.....	100 grammes.
Sulfate d'alumine...	1 —	Borate de soude....	2 —

La teinture d'iode concentrée peut être injectée avec avantage dans les cas spéciaux, mais en ayant soin de garantir l'œil contre l'action de ce liquide qui pourrait se répandre entre les paupières.

Pour ces injections, nous servons, non de la teinture d'iode pure, mais étendue à volume égal d'eau distillée.

Quelques précautions sont nécessaires. D'abord, quand la canule est introduite dans le canal nasal, on engagera le malade à pencher fortement la tête en avant ; de cette manière, la teinture d'iode passera tout entière dans le nez, mais non dans la gorge, ce qui serait tout à fait désagréable pour le malade. Il faut ensuite couvrir avec un linge l'embouchure du canal lacrymal, dans lequel est engagée la canule, ainsi que la caroncule et l'angle interne tout entier, autrement le liquide

qui pourrait refluer par en haut produirait une vive cautérisation de la conjonctive.

Il arrive parfois que le larmoiement persiste, bien que le sac ne soit pas hypertrophié, et qu'il n'y ait pas de catarrhe. Les sondes du n° 6 passent facilement. Dans ces cas, une ou deux injections iodées m'ont permis d'amener la guérison complète.

Dans certains cas de caries osseuses, on peut se servir de la petite canule courbe, terminée en olive, pour injecter la liqueur de Villate, mais en ayant soin de l'introduire jusque dans le sac.

2. *Cautérisation avec une sonde porte-caustique.* — La muqueuse du canal nasal est quelquefois tellement boursouflée, que la cautérisation est incapable de rétablir le cours des larmes. A peine la sonde est-elle retirée, que les plis de la muqueuse se relèvent et bouchent le canal. J'ai réussi dans ces cas à modifier la muqueuse aussi sensiblement altérée, en cautérisant le canal nasal, ainsi que la surface interne du sac, au moyen d'une sonde porte-caustique (fig. 74), que j'ai fait construire exprès pour cet usage.

Fig. 74. — Sonde porte-caustique.

Après l'avoir introduite dans le canal nasal, on la fait monter et descendre une ou deux fois le long du canal, en la tournant en même temps autour de son axe, puis on la retire rapidement.

3. *Section du tendon de l'orbiculaire ou scarification interne du sac.* — La distension du sac peut se faire quelquefois d'une manière irrégulière; elle prend, d'après Desmarres, la forme d'une gourde, dont la partie la moins grosse se trouve au-dessus du tendon de l'orbiculaire. De cette façon le sac lacrymal est étranglé vers sa moitié par le ligament palpébral interne, ce qui empêche ses fonctions.

Pour remédier à cet état, il est nécessaire de fendre ce ligament. Cette incision se fait facilement à l'aide du petit couteau de mon modèle (fig. 62) ou de Stilling (de Cassel) (fig. 75). On glisse un de ces couteaux à travers un conduit fendu dans le sac, le long de sa paroi postérieure, et, au moment où l'instrument se trouve derrière le ligament, on tourne son tranchant en avant, en imprimant à son manche un mouvement de bascule en avant. Pendant ce temps, l'indicateur de la main gauche appuie sur le ligament et facilite la section. Cette opération terminée, on presse extérieurement dans le sac pour le vider, et l'on fait appliquer des compresses froides sur cette région, puis on commence à passer les sondes.

Fig. 75. — Couteau de Stilling.

En 1868, Stilling (de Cassel) (1) a recommandé beaucoup la méthode, celle de

(1) Stilling (de Cassel), *Nouveau procédé opératoire par l'incision interne, des coarctations des voies lacrymales* (*Ann. d'oculist.*, 1868, p. 224).

l'incision interne du sac, pratiquée à plusieurs reprises et dans différentes directions. Ce procédé est regardé par l'auteur et par quelques-uns de ses admirateurs comme très-efficace, à condition que le cathétérisme n'y soit point ajouté. Selon moi, cette méthode est irrationnelle et ne peut donner aucun résultat satisfaisant.

B. *Traitement de la tumeur lacrymale aiguë.* — 1. Le traitement de la tumeur lacrymale aiguë, prise à son début, est très-simple; on fend un des points lacrymaux, et de préférence l'inférieur, et l'on passe la sonde n° 3 ou n° 4 dans le canal nasal; le sac se vide immédiatement; le pus s'écoule en dehors; la tension diminue, et les souffrances du malade cessent, ainsi que le gonflement de la joue.

On recommande ensuite au malade d'appliquer, dans la journée, un ou deux cataplasmes sur l'œil, et, au bout de deux jours, on revient au traitement par le cathétérisme.

A une période plus avancée, il faut soigner non-seulement l'affection du sac lacrymal, mais aussi ses complications.

2. Lorsqu'il existe un ou plusieurs abcès situés en dehors du sac, et que la peau se trouve amincie ou ulcérée à leur surface, il y a aussi nécessité d'ouvrir d'abord le point lacrymal, puis on incise largement l'abcès, ainsi que la paroi antérieure du sac, ce qui se fait de la manière suivante :

Le malade appuie sa tête contre la poitrine d'un aide, qui tire fortement en dehors l'angle externe de l'œil pour faire saillir le ligament palpébral interne. Le

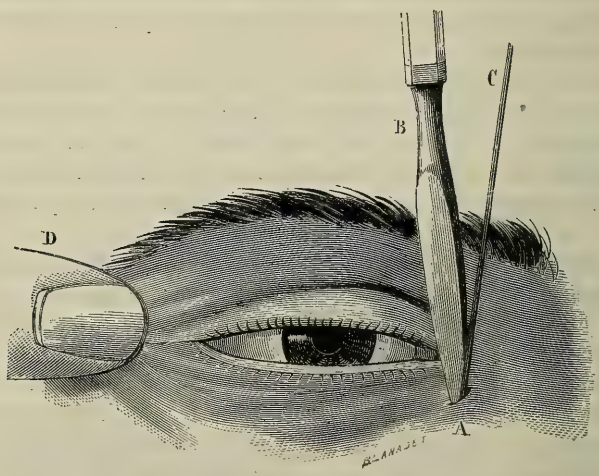

Fig. 76. — Incision de la tumeur lacrymale (*).

bistouri droit de J.-L. Petit est enfoncé au-dessous du tendon à 3 ou 4 millimètres, un peu en dedans de l'angle interne de l'œil (voy. fig. 76).

On doit d'abord enfoncer le bistouri d'avant en arrière et presque parallèlement au tendon; puis on redresse le manche vers le sourcil, et on le fait pénétrer pro-

(*) A, incision du sac; B, bistouri de J. L. Petit; C, sonde qui doit remplacer le bistouri; D, le doigt de l'aide qui tire l'angle externe de l'œil.

fondément dans le sac et le canal nasal. Cette incision doit être prolongée obliquement de dedans en dehors et en bas, dans la direction des plis de la peau qui se trouvent en cet endroit. Si des trajets fistuleux se trouvent dans cette région, il convient de prolonger l'incision dans la direction de ces derniers.

Cette incision une fois faite, on presse sur l'abcès pour le vider, et l'on introduit dans le canal nasal une sonde à travers cette incision ; puis on passe la sonde par le point lacrymal incisé pendant que l'on retire celle qui a été introduite par la fistule.

Le pansement consécutif est très-simple : on y fait appliquer un léger cataplasme pendant quelques heures.

Habituellement, le pus contenu dans tous les trajets fistuleux se vide après quelques jours, et une fois le trajet lacrymal rétabli, la plaie de la joue se ferme toute seule. Il ne reste plus alors qu'à soigner l'inflammation de la muqueuse du sac d'après les principes exposés plus haut.

Dans le cas où la muqueuse du canal nasal se trouve très-boursouflée et hypertrophiée, on devra profiter de cette plaie pour y introduire le clou de Scarpa (fig. 79), ou une de mes sondes en crosse (fig. 72). On le laissera à demeure pendant plusieurs semaines, mais en ayant soin de l'enlever tous les deux ou trois jours pour nettoyer la plaie et le sac au moyen d'injections.

3. Les fistules lacrymales guérissent ordinairement spontanément, aussitôt qu'on est arrivé à rétablir le trajet normal pour l'écoulement des larmes. Dans les cas où l'orifice fistuleux aurait des parois calleuses, on pourrait les enlever et réunir avec un point de suture.

4. Le traitement des poches kystiques ou des fistules borgnes présente de plus grandes difficultés, ces altérations étant d'ordinaire accompagnées de caries osseuses plus ou moins prononcées.

Dans ce cas, le premier devoir d'un chirurgien est de retrouver la direction du trajet du sac et du canal nasal, ce qui est souvent extrêmement difficile, à cause des nombreuses déchirures que présentent ces cavités. On doit surtout éviter de glisser la sonde entre le périoste du canal nasal et l'os lui-même, ce qui pourrait compliquer le traitement d'une manière sensible.

Une fois ce canal retrouvé, on doit laisser à demeure, pendant quelques jours, une sonde en crosse, la retirer pour quelques minutes et la replacer ensuite dans la même direction.

Ce seul moyen m'a quelquefois suffi pour amener la cicatrisation de poches kystiques souvent très-volumineuses. Dans d'autres cas, j'ai ajouté les injections iodées concentrées.

C. *Destruction et oblitération du sac.* — Cette méthode, qui était en vogue pendant très-longtemps, ne doit être aujourd'hui réservée que pour des cas tout à fait exceptionnels de la fracture ou de la nécrose du maxillaire supérieur, où le canal nasal est complétement détruit. On aura alors recours au procédé de Magne (1). Voici son procédé : il fait d'abord une ponction du sac de haut en bas, et prolonge l'incision de 7 à 8 millimètres en bas. Ensuite, après avoir nettoyé convenablement la plaie et vidé le sac, il introduit entre les lèvres le petit spéculum ou dilatateur du sac, écarte les bords de la plaie et le confie à la main de l'aide.

(1) Magne, *De la cure radicale de la tumeur lacrymale*, 2e édit., 1857.

Puis il introduit dans le fond de la plaie une petite plaque préalablement bien pétrie de pâte de Canquoin n° 2, et la laisse dans le fond. Le spéculum est ensuite retiré, la plaie refermée et recouverte d'un petit morceau de taffetas d'Angleterre. Voici la formule de la pâte de Canquoin n° 2 :

⅔ Chlorure de zinc.....	4 grammes.	Eau.....	1 gramme.
Farine de blé.....	4 —		(Robiquet.)

Une compresse d'eau froide est appliquée de temps en temps sur la plaie, surtout si le malade souffre.

Il se produit habituellement un gonflement inflammatoire, qui dure quelques jours et cesse ensuite sans avoir causé aucune souffrance. Du septième au dixième jour, l'eschare se détache par fragments, et le douzième ou le quinzième jour la cicatrisation est ordinairement complète.

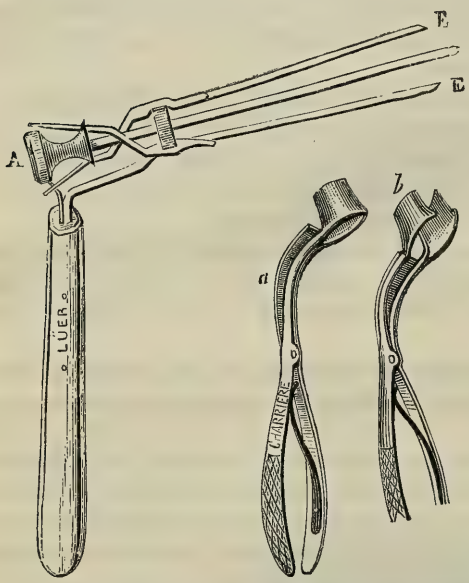

Fig. 77.— Porte-caustique de Delgado.

Fig. 78.— Spéculum de Manfredi et de Magne.

M. Manfredi (1) a modifié le spéculum de M. Magne en y ajoutant une petite valve qui garantit la peau du contact du liquide (fig. 78). Cette modification est d'autant plus importante que Manfredi, de même que le professeur Spérino, se servent pour les cautérisations du sac de beurre d'antimoine. Ce caustique, étant plus liquide, pourrait s'écouler facilement sur la joue et produire l'érosion de la peau.

Delgado (2) (de Madrid) a, de son côté, inventé un porte-caustique à valves mobiles (fig. 77). Les branches EE écartent les bords de la plaie, et permettent, au moyen d'un mandrin A, de porter le caustique au fond de la plaie et jusqu'à l'embouchure du canal nasal.

Quant à la cautérisation du sac avec le fer rouge (Desmarres) ou des conduits lacrymaux par la galvanocaustique (Tavignot), ces méthodes ont perdu de leur importance depuis que les procédés nouveaux ont permis de rétablir les voies lacrymales.

D. *Dilatation permanente. — Canule de Dupuytren.* — Cette dilatation s'opère, soit au moyen des canules métalliques, soit des sondes qu'on laisse à demeure dans le canal nasal. Quoique l'invention de cette méthode ait été attribuée

(1) Manfredi, *Della cure radicale della tumore e della fistula lacrymale*, in-8. Torino, 1864.

(2) Delgado, *Rabellon médico*, 1860, n° 13; *Ann. d'oculist.*, t. LV, p. 236.

à Foubert, c'est Dupuytren (1) qui l'a fait adopter par les chirurgiens de son époque. Peu à peu elle a été complétement abandonnée comme dangereuse, en ce sens que la canule laissée en permanence dans le canal nasal, altérait à la longue le périoste et l'os lui-même, en y occasionnant des caries et des nécroses.

Le professeur Richet a remplacé la canule, qui a l'inconvénient de se boucher, par une sorte de clou de plomb de Scarpa (fig. 79), muni d'une tête découpée à jour (fig. 80).

Fig. 79. — Clou de Scarpa.

Fig. 80. — Clou de Richet.

E. *Création d'une voie nouvelle par l'os unguis.* — Cette méthode a été mise d'abord en pratique par Reybard et Demarquay; puis, dans ces derniers temps, elle a été sensiblement perfectionnée et vulgarisée par Foltz (de Lyon).

Ce chirurgien a fait construire une forte pince à jonction dont l'une des branches est destinée à servir de point d'appui dans la fosse nasale, et dont l'autre, externe, est armée d'une canule emporte-pièce, fixée à angle droit sur son extrémité, et coupant par pression et par un mouvement circulaire qu'on lui communique à l'aide d'une clef. Cette canule s'engage dans le fond du sac incisé, en la pressant contre la branche interne placée dans la narine, on détache et l'on enlève une petite rondelle de l'os unguis. Les larmes peuvent de cette façon s'écouler directement dans la narine.

Cette méthode est hérissée de difficultés : l'os peut se briser en morceaux et amener des complications, telles que carie, nécrose, etc., c'est pourquoi elle est peu usitée.

F. *Extirpation de la glande lacrymale.* — Cette méthode a été pour la première fois mise à exécution par Bernard et Tavignot, dans le but de faire disparaître l'organe sécrétoire des larmes, et de guérir ainsi le larmoiement. Abandonnée pendant quelque temps, elle a été de nouveau reprise par Laurence (2). Nous avons démontré plus haut comment on pratique cette opération dans l'extirpation de cet organe, et nous n'y reviendrons plus. Disons seulement que cette méthode n'est point rationnelle et doit être abandonnée de même que celle d'extirpation du sac lacrymal proposée par Berlin (3).

Bibliographie. — J. L. Petit, *Sur la fistule lacrymale* (*Mém. de l'Acad. des sc.*, 1734, p. 134; 1740, p. 155). — Vésigné, *Essai et recherches sur la tumeur et la fistule lacrymale*, thèse de Paris, 1834. — Laugier, *Sur le traitement de la fistule lacrymale* (*Arch. génér. de méd.*, 1835). — Malgaigne, *Quel traitement doit-on préférer pour la fistule lacrymale?* thèse pour l'agrégation. Paris, 1843. — Bernard, *Mémoire sur un nouveau moyen de guérir les fistules lacrymales et des larmoiements chroniques réputés incurables* (*Ann. d'oculist.*, t. X, p. 193, 1845). — Guépin, *Du traitement de la tumeur et de la fistule lacrymale* (*Ann. d'oculist.*, t. XIV, p. 217, 1845). — Velpeau, *Étiologie de l'anchilops* (*Annuaire de thérap. méd. et chirurg.*, mars 1846). — De Graefe, *Konische Sonde u. Luftdouché in der Behandl. d. Thränensackleiden* (*Archiv f. Ophth.* B. A., S. 291). — Bowman, *Du traitement des ob-*

(1) Dupuytren, *Leçons orales de clinique chirurgicale*, t. III, p. 405, 2e édit.
(2) Laurence, *On Removal of the Lacrymal Gland* (*Ophthalmic Review*, n° 12).
(3) Berlin, *Congrès ophthalmologique d'Heidelberg* (*Ann. d'oculist.*, 1869, janv. et févr.).

structions lacrymales (*Ophth. Hosp. Rep.*, 1857; *Ann. d'oculist.*, t. XXIX, p. 78). — Folz, *Nouvel instrument pour l'opération de la fistule lacrymale*, Lyon, 1860, et *Anatomie et physiologie des voies lacrymales* (*Ann. d'oculist.*, t. XLIII.) — Weber, *Zur Behandl. der Thränenschlauchstrict.* (*Archiv. f. Ophthalm.*, 1861, Bd. VIII, S. I). — Critchett, *Leçons sur les maladies de l'appareil lacrymal* (*Ann. d'oculist.*, 1864, t. II, p. 93). — Arlt, *Ueber Krankheiten d. thränensch. Krank.* (*Zeitchr. d. Gesellsch. d. Wien. Aerzt.*, 1860); *Zur Behandl.d. thränensch. Krank.* (*Archiv f. Ophthalm.*, 1868. p. 264). — Champrigaud, *De la tumeur lacrymale et de son traitement en particulier*, thèse de Paris, 1869. — Abadie, *De la pathogénie du rétrécissement du canal nasal* (*Journ. d'ophth.* Paris, 1872, p. 191.) — Galezowski, *Recueil d'ophthalmologie*, octobre 1873. Paris, p. 45.

ARTICLE VI

BLESSURES DU SAC LACRYMAL ET DU CANAL NASAL.

Les plaies pénétrantes de la région orbitaire interne peuvent entamer le sac lacrymal ou le canal nasal. Il en résulte une communication de ces organes avec les narines ou le sinus maxillaire, ou bien il s'établit une fistule lacrymale. Lorsque le malade se mouche, l'air entre avec violence dans le tissu cellulaire au voisinage de la plaie, et il y a de l'emphysème des paupières.

Mais ces désordres ne sont pas longs à guérir, les lèvres de la plaie se cicatrisent sans fistules et sans larmoiement.

Les blessures du canal nasal et les fractures de l'apophyse montante du maxillaire supérieur sont plus graves; les cicatrices qui s'ensuivent entraînent une oblitération complète du canal nasal et une tumeur lacrymale au bout de quelque temps (1).

Mackensie a vu l'écrasement du nez amener l'oblitération du canal nasal et des inflammations incessantes du sac avec suppuration.

Boyer cite un cas de fistule lacrymale survenue à la suite de la fracture du nez. Malgaigne a vu pourtant des fractures beaucoup plus graves se guérir sans amener de larmoiement. Dans un cas de désordres graves de la même région, produits par une décharge de pistolet, J. D. Larrey a réussi à reconstituer le canal nasal fracturé et rétablir le cours des larmes.

Bibliographie. — D. J. Larrey, *Mémoires de chirurgie militaire, et campagnes*, t. IV, p. 242. Paris, 1811-1817. — Ph. Boyer, *Traité des maladies chirurgicales*, t. III, p. 124. Paris, 1847. — Malgaigne, *Traité des fractures et des luxations*, t. I, p. 365. Paris, 1855.

ARTICLE VII

AFFECTIONS CONSÉCUTIVES AUX ALTÉRATIONS DES VOIES LACRYMALES.

Les altérations des voies lacrymales amènent chez certains individus des symptômes morbides d'une telle gravité, qu'on méconnaît souvent la cause pour ne s'occuper que des phénomènes secondaires.

(1) Observation. — J'ai donné, en 1866, des soins à un de mes compatriotes qui dans l'insurrection de 1863, était tombé entre les mains des Cosaques, couvert de blessures. Parmi les blessures qu'il avait reçues, il en portait une dans la région du canal nasal qui provenait d'une balle tirée à bout portant, et qui avait fracturé le maxillaire, et oblitéré le canal nasal. Il s'en est suivi au bout de quelque temps une tumeur lacrymale. J'ai pu, quoique avec beaucoup de difficulté, franchir le canal nasal avec une sonde introduite par le point lacrymal incisé; mais les douleurs dentaires que provoquait ce cathétérisme étaient tellement violentes, que j'ai dû y renoncer. Après trois séances de cathétérisme, le larmoiement cessa.

Nous pensons qu'il est utile de résumer toutes les affections, soit des paupières, soit du globe de l'œil, qui peuvent se déclarer à la suite des maladies des organes excrétoires des larmes.

A. **Blépharite ciliaire.** — Lorsqu'elle est monoculaire, elle est presque toujours le résultat d'une gêne dans l'absorption des larmes ou d'une oblitération complète du canal nasal. La blépharite ciliaire binoculaire est le plus souvent due à cette même cause, quand elle se déclare chez les adultes ou les personnes âgées. Dans l'un comme dans l'autre cas, on voit la maladie se prolonger indéfiniment et résister à tous les traitements, tant qu'on n'aura pas rétabli le passage pour les larmes.

Il m'est arrivé quelquefois de rencontrer les voies lacrymales libres, mais avec le point lacrymal légèrement boursouflé ou dévié; cela a suffi pour amener une blépharite ciliaire qui a résisté à tous les traitements, jusqu'à ce que j'aie incisé ce canalicule; la guérison de la blépharite suivait de près cette dernière opération (1).

B. **Ectropion.** — L'irritation permanente de l'œil par les larmes, et la photophobie, amènent des contractions dans les fibres musculaires des paupières, et de l'ectropion. On ne le rencontre que dans la paupière inférieure. Chez les vieillards, les ectropions sont le plus souvent consécutifs à une altération des voies lacrymales, et la guérison a lieu dès qu'on a réussi à rétablir le passage pour les larmes.

C. **Spasmes des paupières et entropion.** — Lorsque les fibres musculaires du bord ciliaire, ou autrement dit le *muscle* de Riolan, entrent en contraction, on voit alors se produire des spasmes dans les paupières qui sont suivis de l'*entropion*. Cette complication est pourtant très-rare, tandis que l'ectropion est très-fréquent.

D. **Conjonctivite.** — Des conjonctivites chroniques monoculaires ou de deux yeux, sont souvent occasionnées par la même cause. Elles sont le plus souvent très-rebelles, et se compliquent de boursouflures de la conjonctivite ressemblant sous tous les points aux granulations.

E. **Abcès de la cornée.** — Ils sont très-souvent provoqués ou entretenus par les larmes alcalines et ne guérissent que lorsqu'on débouche le canal nasal.

F. **Troubles visuels.** — Sous l'influence de l'irritation de l'œil par le séjour des larmes entre les paupières, on voit souvent se produire des troubles visuels qui, si l'on ne prend pas garde, pourront être rapportés aux altérations des membranes profondes de l'œil.

(1) L'observation suivante démontre l'efficacité de l'incision du point lacrymal dans la blépharite ciliaire invétérée; je l'emprunte à une note rédigée par le malade lui-même :

Observation. — M. M... s'exprime ainsi : « Je fus atteint depuis mon enfance d'une blépharite ciliaire. En 1863, j'avais alors seize ans, je fus amené à Paris au docteur S..., dont je suivis les prescriptions durant sept mois, sans qu'une amélioration sensible se produisît; mes paupières, qui se dégarnissaient de plus en plus de leurs cils, restèrent aussi enflammées, au point qu'en 1867 on ne me permit pas de me présenter au concours pour l'École normale. En mai 1872, M. Galezowski commença l'épilation des cils qui me restaient, ce qui a fait diminuer sensiblement la rougeur des paupières. Le 2 décembre, il pratiqua une incision des points lacrymaux dans les deux yeux (l'injection passait pourtant), et au bout de quinze jours il se produisit une diminution considérable dans le gonflement et la rougeur des paupières. Depuis, j'ai acquis une fermeté et une fixité dans le regard que je n'avais jamais connues; je puis travailler trois et quatre heures de suite le soir à la lampe sans ressentir de fatigue, et mes yeux n'ont plus l'apparence sanguinolente qu'ils avaient il y a six mois. »

Ces troubles visuels sont :

1° *Asthénopie lacrymale.* — Elle est caractérisée par une fatigue extrême de l'œil pendant tout travail d'application ; dès qu'on continue à travailler, les yeux se remplissent de larmes, les objets se brouillent, des douleurs viennent au front et aux yeux, et il y a nécessité de suspendre toute occupation.

2° *Photophobie, photopsies et cercles irisés.* — L'œil devient sensible à la lumière, il y a une photophobie intense qui est surtout marquée le matin au réveil et le soir à la lumière du gaz. L'œil est endolori, et les paupières qui se contractent fortement sur le globe de l'œil, provoquent de vraies photopsies, impressions lumineuses, etc.

Les larmes qui s'accumulent au bord des paupières forment une sorte de prisme qui décompose la lumière de lampe ou de bougie et la fait voir entourée des cercles des couleurs, *cercles d'arc-en-ciel*, comme dans le glaucome.

3° *Diplopie monoculaire.* — Elle n'existe que pour les objets très-fins, des lettres ou les caractères très-fins, etc. Quand on lit, on voit les caractères se doubler et comme une ombre au-dessus de chaque ligne.

4° *Mouches volantes.* — Elles sont mobiles, très-petites comme les mouches physiologiques (voy. CORPS VITRÉ). Souvent elles sont tellement nombreuses qu'elles ont l'effet d'une vraie pluie de poussière. Elles sont dues aux cellules épithéliales détachées et d'autres corpuscules minimes suspendus dans les larmes, qui glissent à la surface de la cornée.

5° *Diminution de l'acuité visuelle.* — Dans quelques cas rares, j'ai rencontré des amblyopies, très-graves en apparence, avec diminution de l'acuité visuelle allant jusqu'à un dixième et plus, et qui n'avait cédé que lorsque je suis parvenu à dilater le canal nasal oblitéré (1).

BIBLIOGRAPHIE. — Galezowski, *Essai sur la conjonctivite lacrymale et son influence sur la vue* (*Gazette des hôpitaux*, 1868, p. 430), et *Recueil d'ophthalmologie*, Paris, 1873, p. 43. Guément, *Des affections consécutives aux maladies des voies lacrymales*, 1872. — Ferrand, *Sur les affections oculaires, produites par les altérations des voies lacrymales*, thèse de Paris, 1873. — Dransart, *Des ophthalmies lacrymales*. Paris, 1873.

(1) OBSERVATION. — M. E. M..., âgé de quarante et un ans, médecin distingué de Barcelone, est venu me consulter le 10 juin 1870, pour une amblyopie très-prononcée dont il souffrait depuis seize mois, et qui ne faisait qu'augmenter malgré tous les traitements qu'on lui avait fait subir à Barcelone, à Madrid, ou à Paris. Il n'a qu'un seul œil gauche de conservé, le droit est depuis son enfance atrophié et réduit à un petit moignon. Il a commencé par voir des mouches très-nombreuses devant son œil ; peu à peu l'acuité visuelle diminua au point qu'il ne put lire que quelques mots du n° 5, et avec un très-grand effort ; il a de la peine à se conduire à cause de l'extrême photophobie ; il ne reconnaît pas une personne à cinq pas, et pour traverser une rue en plein jour il a de très-grandes difficultés. Devant les yeux, il a des sensations colorées et lumineuses de toute sorte ; autour d'une flamme de bougie, il voit des cercles d'arc-en-ciel. Des douleurs sourdes et gravatives existent dans le fond de l'orbite. L'œil n'est pas larmoyant, mais le malade éprouve une sensation de plénitude dans le grand angle de l'œil. L'examen des voies lacrymales me fait découvrir leur rétrécissement notable de deux côtés ; je fais le cathétérisme par le procédé de Bowman, et j'obtiens une guérison complète au bout de deux mois de traitement. Depuis, j'ai eu souvent de ses nouvelles, et j'ai pu me convaincre que la guérison s'est maintenue, et la vue est complétement rétablie.

TROISIÈME PARTIE

CONJONCTIVE

CHAPITRE PREMIER

ANATOMIE ET PHYSIOLOGIE

Anatomie. — *a. Structure.* — La surface interne des paupières est tapissée par une membrane lisse semblable à toutes les muqueuses, et qui est connue sous le nom de *conjonctive.*

Elle commence sur le bord libre des paupières comme un prolongement de l'enveloppe cutanée, revêt la forme d'une membrane mince, rosée, complétement transparente et adhère d'une manière très-intime au bord ciliaire. De là elle s'étend sur toute la paupière, recouvre le tarse et les glandes de Meibomius; parvenue sur le bord orbitaire, elle double la capsule de Tenon et se porte sur le globe de l'œil, qu'elle recouvre jusqu'au pourtour de la cornée.

La conjonctive présente des particularités anatomiques qu'il importe de noter. Nous les étudierons successivement dans ses diverses régions :

1° La *portion ciliaire* (fig. 81) *a*, *b*, qui a son origine au niveau de l'implantation des cils, recouvre toute l'épaisseur du bord libre, et contournant la crête formée par la lèvre postérieure du bord libre, se porte sur la surface postérieure des paupières.

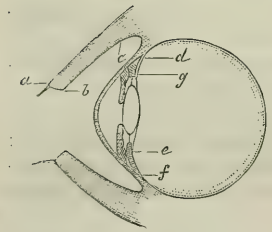

Fig. 81. — Conjonctive dans ses différentes portions (*).

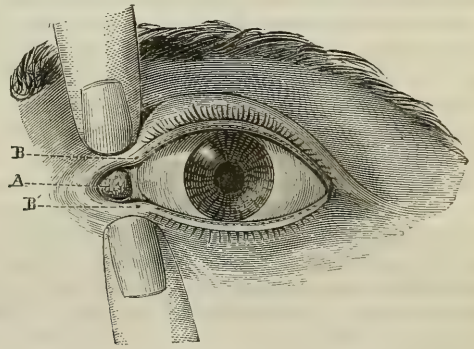

Fig. 82. — Pli semi-lunaire, caroncule et points lacrymaux (**).

Elle est mince, d'un blanc rosé, fortement adhérente aux parties sous-jacentes. Les points lacrymaux B, B, (fig. 82), ainsi que les orifices des glandes de Meibomius, s'ouvrent sur cette partie de la conjonctive.

2. La *portion palpébrale* de la conjonctive (fig. 81, *b. c*) est encore plus mince et plus délicate et très-peu extensible; elle adhère intimement au cartilage tarse, au

(*) *ab*, portion ciliaire de la conjonctive; *bc*, portion palpébrale ; *cd*, portion du cul-de-sac conjonctival; *dg* et *ef*, portion oculaire ou sclérotica.e (Quadri).

(**) A, caroncule lacrymale se confondant avec le pli semi lunaire, qui est indiqué par une ligne semi-lunaire B, B, points lacrymaux.

moyen d'un tissu cellulaire mince. Pourvue de petites saillies papillaires, elle n'est pas complétement lisse, et malgré sa vascularité plus ou moins grande, elle est assez transparente pour laisser voir la couleur blanchâtre du cartilage tarse, ainsi que les glandes de Meibomius.

3. La *portion angulaire* recouvre la dépression qui existe entre les points lacrymaux, l'angle interne des paupières et le globe de l'œil. Cette dépression constitue ce qu'on appelle le *lac lacrymal.*

Dans cet espace, on remarque une petite saillie arrondie et globuleuse qui remplit le fond et la partie interne du sac lacrymal : c'est la *caroncule lacrymale* (fig. 82, A) ordinairement de la coloration jaune rouge et sur laquelle on peut distinguer des poils excessivement fins et les orifices de quelques follicules. Après l'avoir recouvert, la conjonctive se porte sur le globe de l'œil et forme en cet endroit un repli connu sous le nom de *pli semi-lunaire.* C'est le vestige de la membrane clignotante que l'on trouve chez les animaux.

L'angle externe n'offre rien de particulier, si ce n'est qu'on y aperçoit les ouvertures des conduits de la glande lacrymale.

4. En se réfléchissant sur le globe de l'œil, la conjonctive forme des plis plus ou moins nombreux et un cul-de-sac assez profond, que l'on désigne sous le nom de *cul-de-sac* ou *sillon oculo-palpébral.* D'après Richet (1), le fond de ce sillon est éloigné du bord libre de la paupière supérieure de 22 à 25 millimètres et de 11 à 13 de l'inférieure.

Ce cul-de-sac est beaucoup plus profond en haut qu'en bas. Ici la conjonctive s'unit au ligament oculo-palpébral au moyen d'un tissu cellulaire à mailles très-larges, ce qui lui permet de se distendre et de glisser sur le globe de l'œil.

5. La *portion oculaire* ou *sclérotícale* de la conjonctive est mince et complétement transparente; elle laisse voir la sclérotique et rend le globe de l'œil très-luisant. Elle adhère à la capsule de Tenon, qui recouvre la sclérotique au moyen de mailles larges dans lesquelles on trouve des cellules graisseuses.

Près du bord externe et interne de la cornée, la conjonctive recouvre une petite élevure blanc jaunâtre qui n'est autre qu'un amas de tissu cellulo-graisseux dense, que l'on appelle *pinguecula* et qui adhère intimement à la sclérotique.

En se rapprochant de la cornée, la conjonctive s'amincit, adhère plus intimement à la sclérotique et empiète légèrement sur la cornée dans une étendue de 2 à 3 millimètres; la couche épithéliale seule se prolonge sur le reste de la cornée.

La surface de la conjonctive est tapissée par des couches plus ou moins épaisses de cellules épithéliales. Ces cellules sont cylindriques sur la portion palpébrale, et se transforment successivement sur la sclérotique en épithélium pavimenteux, épais de 0,06 millimètres. On distingue, selon Sappey, trois principaux plans de cellules : des cellules moyennes aplaties et parallèles à cette membrane; des cellules superficielles encore plus aplaties et plus larges. Toutes contiennent des granulations pigmentaires très-manifestes disséminées dans leur cavité.

Le tissu propre de la conjonctive est constitué par le tissu lamineux. C'est un tissu réticulaire, composé des corpuscules du tissu cellulaire et des fibres lamineuses. Dans la portion tarsale et dans le *cul-de-sac*, on trouve un grand nombre des *cellules lymphoïdes*, de sorte que la conjonctive prend ici, d'après Henle, le caractère adénoïde. Le tissu lamineux forme dans la portion palpébrale et dans le cul-de-sac des saillies en forme de papilles, ce qui a permis à Krause d'appeler ce tissu *corps papillaire.* Ce corps papillaire s'amincit très-sensiblement sur la sclérotique, et il fait complétement défaut au delà du cul-de-sac. A peine visibles au voisinage des cils, les papilles deviennent plus saillantes au niveau du cartilage tarse (fig. 83); leur relief est moins prononcé au niveau du cul de-sac conjonctival, mais leur base est plus large. Chacune

(1) Richet, *Traité d'anat. médico-chirurg.*, p. 357.

des papilles est composée de tissu cellulaire, dans lequel s'incurvent de petites anses vasculaires.

b. Vaisseaux. — Les vaisseaux artériels de la conjonctive proviennent des branches musculaires lacrymales, ainsi que d'autres branches terminales de l'artère ophthalmique. Les artères de la portion palpébrale proviennent des anastomoses des temporales, perforent le tarse à son bord supérieur et se distribuent à la surface interne palpébrale, sous forme de faisceaux perpendiculaires au bord des paupières. Elles communiquent avec les artères palpébrales et la temporale superficielle. Les artères de la conjonctive bulbaire ont des anastomoses avec les ciliaires antérieures.

Fig. 83. — Papilles de la conjonctive.

Les *veines* de la conjonctive se rendent dans les veines ophthalmiques, faciales, temporales, etc.

c. Lymphatiques. — L'existence des vaisseaux lymphatiques dans la conjonctive est contestée par plusieurs anatomistes. Mais les recherches de Bruch (1), Krause, Breschet, etc., ont démontré que ces vaisseaux s'y rencontrent en grande quantité. D'après Teichmann, Billroth (2) et Chrzonszczewski (3), il semble que ces vaisseaux restent librement ouverts dans les interstices du tissu cellulaire. Près de la cornée, ils forment des arcs très-peu recourbés, que Teichmann appelait *cercle lymphatique*. Vers les angles externe et interne de l'œil, les lymphatiques gagnent la face et se rendent dans les ganglions près-auriculaires et sous-maxillaires.

d. Nerfs. — Les nerfs proviennent des rameaux nasal, frontal et lacrymal de la branche ophthalmique de Willis. Papenheim a trouvé quelques rameaux nerveux ciliaires se rendant directement de la sclérotique à la conjonctive. Krause (4) a reconnu, en outre, des corpuscules claviformes, dans l'intérieur desquels viennent se terminer des fibres nerveuses. Ils sont placés immédiatement au-dessous de la couche épithéliale et sont beaucoup plus nombreux dans la conjonctive palpébrale que dans celle du bulbe de l'œil, ce qui explique la grande sensibilité de sa portion palpébrale.

Les fibres du grand sympathique exercent aussi leur influence sur la circulation de la conjonctive. Claude Bernard a démontré qu'en coupant la portion céphalique du grand sympathique on provoquait immédiatement une rougeur excessive de cette membrane.

e. Glandes. — La conjonctive palpébrale contient dans son épaisseur deux sortes de glandes : les glandes en grappes et les follicules clos.

Les *glandes en grappes* (fig. 84), ou glandes en acinus, occupent les deux culs-de-sac conjonctivaux; elles sont plus nombreuses en haut qu'en bas, et s'étendent d'un angle à l'autre. Les acini, plus ou moins nombreux, se groupent autour d'un canal commun qui s'ouvre dans le cul-de-sac. Sappey (5) les a décrites le premier sous le nom de *glandes sous-conjonctivales*. Elles s'avancent du cul-de-sac oculo-palpébral jusqu'au bord adhérent des cartilages tarses. On en compte de 15 à 40 dans chaque paupière.

Les *glandes folliculaires* s'observent surtout dans la moitié interne du cul-de-sac. Elles sont constituées par une enveloppe celluleuse vasculaire, se prolongeant dans

(1) Bruch, *Zeitschrift für wissenschaftl. Zoologie*, 1853, t. V, p. 227.

(2) Billroth, *Die Lymphgefässe and ihre Beziehung, zur Bindegewebe*. Berlin, 1862; et *Beiträge zur Pathologischen Histologie*. Berlin, 1858.

(3) Chrzonszczewski, *Ueber den Ursprung der Lymphgefässe* (*Virchow's Archiv*, Bd. XXXV, 1868, p. 177).

(4) Krause, *Die terminalen Körperchen der einfach sensiblen Nerven*. Hanovre, 1860.

(5) Sappey, *Mém. de la Soc. de biol.*, 1853, p. 13.

l'intérieur de la glande pour y constituer des cloisons. Ces follicules contiennent un liquide et n'ont point de canaux excréteurs.

Indépendamment des glandes qui précèdent, la conjonctive contiendrait encore, selon Henle, des glandes en tube sur toute la face postérieure des cartilages tarses, Ces glandes seraient constituées par un canal central, sur le côté duquel toutes les glandes seraient disposées à la manière des barbes d'une plume.

Toutes ces glandes de la conjonctive sont munies, d'après Sappey, à leur embouchure de fibres musculaires lisses, et qui en se contractant ou se dilatant, facilitent la sortie du liquide sécrété. Sous l'influence de certains agents thérapeutiques, tel que atropine ou ésérine, ces ouvertures peuvent se rétrécir et les glandes s'engorger; de là des conjonctivites.

Glandes de Meibomius. — Dans l'épaisseur du tarse, et au-dessous de la conjonctive, on trouve les glandes de Meibomius, qui sont au nombre de 30 à 40 pour l paupière supérieure, et de 20 à 30 pour la paupière inférieure (fig. 85).

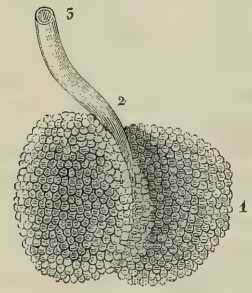

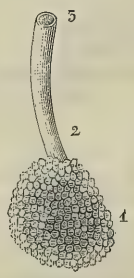

Fig. 84. — Glandes muqueuses ou sous-conjonctivales des paupières (*).

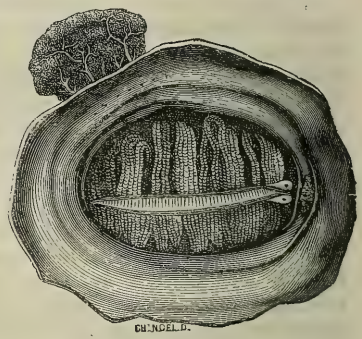

Fig. 85. — Glandes de Meibomius.

En renversant la paupière saine, on les aperçoit sous forme de stries blanches, parallèles entre elles et perpendiculaires au bord libre. Ce sont des glandes sébacées débouchant dans des canaux excréteurs communs (fig. 86), qui s'ouvrent par des ouvertures isolées entre les deux crêtes du bord libre des paupières. Marc Sée et Ed. Cruveilhier n'ont jamais vu plus d'une rangée de ces ouvertures sur le bord libre.

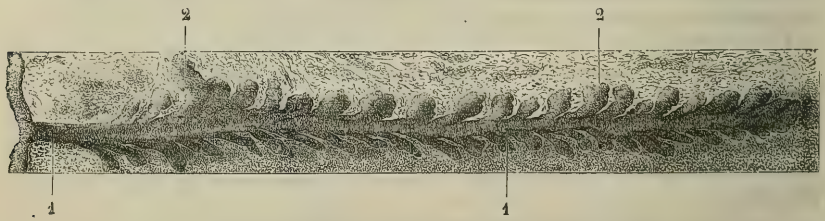

Fig. 86. — Glandes de Meibomius (**).

Physiologie. — Le rôle de la conjonctive est aisé à comprendre; elle facilite les mouvements des paupières et la lubréfaction de l'œil. D'un autre côté, les nombreuses glandes qui se trouvent dans la conjonctive sécrètent des liquides de différente nature, et entretiennent l'humidité de l'œil.

(*) 1, 1, corps de deux glandes sous-conjonctivales, dont l'une est simple et l'autre bilobée; 2, 2, conduits excréteurs de ces glandes; 3, 3, embouchures de ceux-ci (Sappey).

(**) 1, canal excréteur commun; 2, lobules (Morel et Villemin).

La conjonctive sécrète en outre par toute sa surface un liquide huileux ou muqueux, qui facilite la lubréfaction du globe de l'œil. Dans les inflammations de cette membrane, cette sécrétion augmente, et avec l'épithélium détaché elle constitue une sécrétion morbide particulière propre à toutes les conjonctivites. Avec le développement d'inflammation il y a un engorgement des papilles, ce qui constitue des granulations.

CHAPITRE II

MODE D'EXPLORATION

Les affections de la conjonctive changent de caractère selon qu'elles envahissent la partie palpébrale ou oculaire. Il est donc très-important d'explorer successivement les différentes portions de cette membrane. Cet examen doit se faire dans l'ordre suivant :

1° On commence par abaisser la paupière inférieure et l'écarter du globe oculaire, pour s'assurer de l'état du cul-de-sac conjonctival inférieur. En faisant regarder le malade en haut, on découvre complétement cette portion de la muqueuse.

2° Dans l'examen de la conjonctive, on doit constater si elle est d'une teinte normale et si elle ne diffère pas de la conjonctive de l'autre œil. Dans cette région, la membrane est ordinairement rosée, transparente, et permet de voir par transparence la couleur blanche du cartilage tarse, ainsi que les glandes de Meibomius. A mesure que l'on s'approche du cul-de-sac, la teinte rouge diminue pour disparaître sur le globe de l'œil.

Dans des cas particuliers, surtout chez les sujets âgés, elle est parsemée de petites plaques jaunâtres peu saillantes, et qui sont constituées par des masses sébacées. Ce sont des kystes sébacés développés dans les glandes de Meibomius.

Les vaisseaux de cette partie sont très-nombreux et forment des réseaux très-fins. Dans l'état pathologique, en se développant, ils impriment à toute cette surface une coloration rouge orangée.

La conjonctive normale est unie, luisante. Dans l'état pathologique, elle devient inégale, veloutée, granuleuse; des plis se forment dans le cul-de-sac, et le tarse cesse d'être visible.

On aperçoit souvent, dans le cul-de-sac inférieur, de petits globules ou glandules rouges presque transparents, en plus ou moins grand nombre. On les rencontre fréquemment dans les yeux sains, chez les enfants dont les yeux sont sensibles et qui pleurent beaucoup. Ce sont les glandes folliculaires augmentées de volume par suite d'irritation.

On trouve dans ce cul-de-sac des mucosités nageant dans les larmes ou du pus plus ou moins liquide. Cette partie de la conjonctive peut adhérer au globe de l'œil par des brides cicatricielles.

3° Pour examiner la conjonctive palpébrale supérieure, on doit renverser la paupière, ce qui se pratique de la manière suivante : pendant que le malade regarde en bas, on déprime légèrement, avec l'index de la main gauche, placé au voisinage du bord libre, la paupière supérieure droite, et de la main droite la pau-

pière gauche. Par une très-légère pression sur cette paupière, on la fait glisser en haut jusqu'à ce que son bord libre se tourne un peu en avant. A ce moment, le pouce de la même main fait glisser la paupière inférieure sous la snpérière, ce qui permet de saisir cette dernière entre le pouce qui touche la conjonctive et l'index qui se trouve à la surface cutanée de cet organe, de luxer le tarse et de renverser la paupière.

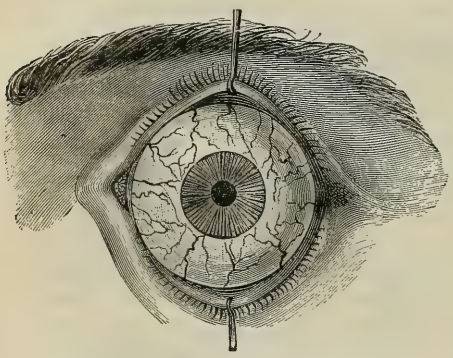

Fig. 87. — Vascularité physiologique de la conjonctive oculaire et de la sclérotique.



Fig. 88. — A gauche, vaisseaux de la conjonctive; à droite, vaisseaux radiés de la sclérotique.

Ici la conjonctive est encore plus pâle que celle de la paupière inférieure; toute la surface paraît blanchâtre, ce qui est dû au tarse que l'on voit par transparence. Elle est luisante, et à peine y distingue-t-on de petits points papillaires inégaux de la même couleur que le reste de la conjonctive. C'est dans cette région que l'on trouve le plus ordinairement les corps étrangers, les granulations, etc.

4° La conjonctive oculaire ou scléroticale doit être étudiée avec beaucoup de soin; elle est très-peu vasculaire à l'état normal (voy. fig. 87). La muqueuse est flasque et se déplace facilement; quelquefois elle est jaunâtre, boursouflée, surtout chez les personnes âgées. Près de la cornée, dans les angles interne et externe, on voit un petit amas graisseux d'un blanc jaunâtre, sillonné de vaisseaux: c'est le *pinguecula* physiologique qui est surtout développé chez les vieillards.

On recherchera attentivement s'il n'existe pas dans cet endroit de petites tumeurs, des plaques rouges plus ou moins limitées, des phlyctènes, des ecchymoses, etc.

5° La conjonctive bulbaire est quelquefois boursouflée, et soulevée d'une manière notable par un liquide séreux, ou bien elle devient toute rouge, gonflée, etc.

6° On s'assurera de l'état de la caroncule lacrymale et du pli semi-lunaire, pour reconnaître si ces parties ne sont pas rouges, enflammées, etc.

CHAPITRE III

PATHOLOGIE ET THÉRAPEUTIQUE

Pour obtenir des résultats très-précis dans le diagnostic, il est nécessaire de s'astreindre dans l'examen de la conjonctive aux indications minutieuses que nous venons de donner.

Les phlegmasies des diverses membranes de l'œil, et surtout celles de la conjonctive, se rencontrent très-souvent isolées; c'est pourquoi nous admettons la dénomination de *conjonctivite* pour désigner l'inflammation qui n'occupe que cette membrane.

Mais il existe des phlegmasies spécifiques qui, au lieu d'être circonscrites à une seule membrane, se propagent dès l'origine aux tissus et organes voisins. Le terme de *conjonctivite* serait alors insuffisant, et pour mieux définir la nature de l'affection, on la décrit sous le nom d'*ophthalmie*.

Un tableau générique des différentes variétés de phlegmasies conjonctivales facilitera leur étude. Nous distinguons :

1. Conjonctivites spéciales non purulentes...	lacrymale. catarrhale. phlycténulaire ou lymphatique. exanthématique.
2. Conjonctivites ou ophthalmies purulentes.	des nouveau-nés. purulente des adultes. diphthéritique. blennorrhagique. scrofuleuse. granuleuse.

ARTICLE PREMIER

CONJONCTIVITE LACRYMALE.

Le séjour prolongé des larmes dans le cul-de-sac conjonctival peut entraîner une irritation et une inflammation de la conjonctive, dont les caractères diffèrent tellement des autres conjonctivites que nous avons cru nécessaire de lui donner le nom de *conjonctivite lacrymale*.

Elle peut se présenter sous deux formes : aiguë ou chronique.

La seconde est la plus fréquente; elle est caractérisée par la chronicité excessive et la persistance des mêmes symptômes pendant des mois et des années.

Symptomatologie. — 1. Tous les matins, les yeux sont chassieux; les cils sont collés ou couverts de mucosités.

2. En se réveillant, le malade a les yeux tellement sensibles à la lumière du jour qu'il a beaucoup de peine à les ouvrir. Il existe une véritable photophobie qui dure cinq, dix ou quinze minutes. Aussitôt que les yeux sont lavés avec de l'eau fraîche, la sensibilité disparaît.

3. Dans la journée, le malade se trouve ordinairement très-soulagé, et ne se plaint point; mais en sortant au grand jour, au soleil, la photophobie reparaît. De là

la nécessité de porter des conserves foncées. De temps en temps il se manifeste une sensation de gravier entre les paupières.

4. Le larmoiement n'est point constant; il apparaît surtout par des temps froids et humides, lorsque les yeux sont exposés au vent ou au soleil.

5. Vers le soir, et à la lumière vive de la lampe, les mêmes symptômes reviennent : photophobie, sensibilité des yeux, sensation de gravier entre les paupières, rougeur conjonctivale très-prononcée simulant complétement une conjonctivite catarrhale.

6. Tout travail le soir devient impossible. Il y a une sensibilité telle qu'on ne peut rien fixer; les lettres se doublent, et tous les objets que l'on veut examiner apparaissent comme à travers un brouillard.

7. Le phénomène des cercles irisés, colorés, pareils aux cercles d'arcs-en-ciel autour d'une flamme, peut se manifester; mais il n'est pas constant. Il est dû à l'accumulation des larmes au bord des paupières, faisant l'effet d'un prisme.

8. La conjonctivite lacrymale, avec tous ses signes, dure des mois et des années; les malades s'habituent même, jusqu'à un certain point, aux phénomènes morbides qu'ils éprouvent, ce n'est que par moments que leur état s'aggrave et devient intolérable.

9. La conjonctivite lacrymale, en se développant chez les sujets âgés, dont les paupières sont flasques, occasionne des ectropions. La blépharite ciliaire est aussi très-fréquemment la conséquence de cette maladie.

10. Les conjonctives palpébrale et oculaire sont injectées, surtout dans les deux angles de l'œil, et l'on y remarque souvent des traînées vasculaires s'étendant jusqu'au bord de la cornée, ce qui fait croire à l'existence de phlyctènes.

11. Les bords des paupières sont ordinairement rouges, surtout du côté de l'angle externe de l'œil. La coloration rouge varie d'une manière très-sensible : quelquefois elle n'existe que dans les angles de l'œil et sur le bord libre des paupières. La caroncule paraît d'une teinte rouge uniforme; en même temps, le bord libre et l'angle externe sont très-injectés, on y constate souvent de l'érythème.

Fig. 89. — Glandes folliculaires engorgées.

Dans d'autres cas, la conjonctive palpébrale est très-enflammée; les vaisseaux capillaires sont très-développés, et forment un lacis fin et uni. On remarque même

le boursouflement notable de toute l'épaisseur de la conjonctive et du tissu sous-conjonctival, et des plis plus ou moins épais apparaissent dans le cul-de-sac conjonctival inférieur.

12. Cette même portion de la conjonctive présente un engorgement des glandes folliculaires (fig. 89) et des acini tellement considérables, qu'on les prend très-facilement pour des granulations. J'ai vu plus d'une fois des ophthalmologistes très-renommés prendre ces glandes engorgées pour des granulations, et aggraver la maladie par des cautérisations répétées.

Ces mêmes glandes se gonflent quelquefois à la suite de l'usage prolongé de l'atropine, ce qui a fait dire à tort à un auteur allemand que l'apparition des granulations est due à l'action d'atropine. L'atropine provoque quelquefois le larmoiement en suspendant toute aspiration des larmes qui séjournent longtemps dans le cul-de-sac, et amène une irritation des conjonctives et des glandes, mais il n'a aucun pouvoir de faire naître des granulations néoplastiques.

Tels sont les signes de la conjonctivite qui se développe consécutivement à une affection des voies lacrymales.

La conjonctivite chronique peut se transformer subitement en une inflammation subaiguë et ressembler beaucoup à une conjonctivite catarrhale. Tous les auteurs ont confondu jusqu'à présent les deux maladies, et ont décrit à tort la conjonctivite catarrhale et la conjonctivite lacrymale comme une seule et même maladie.

Dans la forme aiguë il est vrai que les paupières se gonflent d'une manière très-sensible; les conjonctives deviennent rouges, boursouflées, et sécrètent une grande quantité de mucosités, surtout la nuit. La conjonctive oculaire s'injecte fortement; il y a des ecchymoses, etc., et tous les autres signes de la conjonctivite catarrhale.

C'est à cette forme de conjonctivite que nous devons aussi rapporter la conjonctivite *angulaire* et du cul-de-sac conjonctival, dont Gosselin et Lannelongue (1) ont fait une très-belle description. L'une et l'autre conjonctivite sont occasionnées par les altérations des voies lacrymales.

Étiologie et pathogénie. — Le nom que nous avons donné à la maladie prouve que sa cause principale est dans l'appareil lacrymal. En effet, le séjour prolongé des larmes dans le sac conjonctival ne peut exister sans amener des désordres, surtout si les larmes changent de composition ; de neutres qu'elles devraient être, elles deviennent fortement alcalines. Mes recherches m'ont démontré que les larmes sont très-fortement alcalines toutes les fois qu'on trouve une conjonctivite lacrymale.

Le séjour d'un liquide neutre entre les paupières ne produirait probablement pas d'altération, tandis que les larmes alcalines sont la cause d'une irritation dans la conjonctive, ce qui arrive d'autant plus facilement que la sécrétion graisseuse des glandes de Meibomius, qui se répand aussi à la surface de l'œil et le garantit contre l'action irritante des larmes, se transforme par le mélange avec les larmes alcalines en une sorte de savon. La nouvelle quantité de larmes qui s'écoule ensuite, trouvant la cornée et la conjonctivite complétement sèches et non graissées, les irrite d'une manière plus ou moins prononcée.

Au bout de quelque temps, cette irritation donne lieu à une conjonctivite suivie

(1) Gosselin et O. Lannelongue, *Nouveau Dictionn. de méd. et de chirurg. pratiques.* 1868, t. IX, p. 52, art. CONJONCTIVE.

de la sensation de sécheresse et de chaleur dans l'œil. L'action de l'air frais et humide sur la conjonctive et la cornée qui est privée de son enduit graisseux est facile à comprendre ; les nerfs trophiques de la conjonctive sont excités comme dans une kératite ou un iritis, ce qui amène une photophobie.

La photophobie s'observe surtout chez les personnes qui habitent les grandes villes et les pays sablonneux, où la réverbération de la lumière est très-forte.

Les enfants qui ne peuvent pas travailler le soir au gaz et les personnes qui, par leur état, doivent lire et écrire beaucoup, se fatiguent immédiatement par l'exagération de la sensibilité. En examinant leurs yeux, on trouve le plus souvent de la conjonctivite lacrymale.

Différentes altérations des voies lacrymales peuvent occasionner cette conjonctivite : les points lacrymaux sont obstrués et déviés, ou bien un rétrécissement occupe l'entrée dans le sac ou le canal nasal. L'injection avec la seringue d'Anel et le cathétérisme permettent de reconnaître la cause qui s'oppose à l'aspiration des larmes.

Les tumeurs lacrymales aiguës ou chroniques donnent aussi lieu à la conjonctivite lacrymale.

Diagnostic différentiel. — Jusqu'à ce jour la conjonctivite lacrymale a été méconnue par tous les auteurs : à peine signale-t-on la possibilité d'une hypérémie conjonctivale dans les affections des voies lacrymales.

Elle a toujours été confondue, soit avec la conjonctivite catarrhale, soit avec la conjonctivite granuleuse.

Plusieurs symptômes, en effet, qui se rencontrent dans la conjonctivite lacrymale se montrent aussi dans l'affection catarrhale.

L'hypertrophie et le gonflement des glandes dans le cul-de-sac conjonctival que l'on observe dans la conjonctivite lacrymale, peuvent être aussi facilement confondues avec des granulations.

On distinguera une conjonctivite lacrymale d'une conjonctivite catarrhale, aux signes suivants :

1° Les malades ne se plaignent point par le beau temps, ainsi que dans la journée, mais ils souffrent surtout le matin, et alors leurs yeux sont larmoyants et présentent une photophobie.

2° Les bords des paupières sont légèrement déviés en dehors, ce qui n'a pas lieu dans la conjonctivite catarrhale ;

3° La conjonctivite catarrhale a une durée limitée : quelques semaines, un ou deux mois. La conjonctivite lacrymale dure des mois et des années, revient à chaque saison.

4° Dans les cas difficiles et embarrassants, l'injection des voies lacrymales décide la question.

Pour distinguer l'affection dont nous nous occupons de la conjonctivite granuleuse, il faut examiner la paupière supérieure. Dans celle-ci, les granulations sont ordinairement plus développées, tandis que dans la conjonctivite lacrymale les petites saillies que l'on prend pour des granulations occupent surtout le cul-de-sac inférieur ; la portion palpébrale de la conjonctive n'est que légèrement injectée.

Traitement. — Dans cette affection, de même que dans beaucoup d'autres

maladies oculaires, la conduite du médecin doit varier selon les symptômes que le malade accuse.

L'affection des voies lacrymales une fois reconnue, il est urgent de rétablir le cours naturel des larmes, en faisant avec la seringue d'Anel des injections d'eau tiède ou de collyres astringents par les points lacrymaux; puis, aussitôt que les circonstances le permettent, il faut recourir à la dilatation des conduits lacrymaux. La suppression du larmoiement amène la guérison de la conjonctivite lacrymale.

Mais en dehors du traitement chirurgical, qui n'est pas toujours accepté par le malade, il faut savoir trouver les moyens capables de calmer les symptômes principaux de la maladie.

C'est ici que l'usage des compresses froides sur les yeux peut apporter un soulagement réel, tandis que les cataplasmes et les compresses d'eau chaude, qui font beaucoup de bien dans la conjonctivite catarrhale, aggravent ordinairement la conjonctivite lacrymale.

La pommade de concombre fraîche réussit à adoucir les paupières irritées et à prévenir leur agglutination pendant la nuit.

Parmi les collyres qui peuvent être avantageusement employés, je considère celui qui contient du sulfate de zinc comme le plus efficace pour combattre la phlegmasie lacrymale des conjonctives. Le sous-carbonate de soude et le borax en solution sont non moins utiles. Voici les formules dont je me sers habituellement, en faisant bassiner les yeux deux fois par jour :

℞ Eau distillée...	100 gr.	℞ Eau distillée.....	100 gr.	℞ Eau distillée...	100 gr.
Sulfate de zinc.	25 c.	Borax.....	1 —	Sous-carbonate de soude...	1 gr.
		Eau de laurier-cer.	5 —		

Ces mêmes astringents peuvent être employés sous forme de collyres en instillation.

℞ Eau distillée.....	10 grammes.	℞ Eau distillée.....	10 grammes.
Sulfate de zinc.....	5 centigr.	Borax.....	25 centigr.
(Instiller une goutte dans l'œil une ou deux fois par jour.)		Eau de laurier-cerise.	1 gramme.
		(Instiller une fois par jour.)	

Dans une conjonctivite lacrymale subaiguë, j'emploie avec beaucoup de succès les cautérisations des paupières avec un cristal de sulfate de zinc qu'un jeune chimiste, Tabenski, élève du professeur Fremy, m'a préparé. Je ne cautérise habituellement que la conjonctive de la paupière inférieure près de l'angle interne de l'œil. On se procure très-difficilement ces crayons, c'est pourquoi je propose de les remplacer par une forte solution de sulfate de zinc (0,50 centigr. à 1 gramme pour 10 grammes.)

Bibliographie. — Galezowski, *Essai sur la conjonctivite lacrymale et son influence sur la vue* (*Gaz. des Hôpit.*, 1868, p. 433). — Etchecoin, *De la conjonctivite lacrymale*, thèse de doctorat de Paris, 1868. — Fitz Gerald, *Lacrymal conjonctivitis and its influence on the Sight* (*The Dublin Quarterly Journ. of Med. science*, nov. 1869, p. 675). — Dransart, *Des ophthalmies lacrymales*, thèse de Paris, 1873. — Ferrand, thèse de Paris, 1873. — Guément, *Des affections consécutives aux maladies des voies lacrymales*, thèse de Paris, 1872.

ARTICLE II

CONJONCTIVITE CATARRHALE.

La conjonctivite catarrhale est un véritable catarrhe de la muqueuse de l'œil. Ce catarrhe se développe très-souvent en même temps que le rhume de cerveau, le catarrhe bronchique, etc., les précède ou les suit de près, mais il peut se déclarer aussi d'une manière *insolite*.

Contrairement à l'opinion de quelques auteurs, la conjonctivite catarrhale n'est point une phlegmasie simple; c'est une inflammation *sui generis*, et la sécrétion morbide qu'elle fournit présente tous les caractères de la spécificité, pouvant se transmettre par contagion, comme l'a démontré Gosselin (1).

La conjonctivite catarrhale se manifeste sous l'influence des causes atmosphériques, de l'humidité, des miasmes méphitiques. Ces conditions atmosphériques peuvent varier selon l'époque de l'année et la nature du catarrhe lui-même : c'est pourquoi on voit aussi les conjonctivites catarrhales changer de caractère tant au point de vue de leur marche, de la gravité d'évolution ainsi que de traitement.

Symptomatologie. — *Symptômes anatomiques.* — 1. L'affection catarrhale des conjonctives se déclare le plus souvent d'emblée; le soir, le malade s'aperçoit d'une lourdeur ou pesanteur des paupières; il ressent quelques légères cuissons, et le lendemain il se réveille avec un œil collé et les paupières gonflées. Un ou deux jours après l'autre œil est pris; toutefois, les deux yeux peuvent être atteints en même temps, ou bien la maladie se concentre sur un seul œil.

2. Au début, les paupières sont gonflées, les bords libres et le grand angle sont rouges. La paupière supérieure ne peut plus se relever aussi facilement que de coutume.

3. La conjonctive palpébrale est boursouflée, fortement congestionnée et prend une teinte rouge; ses papilles sont épaissies au point qu'on ne peut plus apercevoir ni le tarse ni les glandes de Meibomius.

En examinant attentivement avec un verre grossissant la surface de la conjonctive, on reconnaît des réseaux vasculaires très-nombreux, dont les branches principales traversent toute l'étendue de la portion palpébrale et se recourbent dans le cul-de-sac pour se porter sur le bulbe. Ici leur nombre diminue; ils deviennent plus fixes et plus rares et s'arrêtent le plus souvent à une certaine distance du bord de la cornée. Lorsque la maladie prend une plus grande extension, la rougeur se développe sur le globe de l'œil et gagne le bord même de la cornée sur une étendue de 2 millimètres. La caroncule lacrymale et le pli semi-lunaire sont aussi rouges et enflés.

4. La muqueuse palpébrale présente une multitude de villosités; épaissie et d'un aspect veloutée, elle est parsemée d'inégalités qui ressemblent quelquefois à des granulations. Dans le cul-de-sac supérieur et inférieur, elle est tellement boursouflée qu'on y distingue une série de plis épais et rouges, parallèles entre eux. Ce sont des *granulations* miliaires ou catarrhales (voy. *granulations*).

(1) Gosselin, *Mémoire sur l'origine par contagion des conjonctivites catarrhales* (*Arch. gén. de méd.*, avril 1869).

5. On remarque très-souvent sur la conjonctive oculaire des ecchymoses plus ou moins étendues sous forme de plaques rouge orangé, à contours très-mal accusés. Desmarres père a même vu le sang s'extravaser en telle quantité que le malade semblait avoir reçu un coup.

6. La conjonctivite catarrhale se complique souvent de l'infiltration séreuse, qui envahit le tissu cellulaire sous-conjonctival sur toute l'étendue du globe de l'œil, ce qui constitue un état particulier de boursouflement que nous appelons *chémosis séreux*. C'est un bourrelet gélatiniforme, demi-transparent, qui entoure la cornée, et qui est souvent produit par une infiltration plastique.

7. Les paupières elles-mêmes sont le siége d'un gonflement œdémateux tellement considérable, que le malade a beaucoup de peine à tenir les yeux ouverts.

La peau paraît rougeâtre, lisse et tendue, tout l'appareil vasculaire des paupières est engorgé, et cette congestion amène une élévation considérable de température, ce dont on peut s'assurer à l'aide d'un petit thermomètre oculaire. Le malade lui-même ressent une chaleur très-vive dans l'œil ainsi que dans tout le pourtour de l'orbite.

8. Au début, la sécrétion est transparente, et elle contient en suspension des flocons de mucus. Bientôt elle devient abondante et est constituée par un liquide louche, albumineux, se transformant quelquefois en un liquide muco-purulent, verdâtre ou jaunâtre, qui s'accumule surtout la nuit entre les paupières et les agglutine.

Des filaments de ce mucus s'amassent souvent dans le cul-de-sac ; on les voit aussi glisser sur la cornée.

A mesure que la maladie gagne en intensité, la sécrétion devient plus abondante, trouble, louche, et par son aspect se rapproche beaucoup du pus, de sorte qu'on a quelquefois de la peine à la distinguer d'une ophthalmie purulente.

9. Cette sécrétion s'écoule par le grand angle et le long du bord libre; le matin, les yeux sont collés et les cils agglutinés; sur le bord libre, on trouve de fortes croûtes jaunâtres, friables; desséchées.

10. Les cils eux-mêmes sont collés et réunis sous forme de pinceaux. On reconnaît que ce liquide ne provient pas d'une blépharite, par ce signe que les croûtes ne se trouvent pas à la base des cils, comme dans cette dernière maladie, mais plus près de leur extrémité.

Symptômes physiologiques. — Le premier phénomène que le malade éprouve est la sensation de pesanteur et de lourdeur des paupières qui s'aggrave constamment le soir. En même temps, il ressent des picotements et comme la sensation de graviers dans les yeux. Ce phénomène est dû aux lambeaux de l'épithélium conjonctival en partie détachés; ces lambeaux s'enroulent sur eux-mêmes, et, tant qu'ils ne sont pas détachés, frottent la cornée. On peut s'en convaincre en renversant la paupière et en l'examinant avec un verre grossissant. Quant à l'explication donnée par quelques auteurs, que ce sont les anses vasculaires gonflées contenues dans les papilles qui frottent contre la conjonctive bulbaire, elle est inadmissible. En effet, on ne comprend pas comment ces anses ne produiraient cette sensation que de temps en temps, et le plus souvent d'une manière insolite.

Par moments l'œil est sec, surtout au début; mais bientôt les larmes coulent en

abondance; un larmoiement très-fort se manifeste; l'œil devient sensible au toucher et à l'action de la lumière.

Le malade éprouve une sensation de chaleur dans les paupières et une gêne pour les ouvrir; il ne peut rien fixer ; tous les objets paraissent voilés; le soir, la lumière semble entourée de cercles colorés, d'arcs-en-ciel, ce qui tient à la décomposition des rayons lumineux à travers une couche de larmes accumulées sur le bord libre des paupières, et non point à une élimination des cellules épithéliales de la cornée, comme le pensent quelques auteurs.

Parmi les troubles fonctionnels de la vue, il faut signaler aussi l'apparition des nombreuses mouches volantes, très-fines, qui se promènent au devant des yeux, surtout lorsque le malade regarde une vive lumière. Ce dernier phénomène est produit par les corpuscules microscopiques qui glissent avec les larmes à la surface de la cornée.

Tous ces symptômes s'aggravent le soir, le malade souffre davantage, et il survient quelquefois un peu de fièvre et de l'inappétence.

Les mouvements des paupières sont gênés à cause de leur roideur; les malades ont de la tendance au sommeil et leurs yeux s'ouvrent difficilement.

La conjonctivite catarrhale peut prendre une forme chronique en apparence bénigne, mais qui en réalité est très-rebelle. Elle se complique d'un développement des vaisseaux sur la conjonctive scléroticale. L'œil devient rouge, sensible au moindre travail, et donne lieu à une photophobie très-intense. C'est une conjonctivite chronique qui peut durer des mois et des années, et résister à tous les traitements.

Marche, durée, terminaison. — La conjonctivite catarrhale présente des variétés très-nombreuses; tantôt elle a une forme aiguë et se développe avec une rapidité extrême. Trois ou quatre jours après le début, les yeux se gonflent au point que le malade ne peut plus les ouvrir. D'autres fois, et c'est le cas le plus fréquent, elle prend une marche chronique. En général, il faut dire que la gravité de la maladie dépend beaucoup de la nature de l'épidémie catarrhale, qui règne dans certains pays et dans certaines saisons.

Comme toutes les autres phlegmasies, cette affection s'aggrave le soir; elle augmente pendant quelques jours, reste ensuite stationnaire pour disparaître complétement ou se transformer en une conjonctivite chronique. Cette dernière issue s'observe surtout chez les personnes qui n'ont pu suivre leur traitement jusqu'à la guérison complète, ou bien chez tous ceux qui habitent des logements humides et insalubres.

Denonvilliers et Gosselin, qui divisent cette affection en trois périodes, ont calculé que la première se prolonge rarement au delà de 2 ou 3 septénaires; la seconde est de 4 ou 5 jours, et enfin la période de résolution est la plus longue; de sorte que la durée totale est de 30 à 40 jours. Avec le traitement abortif, cette durée n'est souvent que de 10 à 15 jours.

Diagnostic différentiel. — Rien n'est plus facile que de reconnaître la conjonctivite catarrhale à la sécrétion transparente mélangée de filaments de mucus, à la rougeur de la conjonctive, qui diminue au fur et à mesure qu'on s'approche de la cornée et à l'absence de douleurs circumorbitaires.

Mais dans certaines variétés des conjonctivites catarrhales, les symptômes inflam-

matoires sont tellement intenses et les complications du côté de l'iris sont si prononcées, qu'on a beaucoup de peine à reconnaître la maladie principale.

Voici les circonstances dans lesquelles la conjonctivite catarrhale peut être confondue avec d'autres affections :

1. *Conjonctivite lacrymale.* L'examen des voies lacrymales et la chronicité de la maladie empêcheront toute erreur de ce genre.

2. *Conjonctive purulente.* Celle-ci est accompagnée d'une sécrétion purulente ; un chémosis phlegmoneux ne tarde pas à se déclarer, et la conjonctive du cul-de-sac, de même que celle de la sclérotique, du pli semi-lunaire et de la caroncule deviennent boursouflées et épaissies d'une manière extraordinaire.

3. *Conjonctivite granuleuse subaiguë*, consécutive aux granulations très-nombreuses, que l'on retrouve surtout sur la conjonctive de la paupière supérieure. Ici l'erreur n'est souvent dévoilée qu'avec la marche ultérieure de la maladie.

4. L'*iritis*, qui peut débuter quelquefois par une véritable conjonctivite catarrhale subaiguë. Mais la présence des douleurs circumorbitaires, la rougeur périkératique de la sclérotique et la différence dans la coloration des deux iris mettra le chirurgien sur la voie de la maladie réelle.

J'ai eu à soigner à ma clinique plus d'une fois des malades atteints en apparence d'une véritable conjonctivite catarrhale ; mais, par les signes ci-dessus mentionnés, nous avons reconnu une iritis. Chez un de ces individus, deux semaines après, lorsque l'œil droit était guéri, c'était le tour de l'œil gauche, et l'affection avait débuté de la même façon par une conjonctivite, comme cela a pu être constaté par les docteurs E. Paul et Daguenet.

Étiologie. — Cette maladie est un simple catarrhe des conjonctives, qui se transporte très-souvent aux yeux des muqueuses voisines, du nez et de la gorge.

L'exposition au froid et à l'humidité est une des causes les plus fréquentes, ce qui explique pourquoi on les rencontre plus souvent en automne et au printemps.

Dans ces deux saisons, lorsqu'il y a des épidémies de grippe, les conjonctivites catarrhales ne sont pas rares. L'affection que l'on désigne en Angleterre sous le nom de *hay-fever* (fièvre de foin) se complique aussi, d'après Mackensie, d'une conjonctivite catarrhale. N. Gueneau de Mussy a rapporté des faits analogues.

J'ai été consulté cette année par une dame anglaise qui me fut adressée par le docteur Campbell, et chez laquelle l'hay fever se déclarait avec une conjonctivite toutes les fois qu'elle allait à la campagne ou qu'elle respirait des roses fleuries.

Gosselin a démontré que les conjonctivites catarrhales peuvent être engendrées : 1° par d'autres conjonctivites également catarrhales et non purulentes ; 2° par des conjonctivites franchement purulentes ; 3° par des conjonctivites ou des blépharites granuleuses, succédant ou non à des inflammations suppuratives.

Mais il n'est pas non plus douteux, que la conjonctivite catarrhale puisse devenir épidémique et régner pendant un certain temps dans les casernes ou d'autres endroits où il existe un grand encombrement.

Ces sortes d'épidémies ne peuvent s'expliquer que par la nature contagieuse de la sécrétion catarrhale ; mais la contagion peut se faire tout aussi bien par le contact direct que par l'air vicié. Tous les auteurs signalent des faits de transmission du catarrhe conjonctival par contagion ; pour ma part, je connais plusieurs cas de

conjonctivite catarrhale subaiguë transmise des enfants aux parents et autres membres de la famille. Ainsi j'étais appelé en consultation, au mois d'août 1869, par le docteur Mallet, auprès d'un négociant de Paris atteint d'une conjonctivite catarrhale des plus violentes. Cette affection lui est venue d'un de ses enfants, et, peu de temps après, tous les autres enfants de la maison ont été atteints de la même maladie. Il n'y avait là aucune trace de granulation, et cette petite endémie a disparu assez rapidement sous l'influence du traitement antiphlogistique et abortif.

Quelques auteurs allemands, entre autres Stewag von Carion (1), considèrent la rougeole, la scarlatine, la variole, comme des causes de la conjonctivite catarrhale. Je ne partage pas cette manière de voir, et je pense que ni la nature de ces maladies éruptives, ni la marche des conjonctivites qui les accompagnent, n'ont rien de commun avec la conjonctivite catarrhale. Nous devons dire la même chose au sujet du traumatisme qui amène une conjonctivite simple et non catarrhale proprement dite.

Les vidangeurs et les égouttiers étaient autrefois sujets à des conjonctivites catarrhales. Aujourd'hui, avec l'admirable organisation des égouts de Paris, ces conjonctivites miasmatiques sont beaucoup plus rares.

La conjonctivite catarrhale est ordinairement binoculaire ; elle commence dans un œil, envahit l'autre le lendemain ou le même jour.

Anatomie pathologique. — L'inflammation de la muqueuse oculaire est caractérisée, comme celles des autres muqueuses, par l'*hypérémie*, le *gonflement* et les altérations de *sécrétion*.

Pendant la période aiguë, il se manifeste un engorgement considérable des vaisseaux, dont plusieurs sont rompus. L'épithélium est enlevé sur une grande étendue, et par places j'ai trouvé même des ulcérations superficielles qui ont laissé plus tard des cicatrices.

Le tissu cellulaire sous-conjonctival, de même que les papilles de cette dernière membrane, sont boursouflés et œdématiés ; mais les papilles ne tardent pas à revenir à l'état normal.

L'altération de sécrétion n'est point un phénomène essentiel, il n'est que la conséquence de l'inflammation. On voit diminuer la sécrétion normale pendant que la quantité du mucus sécrété augmente. Selon Rindfleisch, la sécrétion de mucus n'appartient pas seulement aux glandes d'acini, mais le protoplasma des cellules épithéliales subit une métamorphose muqueuse.

Dans le liquide sécrété on voit tantôt les cellules épithéliales tantôt l'élément purulent prédominer.

Lorsque c'est l'élément épithélial qui prédomine, nous avons alors affaire à une conjonctivite catarrhale ; ces cellules se produisent et se multiplient d'une manière normale d'après le principe d'une simple hyperplasie. L'existence des cellules purulentes indique que la conjonctivite est de nature purulente.

Examinée au microscope, la sécrétion présente une masse de cellules épithéliales détériorées, nageant dans le liquide louche albumineux ; ces cellules sont agglutinées dans des filaments de mucus ; on y trouve aussi des globules de pus.

(1) Stellwag von Carion, *Lehrbuch der praktischen Augenheilkunde*. Wien, 1870, p. 419.

A la suite d'un catarrhe de longue durée, les orifices des glandes de Meibomius se rétrécissent et se bouchent, d'où l'engorgement consécutif de ces glandes.

Pronostic. — La conjonctivite catarrhale est une affection bénigne; soignée énergiquement dès le début, elle guérit au bout de quelques jours. Abandonnée à elle-même ou soignée par de simples émollients, elle peut devenir chronique; alors la guérison radicale est difficile, surtout chez les vieillards.

De fréquentes récidives de catarrhe conjonctival peuvent entraîner des altérations du côté des voies lacrymales, amener leur rétrécissement ou l'obstruction.

Complications. — Des complications peuvent survenir du côté des conjonctives, de la cornée et de l'iris lui-même.

Sur la conjonctive bulbaire, une ou plusieurs phlyctènes peuvent se montrer. L'apparition de chacun de ces boutons amène une légère recrudescence de la maladie, qui ne dure que quelques jours et n'a aucune gravité.

Quelquefois la cornée est le siége d'abcès de nature phlycténulaire ou herpétique; dans d'autres cas, ces abcès sont profonds et présentent de la gravité s'ils ne sont pas soignés immédiatement.

Les iritis se rencontrent rarement dans cette maladie; je les ai vus se produire chez les individus scrofuleux ou syphilitiques qui avaient été déjà atteints précédemment de cette dernière affection.

En général, cette complication n'offre pas de gravité et peut être facilement guérie.

Traitement. — Beaucoup de remèdes et de méthodes curatives ont été préconisés pour la guérison du catarrhe conjonctival, mais le succès n'a pas été souvent aussi satisfaisant qu'on pourrait le désirer. Après les avoir expérimentés les uns après les autres, j'ai adopté une règle de conduite toute particulière qui m'a donné des résultats très-favorables.

1. On doit en premier lieu proscrire d'une manière absolue l'usage de l'eau froide pour les yeux et la figure. Tout au contraire je recommande de se servir de l'eau chaude à grande eau pour laver les yeux, au moyen d'une éponge matin et soir pendant cinq à six minutes. Ce moyen est très-efficace; souvent à lui seul il amène la guérison. Je ne puis pas comprendre la préférence accordée par quelques auteurs allemands aux compresses imbibées d'eau froide, presque glacée. Cette pratique est peu rationnelle, elle peut engendrer une conjonctivite catarrhale, et aggraver la maladie existante.

2. Dans une conjonctivite subaiguë, accompagnée ou non de chémosis, on doit recourir dès le début au traitement abortif. La cautérisation des conjonctivites avec un cristal de sulfate de cuivre nous a paru le moyen le plus sûr pour arrêter le mal. On touche la conjonctive palpébrale inférieure dans toute son étendue et l'on calme les douleurs consécutives avec des compresses d'eau froide, qu'il ne faut pas pourtant garder sur les yeux plus de cinq minutes.

Ces cautérisations seront renouvelées une fois tous les jours, pendant quatre ou cinq jours. Dans la majorité des cas, ce temps sera suffisant pour obtenir la guérison, ou une amélioration très-sensible.

3. Lorsque l'affection a duré plusieurs jours, que les conjonctives et les paupières sont boursouflées, au point que le malade ne peut les ouvrir et qu'il souffre

beaucoup, il convient d'appliquer près de l'oreille correspondante huit ou dix sangsues chez un adulte, et deux ou trois chez les enfants.

4. Dans certaines épidémies des conjonctivites catarrhales, le sulfate de cuivre ne produit point d'amélioration, et même il aggrave l'inflammation ; j'ai recours alors aux cautérisations avec le nitrate d'argent ou au sulfate de zinc. Voici ces formules :

℞ Eau distillée.....	10 grammes.	℞ Eau distillée.....	10 grammes.
Nitrate d'argent.....	15 centigr.	Sulfate de zinc.....	1 —

(Appliquer une ou deux fois par jour ce collyre sur la conjonctive palpébrale à l'aide d'un petit pinceau.)

Après avoir employé ces collyres pendant quelques jours, on surveillera si le mieux a été obtenu, autrement on devra remplacer ces collyres par d'autres astringents. En général, on doit surveiller la marche de la maladie et changer de caustiques, autrement on sera condamné à voir la maladie se continuer indéfiniment.

5. Le malade sera purgé avec une dose de 25 à 30 grammes d'huile de ricin, ou une bouteille de limonade purgative (45 à 60 grammes).

6. Chez des malades fortement enrhumés, qui ont un coryza, avec fièvre, maux de tête, etc., le sulfate de quinine peut être très-avantageusement administré tous les soirs, à la dose de 40 ou 60 centigrammes.

7. Pour la nuit, les paupières seront soigneusement enduites avec de la pommade de concombre fraîche.

8. Il arrive que les malades ne se laissent point cautériser les paupières, ou qu'il leur est impossible de venir tous les jours à la consultation. Dans ce cas, je prescris l'instillation du collyre au sulfate de cuivre ou de zinc une fois par jour. Desmarres père emploie ce même médicament en pommade.

℞ Eau distillée.....	10 grammes.	℞ Axonge.....	2 grammes
Sulfate de cuivre.....	10 centigr.	Sulfate de cuivre.....	25 centigr.
(Galezowski.)		(Desmarres.)	

9. Dans les conjonctivites chroniques accompagnées de relâchement de la muqueuse avec engorgement des vaisseaux sur la sclérotique, et qui constitue un état congestif difficile à guérir, on doit avoir recours aux cautérisations avec des solutions faibles astringentes, mais avec cette précaution qu'elles ne seront employées qu'à de longs intervalles, par exemple tous les cinq ou six jours.

Voici la composition de ces solutions :

℞ Eau distillée.....	10 grammes.	℞ Eau distillée.....	30 grammes.
Nitrate d'argent.....	10 centigr.	Chlorure de zinc, 0,02 à	5 centigr.
(Galezowski.)		(Critchett.)	

10. La conjonctivite catarrhale peut changer de caractère et la suppuration devenir tellement abondante, qu'elle aurait tous les caractères d'ophthalmie purulente. On aura dans ce cas recours aux injections du collyre suivant, cinq ou six fois par jour, entre les paupières.

℞ Eau distillée.....	30 grammes.	℞ Eau distillée.....	200 grammes.
Chlorure de zinc 0,02 à	5 centigr.	Nitrate d'argent.....	25 centigr.

Mackensie, Velpeau et Macnamara préfèrent le nitrate d'argent à tous les autres collyres dans toutes les conjonctivites indistinctement :

℞ Eau distillée..... 30 gr. Nitrate d'argent.. 25 c. (Mackenzie.)	℞ Eau distillée..... 30 gr. Nitrate d'argent.. 5 c. (Velpeau.)	Eau distillée.... 30 gr. Nitrate d'argent. 10 c. (Macnamara.)

11. Chez les enfants scrofuleux, la conjonctivite catarrhale change souvent de forme, et de bénigne qu'elle était, elle devient grave et résiste aux moyens indiqués plus haut. Si cela avait lieu, on la soignera comme une conjonctivite purulente par des injections fréquentes de solution ci-dessus formulée. Si l'inflammation persiste sans trop de suppuration et que la cornée reste trouble et vasculaire, on devra suspendre l'usage des collyres astringents et l'on aura recours à la pommade suivante, que l'on introduira entre les paupières une ou deux fois par jour :

℞ Oxyde jaune.... 0,25 à 5 centigr.	Axonge fraîche..... 5 grammes.

Serres (d'Alais) (1) recommande le badigeonnage extérieur des paupières légèrement closes avec un pinceau trempé dans l'eau pure, passé et repassé plusieurs fois dans l'azotate d'argent, ou bien trempé dans une solution titrée à 60 centigrammes pour 10 grammes.

12. Afin de prévenir les récidives, il est nécessaire de toucher pendant quelque temps la paupière inférieure avec le sulfate de cuivre, même quand elles ne sont plus rouges, ou de faire instiller le collyre au sulfate de zinc ou d'alumine une fois tous les deux ou trois jours.

13. Lorsque la cornée et l'iris sont malades, on doit instiller les gouttes d'atropine deux ou trois fois par jour.

Si ce moyen ne suffisait pas, on appliquera des sangsues et l'on agira ensuite selon les indications que l'on trouvera développées plus loin (voy. KÉRATITE).

BIBLIOGRAPHIE. — Rigler, *Beobachtungen über die katarrhalischen Formen der Conionctiv.* (*Schmidt's Jahrb.*, 1844, p. 338). — Mackensie, *De l'ophthalmie phlegmoneuse et phlébitique* (*Ann. d'ocul.*, t. XIII, p. 65). — Hagemann, *Beitrag zur Würdigung der Kälte bei allen Arten von Augenentzündung* (*Walther's u. Ammon's Journ.*, t. VIII, H.I). — Arlt, *Ophthalmia catarrhalis epidemica* (*Wien. med. Wochenschrift*, n° 3, 1863). — Bouisson, *Ophthalmie produite par le soufrage des vignes* (*Gaz. des hôpit.*, 1863, n° 96). — Magni, *Lezioni teoriche di oftalmiatria. Malattie della congiuntiva e della cornea.* Bologna, 1865, p. 175. — Gosselin, *Sur les causes de la conjonctivite catarrhale* (*Arch. gén. de méd.* Paris, avril, 1869). — Gosselin et O. Lannelongue, *Nouveau Dictionn. de méd. et de chir. pratiques.* Paris, 1868, t. IX, p. 48, art. CONJONCTIVE.

ARTICLE III

CONJONCTIVITE PHLYCTÉNULAIRE OU LYMPHATIQUE.

Lorsque de petites phlyctènes ou des pustules apparaissent sur une partie quelconque de la conjonctive, elles amènent une inflammation, soit partielle, soit totale de la conjonctive, inflammation désignée sous le nom de *conjonctive phlycténulaire* ou *lymphatique*.

Cette affection est le plus souvent partielle et n'occupe qu'un seul point de l

(1) Serres (d'Alais), *Bull. de la Soc. de chir.* Paris, 1867. t. VII, 2e sér., p. 10.

conjonctive oculaire ; dans d'autres cas, elle est généralisée sur une grande partie de cette membrane, et se porte surtout sur le limbe conjonctival périkératique. La conjonctive palpébrale est très-souvent rouge et injectée ; mais on n'y trouve jamais des phlyctènes.

Symptomatologie. — *Symptômes anatomiques.* — 1. La maladie débute ordinairement par une rougeur partielle du globe de l'œil, occupant soit la partie externe, soit la partie interne de la sclérotique.

Cette rougeur est constituée par de nombreux vaisseaux fins, capillaires, communiquant avec le cul-de-sac conjonctival par l'intermédiaire d'une ou deux branches volumineuses. Lorsqu'on examine attentivement cette rougeur, on y remarque facilement deux couches de vaisseaux ; les uns, de la conjonctive, superficiels, foncés et tortueux, et les autres plus fins, d'une teinte livide, qui appartiennent au tissu sous-conjonctival et à la capsule de Tenon (fig. 90). La couche superficielle se déplace avec le doigt ; les vaisseaux profonds sont plus fixes.

Fig. 90. — Phlyctène de la conjonctive oculaire.

En comprimant légèrement avec le doigt la partie injectée, on fait disparaître toute rougeur pour tout le temps que dure la compression ; mais aussitôt que celle-ci cesse, la rougeur revient avec la même intensité qu'auparavant

A mesure que le mal s'aggrave et que le nombre des phlyctènes augmente, la rougeur se généralise et envahit les autres parties de la conjonctive ; il y a alors une conjonctivite plus ou moins intense qui ressemble souvent à celle que l'on remarque dans une conjonctivite catarrhale.

Quelquefois un lacis vasculaire très-fin apparaît au bord de la cornée, pendant que le reste de la conjonctive et de la cornée reste sain. C'est la conjonctivite phlycténulaire périkératique. Souvent la rougeur prend la forme d'un triangle, dont la base se trouve dans le cul-de-sac ou à l'un des angles de l'œil.

2. Au centre de cette rougeur, on trouve habituellement une pustule ou phlyctène transparente, blanchâtre, opaline, s'élevant au-dessus du niveau de la conjonctive. Cette pustule est remplie d'un liquide séreux qui a soulevé la couche épithéliale.

Le volume en est très-varié depuis celui d'une tête d'épingle jusqu'à la grosseur d'un grain de chènevis ; les plus petites sont celles que l'on trouve au bord de la cornée. Là elles sont très-nombreuses, et aplaties au point qu'on n'y remarque souvent qu'une légère inégalité, une élevure encadrant la cornée, et d'où partent de très-nombreux vaisseaux se rendant sur la conjonctive bulbaire (fig. 90).

Après leur apparition les phlyctènes ne restent à l'état stationnaire que pendant deux ou trois jours, et subissent ensuite une transformation : ou bien la phlyctène qui contenait le liquide transparent se résorbe, la petite vésicule s'affaisse, se des-

sèche et s'élimine ensuite avec la couche épithéliale; ou bien, et c'est le cas le plus fréquent, cette vésicule s'ombilique; le sommet se perfore pour donner issue au liquide contenu dans cette poche. La phlyctène devient alors ulcérée.

Celle-ci présente une légère dépression au centre de la rougeur, dont la surface est dépolie et les bords frangés et irréguliers. Une fois ulcérée, elle prend l'aspect d'une tache blanc grisâtre qui est d'autant plus facile à remarquer qu'elle se trouve entourée d'un anneau rouge.

Parmi les phlyctènes situées au bord de la cornée, il y en a quelques-unes qui ont de la tendance à ronger les couches sous-jacentes de cette membrane. Cela s'observe en particulier chez les enfants scrofuleux; on doit alors craindre une perforation de la cornée. Heureusement ces cas ne sont qu'exceptionnels, et le plus ordinairement la maladie ne dépasse pas les couches superficielles de cette membrane.

3. Quand un plus grand nombre de phlyctènes se sont développées sur la conjonctive bulbaire, l'injection devient tellement prononcée sur toute l'étendue de cette membrane, que son tissu tout entier s'enflamme, et il se manifeste une sécrétion analogue à celle que l'on constate dans une conjonctive catarrhale.

On voit alors l'inflammation gagner de plus en plus en intensité, la sécrétion devient abondante, les paupières se boursouflent en même temps qu'il y a de l'infiltration séreuse sous-conjonctivale et sous-cutanée. Pourvu que la maladie se prolonge, elle peut prendre des proportions d'une ophthalmie purulente. La cornée s'enflamme aussi, des phlyctènes apparaissant d'abord, qui donnent lieu bientôt à des ulcères et à la formation des vaisseaux.

Dans cette forme grave, la maladie peut être limitée à un seul œil, et se prolonger indéfiniment. On voit alors la conjonctive du cul-de-sac se boursoufler, s'infiltrer au point de constituer des plis ressemblant sous tous les rapports à des granulations néoplasiques.

Symptômes physiologiques. — 1. Une seule phlyctène située à une certaine distance de la cornée n'entraîne le plus souvent aucune douleur; tout au plus si le malade éprouve une sensation de gravier entre les paupières et par moments des picotements.

Il n'en est pas de même quand il existe des phlyctènes profondes périkératiques; dans ces cas, les douleurs peuvent être très-violentes et augmenter par crises tous les soirs dans la région circumorbitaire.

2. Les conjonctivites phlycténulaires se reconnaissent surtout à une photophobie excessive; les enfants, qui sont le plus souvent atteints de cette affection, sont incapables de supporter la lumière du jour. Cette photophobie s'observe bien entendu dans les conjonctivites périkératiques et dans les kérato-conjonctivites. Quant aux phlyctènes conjonctivales isolées, elles n'entraînent ordinairement aucun symptôme analogue.

Cette sensibilité excessive pour la lumière, de même que les douleurs, s'exaspère surtout le matin, ce qui est considéré par Stœber (1) comme caractéristique des ophthalmies scrofuleuses.

Nous devons ajouter que la sensibilité excessive n'est pas toujours la même chez

(1) Stœber, *Annales d'oculistique*, t. XXV, p. 168 et t. XXVII, p. 181.

tous les individus, et un bon nombre de malades n'éprouvent aucune souffrance et n'ont point de photophobie.

3. Conjointement avec la photophobie, il existe un *larmoiement* qui provient d'une irritation des nerfs ciliaires, par conséquent de ceux qui se rendent à la glande lacrymale.

4. Les enfants atteints depuis un certain temps d'une conjonctivite phlycténulaire périkératique sont tellement sensibles à la lumière du jour, qu'on les voit habituellement couchés sur leur figure, et gardant cette position pendant des semaines entières. Si cet état se prolonge, les paupières se contractent à tel point que le médecin éprouve la plus grande difficulté à les entr'ouvrir. Il en résulte un blépharospasme.

Complications. — Les conjonctivites pustuleuses sont très-souvent accompagnées des phlyctènes du côté de la cornée; on y remarque, en effet, des phlyctènes centrales ulcérées ou non, ce qui change naturellement le pronostic et le traitement.

Une autre complication peut se manifester du côté des paupières, de la peau environnante et des narines. Il n'est pas rare, en effet, de rencontrer concurremment avec la conjonctivite une éruption herpétique sur la joue, les lèvres et les narines, ce qui rend la marche de la maladie plus lente et le traitement plus difficile. Cette coïncidence, qui est du reste très-fréquente, a engagé Stellwag von Carion à donner à la maladie le nom d'*herpès conjonctival* ou d'*herpès de la cornée.*

Étiologie. — Nous ne connaissons rien de positif sur l'état étiologique de cette maladie. Stœber et Sichel ont voulu voir là un des phénomènes de la scrofule; mais quand on considère que ces phlyctènes peuvent apparaître chez les enfants le mieux constitués, on a le droit de n'accepter cette cause que dans des cas particuliers.

L'affection dartreuse, herpétique, coïncide très-souvent avec la conjonctivite ou la kérato-conjonctivite phlycténulaire, comme l'a très-bien remarqué le docteur E. Barthez.

Quant à l'âge, il n'est pas douteux que ce soit une maladie de l'enfance. On la rencontre à partir de deux ans jusqu'à douze ou quinze. Passé cette époque, elle devient infiniment plus rare.

L'air humide et vicié, le froid et l'humidité, prédisposent à cette maladie.

Marche, durée, terminaison. — La conjonctive phlycténulaire n'a pas de durée bien déterminée. Une simple phlyctène dure huit jours; mais si plusieurs phlyctènes se succèdent, la durée devient d'autant plus longue que le nombre des pustules est plus grand.

Dans les cas de complication du côté de la cornée ou des paupières, la marche de l'affection devient plus incertaine et la durée plus longue.

La guérison est la règle générale; mais elle laisse ordinairement dans les yeux une prédisposition à des récidives, qui revient à chaque nouvelle saison, surtout au printemps ou à l'automne.

Diagnostic différentiel. — Le *pinguécula enflammé* peut simuler d'une manière frappante une phlyctène; mais le diagnostic devient facile, si l'on prend

en considération le siége du pinguécula, qui est toujours près du bord interne et externe de la cornée.

Le pinguécula non enflammé, situé au milieu d'une conjonctive congestionnée, ressemble aussi à une phlyctène. Mais alors, l'absence de toute rougeur et la présence du même pinguécula dans la région analogue de l'autre œil ne laissera point de doute pour le diagnostic.

Une sclérite ou périsclérite peut être confondue avec une phlyctène; mais la rougeur d'une sclérite est plus profonde; elle ne se laisse point effacer par la pression. Au centre de la rougeur on ne trouve pas de vésicule, et la maladie dure pendant des mois entiers sans occasionner de douleurs.

Des phlyctènes accompagnent souvent la conjonctivite catarrhale; dans ces cas, la rougeur des conjonctives palpébrales est prédominante, tandis que la rougeur autour des phlyctènes est relativement minime. Le contraire a lieu dans une conjonctivite pustuleuse idiopathique.

Traitement. — 1. Pour combattre d'une manière efficace la conjonctivite pustuleuse, il est nécessaire de préciser la forme et la période de l'affection, examiner l'état de la cornée et constater le degré d'inflammation de la conjonctive. Ce n'est qu'en se conformant aux diverses indications que fournira cet examen, qu'il sera possible d'instituer un traitement rationnel.

Voici les indications qui doivent être remplies :

1° Dans les premiers jours de leur évolution, lorsqu'on a affaire à une phlyctène isolée ou à des phlyctènes multiples, non ulcérées, et de plus si la conjonctive n'est pas très-enflammée, on aura recours à la poudre de calomel que l'on introduira deux ou trois fois par jour dans l'œil.

Le calomel est prescrit de la manière suivante :

℞ Calomel porphyrisé (à la vapeur) . . . . . 4 grammes.

On trempe dans cette poudre un pinceau d'aquarelle sec, on le secoue devant l'œil, pendant que les paupières sont écartées. Le malade ressent à peine, pendant une ou deux minutes, une légère cuisson ou comme une sensation de sable entre les paupières; mais après avoir parcouru la surface de l'œil, le calomel s'enroule sous forme de petits filaments, et se loge dans le cul-de-sac conjonctival inférieur, où l'on peut le retrouver au bout de quelques heures.

Cette poudre agit probablement mécaniquement, à la façon de l'émeri, en usant la partie proéminente de la phlyctène; d'autre part, elle doit produire une action résolutive comme toutes les préparations mercurielles.

Sous l'influence de cette insufflation, répétée deux ou trois fois par jour, le liquide contenu dans les phlyctènes se résorbe, et la rougeur conjonctivale disparaît.

L'insufflation de la poudre de calomel jouit aussi de la propriété de prévenir les récidives, comme l'a prouvé Donders. L'expérience journalière m'a démontré que ce dernier but ne peut être atteint que lorsque l'on a continué l'usage du calomel pendant un mois à six semaines.

2. Lorsque la phlyctène conjonctivale existe depuis plusieurs jours, qu'elle est ulcérée, et que la conjonctive est enflammée sur une grande étendue, il ne

serait pas prudent de faire usage de la poudre de calomel, qui produirait une irritation plus grande.

L'application de cataplasmes et de compresses imbibées dans l'eau tiède de guimauve ou de laitue sera alors indiquée. Quelques légers purgatifs aideront efficacement la guérison.

3. Les phlyctènes périkératiques, prises au début ou même à leur période ulcérative, peuvent être sensiblement améliorées par l'instillation du collyre d'atropine, qui rétrécit les parois des vaisseaux et diminue l'inflammation. On le prescrit à la dose suivante :

℞ Eau distillée..... 10 grammes.	Sulfate neutre d'atropine. 1 à 2 centigr.
(Instiller une goutte dans l'œil trois fois par jour.)	

Pour le traitement de cette affection, Pagenstecher a introduit dans la pratique l'usage de la pommade au précipité jaune, et l'expérience journalière m'a permis de constater l'efficacité de cette pommade, surtout dans l'état chronique, et lorsque la maladie est compliquée des affections cornéennes. Voici la formule dont je me sers avec avantage :

℞ Oxyde jaune d'hydrargyre par voie humide..... 25 centigr.	℞ Coldcream..... 30 grammes.
Axonge fraîche..... 5 grammes.	Oxyde jaune amorphe de mercure.... 1 à 4 —
Glycérine anglaise.... 1 —	(Pagenstecher.)
(Galezowski.)	

On introduit un peu de cette pommade entre les paupières, et on la laisse se répandre sur toute la surface de l'œil.

J'emploie très-souvent, alternativement, la poudre de calomel et la pommade au précipité jaune dans les yeux malades; un jour l'une, un jour l'autre.

4. Les phlyctènes récentes, mais très-volumineuses, peuvent être scarifiées, soit en enfonçant un bistouri très-fin près de la base, et prolongeant l'incision vers le sommet, soit en faisant une incision de la pustule contre la sclérotique.

5. Les complications du côté de la cornée sont ordinairement plus graves que la conjonctivite pustuleuse, et il faut alors agir selon les indications données plus bas (voy. CORNÉE).

6. Les complications du côté de la joue et des narines doivent être prises en sérieuse considération, d'autant plus que, comme Desmarres père l'a démontré, l'une des deux affections se lie à l'autre.

J'ai pour habitude de saupoudrer les parties ulcérées de la face avec la poudre de calomel porphyrisé. Dès que les croûtes se reforment, on les enlève pour recouvrir de nouveau les ulcères avec cette même poudre. Si cela ne suffit pas, on peut badigeonner les parties enflammées de la peau ainsi que la muqueuse des narines avec la teinture d'iode.

Desmarres conseille l'application, sur les racines du nez, de la pommade suivante :

℞ Précipité rouge..... 25 centigr.	Axonge..... 4 grammes.
Camphre..... 10 —	(Desmarres père.)

7. Le traitement interne joue ici un grand rôle, et l'usage de l'huile de foie de morue à des doses progressivement augmentées d'une à trois cuillerées par jour

est surtout recommandée. Bazin la prescrit conjointement avec le sirop d'iodure de fer, surtout chez les enfants faibles et anémiques.

Si les malades ne peuvent pas supporter ces médicaments, on leur fera prendre le sirop de brou de noix, avec l'arséniate de soude. Le sirop antiscorbutique et différents autres sirops amers sont également recommandés.

La teinture d'iode à la dose de deux gouttes dans une demi-tasse d'eau de riz sucrée, est aussi souvent employée avec succès chez les enfants strumeux. Mais je dois faire ici une remarque importante : c'est qu'aussitôt que les malades sont soumis au traitement iodique interne, sous quelque forme que ce soit, on fait suspendre l'insufflation de la poudre de calomel dans les yeux. Autrement l'iode éliminé par les conjonctivites décompose le calomel, et le transforme en biiodure de mercure, corps excessivement corrosif, qui occasionnerait une très-vive inflammation des yeux. C'est un fait qui a été pour la première fois démontré par Hennequin (1), et dont nous avons eu l'occasion de vérifier l'exactitude sur plusieurs de mes malades.

8. Les enfants qui sont atteints de cette affection doivent être tenus le plus possible au grand air, à la campagne si cela se peut. S'ils ont les yeux très-sensibles à la lumière, on leur fait porter des chapeaux à grands bords, des voiles foncés ou des lunettes entourées de taffetas noir. Lorsqu'un seul œil est affecté, on fait porter un morceau de taffetas noir flottant devant cet œil.

Pour prévenir les récidives, il est très-utile d'envoyer ces enfants aux bains de mer, mais, comme l'a très-justement remarqué le docteur Barthez, ce séjour ne peut avoir d'avantage que lorsque les yeux sont tout à fait guéris de leur conjonctivite, et qu'il n'existe pas d'éruption aiguë ni d'eczéma sur la figure, autrement l'air vif de la mer serait plutôt nuisible qu'utile.

Bibliographie. — Wenzel, *Dictionnaire ophthalmologique*, t. I, p. 480. — Sichel, *Iconographie ophthalmologique*, texte, p. 53. — Stellwag von Carion, *Die Ophthalmologie*, Bd. II, Abth. 2, p. 846; et *Augenheilkunde*. Wien, 1870, p. 469. — Giraud-Teulon, *Note sur l'emploi du calomel à la vapeur dans les affections superficielles de la cornée* (*Ann. d'ocul.*, t. LIV, p. 257, 1865. — Pagenstecher, *De l'oxyde jaune amorphe de mercure et de son application à la conjonctivite et la kératite phlycténulaires* (*The Ophthalmic Review*. London, 1865, n° 6). — Hennequin, *Gaz. hebd.*, 1867, p. 99. — Lucas-Championnière, *Journ. de méd. et de chir.* Paris, 1873, p. 399.

ARTICLE IV

CONJONCTIVITES OU OPHTHALMIES EXANTHÉMATIQUES.

Les fièvres éruptives se compliquent quelquefois d'affections oculaires, dont les plus fréquentes sont celles qui envahissent la conjonctive ou la cornée. De là la dénomination de *conjonctivites* ou *ophthalmies exanthématiques*, adoptée par Wardrop.

A. **Ophthalmies morbilleuses.** — Selon Trousseau (2), la muqueuse oculaire présente, dès les premiers jours de la rougeole, un certain degré d'injection

(1) Hennequin, *Gaz. hebdom.*, 1867, p. 99.
(2) Trousseau, *Clinique médicale de l'Hôtel-Dieu*, 3e édit. Paris, 1866, t. I, p. 155.

et d'irritation qui ne tarde pas à amener un larmoiement continuel, ainsi que la photobie.

D'après Jaccoud (1) souvent la rougeole débute par des *frissons irréguliers*, de céphalalgie, tandis que le *catarrhe oculo-nasal*, plus ou moins intense, ne se montre que le second jour.

Cette conjonctivite ne diffère que très-peu de la conjonctivite catarrhale; elle se produit simultanément avec le catarrhe de la membrane de Schneider; la sécrétion muco-purulente est ordinairement peu abondante. Vers la fin de la période d'éruption, la conjonctivite disparaît. — Dans la troisième période de la rougeole, la desquamation cutanée qui se produit le huitième jour est caractérisée par un soulèvement de l'épiderme en petites lamelles furfuracées, que l'on trouve le plus développées sur les paupières, comme l'a signalé Jaccoud.

Il arrive quelquefois que les sujets scrofuleux sont atteints, soit pendant la rougeole, soit dans la période de convalescence de kérato-conjonctivites phlycténulaires, d'abcès et d'infiltrations de la cornée qui se montrent quelquefois rebelles à tout traitement, et qui peuvent occasionner des accidents sérieux.

Barthez et Rilliet (2) ont constaté souvent des ophthalmies rubéoliques, et dans un cas elle était purulente; une fois elle a débuté le premier jour d'éruption et a duré jusqu'au neuvième. Dans d'autres cas, elle a débuté du sixième au dixième jour et a toujours guéri facilement.

L'ophthalmie morbilleuse peut devenir plus grave dans les épidémies de rougeole et prendre même le caractère d'ophthalmie purulente, comme l'avait remarqué Heyfelder, et comme cela est arrivé dans l'épidémie de 1847, chez un des malades dont parlent Barthez et Rilliet. Midlemore (3) pense avec raison que ces accidents arrivent plus souvent chez les enfants scrofuleux, chez lesquels il reste souvent une prédisposition à des affections oculaires pendant très-longtemps. Makensie a vu la rougeole entraîner la perte de l'œil.

Traitement. — Dans la conjonctivite morbilleuse simple, on se contente de bassiner les yeux avec de l'eau de laitue ou de sureau tiède. Mais si l'affection devient purulente et qu'elle gagne la cornée, s'il existe des abcès ou des infiltrations dans la cornée, le danger devient très-grand, et il est nécessaire d'employer le collyre d'atropine en instillations, de pratiquer des frictions avec l'onguent napolitain au pourtour de l'orbite, et de mettre en usage tous les autres moyens propres à guérir ces affections.

B. **Ophthalmie scarlatineuse.** — Les yeux sont moins fréquemment atteints dans la scarlatine que dans la maladie précédente; mais lorsque cet accident arrive, il présente souvent une extrême gravité. Tantôt c'est la cornée qui se détruit; dans d'autres cas, il y a des caries et des nécroses des os qui avoisinent le sac qui amènent, d'après Trousseau, des fistules lacrymales. Bowmann rapporte l'exemple de cinq garçons de la même famille qui furent atteints de la scarlatine, et dont deux perdirent la vue par mortification de la cornée pendant la

(1) Jaccoud, *Traité de pathologie interne*, 3e édit. Paris, 1873, t. II, p. 701.

(2) Barthez et Rilliet, *Traité clinique et pratique des maladies des enfants*, 2e édit. Paris, 1861, t. III, p. 273.

(3) Midlemore, *A treatise of the diseases of the eye*, vol. I, p. 322. London, 1835.

semaine qui suivit l'invasion du mal. Selon Henri Roger (1), les malades atteints de néphrite albumineuse dans le cours de la scarlatine peuvent avoir des cécités passagères, dues à une rétinite albuminurique. Des tumeurs lacrymales peuvent se déclarer à la suite de la scarlatine, mais ordinairement dans ce cas les os sous-jacents sont altérés et dénudés de leur périoste, comme j'ai eu l'occasion d'observer cette année sur un enfant de sept ans.

Traitement. — Aussitôt que la cornée est menacée, on agit d'après les préceptes que l'on trouvera développés plus loin (voy. CORNÉE). On surveillera constamment les voies lacrymales en y faisant, avec de l'eau tiède, des injections par les points lacrymaux.

C. **Ophthalmie varioloïque.** — L'éruption varioloïque n'épargne pas les paupières, et très-souvent les conjonctives oculaires, ainsi que les cornées, sont prises. Les pustules apparaissent sur les bords des paupières, et pendant ce temps la boursouflure de ce voile est telle qu'il n'y a souvent pas possibilité de voir l'œil.

Lorsque le gonflement de la face et des paupièees diminue, on trouve alors, soit une simple conjonctivite, soit des pustules développées sur la marge palpébrale, sur la conjonctive bulbaire et le bord cornéen. J'ai eu, dans les hôpitaux de Paris, occasion d'examiner un nombre considérable de malades varioloïques, et le plus souvent les pustules étaient situées au bord des paupières et au bord de la cornée.

La conjonctive prend part aussi très-fréquemment à cette affection, si l'on ne réussit pas à faire avorter les pustules, la conjonctivite devient très-intense.

Mais il arrive très-souvent que les yeux s'enflamment à une époque avancée de la maladie, lorsque l'éruption est en pleine desquamation. Tantôt ce sont des abcès de la cornée, que Barthez et Rilliet ont vus apparaître du dix-septième au vingt-cinquième jour, tantôt au contraire ce sont des iritis doubles, comme j'ai eu l'occasion de l'observer.

Traitement. — Le danger de ces pustules est très-grand si leur évolution n'est pas arrêtée. L'opinion de N. Gueneau de Mussy, à propos de cette affection, nous paraît la plus rationnelle, et son traitement le plus efficace. Cet éminent praticien surveille attentivement l'état des yeux pendant toute la durée de la variole, et il cautérise avec le nitrate d'argent chaque pustule qui apparaît sur le bord palpébral, la conjonctive ou la cornée. Pour lui, le danger est grand lorsqu'on abandonne ces pustules à elles-mêmes; cautérisées dès le début, elles guérissent ordinairement sans accidents.

« Dès qu'on aperçoit ces pustules, dit Gueneau de Mussy (2), il faut, une ou deux fois par jour, les réprimer avec le crayon d'azotate d'argent. Si elles sont nombreuses, j'ai quelquefois ajouté à cette médication topique des onctions mercurielles sur la face externe de la paupière et sur le pourtour de l'orbite. Dans les cas de pustules conjonctivales, j'ai fait faire de fréquentes injections intrapalpébrales avec une solution faible suivante :

℞ Nitrate d'argent.....	10 centigr.	Eau distillée.....	100 grammes.

(1) Roger, *Séméiotique des maladies de l'enfance*, 2e édit. Paris, 1870.
(2) Gueneau de Mussy, *Gazette des hôpitaux*, 1871, p. 53.

« Je le répète, depuis que je me suis chargé des services hospitaliers, je n'ai jamais vu cette médication échouer. »

J'ai pu me convaincre, en examinant un grand nombre de malades de M. Gueneau de Mussy, combien ce traitement était efficace; il arrête promptement l'évolution des phlyctènes.

D. **Ophthalmie érysipélateuse.** — L'érysipèle de la face peut se communiquer à la conjonctive palpébrale et occasionner une conjonctivite légère, simulant une phlegmasie catarrhale. Elle est bénigne et guérit facilement.

Dans d'autres cas, l'affection gagne le globe de l'œil et il se forme au bord de la cornée une ou plusieurs larges bulles qui ne tardent pas à envahir cette tunique. Il y a alors un chémosis séreux consécutif à la kératite ou à une kérato-iritis. L'œil devient larmoyant, douloureux à chaque mouvement des paupières, et souvent il se manifeste des névralgies périorbitaires.

Les paupières et les voies lacrymales peuvent être atteintes; il n'est pas rare de voir survenir, comme conséquence de tous ces désordres, soit la destruction des bords des paupières, soit l'obstruction des canaux lacrymaux ou bien la perforation de la cornée avec toutes ses suites.

Traitement. — Dans les conjonctivites simples, des lotions avec de l'eau de laitue ou de camomille sont suffisantes pour amener la résolution.

Lorsque l'altération se porte sur le globe oculaire, on a beaucoup de peine à l'arrêter; quelques scarifications sur le chémosis et la phlyctène peuvent être utilement faites au début; mais si le mal envahit la cornée, on ne doit pas hésiter à pratiquer la cautérisation avec une solution de nitrate d'argent (10 centr. pour 10 gr.), cautérisation que l'on exécutera au moyen d'un petit pinceau trempé dans cette solution.

Bibliographie. — George Gregory, *Med. Gaz.*, vol. X, p. 222. London, 1830. — Sanson, *Dictionn. de méd. et de chir. pratiques*, art. Ophthalmie. Paris, 1834, t. XII, p. 205. — Bowmann, *Lectures on the parts concerned in the operations on the eye.* London, 1849, p. 110 (*Ann. d'oculist.*, t. XXX, p. 13, 1853). — Dumont, *Recherches statistiques sur les causes et les effets de la cécité*, p. 41. Paris, 1856. — Trousseau, *Clinique médicale de l'Hôtel-Dieu*, 3e édit., t. I, p. 155. Paris, 1868. — Barthez et Rilliet, *Traité clinique et pratique des maladies des enfants*, 2e édit. Paris, 1861, t. III, p. 50, 182 et 273. — Noël Gueneau de Mussy, *Gaz. des hôpit.*, 1871, p. 53.

ARTICLE V

OPHTHALMIE DES NOUVEAU-NÉS.

Les enfants nouveau-nés sont fréquemment atteints d'une ophthalmie purulente, qui apparaît dès le troisième jour après la naissance : c'est l'ophthalmie des nouveau-nés. Giraldès et Stellwag von Carion en distinguent deux formes : la forme catarrhale ou légère et la forme grave ou blennorrhagique. Mais il n'est pas possible de fonder cette distinction autrement que sur la facilité plus ou moins grande de la guérison.

Symptomatologie. — 1. La maladie apparaît ordinairement vers le troisième jour après la naissance. Dans des cas exceptionnels elle se montre dès le deuxième ou le premier jour. J'ai vu un enfant apporter l'ophthalmie en naissant.

2. Au début, les cils ainsi que les deux angles de l'œil sont couverts de petites croûtes verdâtres desséchées. Ces mucosités peuvent se former dans un seul œil, pendant que l'autre reste encore sain; mais ce dernier ne tarde pas aussi à être envahi de la même façon 12 ou 24 heures plus tard.

3. Le quatrième et le cinquième jour, la paupière supérieure se gonfle et se boursoufle; une rougeur apparaît aux bords libres, surtout à l'angle interne, et si l'on examine l'état de la conjonctive, on trouve que sa portion palpébrale inférieure est déjà fortement engorgée et qu'elle présente une couleur d'un rouge jaunâtre. Si, en entr'ouvrant les paupières, on voit sortir un liquide clair ayant une teinte jaune citrine marquée, on est certain que l'ophthalmie est de nature purulente.

L'écoulement de ce liquide *citrin* est pour Desmarres père un signe pathognomonique de la maladie; il ne se montre que pendant un ou deux jours et aussitôt il est remplacé par la sécrétion purulente ordinaire, jaunâtre ou verdâtre.

4. Le gonflement de la paupière devient de plus en plus prononcé, à tel point qu'on a souvent de la peine à voir la cornée. Lorsque cette difficulté existe, il faut

Fig. 91. — Élévateur des paupières.

écarter les paupières, en éloignant leurs bords libres avec les deux doigts indicateurs, et en les appuyant contre les bords orbitaires, ou bien en se servant d'un ou de deux élévateurs d'argent, de grandeur moyenne (fig. 91).

Fig. 92. — Manière de procéder pour examiner les yeux des enfants.

Pour bien examiner les yeux de l'enfant, il importe beaucoup de placer la tête

sur ses genoux, et de procéder à cet examen dans la position indiquée par la figure 92. Ce n'est que de cette manière qu'on aura la possibilité de juger avec précision de l'état de l'œil.

5. A mesure que l'ophthalmie fait des progrès, et la conjonctive de la paupière inférieure devient boursouflée, le mal gagne la paupière supérieure, et la fait gonfler d'une manière très-notable. A ce moment la conjonctive est tellement épaissie et engorgée, qu'elle saigne avec la plus grande facilité. Il suffit d'écarter fortement les paupières pour provoquer une hémorrhagie, qui survient aussi après les cautérisations des conjonctives.

6. Chez les nouveau-nés, l'inflammation de la conjonctive reste très-longtemps limitée à la portion palpébrale et au cul-de-sac. La muqueuse du globe de l'œil s'injecte progressivement; mais il est rare d'y voir le chémosis phlegmoneux, ce qui tient probablement à la nature du tissu cellulaire lâche et à la densité relativement minime de la capsule de Tenon. C'est à cette dernière circonstance que j'ai rapporté aussi la résistance que présente la cornée à se détruire chez les enfants nouveau-nés, bien entendu si le traitement convenable est appliqué. Les nerfs, en effet, et les vaisseaux qui se rendent à la cornée, n'étant point étranglés au pourtour de cette membrane par la capsule de Tenon, élastique à cet âge, la cornée ne subit pas d'étranglement et continue à se nourrir régulièrement. Le contraire a lieu chez les personnes plus âgées, chez lesquelles cette même capsule est moins élastique et amène par son inflammation la compression des nerfs et des vaisseaux qui les traversent.

7. La conjonctive palpébrale se couvre quelquefois de croûtes blanchâtres, ressemblant beaucoup à des fausses membranes diphthéritiques. Elles se forment après la cautérisation avec le crayon de nitrate d'argent, probablement par l'effet de la coagulation du sang qui s'écoule de la surface conjonctivale irritée.

J'ai vu ces pseudo-membranes se produire chez quelques enfants après chaque cautérisation au crayon de nitrate d'argent, tandis que la cautérisation avec une forte solution n'occasionnait rien de semblable.

A mesure que l'inflammation gagne d'intensité, la sécrétion change de caractère; peu abondante et jaunâtre, dans les premiers trois jours, elle devient de plus en plus épaisse, verdâtre, purulente. La quantité de cette sécrétion est tellement abondante qu'on est forcé de faire constamment des injections entre les paupières pour tenir les yeux propres. Dix minutes après l'injection, la quantité de pus est aussi grande qu'avant.

8. Abandonnée à elle-même ou mal soignée, cette affection prend un caractère de gravité tel, que souvent il devient impossible de prévenir la perte des yeux. Sous l'influence de la suppuration abondante, et par suite d'une gêne de la circulation dans les parties voisines de la cornée, cette dernière membrane s'altère, se sphacèle et se détruit.

9. La cornée reste transparente pendant les sept premiers jours, puis elle devient louche, opaline, surtout vers le centre. Bientôt cette opacité augmente et gagne les couches profondes : c'est le ramollissement ou le sphacèle de la cornée, qui ne tarde pas à s'éliminer par morceaux, jusqu'au moment où se produisent la perforation et la hernie de l'iris.

Desmarres père (1) a observé dans certains cas un épanchement annulaire à la circonférence de cette membrane; cet épanchement est pour lui le signe de la destruction totale de la cornée, qui ne tarde pas à se troubler dans toute son étendue et se gangrener.

L'opacité de la cornée, prise à son début, ne présente pas de gravité, je l'ai vue disparaître d'une manière complète sous l'influence du traitement. Mais si la maladie a pris un développement plus grand, si les couches opaques commencent à s'éliminer, il y a alors le danger de la perforation partielle ou totale de cette membrane.

10. Les altérations de la cornée sont accompagnées de douleurs; l'enfant crie beaucoup et passe de très-mauvaises nuits; quelquefois il y a de la fièvre et des tremblements convulsifs, comme Boyer et Desmarres l'ont signalé.

Le docteur Peter et moi, nous avons vu les convulsions se produire après chaque nouvelle cautérisation des paupières. Peter explique ce symptôme par le spasme de la glotte et la dyspnée qui est provoquée par les cris de l'enfant.

Marche et durée. — L'ophthalmie des nouveau-nés a une marche très-incertaine au début; souvent l'inflammation est tellement faible pendant les quatre ou cinq premiers jours, que les sages-femmes considèrent la maladie comme un coup d'air et ne font rien pour l'arrêter; dans d'autres cas, elle prend dès les premiers jours une extension considérable.

On remarque fréquemment des périodes d'amélioration et d'aggravation successives.

La durée de l'ophthalmie des nouveau-nés est variable, elle peut affecter des formes plus ou moins graves, plus bénignes ou moins bénignes. J'ai pu me convaincre en général que la guérison ne peut être obtenue avant quatre à six semaines.

Pronostic. — L'ophthalmie des nouveau-nés a été jusqu'à présent considérée par tous les auteurs comme excessivement grave, à cause des complications qui surviennent du côté de la cornée. Mes propres recherches m'ont permis d'arriver à des résultats diamétralement opposés. Avec le traitement que j'ai mis en usage, cette maladie perd toute sa malignité ; elle guérit toujours, si l'on s'y prend à temps. Je suis heureux de me trouver sous ce rapport d'accord avec Depaul et Tarnier (2), qui ont exprimé à leur tour l'opinion qu'il est très-rare qu'un enfant perde les yeux lorsqu'il est soigné d'une manière convenable.

Le pronostic des complications cornéennes dépend du degré d'altération de cette membrane; mais, tant que l'élimination des parties opaques n'a pas commencé, on peut espérer une complète guérison.

Étiologie. — La cause de l'ophthalmie des nouveau-nés se rattache incontestablement à la contagion par inoculation. L'enfant contracte l'ophthalmie purulente au moment de son passage par un vagin atteint d'écoulement blennorrhagique ou leucorrhéique. Ricord partage complétement cette manière de voir; Spérino cite à l'appui plusieurs observations détaillées; Rollet (de Lyon) est du même avis. Mes propres recherches me permettent d'affirmer que, dans la grande majorité des cas, les ophthalmies des nouveau-nés sont occasionnées, soit par la

(1) Desmarres, *Traité des maladies des yeux*, t. II, p. 94.
(2) Depaul et Tarnier, *Bull. de la Soc. de chir. de Paris*, t. VII, 2e sér., 1867, p. 16.

leucorrhée ou blennorrhagie de la mère, soit par les lochies, qui deviennent purulentes et contagieuses surtout pendant l'épidémie de fièvre puerpérale.

Il n'est pas douteux que le nombre d'ophthalmies des nouveau-nés augmente avec chaque épidémie. Trousseau l'a démontré en 1852, et Lorain a vérifié ce fait, il y a quelques années, à l'hôpital Saint-Antoine.

Nous trouvons aussi la confirmation de la transmission de la maladie par l'inoculation dans la note qu'a publiée Mackenzie (1). « Il résulte, dit-il, des recherches faites à la Maternité de Stockholm, que les enfants des femmes n'ayant pas d'écoulements vaginaux étaient atteints d'ophthalmie dans la proportion de 1 sur 18, tandis que la proportion de ceux des mères malades était de 1 sur 7. »

On voit, par cette statistique, que l'ophthalmie survient beaucoup plus fréquemment quand il existe l'écoulement vaginal spécifique que lorsqu'il n'y en a pas de traces. Quant aux autres cas, ils peuvent être attribués aux lochies qui, en entrant entre les paupières, causent leur irritation.

La maladie qui nous occupe reconnaît encore une cause prédispondante constitutionnelle de l'enfant, sinon dans son incubation, au moins dans so volution ultérieure. Cette cause, c'est la *syphilis*, qui peut se traduire en même temps, d'après Denonvillers et Gosselin, par d'autres manifestations morbides.

Nous avons soigné, avec le docteur Peter, un enfant syphilitique atteint de périostites au bras et d'une ophthalmie purulente des plus graves, et qui n'a guéri que sous l'influence du traitement antisyphilitique et des cautérisations fortes et prolongées.

Stellwag von Carion et quelques autres auteurs veulent attribuer cette ophthalmie à l'influence d'une lumière vive sur les yeux des nouveau-nés, au changement de température et à l'attouchement des paupières avec les mains sales. Cette opinion ne me paraît nullement démontrée, et il n'est pas possible de supposer qu'une simple irritation de l'air extérieur puisse produire le même degré d'inflammation que la sécrétion blennorrhagique qui s'inocule dans les yeux du nouveau-né.

Quant à la cause qu'on a voulu attribuer au nettoyage des yeux de l'enfant avec des substances irritantes, il nous semble superflu de nous y arrêter : c'est une cause tout à fait imaginaire.

Traitement. — Voici la méthode de traitement que j'ai adoptée suivant les différentes phases et les variétés de la maladie :

1. Une des conditions les plus essentielles pour la guérison de l'ophthalmie des nouveau-nés, est la *cautérisation* des conjonctives *deux fois par jour;* elles assurent la guérison et préviennent les complications.

Après avoir lavé très-soigneusement les yeux avec une éponge douce trempée dans de l'eau tiède, et examiné l'état des cornées et des conjonctives, je commence par cautériser les conjonctives palpébrales au moyen d'une de ces troi solutions :

℞ Eau distillée.... 10 gram. Nitrate d'argent. 50 cent. S. n°1.	℞ Eau distillée.... 10 gram. Nitrate d'argent. 25 cent. S. n° 2.	℞ Eau distillée. 10 gram. Nitrate d'arg. 15 cent. S. n° 3

(1) Mackenzie, *Traité pratique des maladies des yeux*, trad. par Warlomont de Testelin. Paris, 1856, t. I, p. 708.

On promène un pinceau trempé dans la solution n° 1, 2 ou 3 (selon l'intensité de la maladie) sur la surface des conjonctives renversées, et puis au moyen d'un autre pinceau imbibé d'eau salée on neutralise l'excès de nitrate d'argent. Je renouvelle cette cautérisation une seconde fois dans la journée pendant le premier temps de la maladie.

2. La cautérisation avec le crayon de nitrate d'argent n'est utile que lorsque les conjonctives sont fortement boursouflées et qu'elles forment des plis larges et épais.

A cet effet, nous nous servons des crayons mitigés de Desmarres, qui sont composés d'un tiers de nitrate d'argent fondu avec deux tiers de nitrate de potasse. Ces crayons sont lisses, unis, cautérisent plus superficiellement et permettent d'appuyer davantage sur les parties les plus boursouflées.

3. Les injections d'eau tiède entre les paupières sont indispensables; on les fait, soit avec une seringue, soit avec un simple irrigateur muni d'un tube fin en caoutchouc. La personne chargée de cette opération écarte les paupières de la main gauche, et de la main droite dirige le tube entre les paupières. Le jet qu'on obtient avec l'irrigateur suffit parfaitement pour balayer le pus sécrété par les conjonctives. Le lavage doit être fait toutes les heures ou toutes les deux heures. Le faire toutes les demi-heures, et même plus souvent, comme on l'a conseillé, me semble superflu, et, comme le dit très-bien Depaul, c'est une torture inutile.

4. Pour empêcher les yeux de se coller je me sers habituellement de la pommade de concombre très-fraîche ou de cold-cream. Pour les nettoyer, on doit se servir de petits morceaux de linge que l'on rejettera aussitôt.

5. Après chaque cautérisation il est bon de faire appliquer sur les paupières de l'enfant des compresses imbibées d'eau froide, compresses que l'on maintiendra pendant dix minutes.

6. Il arrive quelquefois que la cautérisation est suivie d'une hémorrhagie conjonctivale plus ou moins abondante. Les parents doivent être prévenus de cet accident, qui ne peut qu'agir favorablement sur l'état des paupières.

7. Les cautérisations provoquent par moments des douleurs tellement violentes, que les cris de l'enfant sont suivis de convulsions. Cet accident consécutif, selon M. Peter, au spasme de la glotte, n'offre aucun danger et disparaît aussitôt que l'enfant recommence à crier.

8. Dans les complications du côté de la cornée, le traitement ne doit pas être modifié; on ajoute seulement l'instillation de deux ou trois gouttes d'atropine par jour.

9. Ce traitement devra être continué pendant quatre à six semaines, selon la gravité de la maladie. De temps à autre on aura soin pourtant de cesser les cautérisations un jour entier, et l'on observera si pendant cet intervalle la suppuration ne s'est pas arrêtée. Dans le cas favorable, les cautérisations ne seront continuées qu'une fois par jour ou même tous les deux jours.

10. Au lieu des cautérisations, quelques praticiens préfèrent l'instillation des collyres au nitrate d'argent trois ou quatre fois par jour. Ainsi Depaul emploie de deux à trois fois par jour l'instillation du collyre contenant 5 à 10 centigrammes de nitrate d'argent pour 30 grammes d'eau.

Ces moyens peuvent être utiles dans un grand nombre de cas; mais, pour les

formes graves, ils restent sans efficacité, et il faut alors avoir recours à la méthode que je viens d'indiquer plus haut.

11. Les scarifications des conjonctives peuvent être quelquefois utiles, comme Desmarres et Guyon l'ont démontré; mais le plus ordinairement on peut s'en passer.

12. Certaines formes d'ophthalmie des nouveau-nés laissent après elles une boursouflure chronique de la conjonctive ou même de véritables granulations. Dans ce cas, des cautérisations avec le sulfate de cuivre agissent très-efficacement.

13. Dans les maisons de santé, ou les hôpitaux d'enfants, on doit autant que possible séparer les enfants malades de tous les autres, et défendre aux bonnes et aux nourrices de se servir des mêmes linges et de la même eau pour nettoyer les yeux.

BIBLIOGRAPHIE. — Dequevauvillers, *De l'ophthalmie des nouveau-nés observée sous les formes épidémiques* (*Archives générales de médecine*, 1843, 4e série, t. I, p. 397, t. II, p. 9). — Poincarré, *De l'ophthalmie purulente des nouveau-nés*, thèse de Paris, 1852. — Trousseau, *Des ophthalmies à l'Hôpital des Enfants* (*Annales d'oculistique*, 1856, t. XXXV, p. 288, et *Gazette médicale de Paris*, 24 janv. 1852). — Berg, *Recherches des médecins suédois sur l'ophthalmie des nouveau-nés* (*Ann. d'ocul.*, 1856, t. XXXV, p. 290, et *Kliniska Förclasningar a Barns juk domarne vid. allucänna Barnhuset i Stokholm*. Stockholm, 1853). — Tyler Smith, *The Lancet*, August 20, 1853, p. 158. — Chassaignac, *Ann. d'ocul.*, t. XVIII, t. XXXIV et XXXV, p. 34. — Natalis Guillot, *Traitement de la syphilis des nouveau-nés* (*Gaz. des hôpit.*, 1858, p. 377). — Gosselin et O. Lannelongue, *Nouveau dictionn. de méd. et de chir.*, t. IX, p. 55. Paris, 1868, art. CONJONCTIVITE.

ARTICLE VI

OPHTHALMIE PURULENTE DES ENFANTS SCROFULEUX.

Les enfants scrofuleux, chétifs, et tous ceux qui subissent l'influence d'une mauvaise hygiène, de l'air vicié, infecté, peuvent être atteints d'une ophthalmie purulente, dont les caractères diffèrent essentiellement de ceux de l'ophthalmie des nouveau-nés.

Symptomatologie. — 1. La maladie débute habituellement par une conjonctivite légère : la conjonctive palpébrale s'injecte, et il se manifeste d'abord une sécrétion peu abondante de mucosités. Mais bientôt l'affection prend un caractère plus sérieux, ressemblant sous tous les points à une ophthalmie purulente.

2. Sous l'influence de la constitution scrofuleuse, les paupières sont prises subitement d'un gonflement excessif : l'œil *est gros*, comme on dit habituellement. Arrivé à ce degré de gravité l'autre œil, s'il était malade, s'améliore très-sensiblement.

3. Pour ouvrir l'œil ainsi affecté, on rencontre une très-grande difficulté, à peine est-il possible de voir la cornée. Il s'échappe du cul-de-sac conjonctival une certaine quantité de pus verdâtre, la conjonctive palpébrale paraît lisse, presque luisante, fortement injectée. La paupière s'épaissit, son volume est quatre à six fois plus grand que dans l'état normal. En la renversant il peut se produire une luxation du cartilage tarse, et si la réduction n'est pas opérée dans les vingt-quatre heures, il devient ensuite impossible de maintenir la paupière fermée : l'ectropion en est la conséquence.

4. Le pus arrive en grande partie du cul-de-sac conjonctival, ce qui a autorisé Giraldès (1) à dire que ce sont les glandes folliculaires et en grappes qui sécrètent le liquide purulent et que l'on voit jaillir en véritable flot aussitôt qu'on écarte les paupières.

5. La conjonctive oculaire devient aussi le siége d'une inflammation ; il y a un chémosis phlegmoné, qui est dangereux pour l'œil lui-même. Dans les formes graves, la cornée est atteinte dès le début, et elle subit le travail de ramollissement qui peut amener la perforation partielle ou la destruction totale de cette membrane. Un pareil fait s'est présenté en 1869 chez un enfant que nous avons vu en consultation avec le docteur Ruffet (de Paris) : la cornée se perdit dès le début de la maladie.

En général, on peut dire que c'est surtout le tissu cellulaire des paupières, ainsi que le tissu fibreux (ligament du cartilage tarse), qui subit une infiltration scrofuleuse des plus marquées, et il est extrêmement difficile de le faire disparaître. Giraldès a donné à cette forme de la maladie le nom d'ophthalmie *phlegmoneuse*.

Cette maladie est très-douloureuse, surtout lorsqu'on essaye d'écarter les paupières. Le soir et la nuit, les petits malades sont sujets à des insomnies ; ils ont de la fièvre et se plaignent beaucoup. Ces douleurs vives indiquent une grave altération de la cornée et de l'iris.

Marche, terminaison. — La marche de l'affection n'est jamais bien déterminée ; elle varie selon les individus et selon leur constitution.

La terminaison est quelquefois heureuse et on voit la cornée conserver sa transparence. Mais, le plus souvent, cette membrane se ramollit totalement et il survient un staphylôme général.

Anatomie pathologique. — La conjonctive n'est, en apparence, le siége que d'une légère altération ; cette membrane est injectée, boursouflée et luisante : l'épithélium s'altère. La conjonctive bulbaire est fortement épaissie, ainsi que le tissu cellulaire sous-conjonctival. Cette infiltration est de la même nature que celle du tissu cellulaire palpébral ; elle est constituée par une sorte de lymphe plastique coagulable, et qui ne donne jamais lieu ni au pus, ni aux abcès. Par suite de cette infiltration, il se produit un chémosis phlegmoneux qui amène un étranglement des vaisseaux sanguins et lymphatiques au bord de la cornée ; de là l'arrêt de la nutrition de cette membrane.

Étiologie. — Cette affection se déclare d'une manière insolite, sous l'influence d'une cause scrofuleuse, chez les enfants qui subissent l'action d'un vice constitutionnel. Ces enfants présentent des éruptions sur le cuir chevelu ou derrière les oreilles ; puis ces éruptions se portent au nez ; les lèvres deviennent œdémateuses, boursouflées ; ensuite l'œil se prend.

Les causes occasionnelles peuvent être recherchées dans le refroidissement, l'humidité, le mauvais régime, etc. Quelquefois la maladie a été communiquée par des enfants nouveau-nés là où se trouvent réunis un certain nombre d'enfants atteints d'ophthalmie purulente, comme dans les maisons d'accouchement et celles où sont recueillis des enfants trouvés. En général, c'est une affection de la pre-

(1) Giraldès, *Maladies chirurgicales*, 1868, p. 468.

mière enfance; elle se déclare à partir de quatre à six mois après la naissance jusqu'à huit à dix ans.

Traitement. — 1. La première indication est de tenir les yeux très-propres, ce qu'on peut obtenir par les injections faites entre les paupières avec une infusion légèrement aromatique.

2. On doit examiner avec attention l'état de la cornée et de la sclérotique, observer si le chémosis se forme, et le scarifier immédiatement, L'instillation d'atropine dans l'œil, deux ou trois fois par jour, ne doit jamais être négligée.

3. Pour combattre l'inflammation des paupières, on agira simultanément sur la conjonctive et sur la peau. La conjonctive doit être touchée tous les jours avec le crayon de sulfate de cuivre.

4. Si au bout de quelques jours de ces cautérisations on n'obtient pas d'amélioration, on aura alors à recours aux injections avec une solution de nitrate d'argent dans la proportion suivante :

℞ Eau distillée..... 100 grammes.	Nitrate d'argent..... 10 centigr.

5. Lorsqu'on voit la boursouflure de la paupière augmenter, et que rien n'arrête, on pourra avec avantage faire une scarification profonde de la paupière du côté de la surface conjonctivale, ce qui fait diminuer la tension de l'œil et rétablit la circulation au voisinage de la cornée.

6. Il importe beaucoup de saisir le moment où les cautérisations devront être suspendues. Cette période se reconnaît facilement par la diminution très-notable de la sécrétion conjonctivale. A ce moment on aura recours à la pommade d'oxyde jaune d'hydrargyre, que l'on introduira entres les paupières une ou deux fois par jour (voy. p. 173).

L'application de vésicatoires à la nuque ou derrière l'oreille peut être très-efficace pour combattre la prédisposition, et même dans la période d'évolution elle peut arrêter la marche de la maladie, ce qui a été constaté par Gueneau de Mussy et par moi-même.

Bibliographie. — Landeau, *Mémoire sur le diagnostic des ophthalmies catarrhales et scrofuleuses* (*Arch. de méd.*, 1836, t. XII). — Trousseau, *Des ophthalmies à l'hôpital des Enfants malades* (*Ann. d'ocul.*, 1856, t. XXXV, 288). — Giraldès, *Leçoos cliniques sur les maladies chirurgicales des enfants*. Paris, 1868, 3e fasc., p. 464.

ARTICLE VII

OPHTHALMIE PURULENTE DES ADULTES ET OPHTHALMIE DES ARMÉES.

L'ophthalmie purulente des adultes est une affection des plus graves; elle est caractérisée par une suppuration abondante et une inflammation phlegmoneuse des paupières. Commune dans les pays chauds, en Égypte, dans l'Inde, en Algérie, où elle règne d'une manière endémique, elle est très-rare, au contraire, en Europe, surtout depuis la disparition des épidémies qui ont ravagé pendant quelque temps les armées en Belgique.

Cette affection n'a rien de commun avec les conjonctivites catarrhales aiguës et l'on aurait tort de la considérer comme un *degré plus avancé* ou une aggra-

vation de la *conjonctivite catarrhale aiguë*, ainsi que l'ont fait quelques auteurs. Hairion (1) a démontré, par un tableau comparatif des caractères différentiels de l'ophthalmie catarrhale et de l'ophthalmie militaire, combien diffèrent ces deux maladies.

D'après les recherches récentes du docteur Cuignet (de Lille) sur l'ophthalmie d'Algérie, il existe deux sortes d'ophthalmies purulentes, l'une est *primitive*, provenant de la contagion, l'autre *secondaire*, notamment celle qui est précédée de granulations datant d'une époque plus ou moins éloignée.

Symptomatologie. — *Période d'incubation.* — 1. Les malades ressentent d'abord une vive démangeaison sur les bords des paupières vers le soir, les yeux semblent remplis de poussière et de sable; il se manifeste en outre une sensation de chaleur et de picotement à la face interne des paupières. Le matin les cils sont collés, les yeux rouges et sensibles à la lumière. En renversant les paupières, on voit que les conjonctives sont baignées par un liquide légèrement jaunâtre, louche ou blanchâtre.

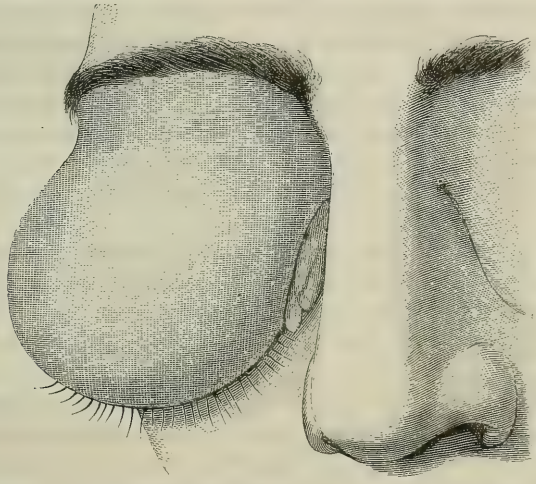

Fig. 93. — Ophthalmie purulente des adultes.

2. Dès les premiers jours, les paupières sont fortement gonflées et forment comme des bourrelets œdémateux, qui ne se voient point au début de la conjonctivite catarrhale. La conjonctivite palpébrale est rouge jaunâtre, rouge violacée avec de petites saillies disséminées dans le cul-de-sac conjonctival, et le gonflement de la caroncule.

Au bout de trois ou quatre jours, la rougeur s'accuse davantage; les conjonctives deviennent épaisses, boursouflées; les papilles se gonflent d'une manière très-notable, et des plis épais se forment dans le cul-de-sac conjonctival. La rougeur ne tarde pas à se communiquer à la conjonctive bulbaire; alors le danger est considérable, imminent; l'œil lui-même est compromis.

3. Dans une inflammation aussi prononcée, les glandes de Meibomius, ainsi que

(1) Hairion, *Discours sur l'ophthalmie des armées.* Bruxelles, 1864, p. 16.

toutes les autres glandes conjonctivales, cessent de sécréter leur produit normal, l'épithélium conjonctival se détruit ou se détache sur une grande surface ; mais, à mesure que l'inflammation de la muqueuse s'accroît, la sécrétion morbide augmente. C'est une sorte de liquide blanc jaunâtre ou verdâtre, visqueux, qui devient de plus en plus opaque. Dans la journée, où on ne le laisse pas séjourner longtemps entre les paupières, il est un peu louche, d'une teinte légèrement jaune citrin ; on le voit de temps en temps par gouttes couler sur la joue. La nuit, au contraire, ce liquide s'épaisssit; il est verdâtre, gluant, et colle fortement les paupières. C'est une véritable sécrétion purulente.

4. Les paupières sont extrêmement tuméfiées, épaissies par une infiltration séreuse. La paupière supérieure augmente d'épaisseur, s'allonge et descend sur la paupière inférieure au point de rendre leur écartement presque impossible. Les yeux semblent excessivement volumineux, et leur aspect est identique avec celui qu'on observe dans le phlegmon des paupières (voy. la figure 92).

5. En examinant attentivement l'état de la conjonctive palpébrale, on apercevra facilement que sa surface est couverte d'aspérités plus ou moins prononcées. Dans certaines formes d'ophthalmies sporadiques, provenant de l'inoculation du pus de l'ophthalmie des nouveau-nés, ces aspérités sont presque miliaires. Dans l'ophthalmie des armées, au contraire, on trouve de vraies granulations néoplasiques, comme l'a démontré Hairion (de Louvain). Ces mêmes granulations s'observent dans l'ophthalmie algérienne et égyptienne qui ne sont qu'une seule et même maladie, comme l'a prouvé mon excellent ami, le docteur Cuignet (de Lille), dans son magnifique travail sur l'ophthalmie d'Algérie.

6. Arrivée à ce degré, la maladie ne constitue encore que la première période d'incubation, qui peut quelquefois s'arrêter. Les douleurs sont presque nulles : il n'y a que de la pesanteur et de la lourdeur dans les paupières, par moments des élancements et la sensation de gravier dans les yeux, photophobie et démangeaison.

7. Mais il est rare de voir cette affection s'arrêter à sa première période. Ordinairement, l'inflammation suit une marche ascendante, franchit le cul-de-sac conjonctival pour se porter sur la conjonctive bulbaire et sur les tissus sous-jacents.

A partir de ce moment, la scène change complétement ; la sécrétion tend à diminuer, mais la maladie revêt le caractère phlegmoneux excessivement grave. C'est la *seconde période* ou *période phlegmoneuse.*

8. *Période phlegmoneuse.* — La conjonctive bulbaire qui, jusqu'à présent, n'était que très-peu injectée, devient rouge, boursouflée, d'abord auprès du cul-de-sac conjonctival, puis sur toute son étendue. La caroncule lacrymale et le pli semi-lunaire sont épaissis et acquièrent l'un et l'autre une teinte rouge violacée, formant pour ainsi dire des végétations ou des tumeurs.

9. C'est au voisinage de la cornée que la conjonctive présente un engorgement et une boursouflure qui augmentent tous les jours. Les vaisseaux de la conjonctive et des tissus sous-jacents, et surtout ceux de la capsule de Tenon, augmentent de volume, se gonflent et forment un lacis vasculaire très-épais. La circulation dans les vaisseaux ainsi engorgés devient difficile, et il se produit une transsudation séreuse qui distend le tissu aréolaire sous-conjonctival sous forme d'une tumeur molle de couleur rougeâtre.

10. C'est le *chémosis phlegmoneux ou charnu* qui apparaît d'abord par places, se généralise de plus en plus, s'avance jusque sur la cornée et forme sur son bord un véritable bourrelet. Pendant ce temps, le chémosis se transforme ; il devient de plus en plus épais, prend la couleur rouge jaunâtre, la conjonctive oculaire se distend au point de couvrir souvent la moitié ou la totalité de la cornée ; quelquefois même elle fait saillie entre les paupières.

11. Cet énorme gonflement de la conjonctive et du tissu aréolaire sous-jacent est suivi bientôt d'un gonflement non moins intense de la capsule de Tenon. L'inflammation s'étend à toute l'épaisseur des paupières et envahit quelquefois les parties voisines, les joues et les tempes. La surface conjonctivale devient sarcomateuse, les papilles sont gonflées et constituent des villosités et des plis très-épais. C'est le phlegmon des tissus profonds des paupières et des tissus sous-conjonctivaux.

12. A ce moment, une élévation exagérée de la température se manifeste dans les paupières et dans les conjonctives; on la constate facilement au toucher et à l'aide de mon thermomètre oculaire; les malades eux-mêmes éprouvent une sensation de chaleur excessive. Mais ils ne souffrent pas beaucoup tant qu'il n'y a pas de complications du côté de la cornée; ils ressentent une sorte de pesanteur et de douleur gravative dans l'œil. Ils sont atteints d'un malaise général, de frissons, d'inappétence, de douleurs de tête; mais tous ces symptômes n'offrent aucune gravité.

13. Cette seconde période peut présenter un danger très-grave par l'étranglement de la cornée résultant du chémosis phegmoneux.

Dans le chémosis charnu, ce n'est pas seulement la conjonctive qui est ainsi enflammée, mais les tissus sous-jacents, la capsule de Tenon et la sclérotique. L'inflammation de ce dernier tissu me paraît être la cause des accidents graves observés du côté de la cornée, et qui sont dus au défaut de nutrition.

C'est ainsi que tous les vaisseaux qui se rendent à la cornée sont subitement étranglés ; les nerfs subissent aussi la compression, ainsi que les lymphatiques, de sorte que la cornée se trouve tout à coup privée de toute innervation et de toute nutrition.

Complications. — 1. *Cornée.* — Nous avons vu plus haut que l'inflammation de la capsule de Tenon amène un engorgement dans les vaisseaux et une sorte d'étranglement de tous ceux d'entre eux qui nourrissent la cornée. La conséquence naturelle de cet état de choses est la suspension de toute sa nutrition ; la cornée devient louche sur toute sa surface ; au centre on aperçoit une tache blanche, nacrée, irrégulière, à surface dépolie. C'est la nécrose de la cornée qui commence ; ses couches superficielles commencent à s'exfolier ; un ulcère plus ou moins profond apparaît et gagne la membrane de Descemet, après quoi survient la perforation avec hernie de l'iris et de toutes ses conséquences.

Mais cette perforation peut avoir lieu dans un endroit limité, pendant que le reste de la cornée conservera à un certain degré sa nutrition. Aussitôt que la perforation se produit, la tension cesse subitement; l'iris bouche le trou cornéen, en ce moment le travail de destruction s'arrête ; la régénération des parties détruites arrive d'une manière assez rapide ; les vaisseaux apparaissent sur la cornée et l'œil peut être considéré comme sauvé.

Malheureusement, cette issue n'est pas fréquente, le plus souvent la nécrose se produit sur toute l'étendue de la cornée, qui s'exfolie totalement ; l'iris entier se colle à la surface postérieure de la membrane de Descemet et constitue une adhérence complète. La cicatrisation qui s'ensuit ne laisse d'autre ressource que la pupille artificielle.

Il arrive quelquefois que dès le début la cornée tout entière perd sa transparence ; elle devient louche, puis blanchâtre, comme si elle était brûlée par la chaux vive. Cette altération est grave ; elle est due, selon Macnamara (1), à une dégénérescence graisseuse des éléments fibreux de la cornée, sous l'influence de laquelle elle perd toute son élasticité et devient incapable de résister à la pression intra-oculaire. Elle se distend, puis s'affaisse ; l'iris fait hernie dans plusieurs endroits sous forme de petites bosselures noires ou rougeâtres. A peine est-il recouvert dans ces endroits par une petite pellicule exsudative, ou bien par la membrane de Descemet distendue et non encore détruite. Ces saillies de l'iris plus ou moins étendues, disposées en grappes, ont été appelées *staphyloma racemosum*.

Les complications qui surviennent du côté de la cornée s'annoncent ordinairement par des *douleurs périorbitaires* très-violentes, qui s'exaspèrent surtout la nuit. Elles sont accompagnées d'une sensation de chaleur très-pénible dans le front, la joue et dans l'œil lui-même. Bientôt le globe oculaire devient le siége de douleurs lancinantes, il y a en même temps de la photophobie et du larmoiement ; les larmes passent abondamment par les narines, et le malade se croit enrhumé.

Les douleurs prennent quelquefois un caractère intermittent ou rémittent bien marqué, et alors toutes les branches de la cinquième paire sont irritées. Habituellement, ce caractère de névralgie est propre aux affections de l'iris ou de la choroïde, et il y a lieu de supposer l'inflammation de l'une ou de l'autre de ces membranes. Cela n'arrive que lorsque la perforation est imminente ou qu'elle a eu lieu.

Pendant l'augmentation de la sécrétion lacrymale, l'écoulement du pus diminue d'une manière très-sensible ; il change en même temps de caractère et devient plus liquide, et comme délayé.

D'ordinaire la perforation de la cornée se produit pendant les crises des douleurs névralgiques, et quelquefois pendant les tentatives faites pour ouvrir l'œil. Le malade éprouve alors une sensation toute particulière, il lui semble qu'on a enlevé un poids considérable qui pesait sur son œil, et un liquide chaud s'écoule sur la joue. Il se sent sensiblement soulagé, et quelquefois même il distingue nettement les objets à travers le trou qui s'est fait dans la cornée.

Après trois ou quatre jours de calme relatif, surviennent de nouvelles douleurs provoquées par l'inflammation de l'iris hernié qui se gonfle et s'enflamme progressivement. Les névralgies n'ont plus ni la même persistance ni la même gravité.

A part les altérations de la cornée et de l'iris, on rencontre encore des complications dans d'autres parties de l'œil.

2. *Paupières.* — Les paupières arrivées à un degré considérable d'engorgement peuvent être le siége d'ectropion qui survient, soit spontanément par suite

(1) Macnamara, *A manual of the Diseases of the eye*. London, 1868, p. 183.

d'un effort quelconque fait par le malade, soit pendant les tentatives qu'on fait pour les renverser. Il est quelquefois très-difficile de les redresser, et si un pareil ectropion est abandonné à lui-même pendant vingt-quatre heures, on court le risque de ne pouvoir le réduire ensuite.

3, *Conjonctives.* — Sous l'influence de l'inflammation elle-même, ou par suite d'un traitement énergique, il n'est pas rare de voir des ulcérations se produire sur la conjonctive palpébrale. L'adhérence peut alors se déclarer par places entre les paupières et l'œil, accident connu sous le nom de *symblépharon.*

4. *Voies lacrymales.* — Consécutivement à une inflammation aussi violente des conjonctives, les voies lacrymales peuvent devenir le siége d'altérations de différentes natures, telles que rétrécissement ou obstruction de ces voies, tumeur lacrymale, etc., et il importe beaucoup de surveiller l'état de ces organes pendant toute la durée de la maladie.

5. *Granulations chroniques.* — Les conjonctivites purulentes sont quelquefois accompagnées ou compliquées de la formation de granulations à la surface des conjonctives, granulations qui persistent après que l'ophthalmie a été guérie. Cet état s'observe surtout en Égypte et en Algérie; on l'a observé aussi dans les épidémies qui ont régné dans l'armée belge. Gosselin et O. Lannelongue (1) croient que l'apparition de ce néoplasme est due à l'influence de la constitution atmosphérique, propre à l'épidémie. Pour Hairion elle ne règne, au contraire, jamais épidémiquement, mais affecte le caractère d'endémie.

La santé générale est ordinairement affectée d'une manière très-sensible à partir de la deuxième période ; il y a de la fièvre, le pouls est plein et fréquent; le soir des frissons, des insomnies, ou sommeil agité, ce qui tient en partie à l'inquiétude du malade, menacé de perdre la vue.

Marche, durée. — La marche de la maladie est d'habitude progressive, s'aggravant de jour en jour. Arrivée à une certaine période de gravité elle s'arrête pour quelques jours, puis elle reprend sa marche ascendante avec la même intensité. Si l'ophthalmie est transmise par le contact direct, il y a d'abord un œil de pris, et ce n'est qu'au bout de vingt-quatre ou quarante-huit heures que l'autre est atteint.

Sous l'influence d'un traitement bien dirigé, on réussit souvent à arrêter la maladie, mais il est difficile de préciser l'époque de la résolution de l'inflammation ; les complications qui surviennent du côté de la cornée, de l'iris, etc., influent d'une manière très-sensible sur la durée de l'affection.

On peut dire pourtant que la première période dure de cinq à huit jours, rarement au delà.

La période phlegmoneuse, avec chémosis charnu, commence à partir du cinquième ou huitième jour, et dure pendant quinze à vingt jours. Pendant tout ce temps, la sécrétion est plus ou moins abondante ; petit à petit elle diminue de quantité, et reprend les caractères d'une sécrétion catarrhale.

La cicatrisation des parties ulcérées de la conjonctive et de la cornée et la réparation des parties malades ne peut être obtenue avant deux ou trois mois.

(1) Gosselin et O. Lannelongue, *Nouveau dictionn. de méd. et de chir. prat.* Paris, 1868, t. IX, p. 68, art. CONJONCTIVITE.

Diagnostic différentiel. — L'ophthalmie purulente peut être confondue avec une conjonctivite catarrhale scrofuleuse ou diphthéritique.

1° La conjonctivite catarrhale est caractérisée par une sécrétion transparente, presque aqueuse, dans laquelle nagent des flocons de mucus. Dans l'ophthalmie purulente, la sécrétion purulente s'observe au contraire dès le début.

Le chémosis est séreux dans la conjonctivite catarrhale, tandis qu'il est charnu dans la conjonctive purulente. La conjonctive palpébrale supérieure devient charnue, épaisse, couverte d'une masse des papilles gonflées et des granulations vésiculeuses fortement saillantes, ce qui n'existe pas dans la conjonctivite catarrhale. La cornée est rarement affectée dans la conjonctivite catarrhale; elle est au contraire très-fréquemment atteinte dans une ophthalmie purulente.

2° On pourrait confondre aussi l'ophthalmie purulente avec l'ophthalmie ou conjonctivite scrofuleuse; mais l'une sécrète une quantité considérable de pus; l'autre, au contraire, présente une altération de l'épaisseur de la paupière sans que la conjonctive elle-même soit sensiblement altérée. Le plus souvent un seul œil est atteint de conjonctivite scrofuleuse, contrairement à ce qui arrive dans l'ophthalmie purulente.

3° La conjonctivite purulente peut être confondue avec une ophthalmie diphthéritique et granulaire aiguë. On trouvera les signes différentiels dans les paragraphes qui regardent ces affections.

Anatomie pathologique. — Dès l'origine de l'affection, la muqueuse du cul-de-sac conjonctival et de la caroncule est infiltrée par le pus; les papilles se gonflent et se boursouflent par suite de l'infiltration purulente qui les rend dures et épaisses.

En regardant avec un verre grossissant, on aperçoit une masse considérable de vaisseaux engorgés, et les glandes elles-mêmes deviennent épaisses, pâteuses. D'après van Roosbroeck, l'épaississement des conjonctives est dû à la transsudation à travers les parois des vaisseaux du plasma du sang, qui, en se déposant dans la conjonctive, servirait d'élément pour la sécrétion purulente.

Dans une période plus avancée, tous les tissus sous-jacents sont infiltrés par le

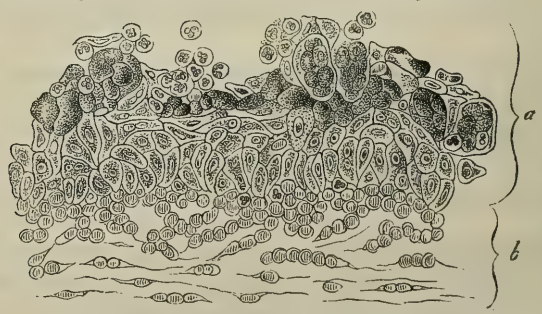

Fig. 94. — Catarrhe purulent de la conjonctive (*).

même produit morbide; la capsule est gonflée et les vaisseaux y sont étranglés. L'épithélium se rétrécit sur toute l'étendue de la conjonctive, et souvent des pellicules épithéliales se détachent en masse de la conjonctive.

(*) *a*, épithélium; *b*, couche conjonctive de la muqueuse.

Dans le catarrhe purulent de la conjonctive, on voit des cellules épithéliales se multiplier, et, soit saines, soit altérées, elles s'infiltrent dans les tissus sous-jacents, comme le montre la figure 94. Des recherches de Remak et de Rindfleisch ont appris que le pus des membranes muqueuses peut se produire par voie endogène dans les cellules épithéliales superficielles. La figure que nous empruntons à Rindfleisch, montre que les cellules mères sont placées dans la couche la plus externe de l'épithélium ; au-dessous et à côté d'elles, on voit des cellules épithéliales qui ont déjà été atteintes par le processus pathologique ; vers la surface, les corpuscules purulents et les produits de la sécrétion catarrhale deviennent libres.

On aperçoit, d'après Hairion, dans le repli conjonctival au début, et au bout de quelque temps sur toute la conjonctive, des granulations vésiculeuses, dont nous donnerons plus loin la description détaillée. Quant aux papilles conjonctivales, elles se gonflent, s'hypertrophient, s'infiltrent de liquide purulent et constituent des granulations papillaires.

Les altérations de la cornée ont été signalées plus haut; c'est la nécrose et a perforation avec toutes ses conséquences.

Étiologie. — La conjonctivite purulente est une affection contagieuse, et se transmet d'un individu à un autre, et d'un œil à l'autre, par inoculation. C'est ainsi qu'on la voit se déclarer chez les nourrices et les mères qui soignent les enfants nouveau-nés atteints d'ophthalmie purulente. Le même fait s'observe chez les enfants plus âgés qui contractent cette ophthalmie dans les hôpitaux ou à la maison des enfants assistés. La propagation de l'ophthalmie purulente qui a régné dans les armées de différents pays et surtout en Belgique, est due à la même cause.

Decondé (1) a démontré d'une manière non douteuse que cette maladie se transmet dans les armées par contagion immédiate, par les linges, les vêtements, l'eau avec laquelle plusieurs personnes se lavent, etc. Vleminckx (2) est arrivé aux mêmes résultats et il a réclamé du ministre de la guerre le renvoi des régiments de tous les granuleux et de tous ceux qui étaient atteints d'ophthalmie purulente, tellement il était convaincu que la contagion est une cause active de propagation de la maladie. Van Roosbroeck déclare, « que la forme aiguë de l'ophthalmie purulente ou militaire s'observe surtout en temps de guerre, à l'époque des grandes manœuvres et des changements subits de température. »

L'ophthalmie granuleuse peut engendrer l'ophthalmie purulente aiguë, et *vice versa*. Le pus blennorrhagique s'inocule facilement dans la conjonctive et donne lieu à une ophthalmie purulente, que nous étudierons bientôt dans un article spécial.

Depuis que les soins hygiéniques et la propreté sont mieux observés dans les régiments, l'existence de ces sortes d'épidémies est beaucoup moins fréquente en Europe. Mais dans les climats chauds, et surtout en Égypte et en Algérie, cette ophthalmie se rencontre très-fréquemment ; elle y règne même d'une manière endémique. Selon Rollet, elle est de la même famille que l'ophthalmie blennorrhagique.

Selon quelques auteurs (Furnari), l'ophthalmie d'Algérie n'est point de nature granuleuse. Le docteur Cuignet (de Lille) a bien démontré par ses travaux (3)

(1) Decondé, *Annales d'oculistique et gynécologie*, 1838, 1839, vol. I, p. 393.
(2) Cunier, *Recherches statistiques, etc.* (*Ann. d'ocul.*, t. XVII, p. 147 et suiv.).
(3) Cuignet, *Ophthalmie d'Algérie*, 2 vol. Lille, 1872.

que l'ophthalmie qui règne si fréquemment dans ce pays reconnaît toujours la cause granuleuse. De mon côté, j'ai observé un grand nombre de fois que les Algériens qui venaient se soigner chez moi pour leurs ophthalmies portaient des granulations très-marquées sur leur conjonctive.

A quelle cause faut-il attribuer la propagation de la maladie en Algérie et en Égypte? Selon nous, ces causes sont prédisposantes et occasionnelles. La réverbération de la lumière très-vive d'un soleil presque tropical, la poussière et les changements rapides de température qui se produisent entre le jour et la nuit prédisposent d'une manière spéciale à cette inflammation.

Quant aux causes occasionnelles, ce sont toutes celles qui donnent lieu à des conjonctivites simples, catarrhales ou autres, et qui, sous l'influence de ces diverses conditions endémiques, engendrent une ophthalmie purulente. La blennorrhagie, très-fréquente dans ce pays, doit contribuer pour beaucoup au développement de l'ophthalmie.

L'action de l'air vicié est-elle pour quelque chose dans l'évolution de la maladie chez des sujets placés dans un milieu nosocomial? Giraldès (1) croit à la propagation de la maladie par l'air, et il appuie cette conclusion sur les analyses de l'air faites à sa demande, par O. Reveil, pendant une épidémie qui a régné en 1866 dans une des salles de son service à l'hôpital des Enfants. Ses recherches, ainsi que celles des auteurs allemands, tendent à prouver que l'atmosphère de la salle contient des globules purulents, des plaques épidermiques, épithéliales, etc. C'est pourquoi Giraldès pense que les germes fermentescibles, transportés par l'air, sont déposés sur les muqueuses oculaires et engendrent une ophthalmie. Nous ne partageons pas cette manière de voir, et nous pensons, au contraire, que seule l'inoculation directe du pus, transmis avec des linges, les mains, l'eau, etc., peut donner lieu à la contagion.

Ce n'est pas par l'air vicié de l'hôpital des Enfants, que la maladie se transmet, mais par la contagion directe. Desmarres (2) rapporte un fait d'un enfant qui contracte l'ophthalmie granuleuse dans un hôpital, revient chez ses parents et communique une ophthalmie purulente à sa mère et à ses deux sœurs, sous forme d'ophthalmie purulente, à la suite de laquelle elles perdent, soit un œil, soit les deux yeux.

Le pus qui est formé par l'ophthalmie purulente est excessivement contagieux; mais, selon les recherches de Piringer, la gravité de l'inoculation dépend de la nature de ce liquide et de la période pendant laquelle il a été transmis. Ainsi la sécrétion purulente grave engendre l'affection purulente dans l'espace de 12 à 36 heures; tandis que le pus, pris à une période moins virulente, ne fait naître une inflammation que dans l'espace de 72 à 96 heures. Dans ce dernier cas, ce n'est plus une ophthalmie purulente, mais une conjonctivite granuleuse, ou même catarrhale. Les dernières observations de Gosselin (3) semblent confirmer ce fait; elles démontrent que, tandis que chez les uns l'affection prend la forme d'ophthalmie granuleuse, chez d'autres la même contagion donne lieu à une ophthalmie catarrhale.

(1) Giraldès, *Leçons sur les maladies chirurgicales des enfants*. Paris, 1868, p. 464.
(2) Desmarres, *Traité des maladies des yeux*. Paris, 1855, t. II, p. 142.
(3) Gosselin, *Archives génér. de méd.*, 1869.

Pronostic. — Il est très-difficile d'établir le pronostic de la maladie à son début. Il dépend de la rapidité de son développement, ainsi que des complications qui vont surgir.

On peut augurer favorablement lorsque l'évolution est lente et que le chémosis phlegmoneux tarde à se former. Une sorte de tolérance se produit alors dans les tissus, et le danger qui menace la cornée est moins à redouter.

Les altérations de la cornée rendent au contraire le pronostic grave, et l'on ne peut jamais répondre du résultat définitif de la maladie.

Le développement des granulations palpébrales qui exposent les yeux à des inflammations dont la durée n'est jamais précisée, sont aussi, pour le pronostic, d'une très-grande gravité.

Traitement. — Nous reconnaissons dans l'ophthalmie purulente deux phases bien distinctes : la première, d'incubation de la maladie; la seconde, de la transmission de l'inflammation à la conjonctive bulbaire sous forme de chémosis phlegmoneux.

Dans la première période, où le globe de l'œil et les tissus profonds ne sont pas encore altérés, le mal réside tout entier dans la conjonctive, et une suppuration très-abondante en est la conséquence.

° L'indication pour le traitement se déduit de la nature de l'affection; il faut empêcher sa propagation aux parties voisines en cherchant à activer, par les caustiques, la sécrétion ou la transsudation séreuse et l'élimination de l'épithélium. Cette transsudation, obtenue sur toute l'étendue des vaisseaux engorgés, amènera l'élimination du virus purulent, et la maladie pourra être enrayée dès le début.

Pour obtenir ce résultat, on doit cautériser les conjonctives avec le crayon de nitrate mitigé, comme cela avait été conseillé en premier lieu par Desmarres père.

Ce crayon se compose d'une partie de nitrate d'argent et de deux parties de nitrate de potasse (1); il a cet avantage d'être moins caustique, ce qui permet de le passer plus lentement sur la surface que l'on veut toucher, et d'appuyer plus ou moins fortement sans craindre de produire une eschare. La surface de ces crayons est plus unie, et en s'usant ils conservent les mêmes propriétés.

On renverse les deux paupières, supérieure et inférieure, aussi largement que possible, afin de laisser à découvert le cul-de-sac conjonctival; on les rapproche l'une de l'autre, et l'on touche toute la surface malade avec ce crayon, en le passant légèrement sur toute son étendue, et surtout sur celle du cul-de-sac conjonctival. Immédiatement après, on passe à plusieurs reprises, sur toute la surface qui a été touchée avec le crayon, un pinceau trempé dans de l'eau salée qui sert à neutraliser l'excès de nitrate d'argent qui reste sur la conjonctive.

Voici la formule pour la solution de chlorure de sodium :

℞ Eau distillée..... 10 grammes.	Chlorure de sodium..... 5 grammes.

Au bout de quelques minutes, le malade éprouve une sensation de brûlure, de

(1) On trouve ces crayons à Paris dans les pharmacies de Mialhe et de Caventou. On fait fondre les deux parties de nitrate de potasse avec une partie de nitrate d'argent dans un creuset de platine en l'agitant avec une baguette de verre, puis on le coule dans de petites lingotières. Ils sont enveloppés dans une masse imperméable et enfermés dans un tube de verre.

chaleur; il lui semble qu'il a du sable dans l'œil. L'application des compresses froides fait disparaître cette gêne. La sécrétion des larmes s'exagère, la sécrétion muco-purulente se manifeste avec plus d'abondance qu'avant la cautérisation; mais après deux applications de ce caustique la quantité de cette sécrétion diminue sensiblement.

La cautérisation des paupières doit être pratiquée une ois tous les deux jours ou tous les jours, quelquefois cependant il est nécessaire de la renouveler deux fois dans la même journée. Cela dépendra de la tolérance du malade pour ce caustique, ainsi que de l'abondance de la suppuration.

Au lieu de crayon mitigé, on peut se servir d'une solution de nitrate d'argent que l'on appliquera au moyen d'un pinceau.

Voici les formules :

℞ Eau distillée.....	10 grammes.	℞ Eau distillée.....	10 grammes.
Nitrate d'argent.....	1 —	Nitrate d'argent.	25 à 50 centigr.

Après avoir passé le pinceau trempé dans cette solution sur les conjonctives palpébrales, on neutralise l'excès de nitrate d'argent avec la solution de sel marin.

2° Les cautérisations sont quelquefois remplacées par les injections astringentes entre les paupières, au moyen d'une seringue, toutes les demi-heures ou toutes les heures :

℞ Eau distillée..	200 à 300 grammes.	℞ Eau distillée.....	200 grammes.
Sulfate d'alumine.....	1 —	Nitrate d'argent.....	25 centigr.
	(Desmarres père.)		(Galezowski.)

Macnamara préconise l'instillation dans l'œil, pendant dix jours, de la solution suivante, que l'on renouvelle toutes les deux heures.

℞ Eau distillée.....	30 grammes.	Nitrate d'argent.....	15 centigr.

Ces moyens peuvent être utiles; mais, renouvelés trop fréquemment, ils sont très-douloureux et maintiennent constamment une irritation artificielle des conjonctives très-peu favorable, à notre avis, à la guérison. Nous n'hésitons donc pas à donner la préférence à la cautérisation directe.

3° Il est indispensable de nettoyer aussi souvent que possible l'intérieur des paupières par des injections d'eau tiède, d'eau de plantin ou de sureau, que l'on renouvelle toutes les demi-heures ou toutes les heures dans la journée, et toutes les deux ou trois heures pendant la nuit. Ces injections sont faites à l'aide d'une petite seringue, ou bien avec un irrigateur. On a soin avant chaque injection d'écarter les paupières et de laisser écouler le pus.

Les injections astringentes employées dans ce but me paraissent superflues.

La *deuxième période* de l'ophthalmie s'annonce par la propagation de l'inflammation à la conjonctive oculaire. Le chémosis charnu augmente de volume; il s'avance jusqu'à la cornée et peut amener la destruction de cette tunique. La sécrétion semble alors diminuer d'une manière très-notable, et toute l'inflammation se porte aux membranes profondes des paupières et à la capsule de Tenon.

L'indication pour le traitement diffère de celle de la première période : il faut

combattre l'inflammation et le gonflement des tissus profonds, et empêcher l'étranglement de la cornée par le chémosis phlegmoneux. Voici la méthode que nous suivons habituellement dans ce cas :

1° On doit suspendre l'usage de tous les caustiques et des astringents; l'observation nous a démontré que toute cautérisation nouvelle augmente l'irritation des tissus profonds gonflés et enflammés.

2° On fera des scarifications très-fréquentes et multiples autour de la cornée, sur la conjonctive bulbaire, ainsi que sur la conjonctive palpébrale.

3° Si le chémosis charnu commence à entourer la cornée, on remplace les scarifications par l'excision du chémosis, dont on saisit un lambeau avec une pince dans l'angle externe, et on l'excise jusqu'à la cornée. On agit de même dans l'angle interne, en bas et en haut de la cornée, mais jamais plus que dans un ou dans deux points à la fois.

Ces excisions ne donnent ordinairement lieu qu'à un léger écoulement de sang, à cause de stases veineuses qui existent dans les vaisseaux engorgés et presque étranglés. Mais il se manifeste bientôt un mieux sensible; la paupière supérieure se relève mieux et le gonflement diminue.

On renouvelle tous les deux ou trois jours ces scarifications et ces excisions jusqu'à la disparition complète du gonflement du bord de la cornée.

Ce qu'il y a de remarquable, c'est la reproduction facile de la conjonctive à l'endroit où elle a été excisée, aussitôt que la guérison a lieu. Il ne reste ordinairement aucune cicatrice.

D'après le conseil de de Graefe, on peut pratiquer aussi une incision horizontale à l'angle externe des paupières, à travers la peau et la couche musculaire, mais en ménageant la conjonctive. Cette opération a le double avantage de diminuer la pression des paupières sur l'œil, et d'amener ensuite une déplétion sanguine des plus énergiques.

Par ce moyen, employé concurremment avec les injections continuelles d'eau tiède, on arrête l'inflammation phlegmoneuse et l'on sauve la cornée. Les cautérisations, tout au contraire, faites dans cette période, sont des plus dangereuses; elles augmentent l'étranglement des tissus, aggravent le chémosis et favorisent la nécrose de la cornée.

4° Pendant toute cette seconde période, on doit continuer l'application constante sur les paupières des compresses imbibées d'eau froide, et les renouveler chaque fois qu'on fait une injection.

5° Pour éviter que les yeux ne se collent, il faut enduire les bords des paupières avec la pommade de concombre fraîche ou le cold-cream non aromatique.

6° Les complications qui surviennent du côté de la cornée sont difficiles à guérir, et les moyens que nous possédons restent souvent sans efficacité.

Pour prévenir les complications, soit du côté de la cornée et de l'iris, on instillera deux ou trois fois par jour une goutte du collyre d'atropine, dont la formule a été déjà indiquée.

Au moment où apparaît une tache partielle dans la cornée ou son infiltration générale, il est nécessaire de recourir à des moyens énergiques : l'application de huit à douze sangsues près de l'oreille correspondante; frictions mercurielles sur

le front et sur les tempes ; calomel à l'intérieur, à la dose de 10 centigrammes, deux ou trois fois par jour ; purgations, etc.

Mais le moyen le plus efficace contre la destruction de la cornée est le débridement crucial. Voici en quoi il consiste :

Incision cruciale de l'auteur. — Je traverse la cornée de part en part avec le couteau de de Graefe, comme pour l'opération de la cataracte ; et je prolonge l'incision sur une étendue de 3 millimètres et je retire le couteau. Deux ou trois jours après, je fais la même incision dans le sens vertical. La tension de la cornée est diminuée, et son sphacèle arrêté. Cette opération est suivie habituellement d'un écoulement de l'humeur aqueuse, la cornée s'affaisse, la tension diminue et la nécrose peut être arrêtée pour quelque temps. Si en même temps que ce moyen on emploie l'excision de la conjonctive bulbaire et le traitement antiphlogistique, on peut empêcher la destruction de la cornée.

7° Quant au régime à prescrire au malade, il faut avoir égard à la gravité de la maladie. Il y a un peu de fièvre ; c'est pourquoi le malade devra suivre un régime doux. Plus tard, lorsque le danger est près de disparaître et que la suppuration diminue, la nourriture fortifiante et substantielle sera préférable, surtout chez les individus chloro-anémiques.

8° A la suite des douleurs vives et des injections continuelles qui leur sont pratiquées jour et nuit, les malades sont sujets à des insomnies. On prescrira alors des préparations opiacées sous forme de pilules ou de potions. Voici les formules qui peuvent être employées dans ce but avec succès :

℞ Eau distillée.... 150 gr. Hydrochlorate de morphine.... 10 c. (Prendre 2 cuillerées le soir.)	℞ Eau distillée..... 10 gr. Sirop simple..... 15 gr. Bromure de potass. 5 gr. (Prendre la dose le soir.)	Hydrate de chloral.. 5 gr Sirop de framboises. 100 gr. (Prendre le soir de deux à trois cuillerées.)

9° *Hygiène.* — Une des conditions essentielles à remplir dans le traitement de cette maladie est incontestablement celle qui est prescrite par l'hygiène. Il est nécessaire tout d'abord de séparer des autres malades l'individu atteint d'ophthalmie purulente ; il doit être logé dans une chambre sombre et bien aérée, dont la température ne dépasse pas 16 degrés centigrades.

Le malade gardera le lit et aura la tête un peu relevée. Une ou deux personnes seront chargées tout spécialement de lui donner les soins que réclame son état. Elles feront des injections, mais en ayant soin de laver leurs mains après chaque injection. S. Wells conseille aux personnes chargées de ces soins de porter constamment des conserves ; c'est une précaution utile pour éviter les éclaboussures qui pourraient atteindre leurs yeux pendant les injections.

Dans le cas où un seul œil est atteint, de Graefe conseille de fermer hermétiquement l'autre au moyen d'un tampon de charpie et d'une bande de diachylon, que l'on renouvellera de temps en temps. Mais il serait imprudent de suivre le conseil de ceux qui, pour prévenir l'inoculation, font instiller des collyres légèrement astringents dans l'œil sain. Ces instillations provoquent des démangeaisons et des picotements, le malade se frotte les yeux avec les doigts sales et s'inocule souvent l'ophthalmie purulente.

10° Une autre méthode, qui consiste à pratiquer de fréquentes injections d'alcool

entre les paupières, a été mise en usage par le professeur Gosselin. Elle a donné entre ses mains de très-bons résultats.

BIBLIOGRAPHIE. — Larrey, *Relation chirurgicale de l'armée d'Orient en Égypte*, 1804. — Caffe, *Mémoire sur l'ophthalmie de l'armée belge*, 1840. — Florio, *Description théorique et pratique de l'ophthalmie purulente*. Paris, 1841. — Van Roosbroeck, *Cours d'ophthalmologie*. Gand, 1853, t. II. — Kilpatrick, *Dublin quarterly Journ. of med. science*, May, 1856, p. 335. — Bendz, *Quelques considérations sur l'ophthalmie dite militaire* (*Congrès ophthalm. de Bruxelles*, 1857, p. 232). — Decondé, *D'un nouveau mode de traitement de l'ophthalmie purulente* (*Ann. d'oculist.*, 1858, t. XL, p. 15). — Hairion, *Nouvelles considérations sur l'ophthalmie de l'armée* (*Arch. de méd. militaire belge*, t. II). — Gulz, *Die sog. egypt. Augenentzündung*. Wien, 1850. — Cuignet, *Ophthalmie d'Algérie*. Lille, 1872.

ARTICLE VIII

OPHTHALMIE BLENNORRHAGIQUE ET LEUCORRHÉIQUE

A. **Ophthalmie blennorrhagique.** — L'inoculation dans l'œil du pus blennorrhagique provoque une inflammation subaiguë purulente, à marche très-rapide, excessivement grave : c'est la conjonctivite ou ophthalmie blennorrhagique.

Symptomatologie. — Les symptômes objectifs sont ceux de l'ophthalmie purulente, avec cette différence que la maladie marche dès son début beancoup plus rapidement et qu'elle se présente le plus souvent dans un seul œil.

En général, c'est pendant la période chronique de la gonorrhée que l'inoculation a lieu ; elle se fait par le transport avec les doigts du pus blennorrhagique.

L'explosion de la maladie est brusque, le malade sent des picotements et des démangeaisons très-vives, accompagnées d'une chaleur et d'un larmoiement continuel. Le matin l'œil est collé et les paupières sont roides. La muqueuse devient rouge, d'un rouge cramoisi ; cette rougeur est concentrée surtout dans le cul-de-sac. La caroncule et le pli semi-lunaire sont boursouflée, saillants, formant comme une sorte d'excroissance, ce qui ne se remarque pas dans d'autres ophthalmies.

Ce gonflement excessif de la caroncule est dû à l'inoculation qui a eu lieu dans cet endroit. Bientôt la rougeur envahit le globe de l'œil, les paupières se gonflent énormément. La sécrétion est très-abondante, elle est épaisse, jaune ou jaune verdâtre, tout à fait analogue au pus blennorrhagique, et s'écoule sur la joue d'une manière continue.

Si la maladie n'est pas enrayée à son début, elle envahit la conjonctive bulbaire ; le chémosis charnu se produit et la cornée peut se sphaceler si l'on n'intervient pas à temps. Dans ce cas, le danger est d'autant plus grand que l'affection prend souvent les caractères de l'ophthalmie diphthéritique.

Lorsque l'on examine attentivement la conjonctive palpébrale, on la trouve toujours tuméfiée et parsemée de granulations très-nombreuses, formant souvent de véritables excroissances charnues, principalement développées dans le cul-de-sac conjonctival supérieur.

Mais toutes les ophthalmies blennorrhagiques n'ont pas la même gravité ; il y en a de bénignes et de malignes. D'après Hairion (1), l'ophthalmie blennorrhagique

(1) Hairion, *Annales d'oculistique*, 1846, t. XV, p. 156.

peut être syphilitique et non syphilitique, ce qu'il fait distinguer par la présence d'un ganglion préauriculaire. Cette division nous semble très-rationnelle; mais en ce qui regarde le ganglion préauriculaire, on ne peut pas le considérer comme un signe de l'affection syphilitique, parce qu'il peut exister dans différentes inflammations de la conjonctive, quelle que soit leur nature. J'ai même vu ce ganglion dans une conjonctivite simple et dans un orgeolet.

Dans des conjonctivites bénignes, la maladie marche moins rapidement; la conjonctive bulbaire ne prend pas d'aspect charnu; les granulations succèdent au contraire bien souvent à l'ophthalmie blennorrhagique.

Dans la forme bénigne, le danger immédiat disparaît; la sécrétion elle-même est peu abondante et le gonflement des paupières n'atteint pas des proportions notables.

Marche, durée. — L'ophthalmie blennorrhagique maligne a une marche excessivement rapide; il arrive quelquefois que, dans l'espace de quarante-huit heures, la cornée est attaquée. Dans les formes plus bénignes, l'évolution est lente, et l'on a, par conséquent, le temps d'arrêter le progrès de la maladie.

Diagnostic. — La ressemblance complète qui existe entre une ophthalmie purulente et une ophthalmie blennorrhagique ne permet pas d'établir un diagnostic certain. Mais lorsqu'un seul œil est pris, et que la maladie persiste sous cette forme pendant quelques jours, la probabilité de la cause blennorrhagique est grande.

La marche très-rapide de l'affection, la gravité des symptômes et une sorte d'infiltration plastique dans l'épaisseur des tissus des paupières, la feront quelquefois confondre avec l'ophthalmie diphthéritique que l'on reconnaîtra par l'absence ou la présence des productions diphthériques.

Étiologie. — La conjonctivite blennorrhagique est le résultat de la contagion directe, produite par la transmission du pus uréthral dans l'œil. Cette transmission peut avoir lieu, soit avec les doigts imprégnés de pus, ce qui est le plus fréquent, soit par une goutte d'urine qui jaillit dans l'œil, de l'urèthre malade, soit par tout autre moyen.

Les faits de ce genre sont très-nombreux; ils sont rapportés par Saint-Yves, Delpech, Mackensie et Rollet. Florent Cunier (1) a pu constater la cause d'inoculation dans 47 cas sur 84 observations qu'il a recueillies. Cullerier (2) a rapporté la curieuse histoire d'un malade atteint de blennorrhagie, et qui portait un œil artificiel. Ayant mis un soir son œil d'émail dans un verre d'eau qui lui avait servi à laver sa verge, il fut pris subitement d'une inflammation très-intense du moignon et de la membrane qui tapissait l'orbite. Il s'était inoculé l'ophthalmie blennorrhagique au moyen de son œil d'émail.

La contagion par inoculation directe est donc réelle, incontestable, et c'est la seule cause de l'ophthalmie blennorrhagique. Quant aux hypothèses émises par divers auteurs, d'après lesquelles cette ophthalmie serait le résultat de *métastase*, de *rapport sympathique entre l'œil et l'urèthre*, ou bien le symptôme d'une

(1) Florent Cunier, *Annales d'oculistique*, t. XVI.
(2) Cullerier, *Des affections blennorrhagiques*, 1861, p. 166.

infection générale, elles ne reposent sur aucun fait positif et ne peuvent être soutenues raisonnablement.

A. Fournier (1) a remarqué avec raison que chez les sujets soigneux de leur personne et observant une propreté minutieuse, l'ophthalmie est non-seulement un fait rare, mais tout à fait exceptionnel. Ce praticien ne l'a rencontrée qu'une fois en plusieurs années chez les malades de sa clientèle, soigneusement avertis des dangers de la contagion. Ricord déclare, d'autre part, que sur des milliers de malades qui se présentaient à la consultation de l'hôpital du Midi, on n'en observait que 3 ou 4 cas par an.

Cette affection est surtout propre au sexe masculin; les femmes en sont très-rarement atteintes. Elle envahit plus souvent l'œil droit seul; les deux yeux sont affectés plus rarement.

Pronostic. — Parmi les ophthalmies purulentes, l'ophthalmie blennorrhagique maligne est une des plus graves. La cornée peut se détruire en quarante-huit heures. Lawrence a vu 5 fois sur 10 les deux yeux pris en même temps : l'un de ces malades perdit les deux yeux et quatre autres perdirent chacun un œil. La résolution complète est rare.

Mais l'affection peut se présenter sous une forme bénigne, facilement guérisable. Dans d'autres cas elle devient chronique et se transforme en conjonctivite ou en kérato-conjonctivite granuleuse.

Traitement. — Il importe beaucoup d'agir dès le début avec la plus grande énergie, comme le conseille Ricord. On cautérise tous les jours les conjonctives palpébrales avec le crayon mitigé, et l'on applique la glace sur les yeux. Ces cautérisations ne doivent pas être très-profondes, mais souvent répétées.

En même temps, on applique de 10 à 15 sangsues à la tempe et derrière l'oreille; au bout de deux ou trois jours on renouvelle les déplétions sanguines.

A l'intérieur, on prescrit le calomel à la dose de 2 à 5 centigrammes par jour.

Le docteur Power (2) prescrit à ses malades un régime tonique, fortifiant, il les fait bien nourir et fait prendre toutes les huit heures, une potion avec 10 centigrammes de sulfate de quinine.

Lorsque la conjonctive palpébrale devient grisâtre, qu'elle est lisse et prend le caractère propre à la conjonctivite diphthéritique, ou bien lorsqu'un chémosis phlegmoneux apparaît au bord de la cornée, il faut suspendre immédiatement les cautérisations pour revenir au traitement antiphlogistique.

Des injections fréquentes, des collyres astringents entre les paupières, peuvent donner d'excellents résultats. Voici les formules :

℞ Eau distillée.....	100 grammes.	℞ Eau distillée.....	100 grammes.
Nitrate d'argent.....	10 centigr.	Sulfate de zinc.....	1 —

Le chémosis phlegmoneux devra être traité de la même manière que dans l'ophthalmie purulente.

Les excisions ne doivent être pratiquées que dans les endroits où la cornée

(1) Alf. Fournier, *Blennorrhagie : Accidents oculaires* (*Nouveau dictionn. de méd. et de chir. prat.* Paris, 1866, t. V, p. 242).

(2) Power, *Illustrations of some of the principal Diseases of the Eye.* London, 1868, p. 23.

semble être le plns étranglée par le chémosis. Chaque opération est suivie de l'application de compresses d'eau froide ou glacée sur les paupières.

La conjonctive bulbaire reste rouge même lorsque la maladie est arrêtée, mais sans que la boursouflure se produise. L'écoulement peut reparaître avec une plus grande abondance; il est alors nécessaire de faire des injections légèrement astringentes, soit avec le sulfate d'alumine, soit avec le sulfate de cuivre, dans les proportions suivantes :

℞ Eau distillée.....	200 grammes.		℞ Eau distillée.....	200 grammes.
Sulfate d'alumine.. 1 à	2 —		Sulfate de cuivre. 10 à	20 centigr.

Plus tard, on remplacera ces injections par les cautérisations avec un crayon de sulfate de cuivre, surtout si les granulations apparaissent.

Le professeur Gosselin préfère l'alcool à tous ces moyens. Il fait toutes les deux heures, dans l'œil du malade, une injection d'un tiers d'alcool rectifié pour deux tiers d'eau. Au bout d'un jour de ce traitement, Gosselin a vu l'amélioration notable se produire et la guérison avoir lieu.

Lorsque l'ophthalmie n'existe que dans un seul œil, on doit faire l'occlusion de l'œil sain en appliquant sur les paupières une couche de peau de baudruche que l'on recouvre avec plusieurs couches de collodion élastique. On laisse ainsi l'œil sain fermé tout le temps que dure la maladie.

Tel est l'avis de de Graefe, mais il me paraît très-difficilement réalisable.

On doit encore instituer contre la blennorrhagie uréthrale le traitement par des injections fréquentes avec de l'eau tiède et avec des solutions astringentes.

B. **Ophthalmie leucorrhéique.** — L'écoulement leucorrhéique peut ainsi être transporté à l'œil avec les doigts et donner lieu à une conjonctivite plus ou moins intense que Desmarres père a le premier signalée dans ses conférences cliniques, et qui a été depuis étudiée par A. Desmarres fils et Kloz (1). On l'observe surtout chez les jeunes filles.

La sécrétion leucorrhéique vaginale s'observe comme on sait, chez les jeunes filles, entre quatre et huit ans. Elle est due, soit à l'inflammation chronique des follicules muqueux de la vulve, soit à l'accumulation de produit de sécrétion des glandes sébacées dans la vulve, comme le pense justement Lorain (2), soit enfin à l'irritation de ces parties par la présence à la partie inférieure du rectum de vers oxyures. De là le prurit de la vulve et une irritation assez vive qui force les jeunes filles à porter leurs mains vers les parties génitales.

Symptomatologie. — La conjonctivite leucorrhéique est le plus souvent limitée à un seul œil; elle débute par une petite rougeur conjonctivale et par une sécrétion qui ne diffère en rien de la sécrétion à laquelle donne lieu la conjonctivite catarrhale.

Au bout de quelques jours, l'inflammation change subitement de caractère, et la conjonctivite devient purulente.

Les paupières se gonflent d'une manière excessive; la sécrétion devient verdâtre, abondante; l'œil est très-rouge, mais pendant longtemps l'inflammation tout entière

(1) Kloz, *Des conjonctivites purulentes*, thèse de Paris, 1868, p. 66.
(2) Lorain, *in* Valleix, *Guide du médecin praticien*, 5e édit. Paris, 1866, t. V, p. 18.

est localisée dans les conjonctives palpébrales. C'est là le caractère important de l'ophthalmie leucorrhéique.

Abandonnée à elle-même, elle pourrait naturellement s'avancer vers le globe de l'œil, et amener des altérations dans la conjonctive bulbaire, des abcès dans la cornée, etc. Prise à temps, elle guérit sans laisser après elle des désordres notables.

La conjonctive du cul-de-sac est ordinairement fortement boursouflée, des ecchymoses s'observent sur plusieurs endroits de la conjonctive bulbaire; cette membrane est parsemée de granulations miliaires, saillantes, rouges, consécutives à l'infiltration des papilles. Ce sont aussi de vraies granulations, comme le remarquent Desmarres fils et Kloz. Mais leurs caractères ne sont pas les mêmes que ceux des granulations occasionnées par des ophthalmies blennorrhagiques. Ordinairement les douleurs ne sont très-vives qu'à partir du moment où il faut retourner les paupières; autrement, les enfants souffrent peu.

Marche et durée. — La conjonctivite leucorrhéique a une marche relativement beaucoup plus rapide que celle de la conjonctivite catarrhale, à laquelle elle ressemble au début. Soignée convenablement, elle est rapidement modifiée et ne tarde pas à guérir.

Mais il peut arriver que les granulations aient eu le temps de se développer avant qu'un traitement sérieux ait été entrepris; alors, l'affection devient chronique et ne guérit qu'après plusieurs mois de traitement.

Pronostic. — Il est favorable; la guérison est la règle dans cette maladie.

Étiologie. — Nous avons dit plus haut que l'inoculation du pus leucorrhéique vaginal dans l'œil est la cause de la maladie.

Transmise d'un enfant à un autre, elle conserve, d'après Kloz, les mêmes caractères. Mais si le liquide sécrété par la conjonctive malade de l'enfant est inoculé dans l'œil d'un adulte, immédiatement l'affection change de caractère. Les conjonctivites qui résultent de l'inoculation directe du pus leucorrhéique vaginal aux yeux des adultes sont beaucoup plus graves que celles des jeunes filles; par leur chronicité, elles ont une grande ressemblance avec les conjonctivites granuleuses.

Ainsi, en 1868, j'ai donné des soins à trois jeunes gens qui avaient contracté l'ophthalmie granuleuse, deux sur un seul œil et le troisième sur les deux yeux, en touchant avec leurs doigts les parties génitales de femmes atteintes de flueurs blanches, et transportant le pus à leurs yeux. Tous les trois ont gardé pendant plusieurs mois des conjonctivites granuleuses qui ont d'ailleurs complétement guéri sous l'influence du traitement.

Traitement. — Dans la période aiguë, on doit faire régulièrement toutes les deux ou trois heures des injections entre les paupières de la solution au nitrate d'argent (nitrate d'argent 0,10 centigrammes, et eau distillée 100 grammes). Lorsque la maladie est dans la période chronique, le meilleur traitement est la cautérisation des conjonctives palpébrales, soit avec le sulfate de cuivre, soit avec une solution faible de nitrate d'argent.

Voici la solution, qui répond le mieux, selon moi, à ce genre d'altération conjonctivale :

℞ Eau distillée.....	10 grammes.	Nitrate d'argent.....	25 centigr.

Quelques purgatifs salins et du calomel à doses réfractées seront avantageusement associés à ce traitement.

Bibliographie. — Laugier, *Dictionn. de méd.* en 30 vol., 1833, t. V, p. 346. — Sichel, *Traité de l'ophthalmie*. Paris, 1837. — Ricord, *Bull. de thérap.*, 1841, p. 347, et *Leçons orales*, 1847. — Hairion, *Mémoire sur l'ophthalmie gonorrh.* (*Ann. d'ocul.*, 1846, t. XV, p. 156; 1847, t. XVIII, p. 205). — Cullerier, *Des affections blennorrhagiques*, 1861. — Rollet, *Traité des maladies vénériennes*. Paris, 1866, p. 406. — Alf. Fournier, *Blennorrhagie* (*Nourveau dictionn. de méd. et de chir. prat.*, 1866, t. V, p. 245). — Kloz, *Des conjonctivites purulentes*, thèse de Paris, 1868, p. 66.

ARTICLE IX

OPHTHALMIE DIPHTHÉRITIQUE.

Parmi les conjonctivites purulentes graves, nous devons encore signaler celle qui se développe sous l'influence d'une cause ou d'une prédisposition diphthéritiqne, et que l'on désigne sous les noms d'*ophthalmie pseudo-membraneuse*, de *conjonctivite* ou *ophthalmie diphthéritique*.

Historique. — C'est au professeur Bouisson (1), de Montpellier, qu'appartient le mérite d'avoir le premier décrit, en 1846, avec beaucoup de précision, l'ophthalmie pseudo-membraneuse. Un an plus tard, Chassaignac (2) a publié le résultat de ses recherches sur la conjonctivite diphthéritique des enfants nouveau-nés. Trousseau et Peter en ont rapporté plusieurs observations. A partir de cette époque, les travaux se sont multipliés et, grâce surtout à ceux de A. von Graefe (3), Pritchard (4) et Giraldès, nous sommes en état d'apprécier la nature de cette terrible affection.

Symptomatologie. — Cette maladie se déclare subitement dans un œil tout à fait sain, ou, ce qui est plus fréquent, dans un œil atteint d'une conjonctivite catarrhale, blennorrhagique, etc. Le premier signe qui caractérise cette affection est un gonflement rapide et excessif des paupières qui deviennent tellement épaisses, dures et roides, qu'on a la plus grande peine à les renverser. Il semblerait que la fente palpébrale s'est rétrécie et s'oppose à l'inversion du tarse et de la paupière.

La conjonctive palpébrale devient rouge jaunâtre ou rouge grisâtre, boursouflée, lisse et presque luisante.

Cet état de la conjonctive est dû à l'infiltration de son tissu ainsi que des couches sous-jacentes par une exsudation gélatino-fibreuse qui étrangle les vaisseaux et coagule le sang.

On aperçoit par places des points blanc grisâtre fortement attachés à la conjonctive et qui ne sont autre chose que des exsudations plastiques diphthéritiques ; ces exsudations s'étendent de plus en plus, se réunissent aux masses plus grandes et

(1) Bouisson, *Comptes rendus de la clinique chirurgicale de Montpellier*, 1846, et *Tribut à la chirurgie*, 1861, t. II, p. 305.

(2) Chassaignac, *Annales d'oculistique*, 1847, et *Archives d'ophthalmologie*, 1854, t. III et IV.

(3) Graefe, *Archiv für Ophthalmologie*, 1854, t. I, Abth I.

(4) Pritchard, *British Medical Journal*, nov. 1857.

(5) Giraldès, *Maladies chirurgicales des enfants*. Paris, 1868, p. 418.

couvrent quelquefois toute l'étendue de la conjonctive palpébrale. On conserve quelquefois des plaques diphthéritiques sur la peau des angles de l'œil.

Il est très-difficile de détacher les membranes diphthéritiques; elles sont friables et se cassent par morceaux sans qu'on puisse les enlever totalement. Ce n'est qu'exceptionnellement qu'elles adhèrent très-légèrement à la conjonctive, de sorte qu'un jet d'eau très-fort ou de légères tractions avec la pince les détachent complétement, comme Chassaignac l'a observé. Selon les difficultés plus ou moins grandes, qu'on éprouve à enlever ces exsudations, on peut juger que la maladie est plus ou moins grave. C'est ainsi que l'on peut expliquer les conjonctivites diphthéritiques décrites par Chassaignac, et que les auteurs allemands ne veulent pas considérer comme une diphthérite vraie.

L'affection gagne bientôt les parties voisines; elle envahit la conjonctive bulbaire et la capsule oculo-palpébrale sur une grande étendue: les mouvements de l'œil sont gênés, ce qui tient au gonflement des tissus de l'orbite, comme cela avait été signalé par Bouisson. La conjonctive bulbaire, une fois infiltrée, présente un chémosis grisâtre, à demi transparent, chémosis qui ne tarde pas à devenir charnu, épais, plastique et à étrangler très-rapidement la cornée. Giraldès dit que l'exsudation fibrineuse couvre quelquefois la conjonctive bulbaire.

Dans les trois ou quatre premiers jours, la sécrétion n'est pas très-abondante; elle est peu consistante, louche, et contient beaucoup de fibrine coagulée. Plus tard, lorsque l'injection et la vascularisation des conjonctives augmentent, la quantité de la sécrétion s'accroît en proportion; celle-ci devient purulente, comme dans l'ophthalmie purulente proprement dite.

Une altération aussi grave des tissus amène leur tension excessive; elle est accompagnée, d'après Bouisson, de douleurs sourdes et profondes, souvent pulsatives du globe de l'œil. Consécutivement à ces désordres et au chémosis phlegmoneux, la cornée subit dans sa nutrition de notables modifications qui amènent très-rapidement sa destruction. En effet, l'épithélium se détache sur une grande surface; la cornée devient terne, puis louche, opaline; au centre apparaît une tache d'un blanc nacré, signe certain de la nécrose.

Souvent la destruction a lieu sur toute la surface de la cornée. Dans d'autres cas, il n'y a qu'une sorte d'ulcération large et perforante avec conservation d'autres parties de cette membrane.

A la suite de la perforation, l'iris fait une hernie partielle ou totale, qui se transforme au bout de quelque temps en un staphylôme. Quelquefois l'affection ne s'arrête pas là : le travail d'inflammation gagne les membranes profondes, à la suite de quoi l'œil suppure et se perd complétement.

Cet état des yeux est souvent accompagné de fièvre plus ou moins violente et de prostration des forces.

Comme complication de cette grave maladie, il faut signaler aussi les désordres du côté de tous les tissus de la paupière et du tissu cellulaire de l'orbite.

Soit sous l'influence de la sécrétion érosive qui s'écoule sur la joue, soit à la suite de la propagation de la maladie par voisinage, l'épiderme cutané se détache, la peau palpébrale s'ulcère, se couvre de croûtes sur les bords libres. L'inflammation gagne les tissus profonds, et aussitôt que le travail de régression commencera, une rétraction complète de toute la paupière aura lieu souvent de la supérieure et

de l'inférieure. L'œil s'enfonce alors dans l'orbite et le malade présente un aspect hideux. J'ai observé un cas de ce genre chez un enfant nouveau-né, qui me fut apporté dans une situation de santé générale désespérée, et dont les yeux et les paupières étaient totalement détruits par une ophthalmie diphthéritique.

Marche. — Il est rare que la marche ascendante de l'affection s'arrête avant que la cornée soit envahie. Si cela arrive, l'injection de la conjonctive augmente; les paupières deviennent plus souples et l'on peut espérer la guérison.

Diagnostic. — Il est facile de confondre cette maladie avec une conjonctivite purulente. Mais, dans cette dernière maladie, les conjonctives sont couvertes de villosités; elles sont très-engorgées et saignantes, ce qui n'existe pas ici. En outre, l'exsudation grisâtre qui recouvre la conjonctive n'existe pas dans l'ophthalmie purulente. La marche très-rapide de la maladie facilite encore le diagnostic.

Étiologie. — A en juger par les observations de Giraldès, la conjonctivite diphthéritique est une affection contagieuse. Ce chirurgien rapporte en effet qu'il a vu, en 1864, dans les salles de l'hôpital des Enfants, l'épidémie diphthéritique se déclarer sous l'influence d'une ophthalmie de cette nature, dont une petite fille était atteinte. Giraldès ajoute qu'il est vrai que, tant que la diphthérite est limitée à l'œil seul, elle est moins contractable. Peter (1), agrégé de la Faculté de Paris, a soutenu, de son côté, que les couennes diphthéritiques ne sont pas contagieuses. Cette opinion est aussi celle de Magne (2), qui a publié un mémoire très-intéressant sur ce sujet.

A mon avis, la conjonctivite diphthéritique apparaît souvent à la suite de la transformation d'une simple ophthalmie purulente. Cette transformation peut être due à une prédisposition individuelle scrofuleuse ou syphilitique, ou bien elle est la conséquence d'un traitement par trop énergique fait au moyen des cautérisations.

En Allemagne, et surtout à Berlin, cette affection règne épidémiquement; selon Wells, elle est excessivement rare en Angleterre; elle n'est pas non plus très-fréquente en France. J'en vois tous les ans un ou deux cas.

Elle survient à tous les âges. On aurait tort de penser qu'elle ne se rencontre jamais chez les enfants nouveau-nés; quoique plus rare que dans d'autres périodes de la vie, elle existe pourtant sous forme d'une véritable diphthérie, comme j'ai pu m'en convaincre chez un enfant qui a perdu les yeux dans l'espace de dix jours, par suite de cette terrible maladie, sans qu'on lui ait appliqué d'autre traitement que des injections. Pritchard et Bouisson ont vu cette ophthalmie se déclarer à la suite de la scarlatine et de la rougeole.

Pronostic. — La conjonctivite diphthéritique est une affection des plus graves, surtout lorsqu'elle règne épidémiquement; le danger qu'elle présente est plus grand chez les adultes que chez les enfants, surtout si, au bout de deux ou trois jours, la conjonctive se couvre d'exsudations plastiques, et si la conjonctive bulbaire se prend en même temps. Une fois que l'altération a gagné la cornée, l'œil est à jamais compromis.

Cette conjonctivite se montre quelquefois à la suite d'une affection diphthéri-

(1) Peter, *Quelques recherches sur la diphthérie*, thèse de Paris, 1859.
(2) Magne, *Comptes rendus de l'Acad. des sc.*, 8 juin 1858.

tique générale, et si les organes internes se prennent, la vie du malade peut être mise en danger. Sur quarante enfants atteints de cette maladie, Graefe en a vu trois succomber à la suite de croup.

Anatomie pathologique. — Lebert et Gruby ont fait les premiers des recherches microscopiques sur les exsudations détachées de la surface conjonctivale, et ils ont trouvé de la fibrine coagulée, contenant des globules multiples de pus. Cette exsudation fibrineuse s'observe aussi dans les mailles du tissu cellulaire sous-conjonctival, ainsi que dans la conjonctive elle-même. Dans toutes ces parties, les vaisseaux sont enveloppés d'une masse fibrineuse coagulée; d'où résulte leur étranglement et presque l'arrêt de la circulation.

Traitement. — L'ophthalmie diphthéritique est une de ces affections terribles contre lesquelles nos moyens restent le plus souvent impuissants.

Nous devons en premier lieu proscrire complétement les cautérisations très-fortes au moyen du nitrate d'argent, surtout dans la forme grave et pendant tout le temps que la conjonctive reste grisâtre, boursouflée et peu vasculaire. La cautérisation pourrait aggraver la maladie et aider à la destruction et l'étranglement des tissus atteints. C'est à cette forme d'ophthalmie purulente qu'il faut rapporter la remarque de Desmarres (1) sur le danger des cautérisations dans certains cas de conjonctive purulente.

La méthode de traitement proposée et appliquée avec plus ou moins de succès par Bouisson est celle qui donne encore les meilleurs résultats.

1. *Évacuations sanguines.* — L'état inflammatoire des paupières se développant avec une extrême rapidité, il est nécessaire de recourir à une application de sangsues sur la tempe ou derrière l'oreille, de trois à dix, selon l'âge et la constitution du malade, et réitérer cette déplétion sanguine au bout de deux ou trois jours.

Les scarifications de la conjonctive ne sont point utiles au début de la maladie, mais elles peuvent rendre des services réels dans la période ultérieure.

2. Les mercuriaux seront administrés à l'intérieur et à l'extérieur. C'est un moyen énergique antiplastique, comme dit Bouisson, et il peut arrêter le développement de l'affection. On le prescrit aux adultes, à la dose de 5 à 10 centigrammes toutes les deux ou trois heures, jusqu'à la production de la salivation. Au lieu des pilules on peut faire trois fois par jour des onctions de 2 à 4 grammes d'onguent mercuriel. Voici les formules de ces préparations que l'on prescrit à l'intérieur.

℞ Calomel..... de 3 à 5 centigr. | Extrait gommeux d'opium. 1 centigr.
F. une pilule. Prendre de 2 à 4 pilules par jour.

Aux enfants on ne prescrira que de 1 à 2 cent. toutes les deux heures sous forme de poudre et sans opium.

℞ Calomel..... 1 centigr. | Sucre en poudre..... 10 centigr.
Donner 12 paquets. Prendre de 2 à 3 paquets par jour.

3. Au lieu de calomel, on peut quelquefois employer avec avantage, d'après le conseil de Bouisson, le tartre stibié, à la dose de 1 décigramme quatre fois par

(1) Desmarres, *Traité des maladies des yeux*, t. II, 1855, p. 93.

jour chez les adultes. Pour les enfants, les doses très-petites de cette préparation suffiront.

4. Dès que la période de suppuration commence à apparaître, il faut interrompre les compresses froides et avoir recours à l'application de compresse imbibées d'eau ou de camomille chaude; mais aussitôt que la vascularisation se développe et que la conjonctivite devient purulente, on fera, entre les paupières, de fréquentes injections avec une infusion aromatique ou astringente. A ce moment les scarifications des conjonctives peuvent être utiles.

5. Chassaignac et Gosselin regardent les compresses froides et même d'eau glacée comme un moyen très-puissant et très-énergique contre la conjonctivite diphthéritique.

6. La décortication de la pellicule diphthéritique a été recommandée par les mêmes auteurs; malheureusement il est souvent presque impossible de l'exécuter.

7. A une période un peu plus avancée de la maladie, et lorsqu'elle devient purulente, il faut surveiller avec le plus grand soin l'état de la conjonctive bulbaire et de la cornée, et aussitôt qu'il y a danger pour cette dernière, recourir à des excisions de la conjonctive.

8. Lorsqu'un seul œil est affecté, on fermera hermétiquement l'autre au moyen d'un bandage compressif.

Bibliographie. — Bouisson, *Comptes rendus de la clinique chirurgicale de Montpellier*, 1846; *Ann. d'oculist.*, t. XVII, p. 46; *Tribut à la chirurgie*, t. II, 1861, p. 305. — Chassaignac, *Ann. d'oculist.*, 1847, et *Arch. d'ophthalmol.*, t. III et IV, 1854. — Gibert, *Arch. génér. de méd.*, 1847, vol. II, p. 225. — Graefe, *Deutsche Klinik*, 1853, n° 35, et *Archiv für Ophthalmol.*, 1854, Bd. I, Abth. I, S. 168. — Mooren, *Ophthalmiatrischen Beobachtungen*, p. 70. — Warlomont et Testelin, *Notes additionnelles* dans la 4e édition de Mackensie, t. I, p. 778. Pritchard, *British Med. Journ.*, nov. 1857. — Magne, *Compt. rend. de l'Acad. des sc.*, 8 juin 1858, et *Union méd.*, 1858, p. 398. — Jacobson, *Archiv für Ophthalm.*, t. IV, Abth. II, Berlin, *Klin. Monatsbl*, 1864. — Giraldès, *Maladies chirurgicales des enfants*. Paris, 1868, p. 418.

ARTICLE X

CONJONCTIVITE OU OPHTHALMIE GRANULEUSE.

Cette affection est caractérisée par un épaississement et une boursouflure de la conjonctive palpébrale, accompagnés d'élevures et de saillies rugueuses serrées les unes contre les autres et qui portent le nom de *granulations*.

La présence des granulations entraîne une inflammation plus ou moins intense de toute la muqueuse oculaire; de là le nom de conjonctivite ou ophthalmie granuleuse.

Elle est le plus souvent contagieuse et s'inocule d'un individu à l'autre sous la même forme. Dans d'autres cas, on voit les granulations se développer à la suite d'une ophthalmie blennorrhagique ou purulente d'Égypte et d'Algérie, comme cela a été démontré dernièrement par Cuignet (de Lille).

Nous devons distinguer deux principales formes de granulations : la forme chronique ou *trachome*, et la forme aiguë ou *conjonctivite granuleuse aiguë*. Cette dernière n'est qu'une complication inflammatoire qui se déclare dans un œil préalablement atteint de granulations chroniques.

Mais cette division n'est pas la seule qui soit admise par les auteurs. Selon le degré de développement des élevures conjonctivales, ainsi que de la forme qu'elles accusent, on les a classées en différentes catégories. C'est ainsi que Hairion reconnaît des granulations papillaires et vésiculeuses. De son côté Stellwag von Carion, distingue : trachome nucléolaire, trachome papillaire, trachome mixte, et trachome diffus.

Cette division n'a rien de pratique, rien qui puisse nous instruire sur la nature du mal ou faciliter le diagnostic.

Au point de vue pratique, il est plus utile de rechercher la différence entre les granulations contagieuses et celles qui ne sont que le résultat d'une simple inflammation. C'est pourquoi j'ai adopté pour l'étude des granulations trois différentes variétés suivantes : 1° *granulations néoplasiques* ou *trachome;* 2° *granulations miliaires* ou *catarrhales;* et 3° *granulations fausses.*

1. Les *granulations néoplasiques* sont celles qui se développent tantôt à la suite d'ophthalmie blennorrhagique ou purulente d'Égypte et d'Algérie, comme l'a démontré Cuignet (de Lille), et tantôt se communiquent d'un individu à l'autre directement sous la même forme et peuvent rester latentes, sans presque révéler leur présence par des signes morbides. Prises à différentes périodes, elles accusent des variétés diverses qui sont toutes contagieuses. Elles sont constituées par une production morbide *sui generis*, qui nous permet d'employer le nom de *néoplasiques.*

2. Les *granulations catarrhales* ou *miliaires* sont constituées par une hyperplasie du corps papillaire et l'infiltration séreuse du tissu sous-muqueux. Sous l'influence de ces désordres, la surface de la conjonctive devient inégale, chagrinée, grenue, ce qui donne à la conjonctive un aspect rougeâtre avec granulations fines, miliaires. Du côté du cul-de-sac conjonctival, on trouve des villosités rouges et des fongosités disposées en bandes séparées par des fissures plus ou moins profondes.

3. *Granulations fausses.* — Je donne ce nom à des boursouflures de la conjonctive sur les différentes de ses portions, avec un développement d'élevures plus ou moins prononcées et semblables en grande partie aux granulations contagieuses, mais qui apparaissent, soit dans la conjonctivite lacrymale, soit à la suite d'action morbide particulière d'atropine sur la conjonctive de certains individus.

Dans l'un comme dans l'autre cas, on voit quelquefois se développer des granulations en apparence ressemblant de tout point aux granulations néoplasiques, mais qui ne sont que le résultat d'une irritation prolongée locale des papilles conjonctivales ou de leur excitation par l'atropine, comme j'ai pu m'en convaincre sur un certain nombre de mes malades (1).

(1) Observation. — M..., âgé de quarante-huit ans, cordonnier, demeurant rue Simon-Lefranc, n° 9, à Paris, atteint d'une iritis rhumatismale, en 1854, sur les deux yeux pendant six semaines, conserva des nombreuses synéchées postérieures, mais sans trouble notable de la vue. Vers la fin d'avril 1873, il fut pris d'une diplopie binoculaire. Au lieu de soigner cette dernière, un oculiste lui prescrivit l'instillation très-fréquente d'atropine contre les synéchies. Sous l'influence de ce traitement les yeux deviennent rouges, larmoyants. Photophobie très-intense et les douleurs circumorbitaires deviennent intolérables. A ma consultation le 1er sept. 1873, j'ai pu constater, en présence des docteurs Kohn, Fernandez et Coronel, une conjonctive granuleuse avec abcès de la cornée gauche, mais j'ai déclaré immédiatement que ces granulations étaient fausses, produites par l'atropine. L'atropine fut suspendu immédiate-

Ces granulations ressemblent aux vraies contagieuses d'une manière tellement frappante, qu'on a la plus grande difficulté à faire le diagnostic (1). Mais l'absence de toute sécrétion morbide, l'exagération de la sécrétion lacrymale, et un certain degré de transparence que présentent les élevures conjonctivales, permettent, jusqu'à un certain point, d'établir le vrai diagnostic. Examinons maintenant les caractères des granulations néoplasiques.

A. **Granulations néoplasiques chroniques.** — **Symptomatologie.** — Cette affection débute lentement par suite de l'inoculation du pus granuleux d'un malade à un autre; ou bien elle est la conséquence d'une ophthalmie blennorrhagique ou purulente. Les yeux sont larmoyants et rouges dans les angles, ainsi que sur les bords palpébraux. Le matin, une sécrétion puriforme s'accumule à la surface des conjonctives, s'écoule en dehors et fait adhérer les cils.

Par suite du développement considérable des papilles, la conjonctive et tous les tissus sous-jacents sont hypertrophiés et épaissis, ce qui occasionne un boursouflement manifeste de la paupière supérieure. Cet état donne aux malades l'air de personnes endormies, la paupière supérieure restant toujours abaissée.

Quelquefois ces malades éprouvent la sensation de graviers et de corps étrangers dans les yeux ; dans d'autres cas, ils sont sujets à de légères poussées inflammatoires qui ne diffèrent des conjonctivites simples que par leur chronicité. Souvent même la conjonctivite granuleuse débute avec les mêmes caractères que la conjonctivite simple ou catarrhale, et parcourt ses différentes périodes sans modification sensible.

Les granulations chroniques sont d'une très-longue durée, et l'on remarque pendant le cours de leur évolution des alternatives de rémission et de recrudescence. Souvent toute inflammation disparaît et le malade se croit guéri, quand soudainement surviennent les symptômes inflammatoires aigus.

Mais tous ces signes n'ont qu'une signification secondaire ; l'examen des conjonctives, et surtout de la conjonctive palpébrale supérieure, est seul capable de révéler la nature de l'affection.

Examen des granulations conjonctivales. — Chez les personnes atteintes de granulations, la conjonctive palpébrale, et surtout celle de la paupière supérieure, subit une modification notable ; elle s'épaissit, devient toute rouge et se couvre d'une masse de petites granulations qui ressemblent beaucoup à des bourgeons charnus. On y distingue les formes suivantes :

ment, et remplacé par des compresses opiacées, des douches de vapeur d'eau chaude, et j'ai pratiqué en outre l'incision du point lacrymal dévié. Six semaines de ce traitement ont suffi pour amener la guérison complète.

(1) Observation. — L..., garçon âgé de treize ans, me fut amené le 30 octobre 1873, par l'opticien N..., pour être soigné d'une ophthalmie grave, dont il fut atteint depuis 1869 ; malgré le traitement qu'il a suivi pendant quatre ans chez cinq oculistes de Paris, il ne voit plus à se conduire. Je constate une ophthalmie scrofuleuse avec des fausses granulations très-abondantes, qui ont été prises pour des granulations néoplasiques et cautérisées sans résultats avec du nitrate d'argent, du sulfate de cuivre et du sous-acétate de plomb liquide. J'ai fait cessé immédiatement toutes les cautérisations, et je lui ai fait administrer des douches de vapeur d'eau chaude, la pommade à l'oxyde jaune d'hydrargyre et l'atropine. Au bout de quinze jours il était tellement mieux qu'il pouvait lire le n° 2 avec 10 convexe, et se conduire tout seul. Presque toutes les granulations ont disparu. L'interne des hôpitaux Remy, et les docteurs Kohn, Coronel, Fernandez et Daguenet ont pu apprécier le résultat merveilleux de ce traitement.

1. *Granulations papillaires.* — Lorsque l'on examine attentivement ces granulations, on voit qu'elles sont formées par une hypertrophie de la conjonctive elle-même, qui forme comme des bourgeons charnus, pareils à ceux que l'on trouve sur une plaie en voie de cicatrisation. Ce sont des papilles conjonctivales hypertrophiées et qui ont subi une dégénérescence *sui generis.*

Leur volume n'est pas toujours le même; elles sont disposées en rangées et en séries; il existe souvent entre elles de véritables fentes ou fissures; leur ensemble donne à la conjonctive l'aspect de la peau de chagrin ou de gros velours.

Les granulations papillaires sont molles; elles se développent sur toute l'étendue de la conjonctive palpébrale, mais particulièrement dans les culs-de-sac conjonctivaux supérieur et inférieur. Ici elles ressemblent à des plis hypertrophiques, très-serrés de la conjonctive, et acquièrent quelquefois l'apparence de véritables proéminences polypeuses.

La couleur de ces granulations varie selon la période d'évolution et leur degré de vascularisation. Ordinairement elles sont d'une teinte rouge orangé; d'autres fois elles sont rouge pâle ou rouge écarlate. Selon Desmarres, les plus dangereuses, au point de vue de la contagion, sont celles dont la couleur se rapproche de celle de la chair du saumon.

Arrivées à une période plus avancée, elles changent de couleur et de consistance : au lieu d'être rouges et molles, elles deviennent grisâtres ou d'un gris jaunâtre, dures et souvent de consistance cartilagineuse. Cet état est le résultat d'une transformation ultérieure qu'ont subie les papilles, et le tissu conjonctival tout entier. Une exsudation gélatineuse s'est infiltrée dans le stroma de la conjonctive; les vaisseaux papillaires ont été soumis à la compression progressive et se sont atrophiés pendant que la boursouflure et une sorte d'œdème plastique ont envahi toute la paupière. Cet état de dégénérescence de la conjonctive est désigné par Stellwag von Carion (1) sous le nom de *conjonctivite granuleuse diffuse;* il constitue une sorte de complication ou de transformation ultérieure de la maladie.

La conjonctive palpébrale et son cul-de-sac se couvrent ordinairement de granulations; celle du bulbe reste au contraire intacte; ce qui tient évidemment à ce que les papilles n'existent pas dans cette région. Pourtant, dans certains cas exceptionnels, la conjonctive bulbaire est envahie à sa portion supérieure par des granulations tout à fait analogues à celles que nous avons décrites.

2. *Granulations vésiculeuses.* — Il y a une seconde variété de granulations, qui se présentent sous forme de vésicules isolées, plus ou moins grandes, très-molles et d'une teinte jaune grisâtre. Ce sont les granulations vésiculeuses; elles siégent principalement sur la conjonctive palpébrale et sur le cul-de-sac oculo-palpébral; mais il n'est pas rare de les voir sur le repli semi-lunaire, la caroncule lacrymale, la conjonctive oculaire, et dans certains cas sur la cornée elle-même, comme cela a été démontré par Hairion (2). Elles sont aplaties, pâles, comme gélatineuses, et peuvent être facilement confondues avec des follicules hypertrophiés.

Les granulations vésiculeuses sont des néoplasmes, dont le point de départ sont les cellules plastiques du tissu cellulaire. Telle est l'opinion de Geissler et de van

(1) Stellwag von Carion, *Die Ophthalmologie.* Erlangen, 1853-58.
(2) Hairion, *Discours sur l'ophthalmie des armées.* Bruxelles, 1864, p. 21.

Kempen. Selon Hairion, ces produits morbides proviennent de la transformation d'un *cytoblastème*.

Ces formes granuleuses peuvent se rencontrer ensemble. Aux périodes ultimes, leurs caractères distinctifs disparaissent, comme dit Lelièvre (1), et ce n'est que par places et au milieu des tissus enflammés et infiltrés que l'on retrouve quelques vésicules plus développées.

Les granulations néoplasiques peuvent rester stationnaires pendant un temps très-long sans amener ni trouble ni inflammation. Très-souvent même les malades ignorent leur existence. Mais il suffit que les yeux soient atteints d'une inflammation catarrhale ou autre, pour que ces granulations acquièrent un développement plus considérable et provoquent, tantôt une conjonctivite granuleuse aiguë, tantôt une propagation du mal aux papilles conjonctivales.

B. **Granulations aiguës.** — Le développement des granulations conjonctivales peut avoir lieu d'une manière insolite, et l'irritation qui s'ensuit amener d'emblée une conjonctivite subaiguë. Mais cette inflammation se déclare habituellement dans un œil qui a été atteint pendant longtemps de granulations chroniques. Il y aura alors une conjonctivite subaiguë qui devra être considérée comme une des phases d'évolution naturelle des granulations.

Symptomatologie. — Dès le début, la maladie prend tous les caractères d'une conjonctivite catarrhale subaiguë : les paupières sont gonflées, la conjonctive oculaire est fortement injectée, de petites inégalités se montrent à sa surface; presque transparentes, elles siégent surtout au bord de la cornée et ressemblent à des phlyctènes.

La conjonctive palpébrale est aussi boursouflée et injectée d'une manière très-sensible, et lorsqu'on renverse la paupière supérieure, on y remarque une sorte

Fig. 95. — Granulations néoplasiques subaiguës.

d'éruption composée de boutons transparents, confluents, qui ressemblent aux grains de sagou. La figure 87 représente les granulations subaiguës de la conjonctivite palpébrale supérieure. Ces granulations ne tarderont pas à se développer et à être le siége d'un gonflement et d'une injection très-notable. Nous voyons, en

(1) Lelièvre, *Granulations de la conjonctivite*, thèse de Paris, 1869.

effet, la conjonctive tout entière subir chaque jour un changement; elle devient rouge, infiltrée; la sécrétion prend bientôt le caractère purulent.

Les yeux sont à ce moment très-sensibles pour la lumière; ils éprouvent la sensation de graviers et de sable entre les paupières; le matin, ils sont agglutinés par cette sécrétion.

Lorsque la conjonctivite granuleuse se déclare d'emblée, elle reste, pendant les premiers dix ou quinze jours, limitée aux couches superficielles de la muqueuse palpébrale et oculaire, ce qui fait qu'on ne voit apparaître ni le chémosis phlegmoneux, ni même le chémosis séreux.

La cornée ne court au commencement aucun risque sérieux; mais au bout de sept à huit jours, surviennent de petits abcès périphériques qui demandent un traitement énergique, sans quoi ils pourraient envahir les couches profondes et amener des ulcères et même la perforation et la hernie de l'iris.

Dans d'autres cas, la cornée se vascularise, et, sous l'influence d'infiltration du pus granuleux dans ses couches superficielles, il se forme un véritable pannus.

La conjonctivite granuleuse subaiguë reste assez souvent et pendant longtemps monoculaire. Mais elle se déclare non moins fréquemment dans les deux yeux atteints depuis longtemps de granulations chroniques ; dans ces conditions, elle peut devenir très-grave, se transformer en une ophthalmie purulente et mettre en danger l'existence de la cornée, si cette dernière n'est pas couverte de vaisseaux.

Marche, durée, terminaison. — La marche des granulations papillaires est très-variée. Nous avons déjà dit que cette maladie, chronique par sa nature, est d'une durée excessivement longue. Très-souvent, les granulations conjonctivales sont suivies d'une inflammation plus ou moins vive, ce qui constitue une conjonctivite granuleuse aiguë.

En général, elles se vascularisent dès le début, prennent une teinte rouge, saignent au moindre attouchement; petit à petit le tissu qui constitue les papilles s'hypertrophie; celles-ci pâlissent, mais deviennent en même temps plus dures. Une infiltration gélatineuse envahit tous les tissus de la conjonctive; les papilles perdent la forme ronde, qui est leur forme normale, et ne constituent plus que des inégalités irrégulières semblables à une sorte de masse colloïde uniforme. Par-ci par-là on trouve encore des granulations rougeâtres, qui ne tardent pas à s'atrophier. C'est la variété des granulations diffuses ou des trachomes diffus de Stellwag.

En se prolongeant, cet état amène, dans tous les tissus des paupières et de l'œil lui-même, des désordres que nous allons décrire successivement. Ces altérations consécutives ajoutent à la gravité de la maladie; chaque nouvelle complication, soit du côté des paupières, soit dans la cornée, prolonge d'une manière très-sensible sa durée et rend le pronostic plus grave.

Une conjonctivite granuleuse simple durera un an ou deux; accompagnée d'altération du côté du tarse ou de la cornée, elle devient tellement rebelle, qu'on ne peut pour ainsi dire pas prévoir sa fin.

Complications. — Les altérations occasionnées par les granulations s'observent dans la conjonctive, sur les bords palpébraux, les tarses, les voies lacrymales, la cornée et l'iris. Elles donnent lieu à des complications plus ou moins graves que nous allons étudier dans leur ordre de production :

1. *Cicatrices et raccourcissement de la conjonctive.* — Les inflammations fréquentes des papilles granulaires envahissent à la longue le stroma de la conjonctive, qui subit petit à petit la dégénérescence progressive. A la suite de l'infiltration granuleuse et de la gêne de circulation qui en est forcément la suite, la conjonctive se désorganise; elle s'atrophie, se rétracte et se transforme en un tissu cicatriciel ou fibreux.

En examinant ces membranes, on les trouve décolorées ou pâles; par places on y distingue une sorte de pellicule blanchâtre qui s'étend sur diverses parties de la conjonctive.

Souvent les cicatrices de la conjonctive deviennent plus profondes et occupent toute son épaisseur. Elles forment alors des brides blanchâtres qui partent du bord libre, traversent toute la couche et s'étendent sur le globe de l'œil. En écartant fortement les paupières, on aperçoit ces brides tendues dans le cul-de-sac. C'est là un léger degré de *symblépharon.*

En même temps, la conjonctive tout entière a subi une rétraction notable; elle s'est très-sensiblement raccourcie.

Le raccourcissement conjonctival est tout aussi sensible dans la portion palpébrale supérieure que dans l'inférieure, d'où il résulte moins de souplesse pour les paupières, et leurs mouvements deviennent limités. Dans certains cas, la rétraction est tellement considérable, que le cul-de-sac disparaît complétement, et la conjonctive palpébrale passe directement du tarse au globe de l'œil ou même à la cornée.

2. *Altérations du tarse et des bords libres des paupières.* — Le tarse ainsi que le tissu cellulaire sous-conjonctival, subit fréquemment une dégénérescence analogue à celle de la conjonctive. Infiltré d'abord et gonflé d'une manière sensible, il est à la longue le siége d'un travail de régression et de rétraction, pendant lequel il change de courbure, devient irrégulier, bosselé et tordu.

La désorganisation du tarse ne peut exister sans entraîner la déviation plus ou moins marquée des bulbes et des cils. Tantôt ils sont entraînés dans un sens ou dans l'autre, et occasionnent le trichiasis et le distichiasis; tantôt, au contraire, les bulbes ciliaires s'enflamment et donnent lieu à une blépharite glandulaire.

Le bord libre des paupières change quelquefois d'aspect; il se gonfle, s'hypertrophie en s'arrondissant, et prend une coloration rouge, surtout dans les angles.

La paupière est alors entraînée en dehors et forme un léger ectropion avec déviation des points lacrymaux, ou bien, par suite de la rétraction que subissent le tarse et les autres tissus palpébraux, la fente palpébrale se rétrécit, et la paupière, en s'inclinant en dedans, produit une déviation appelée *entropion.*

3. *Affection de la cornée.* — L'infiltration granuleuse et l'inflammation consécutive de la cornée avec développement des vaisseaux sont des complications qui se rencontrent le plus souvent dans les granulations chroniques. Cet état de la cornée est ordinairement désigné sous le nom de *pannus.*

Le pannus siége le plus souvent dans la moitié supérieure de la cornée; mais il envahit à la longue toute cette membrane. De même que les granulations, il existe habituellement sur les deux yeux.

4. Consécutivement à l'affection de la cornée, l'*iris* aussi s'enflamme à la longue, mais les synéchies postérieures sont peu nombreuses. Si la kératite granu-

leuse a pris une grande extension, si elle a duré longtemps, elle peut amener des iritis et des irido-choroïdites graves, pouvant entraîner à la suite une cécité complète. Quelquefois l'iritis n'est que la conséquence d'une cause générale, syphilitique, arthritique ou autre.

5. *Altérations des voies lacrymales.* — Consécutivement à une irritation permanente de la cornée et de la conjonctive, les larmes sont sécrétées en plus grande abondance que d'ordinaire. Mais les points lacrymaux subissent une déviation en dehors et ne peuvent plus absorber les larmes abondamment sécrétées.

Le rétrécissement ou l'obstruction complète des voies lacrymales se développe aussi dans le cours des granulations, et peut causer une inflammation du sac (tumeur lacrymale) ou entretenir seulement un larmoiement et une inflammation des conjonctives. J'ai observé cette complication plus de dix fois sur cent granuleux.

6. *Sécheresse de l'œil, xérophthalmie.* — Lorsque la conjonctive se transforme sur une grande surface en un tissu cicatriciel, et que, consécutivement, toutes le ouvertures des glandes conjonctivales et de la glande lacrymale sont obstruées, il s'ensuit un défaut complet de sécrétion; l'œil est sec et rugueux; la cornée terne et dépolie; les mouvements des paupières deviennent douloureux.

Cet état morbide, désigné sous le nom de *xérophthalmie*, est très-pénible. Heureusement, il devient de plus en plus rare depuis que les granulations sont soignées convenablement.

Diagnostic différentiel. — En général, il est très-facile de reconnaître les granulations conjonctivales, surtout lorsqu'on ne se borne pas à l'examen de la conjonctive palpébrale inférieure, et que l'on renverse en même temps la paupière supérieure. C'est sur cette dernière que l'on trouve habituellement les signes propres de la maladie; ici les granulations sont si nettement accentuées que le doute n'est plus possible.

On pourrait pourtant, dans certains cas, confondre les conjonctivites simples ou catarrhales qui ont duré longtemps avec les granulations. Voici les signes différentiels à l'aide desquels cette erreur sera facilement évitée.

1. *Granulations miliaires.* — Ces conjonctivites sont souvent chroniques et pourraient faire penser à l'existence des granulations néoplasiques. En examinant la conjonctive palpébrale inférieure, on trouve une rougeur uniforme, très-intense, située près du bord libre, et qui diminue à mesure que l'on s'en éloigne. Cette conjonctivite peut donner lieu au développement des granulations miliaires. Une conjonctivite simple peut être accompagnée d'un engorgement des glandes de Meibomius, alors la rougeur est partielle, et les saillies sont souvent disposées en groupes isolés.

On ne saurait trop insister sur la différence qui existe entre les granulations miliaires, qui n'ont aucune gravité, et les granulations contagieuses, surtout quand on voit tous les jours cette erreur amener les conséquences les plus graves au point de vue du traitement.

Dans les conjonctivites catarrhales chroniques et scrofuleuses, dans les blépharites et les ectropions, la conjonctive palpébrale devient rouge et comme veloutée, parsemée de petites élevures très-fines; au lieu de présenter une surface polie, luisante, cette membrane offre l'aspect d'une peau chagrinée. Ces saillies et ces inégalités de la conjonctive sont dues à un engorgement et une congestion des papilles.

Elles gardent toujours le même volume et ne changent que de couleur, en devenant tantôt d'un rouge carmin, tantôt d'un rose pâle. La même altération a été observée par Gueneau de Mussy (1) chez les sujets atteints d'angine glanduleuse et de blépharo-conjonctivite chronique liées à une diathèse herpétique.

2. *Glandes conjonctivales engorgées ou fausses granulations.* — Dans le cul-de-sac conjonctival inférieur, il existe une série d'élevures arrondies, jaunâtres ou rougeâtres, fortement développées et qui ressemblent d'une manière frappante aux granulations. Elles s'observent chez les enfants qui ont les yeux sensibles pour la lumière artificielle lorsqu'ils travaillent le soir, de même que chez les malades atteints d'affections des voies lacrymales. Ce sont des glandes isolées, folliculaires, et des glandes d'*acini* gonflées, soit par l'irritation des larmes, soit par toute autre cause, et qui, dans cet état, simulent les granulations.

Les personnes peu expérimentées commettent tous les jours cette erreur. Pour l'éviter, il suffit d'examiner la conjonctive palpébrale supérieure pour se convaincre qu'elle est lisse, polie, normale, et ne présente rien de pathologique.

Tous les ans je donne à ma clinique des soins à un grand nombre de malades atteints de ce que j'appelle de *fausses granulations*. Ces malades ont subi souvent, pendant longtemps et sans aucun succès, des cautérisations conjonctivales. Je leur fais disparaître la conjonctivite et les *fausses granulations* en les soumettant au traitement que réclame l'état des voies lacrymales ou l'affection strumeuse.

Dans d'autres cas, c'est l'usage prolongé d'atropine qui entraîne les mêmes granulations fausses. Mais elles sont transparentes et ne donnent pas lieu à la suppuration.

Anatomie pathologique. — Les opinions des auteurs varient considérablement au sujet de la nature des granulations.

Pour Mackenzie, les granulations sont des hypertrophies des papilles et des glandes conjonctivales. Himly considère les trachomes comme des groupes de sarcomes ou des productions calleuses.

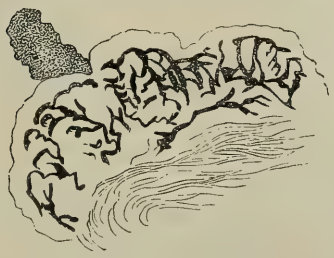

Fig. 96. — Granulations papillaires injectées.

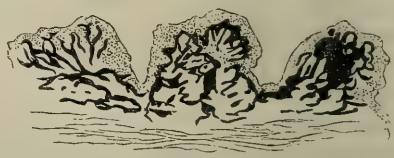

Fig. 97. — Granulations injectées.

Pour de Graefe et Blumberg les granulations sont des hypertrophies des cellules lymphoïdes existant dans toute la conjonctive.

Pour bien comprendre la nature d'altération que présentent les granulations, il faut les étudier sous deux formes : papillaires et vésiculaires.

(1) Gueneau de Mussy, *Traité de l'angine glanduleuse*. Paris, 1857, p. 20.

Les unes sont constituées par un élément de la conjonctive qui a subi la dégénérescence et la transformation morbide, et les autres, par une production vasculaire néoplastique.

En examinant avec une loupe on ne distingue pas de vaisseaux à la surface des *granulations papillaires*, mais de légères scarifications superficielles les font

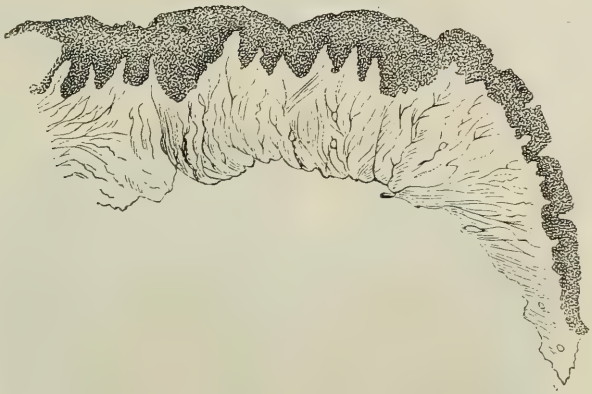

Fig. 98. — Granulations aiguës, avec une couche épaisse d'épithélium.

saigner abondamment. Ces papilles sont à l'état d'engorgement ou d'hypertrophie; au microscope, on reconnaît un développement considérable des vaisseaux. Les figures 96, 97, faites d'après les recherches et les travaux de M. Alexandre Quadri (de Naples) (1), représentent cette injection vue à un fort grossissement.

Fig. 99. — Membrane épithéliale détachée des granulations.

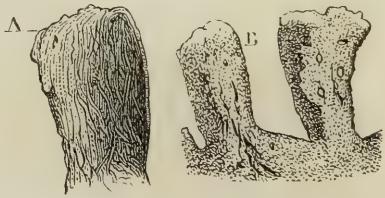

Fig. 100. — Granulations papillaires isolées ayant la forme polypeuse (*).

A la surface de la conjonctive, on constate des cellules épithéliales recouvrant les papilles granuleuses. La couche superficielle se compose de petites cellules polygonales, au dessous desquelles on distingue plusieurs couches de l'épithélium cylindrique. A mesure que l'on s'avance de dehors en dedans, on découvre le tissu cellulaire du stroma, qui se prolonge en forme de papilles.

(1) Al. Quadri, *De la granulation palpébrale*. Naples, 1863.

(*) A, une papille hypertrophiée et vasculaire; B. deux papilles conjonctivales hypertrophiées, mais très-peu vasculaires.

On voit, d'après la figure 98, que l'épithélium forme une couche très-épaisse; mais il perd souvent sa cohésion normale avec le stroma conjonctival, et se détache de ce dernier avec une extrême facilité. La figure 99 montre une couche assez épaisse de l'épithélium détaché, conservant l'impression des papilles.

Dans certaines portions de la conjonctive, et notamment près du cul-de-sac conjonctival supérieur ou inférieur, les granulations développées dans les papilles conjonctivales peuvent atteindre des proportions considérables et former de vraies saillies polypeuses. Cet état est également dû à une infiltration et à une vascularisation exagérées. La figure 100 en donne une idée suffisante.

Wolfring a trouvé de profondes rainures ou anfractuosités entre les papilles développées. Il a trouvé en outre que dans les productions trachomateuses les vaisseaux lymphatiques sont excessivement développés, comme on en peut juger par la figure 101.

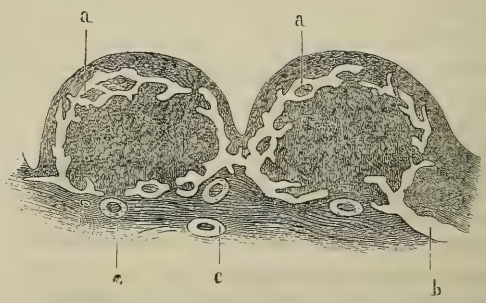

Fig. 101. — Vaisseaux lymphatiques des papilles granuleuses (*).

Les *granulations vésiculeuses* sont de petites élevures arrondies, grisâtres ou jaunâtres, demi-transparentes, d'apparence gélatineuse et contenant du liquide. Par la piqûre, on ne les fait vider qu'en partie, et lorsqu'on presse, on voit apparaître à la surface incisée des gouttelettes qui suintent à travers de petites ouvertures.

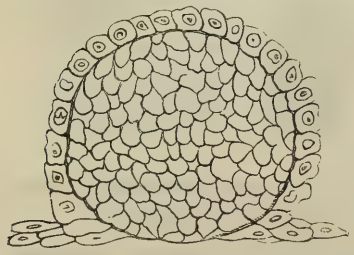

Fig. 102. — Granulation vésiculeuse située à la surface de la conjonctive, d'après Hairion.

Fig. 103. — Granulation vésiculeuse située dans l'épaisseur de la conjonctive.

La surface de ces granulations est lisse et tapissée de cellules épithéliales polyédriques qui contiennent des noyaux ovales. Au-dessous se trouve la substance du stroma qui est altérée, infiltrée; chaque vésicule contient dans son intérieur des

(*) *a, a*, vaisseaux lymphatiques; *b*, branche principale du même réseau; *c, c*, artères et veines.

cellules simples, arrondies, globuleuses, hyalines, ayant deux à trois fois le volume des globules du pus (fig. 102), qui représente, d'après Hairion, une vésicule à un grossissement de 350 fois. On y distingue en outre un lacis des vaisseaux fins et un réseau des fibres élastiques du tissu conjonctif, comme le représente la figure 103, empruntée au même auteur.

A une époque plus avancée de la maladie, l'infiltration gagne toute l'épaisseur de la muqueuse; les papilles s'arrondissent, la conjonctive se transforme en une masse dure. Nous croyons utile de rapporter ici le résultat des recherches micro-

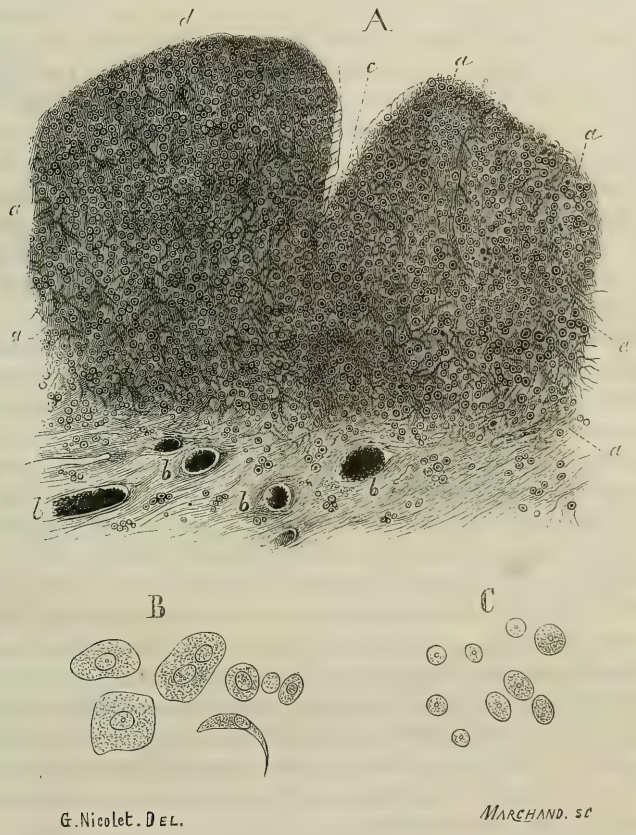

Fig. 104. — Coupe verticale des granulations néoplasiques de la conjonctive (*).

scopiques faites tout récemment à ma clinique sur des centaines de muqueuses granuleuses. Depuis que je fais les excisions de culs-de-sac conjonctivaux infiltrés des granulations, l'occasion s'est présentée d'en faire des études minutieuses sur leur structure histologique. Sur mes conseils, Rémy, interne des hôpitaux de Paris, a fait de nombreuses coupes sur les préparations fraîches et durcies, et il a représenté l'une d'elles dans la figure 104.

(*) A. *a*, tissu granulaire; *b*, vaisseaux; *c*, épithélium; *d*, sommet d'une papille granuleuse où l'épithélium fait défaut. — B. Cellules jeunes à un et deux noyaux. — C. Noyaux isolés.

« Les granulations sont caractérisées par une production exagérée de *cellules jeunes* dans les parties superficielles du tissu de la conjonctive.

» Dans les coupes fraîches on voit des éléments arrondis, granuleux, de coloration foncée, renfermant de un jusqu'à huit ou dix nucléoles, qui se voient au milieu d une masse de protoplasma. Ces cellules semblent être polygonales.

» Dans la couche profonde, où se trouve le tissu connectif, formé des faisceaux fibrillaires, les noyaux des cellules deviennent moins nombreux et les travées du tissu connectif sont plus serrés et plus abondants, au milieu duquel les noyaux ne forment que des éclats séparés, et de très-nombreux vaisseaux. Les papilles de la conjonctive sont hypertrophiées et enflées, beaucoup plus à leur sommet qu'à leur base. Cela rend les papilles pédiculées, en forme de massue. Les éléments ci-dessus décrits remplissent le tissu des papilles d'une couche épithéliale, formée de cellules cylindriques recouvrant toute la surface des granulations, mais elles manquent souvent au sommet des papilles. Ces papilles appliquées les unes contres les autres, laissent entre elles des espaces libres, en forme de fentes longitudinales, qui simulent des culs-de-sac glandulaires, tapissés de cellules cylindriques. »

Nous avons vu dans quelques préparations fraîches, le mouvement migrateur des cellules jeunes, et c'est ainsi qu'on pourait comprendre la facilité d'inoculation et de la contagion de cette maladie.

Quant à la dégénérescence graisseuse des granulations, on ne la constate que dans des cas tout à fait exceptionnels. Arlt a observé des faits rares où des granulations ont subi une transformation caséeuse, semblable à des tubercules.

L'hypothèse que les granulations sont des néoplasmes pareils aux tubercules n'est pas soutenable. D'abord, dans les granulations ordinaires, il n'y a rien qui ressemble au tubercule. D'autre part, les tubercules développés dans l'organisme ont une tendance à se généraliser ; rien au contraire de semblable pour les granulations, à moins qu'elles ne soient transportées ailleurs par inoculation.

Une autre hypothèse, qui nous paraît plus rationnelle et plus probable, est celle de *parasitisme* que nous admettons au moins pour un certain nombre de cas.

Les maladies parasitaires des muqueuses et de la peau sont ordinairement contagieuses et elles engendrent des affections analogues dans les mêmes tissus Tant que le germe n'est pas détruit, le mal persiste sans que pour cela il se généralise et envahisse d'autres parties de l'organisme, à moins qu'il ne soit transporté et inoculé. Je ne doute pas que les recherches microscopiques faites dans cette direction n'arrivent à démontrer l'existence, soit d'un parasite végétal, ce qui est plus probable, soit d'un animalcule quelconque.

Le médecin principal de l'hôpital militaire de Versailles, le docteur Hémard, m'a communiqué un fait important dont la connaissances lui a été révélée par des Arabes. C'est que les granulations et les ophthalmies, en Algérie, se déclarent à l'époque de la floraison d'un arbre figuier, dont les pollens se répandent en masses dans l'air. Peut-être est-ce une sorte de champignon qui s'inocule et s'implante dans les paupières ?

Étiologie. — *Contagion.* — Pour moi il est aujourd'hui bien démontré que la contagion directe est la cause la plus constante, et je dirai même la cause unique de l'apparition de la maladie. Les granulations d'un individu se communiquent à un autre sous la même forme, mais elles surgissent très-souvent consécutivement

à l'ophthalmie purulente ou blennorrhagique. Thiry n'admet même pas d'autres granulations que celles qui sont consécutives à l'ophthalmie purulente. Je ne parle ici, bien entendu, ni des granulations miliaires que l'on retrouve chaque fois que la conjonctive est longtemps irritée, ni des glandes folliculaires hypertrophiées qui simulent les granulations.

Les granulations conjonctivales sont, en effet, des plus contagieuses, et il suffit de se servir, pour s'essuyer les yeux, d'un linge dont s'est servi un granuleux, ou de l'eau qu'il a employée pour se les laver, pour que l'on gagne l'ophthalmie granuleuse.

Cette grande facilité de transmissibilité de la maladie rend, on le conçoit, tout à fait dangereux l'encombrement des malades dans les mêmes salles des hôpitaux, dans les casernes ou les écoles. Les communications constantes des individus entre eux les mettent dans l'impossibilité d'éviter la contagion directe. C'est ainsi que l'on peut s'expliquer l'apparition de cette maladie chez plusieurs individus de la même famille et la préservation de ceux qui sont à l'abri de la contagion. Quant à la transmission des granulations par l'air infecté, je n'y attache aucune importance. Rien jusqu'à présent ne m'a démontré l'exactitude de cette supposition.

2. L'inoculation de l'écoulement blennorrhagique ou leucorrhéique engendre aussi des granulations, et souvent les linges sales, imprégnés de cette sécrétion, peuvent faciliter cette transmission. C'est ainsi que l'on peut s'expliquer le grand nombre de granuleux parmi les blanchisseurs. J'ai remarqué que plus d'un tiers de mes malades de la clinique, atteints de granulations, exercent cette profession. Cela tient à ce que ces individus essuient leurs yeux avec les linges sales qui portent souvent des taches blennorrhagiques, et c'est ainsi que le pus blennorrhagique s'inocule aux yeux et engendre, soit une ophthalmie aiguë, soit des granulations chroniques. L'existence simultanée des granulations conjonctivales et celles du col de l'utérus, qui a été démontrée par Rognetta, et dernièrement par Lelièvre (1), peut s'expliquer par la transmission du pus de parties génitales à l'œil.

3. L'air impur, le froid, l'humidité, la constitution strumeuse ou lymphatique des malades, une dyscrasie tuberculeuse ou scrofuleuse ; toutes ces causes ne peuvent être sérieusement admises parmi celles qui engendrent les granulations néoplasiques. Tout au plus peuvent-elles faciliter ou accélérer leur évolution ultérieure. Nous rejetons l'opinion de Hasner, Arlt et d'autres auteurs, qui admettent l'existence d'une prédisposition morbide individuelle, sous l'influence de laquelle une simple inflammation peut amener des granulations.

4. Stellwag von Carion (2) admet le développement sporadique des granulations conjonctivales, ce qui est même, selon lui, très-fréquent. Il est difficile de se ranger à cette opinion, les moyens de transmission des granulations nous échappent souvent; mais cela ne prouve nullement la sporadicité de la maladie.

A quelle période les granulations sont-elles contagieuses? C'est une question difficile à résoudre. Il me semble que tant qu'elles ne sont pas cicatrisées, on doit les considérer comme contagieuses.

Les granulations transportées d'un individu à un autre peuvent causer une

(1) Lelièvre, *Granulations de la conjonctive*, thèse de Paris, 1869, p. 15.
(2) Stellwag von Carion, *Die Ophthalmologie*, Erlangen, 1858, t. II, Abth. II, p. 865.

ophthalmie purulente, granuleuse ou une simple conjonctivite catarrhale, comme Gosselin vient de le démontrer. Pour Desmarres, au contraire, elles se reproduisent habituellement sous une forme d'inflammation différente de celle qui l'a engendrée. Comme on le voit, ces deux opinions diffèrent complétement, probablement à cause de la période d'inoculation à laquelle chacun des deux éminents praticiens l'ont considérée, à la qualité et à la quantité du pus qui est entré et s'est maintenu entre les paupières jusqu'à ce que l'inoculation ait eu lieu.

Existe-t-il un virus granuleux général, analogue au virus syphilitique ou autre? Cette question me paraît définitivement résolue. Que la blennorrhagie donne lieu à des symptômes d'infection générale, il n'y a, selon moi, aucun doute à cet égard; mais qu'il y ait un virus granuleux spécial, comme semblent l'admettre les médecins belges, et notamment Thiry, cela me paraît inacceptable. Et ici je partage l'opinion de Spérino, qui se prononce complétement contre cette théorie, se fondant sur ce que tout virus produit, indépendamment de l'action locale, une action générale, ce qui, jusqu'à présent, n'a été observé dans aucun cas d'ophthalmie granuleuse.

Pronostic. — La conjonctivite granuleuse est une affection extrêmement longue et difficile à guérir, ce qui rend son pronostic très-sérieux.

Sa gravité devient encore plus grande, si l'on prend en considération la possibilité d'apparition des complications du côté des paupières et de la cornée, complications qui peuvent compromettre la vue.

Sous l'influence de toute cause d'irritation, même la plus légère, la maladie peut prendre une marche inflammatoire aiguë, et exposer les malades à des dangers bien autrement graves et sérieux.

En général pourtant nous devons avouer qu'avec de la patience de la part du malade et de la persévérance intelligente de la part du chirurgien, on parvient à obtenir des améliorations très-sensibles et souvent même des guérisons radicales.

Traitement. — Les granulations conjonctivales présentent des variétés innombrables. Chaque cas offre quelque chose de particulier, qui peut avoir une influence majeure sur le traitement.

C'est pourquoi, avant d'entreprendre le traitement, le malade granuleux doit être examiné au point de vue :

a. De la variété des granulations et de leur durée; de la présence de congestion, d'infiltration et de suppuration :

b. Des complications du côté de la cornée ou des autres membranes;

c. Des symptômes morbides dont souffre le malade.

Il y a deux méthodes de traitement, médical et chirurgical.

A. Traitement médical. — 1. *Cautérisations.* — La méthode des cautérisations est cependant la seule qui, dans la grande majorité des cas, doit être appliquée, soit dès le début, soit après que l'on a pratiqué pendant quelque temps des scarifications.

En effet, lorsque les conjonctives ne sont pas très-engorgées ni congestionnées, qu'elles sont plutôt accompagnées d'une dégénérescence, d'une infiltration plastique et qu'elles suppurent, il est nécessaire de recourir aux cautérisations avec le nitrate d'argent.

Les cautérisations avec le nitrate d'argent ne doivent pas être profondes et l'on

ne doit pas chercher à détruire les granulations d'emblée ; par un pareil procédé, on détruirait encore plus facilement la conjonctive elle-même. En appliquant ce caustique, nous ne devons pas avoir d'autre but que d'exciter toute la surface conjonctivale et d'irriter les vaisseaux. Sous l'influence de cette excitation, les parois des vaisseaux, relâchées et distendues momentanément, se rétractent d'une manière très-sensible, ce qui occasionne l'accélération de la circulation et l'absorption des exsudations conjonctivales et papillaires.

La cautérisation avec le nitrate d'argent se fait de deux manières : avec le crayon mitigé et avec une solution concentrée.

Le *crayon de nitrate d'argent mitigé* se compose, comme nous l'avons dit plus haut, d'une partie de nitrate d'argent et de deux parties de nitrate de potasse.

Lorsque les granulations sont dans un état d'inflammation, que les conjonctives sont boursouflées et que les papilles sont fortement hypertrophiées, on se servira alors du crayon mitigé que l'on passera rapidement à la surface des conjonctives; après quoi l'on promènera un pinceau trempé dans une solution d'eau salée.

Si les granulations ne sont pas très-hypertrophiées, il est préférable de se servir de nitrate d'argent en solution, et ici diverses préparations sont préconisées par les auteurs. On doit les varier suivant le degré de l'affection, et surtout suivant le degré de sensibilité et de tolérance des malades pour ce caustique. Voici les formules usitées :

℞ Eau distillée..... 10 grammes. Nitrate d'argent cristall. 1 — (Desmarres.)	℞ Eau distillée..... 10 grammes. Nitrate d'argent cristall. 25 centigr. (Galezowski.)

On passe, après l'emploi de la première solution, un pinceau imbibé d'eau salée.

Ces cautérisations sont renouvelées tous les jours ou tous les deux jours. Quelquefois pourtant une seule cautérisation par jour ne suffit pas, et il est nécessaire de la renouveler deux fois dans les vingt-quatre heures.

Chaque cautérisation doit être suivie d'application de compresses imbibées d'eau froide pendant tout le temps que dure la sensation de chaleur et de cuisson dans l'œil.

Ce traitement ne doit pas pourtant être appliqué trop longtemps. L'expérience journalière démontre que l'action prolongée du nitrate d'argent sur la conjonctive, de même que celle de tous les autres caustiques, de favorable qu'elle était d'abord, reste à la longue sans effet, et devient même nuisible. Les malades eux-mêmes s'aperçoivent facilement de l'époque où le médicament est inefficace.

2. *Pommade au nitrate d'argent.* — Chez un certain nombre de malades, les cautérisations faites à de longs intervalles ne peuvent pas amener de résultat. C'est alors que j'ai ordinairement recours à la pommade au nitrate d'argent. Voici la formule :

℞ Nitrate d'argent... 5 à 10 centigr. Axonge fraîche..... 5 grammes. Galezowski.	℞ Nitrate d'argent..... 15 centigr. Glycérolé d'amidon.... 5 grammes. De Graefe.

Le malade introduit tous les soirs entre les paupières un peu de cette pommade pendant plusieurs jours.

3. *Pierre bleue.* — L'attouchement des conjonctives avec le sulfate de cuivre est pratiqué de la manière suivante :

Le meilleur crayon de sulfate de cuivre est un gros cristal pur, bien poli et émoussé au bout, auquel on donne la forme voulue. On le passe une fois tous les jours sur les conjonctives des deux paupières renversées, en l'appuyant assez fortement pour produire plus d'effet

4. *Cautérisation avec le sous-acétate de plomb liquide.* — Lorsque les granulations sont moins hypérémiées, et que l'inflammation, ainsi que la suppuration, est peu abondante, lorsque surtout l'œil ne supporte pas ni le nitrate d'argent ni le sulfate de cuivre, on passe alors au sous-acétate de plomb liquide dont voici la formule :

℞ Sous-acétate de plomb liquide. 5 gram.
Eau distillée..... 5 à 10 gram.

On passe le pinceau trempé dans cette solution sur les deux paupières renversées, et on les lave après quelques instants avec une faible solution d'eau salée. Ces cautérisations peuvent être renouvelées tous les jours ou tous les deux jours.

5. L'*acétate de plomb en poudre* a été recommandé par Buys contre les granulations. Il agit, en effet, assez favorablement dans certains cas où la cornée n'est pas encore altérée ; je l'emploie avec avantage mais à de longs intervalles trois ou quatre jours de suite, puis je reviens de nouveau aux cautérisations avec le nitrate d'argent.

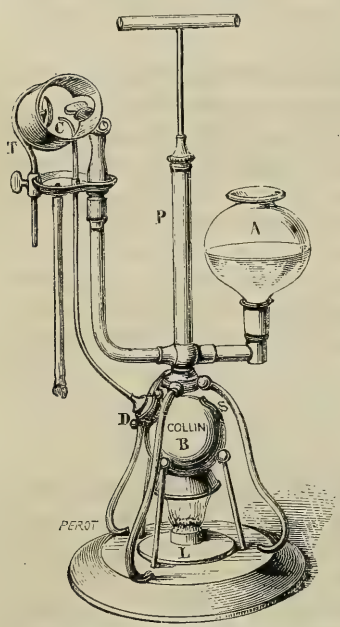

Fig. 105. — Pulvérisateur de Collin.

6. Pour calmer la souffrance des granuleux après chaque cautérisation, je leur fais prendre une douche d'eau froide sur les yeux, au moyen d'une œillère adaptée à un

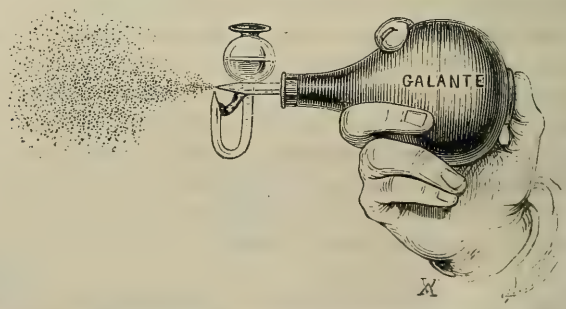

Fig. 106. — Pulvérisateur de Galante.

irrigateur, ou bien à l'aide d'un pulvérisateur dont on voit ici deux modèles (fig. 105 et 106). A ma clinique, j'ai un appareil à douche spécial qui peut servir à plusieurs malades à la fois.

B. Traitement chirurgical. — *Excision des granulations du cul-de-sac.* — Il n'est pas rare d'observer que les granulations sont tellement rebelles, qu'elles résistent à toutes les méthodes ci-dessus mentionnées. C'est alors qu'on doit avoir recours à la méthode que j'emploie avec beaucoup de succès sur un grand nombre de malades, et qui consiste en une excision du cul-de-sac conjonctival, soit supérieur seul, soit à la fois supérieur et inférieur. Je pratique cette opération de la manière suivante :

Procédé opératoire. — Le malade étant couché et endormi s'il le désire, je renverse la paupière supérieure et saisis avec ma pince double à érigne (fig. 107),

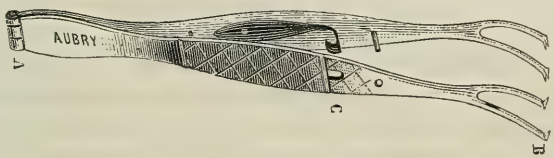

Fig. 107. — Pince à granulations de Galezowski.

le cul-de-sac conjonctival et l'entraîne au dehors en cherchant autant que possible à le luxer sur le tarse, pour ne pas l'accrocher avec la pince. Je confie cette pince à mon aide, placé au chevet du lit, et je commence la dissection de la conjonctive, d'abord dans sa limite bulbaire et ensuite près de son bord tarsien. L'incision postérieure ne doit pas empiéter sur le globe de l'œil, ni dépasser l'épaisseur de la conjonctive. La dissection de la conjonctive près du bord tarséen et en avant de la pince doit se faire avec beaucoup de soin pour ne pas enlever le tarse ni empiéter sur la conjonctive palpébrale, l'un et l'autre de ces accidents pouvant entraîner des suites fâcheuses.

Je procède de la même façon pour les deux paupières, j'arrête l'hémorrhagie, je nettoie l'œil de tout le sang coagulé, et je fais appliquer des compresses glacées. Trois jours après, je recommence les cautérisations habituelles, et ordinairement après un à trois mois de ces cautérisations, j'obtiens des guérisons radicales, ou du moins des améliorations de plus en plus marquées. J'ai pratiqué cette opération plus de deux cents fois et toujours avec un succès remarquable.

Le professeur Richet ajoute à cette excision l'incision de l'angle externe de l'œil.

En général, ce procédé d'excision du cul-de-sac conjonctival me paraît la plus heureuse innovation dans le traitement des granulations, et je ne saurais trop le recommander. Je pense qu'il agit en enlevant la partie la plus importante de l'organe granulé et purulent ; c'est le cul-de-sac avec ses nombreuses glandes qui constitue en effet le foyer de purulence et d'infection.

8. *Scarification.* — Lorsqu'on a affaire à des granulations papillaires, on doit examiner si elles ne sont pas très-rouges, turgescentes, ce qu'on reconnaît à la couleur rouge-carmin des conjonctives et par la facilité avec laquelle elles saignent au moindre attouchement.

Du moment que l'on a constaté cette turgescence des conjonctives, on doit adopter la méthode des scarifications conjonctivales au moyen du scarificateur de Desmarres (fig. 100).

Elles doivent être pratiquées de la manière suivante : on renverse la paupière

supérieure, on la rapproche de l'inférieure, et, en promenant légèrement le tranchant du scarificateur sur la surface des conjonctives, on fait des incisions superficielles parallèles au bord libre. Cette opération produit une saignée locale abondante et fait disparaître souvent en deux ou trois semaines une grande partie des granulations. Les scarifications doivent être, bien entendu, renouvelées tous les deux ou trois jours.

Fig. 108. — Scarificateur de Desmarres.

Aussitôt que l'écoulement de sang est arrêté, il est bon de visiter les conjonctives et d'enlever les coagulums qui, attachés aux points scarifiés, peuvent gêner longtemps les mouvements des paupières.

Cette méthode, employée seule, m'a donné des améliorations très-notables, quelquefois même la guérison, en faisant disparaître les granulations papillaires. Il ne restait alors qu'à toucher pendant quelques semaines les conjonctives avec le sulfate de cuivre pour amener une guérison radicale. Mon ami, le docteur Daguenet, médecin de l'armée, a employé cette méthode en Algérie avec beaucoup de succès.

2. Les granulations sont quelquefois tellement développées, engorgées et rouges, qu'elles forment de véritables productions polypeuses à la surface des conjonctives. Dans ces cas, l'efficacité de l'abrasion superficielle ou de tonsure au moyen des ciseaux courbes promenés sur la conjonctive est incontestable. Courserant exécute la même opération avec les lances d'un scarificateur porté à plat sur la conjonctive.

La méthode par abrasion m'a donné aussi d'excellents résultats dans quelques cas rares où la conjonctive palpébrale supérieure était couverte de tumeurs granuleuses aplaties, blanchâtres, dures, ayant l'aspect des excroissances cartilagineuses formées à la période ultime des granulations. Chez un de mes malades j'ai fait à plusieurs reprises l'abrasion de ces petites grosseurs, et j'ai eu la satisfaction de les voir disparaître complétement, malgré la tendance très-prolongée aux récidives. Le malade dont je parle est aujourd'hui complétement guéri et débarrassé des granulations qu'il portait depuis plus de dix ans.

9. Les *complications du côté de la cornée* n'influent pas généralement d'une manière notable sur le traitement des granulations.

Lorsque, en effet, la cornée s'opacifie, se couvre de vaisseaux et donne lieu à un pannus granuleux, il n'est pas nécessaire, dans la grande majorité des cas, de modifier le traitement prescrit plus haut. Occasionné par l'inoculation du pus granuleux dans les couches superficielles de la cornée, le pannus ne pourra être mieux combattu que par les cautérisations des conjonctives palpébrales. L'observation nous enseigne qu'à mesure que les granulations s'atrophient et disparaissent, le pannus disparaît lui-même et la cornée reprend sa transparence. Le plus souvent, on se contentera donc de tenir la pupille dilatée en se servant du collyre suivant :

℞ Eau distillée..... 10 grammes. | Sulfate neutre d'atropine.. 5 centigr.
Instiller deux ou trois gouttes par jour.

10. Mais il y a des cas dans lesquels les cautérisations pourraient avoir les consé-

quences les plus fâcheuses. L'inflammation de la cornée peut devenir très-vive et se compliquer d'un abcès profond et perforant. Aussitôt que cette complication survient, toute sécrétion purulente s'arrête, l'œil devient larmoyant, photophobe, et il se manifeste des douleurs très-violentes qui ne laissent aucun répit au malade.

Dans ces conditions, l'œil ne pouvant supporter aucune cautérisation, il faut abandonner pour quelque temps le traitement des granulations et ne s'occuper que de l'état de la cornée. Le traitement antiphlogistique sera appliqué avec la plus grande vigueur, le calomel à l'intérieur et les frictions mercurielles au pourtour de l'orbite seront utilement prescrits. Voici quelques formules :

℞ Onguent napolitain.....	10 grammes.	℞ Baume tranquille.....	10 grammes.
Extrait de belladone.....	5 —	Hydrochlorate de morphine.	25 centigr.

Quelquefois les douleurs périorbitaires pourront être facilement calmées par le badigeonnage des paupières avec une solution concentrée de nitrate d'argent, que l'on neutralisera ensuite par une solution d'eau salée.

11. Si les douleurs persistent et si l'abcès de la cornée tend à se porter dans les couches profondes, il n'y a pas alors d'autre ressource que la paracentèse faite dans l'endroit de l'abcès; on pratiquera cette opération d'après les indications développées plus loin (voy. *Abcès de la cornée*).

12. Le pannus devient quelquefois presque charnu, et la cornée se couvre tout entière de vaisseaux et de productions néoplasiques. Les cautérisations n'amènent alors aucune amélioration et aggravent au contraire les souffrances. C'est dans ces conditions que les scarifications des vaisseaux péricornéens, fréquemment répétées, donneront des résultats favorables. J'ai obtenu par ces moyens des guérisons après l'insuccès de tous les autres modes de traitement.

Dans les cas des productions épaisses, néoplasiques sur la cornée, je fais une abrasion de ces productions, en grattant fortement la cornée avec le scarificateur de Desmarres.

13. Quelquefois on enlèvera des fragments de la conjonctive péricornéenne, en excisant les plis avec des ciseaux de Cooper. Dans d'autres cas plus graves, compliqués de pannus invétérés, où tous les moyens avaient échoué, Furnari (1) a préconisé la méthode appelée *tonsure de la conjonctive :* c'est une véritable tonsure ou excision de la conjonctive bulbaire, depuis la cornée jurqu'au cul-de-sac conjonctival.

Malgré la témérité de l'opération, il faut dire qu'elle donne quelquefois des résultats assez satisfaisants. Pour ma part, je préfère exciser dans ces cas la conjonctive rétro-tarsienne supérieure, aussi largement que possible, et ne point toucher à la conjonctive péricornéenne, de crainte d'avoir des adhérences entre le globe de l'œil et les paupières.

14. Piringer a eu le premier l'idée d'appliquer l'inoculation de l'ophthalmie purulente dans les yeux atteints de pannus. Les auteurs belges ont pratiqué cette opération avec succès. L'observation a, en effet, appris que l'ophthalmie purulente développée dans un œil atteint de pannus granuleux, non-seulement ne présente point de danger pour la cornée, mais le travail inflammatoire aigu qui s'ensuit fait

(1) Furnari, *Gazette médicale*, 1862, nº 4.

disparaître les granulations et les pannus. Desmarres, en France, et Bader, en Angleterre, ont fait ces mêmes expériences, quoique avec des succès différents.

Malgré l'autorité des hommes qui ont fait ces inoculations, je ne crois pas devoir recommander cette méthode; d'autant plus que d'après l'observation très-judicieuse de de Graefe, elle peut donner lieu à une ophthalmie diphthéritique plus dangereuse que les granulations elles-mêmes.

15. Les complications du côté des conjonctives sont de deux sortes : ce sont des infiltrations interstitielles, de matière fibreuse, ressemblant à des masses gélatineuses, formant par places de véritables excroissances cartilagineuses. Dans cette sorte d'altération, les conjonctives ne sont point vasculaires, mais exsangues et souvent presque sèches. Aucun moyen ne réussira à dissoudre ces infiltrations; ce n'est qu'en pratiquant, à plusieurs reprises, l'abrasion complète de ces saillies ou tumeurs conjonctivales que j'ai obtenu des résultats très-satisfaisants.

Les cicatrices de la conjonctive indiquent ordinairement la disparition des granulations, et il n'y a là, par conséquent, rien à faire.

16. *Entropion et trichiasis.* — On doit aussi examiner attentivement l'état des bords des paupières et celui des cils. Lorsque les cils sont déviés en dedans et qu'il y a trichiasis ou entropion, qui accompagnent les granulations, il n'y a pas alors possibilité de soigner ces dernières sans guérir l'une et l'autre de ces complications. Nous avons indiqué plus haut que le meilleur moyen contre ce genre d'entropion est le procédé de Pagenstecher.

Pour combattre le trichiasis dans les granulations aiguës ou chroniques, il faut procéder de la manière suivante :

Après avoir glissé une plaque en écaille sous la paupière, on fait une incision parallèle au bord palpébral à 3 ou 5 millim. de ce dernier; l'incision est profonde, elle traverse le tarse et s'arrête à la conjonctive; une seconde incision parallèle à la première est faite à 5 millimètres plus bas; elle est dirigée obliquement et doit s'approcher près de la conjonctive avec la première. Les tissus limités par les deux incisions sont enlevés; on réunit alors les bords de la plaie avec deux ou trois sutures; les aiguilles sont introduites très-profondément dans le tissu au moyen de ma pince-aiguille (fig. 109), qui rend ce temps de l'opération très-facile.

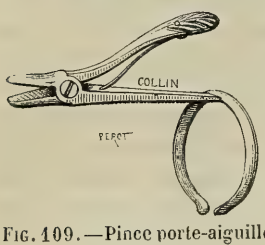

Fig. 109. — Pince porte-aiguille de Galezowski.

17. Il arrive bien souvent que les yeux restent rouges et irrités, bien que les granulations soient presque complétement cicatrisées et que les yeux ne suppurent point. Les malades se plaignent surtout de larmoiement et de photophobie.

Ces symptômes doivent attirer l'attention du praticien sur l'état des voies lacrymales, que l'on devra explorer d'après les préceptes que nous avons exposés en parlant des maladies de ces organes. J'ai obtenu souvent une amélioration notable, rien que par le traitement des voies lacrymales obstruées ou enflammées.

18. Dans les cas de granulations rebelles, le professeur Gosselin conseille de poser tous les huit ou dix jours un vésicatoire, large comme une pièce d'un franc, au front, à la tempe ou derrière l'oreille.

19. Les cautérisations faites, soit avec le nitrate acide de mercure affaibli au

dixième (Desmarres), soit enfin avec l'acide chromique (Serre d'Alais), n'ont pas une efficacité assez bien démontrée et ne sont pas à l'abri du danger, pour que nous puissions en recommander l'usage.

20. Les moyens hygiéniques doivent être ici mis en pratique bien plus rigoureusement que dans d'autres affections oculaires. Les malades rechercheront, autant que possible, un air frais et sec, et éviteront les appartements humides, l'air vicié par les émanations insalubres, la fumée, etc. Un régime tonique, fortifiant, l'usage des préparations ferrugineuses et iodiques, vin de quinquina et huile de foie de morue, seront très-avantageusement prescrits aux malades.

21. L'affection étant très-longue et sujette à des aggravations passagères, il est nécessaire de prévenir le malade des rechutes qui peuvent survenir dans le courant du traitement. Il doit être averti que ces inflammations subaiguës qui arrivent dans le cours du traitement, par suite des cautérisations, ne peuvent qu'accélérer la guérison.

20. On doit prévenir aussi les personnes de la famille et tous ceux qui approchent les malades que l'affection est contagieuse et peut facilement se communiquer. Par conséquent, ils éviteront de coucher ensemble, de se servir des mêmes linges, de se laver avec la même eau, etc.

Bibliographie. — Arlt, *Du trachome de la conjonctive* (*Ann. d'oculist.*, 1850, t. XXIV, p. 232). — Thiry, *Compte rendu du Congrès ophthalm. de Bruxelles*, session 1857, p 318. — Stellvag von Carion, *Die Ophthalmologie.* Erlangen, 1858, Bd. II, Abth. II. p. 801. — Courserant, *De la conjonctive* (*Gaz. des hôpit.*, 1861, p 128). — Gosselin, *Blépharite muqueuse granuleuse* (*Nouv. Dictionn. de méd. et de chir. prat.*, t. V, 1866, p 279). — Hairion, *Recherches sur la nature des granulations* (*Bull. de l'Acad. roy. de méd. de Belgique*, 1863, 2e série, t. IV, n° 5). — Wolfring, *Ein Beitrag zur Histologie des Trachoms* (*Archiv f. Ophthalm.*, 1868, Bd. XIV, Abth III, p. 159. — A. Quadri (de Naples), *De la granulation palpébrale.* Naples, 1868, pl III et IV. — Blumberg, *Ueber das Trachom vom cellular pathologischen Standpunkte* (*Archiv f. Ophthalm.*, Bd. XV, Abth. I. p. 129, 1869). — Galezowski, *Étude sur les granulations*, etc. (*Recueil d'ophthalm.*, Paris, 1874, 1 fasc.).

ARTICLE XI

XÉROPHTHALMIE OU SÉCHERESSE DE LA CONJONCTIVE.

Symptomatologie. — Cette affection est caractérisée par une sécheresse complète de la conjonctive dans toute son étendue, sécheresse et opacité de la cornée. L'œil prend un aspect cadavéreux, il n'est lubrifié ni par les larmes ni par la sécrétion muqueuse normale. Wharton Jones a vu une fois la conjonctive comme enduite de matière grasse et ne se laissant pas mouiller par les larmes.

C'est une sorte de cutisation de la conjonctive, et, comme cette dernière n'est point lubrifiée, les malades ressentent dans l'œil une sensation de sécheresse très-désagréable; les paupières glissent difficilement sur l'œil, ce qui fait que la fente palpébrale paraît rétrécie. L'œil est insensible à l'attouchement, ainsi qu'à l'instillation des collyres fortement astringents.

Si l'affection restait limitée à la conjonctive, la vue ne serait pas sensiblement troublée; malheureusement la cornée est atteinte, et se couvre, d'après Desmarres, de taches blanches crétacées, semblables à du plâtre en poussière. La vue est ainsi complétement compromise.

Le xérosis occupe le plus souvent toute la muqueuse conjonctivale, ainsi que la cornée. Mais il peut arriver qu'une partie limitée de la cornée en soit atteinte, comme je l'ai observé sur un malade du professeur Richet, affecté de staphylôme opaque de la cornée. Une partie de ce staphylôme était toujours sèche, et des gouttelettes de larmes s'y accumulaient par place, ce qui faisait même penser à la transsudation cornéenne.

En examinant la conjonctive dans toute son étendue, on trouve des adhérences partielles entre les paupières et le globe de l'œil (symblépharon), comme Desmarres père l'a signalé.

Anatomie pathologique et étiologie. — La xérophthalmie est une affection excessivement rare; elle est le plus souvent consécutive à une conjonctivite granuleuse ou diphthéritique, ayant amené une atrophie complète de la muqueuse oculaire avec obstruction de tous les orifices des glandes conjonctivales, ainsi que de la glande lacrymale elle-même Quelquefois elle est due à la brûlure; dans d'autres cas, elle se manifeste à la suite de l'usage prolongé d'un œil artificiel.

Vidal (de Cassis) pense que cette affection peut être congénitale, et, se développer indépendamment du phénomène inflammatoire sans que les larmes aient cessé de couler. Duprez l'a rapportée à l'inflammation chronique de cette membrane suivie d'oblitération de tous les conduits excrétoires des glandes. Cette opinion est combattue par Ammon et Schmidt.

Selon moi, l'obstruction des conduits lacrymaux et glandulaires est une des causes les plus importantes; mais on doit encore prendre une autre circonstance en considération. Je veux parler de la destruction et de l'absence complète de l'épithélium; le tissu cicatriciel qui renferme alors la conjonctive et l'épithélium est incapable de se lubrifier. De là le desséchement progressif par frottement.

Au microscope, on constate une atrophie complète du stroma de la conjonctive et de son épithélium. Les vaisseaux sont très-rares. Le tissu sous-conjonctival est très-dense. L'ensemble de la muqueuse est analogue au tissu cicatriciel.

Traitement. — Cette affection est incurable; c'est pourquoi on doit se contenter des moyens palliatifs. Graefe et Wells recommandent l'instillation du lait dans l'œil. Taylor a proposé dans ce même but l'usage de la glycérine Wharton Jones emploie un collyre composé de trois gouttes de potasse pour 60 gr. d'eau, dans le cas où la surface de la conjonctive était trop grasse et repoussait l'humidité, comme cela est arrivé avec un de ses malades. Courserant a obtenu une amélioration notable par une occlusion permanente et prolongée des paupières. Selon moi, le moyen le plus efficace contre cet état de la cornée est l'usage des douches de vapeur d'eau chaude dirigée sur l'œil au moyen de l'appareil vaporisateur.

Bibliographie. — Duprez, *De la xérophthalmie*, thèse de Paris, 1836. — Taylor, *De la xérophthalmie* (*Edinburgh Med. and Surg. Journal* et *Ann. d'ocul.*, 1854). — Vidal (de Cassis), *Traité de pathologie externe*. Paris, 1861, 5e édit., t. III, p. 321.

ARTICLE XII

RELACHEMENT, OEDÈME DE LA CONJONCTIVE.

A. Relâchement de la conjonctive. — Chez les vieillards et chez certains individus anémiques et cachectiques, la conjonctive peut subir une infiltration

séreuse; elle se distend d'une manière très-prononcée, et, après avoir perdu les attaches qui l'unissent à la sclérotique, elle forme des plis plus ou moins saillants à la surface du globe simulant le *chémosis*.

Le relâchement de la conjonctive occupe ordinairement l'espace qui correspond à la fente palpébrale, en dehors et en dedans de la cornée. Dans les plis ainsi formés il s'accumule souvent un peu de liquide aqueux, ce qui le fait ressembler à un kyste.

Traitement. — Desmarres père, qui a décrit d'une manière très-complète cet état, propose de faire l'excision d'un lambeau horizontal de la conjonctive, éloigné d'un centimètre de la cornée et tout près du cul-de-sac conjonctival inférieur. La guérison peut être ainsi facilement et promptement obtenue.

B. Œdème conjonctival. — On rencontre très-fréquemment l'infiltration séreuse de la conjonctive bulbaire comme complication des différentes maladies inflammatoires des paupières et des voies lacrymales, et notamment dans l'orgeolet, le furoncle et l'inflammation du sac ou de la glande lacrymale dans les conjonctivites catarrhales et les iritis.

Il se produit alors une infiltration séreuse plus ou moins prononcée au-dessous de la conjonctive bulbaire, qui est soulevée par un liquide aqueux, transparent; un peu jaunâtre presque gélatineux.

De pareilles infiltrations, quoique moins accentuées, s'observent aussi chez les personnes débilitées, anémiques, chez les albuminuriques. Dans ces dernières conditions, l'œdème change fréquemment d'intensité; il est pendant longtemps à peine marqué, et devient ensuite sans aucune cause plus accusé.

Cette affection ne constitue qu'une complication de peu de gravité, et n'exige le plus souvent aucune intervention. Mais lorsqu'on la rencontre dans le courant d'une iritis intense, on fait faire avec avantage des scarifications sur les parties infiltrées de la conjonctive. Il s'en écoule un peu de sang après quoi le malade éprouve un soulagement réel.

Bibliographie. — Midlemore, *A Treatise on the Diseases of the Eye and its Appendage*, London, 1835, t. I, p. 421. — Dubois, *Ann. d'ocul.*, vol. XXXIV, p. 268.

ARTICLE XIII

ECCHYMOSES SOUS-CONJONCTIVALES.

Les ecchymoses sous-conjonctivales se rencontrent dans les différentes parties des paupières et de la conjonctive. Tantôt elles sont spontanées, tantôt au contraire elles sont occasionnées par une chute ou une blessure de la tête, et indiquent une fracture de la base du crâne.

Symptomatologie. — Une tache rouge, uniforme, plus ou moins étendue, se montre sur le globe de l'œil. Elle est quelquefois située à l'angle externe et inférieur et s'étend jusqu'à la cornée; dans d'autres cas, elle occupe le cul-de-sac conjonctival inférieur et les parties voisines.

Ces taches ecchymotiques ne sont accompagnées d'aucune douleur, et le plus souvent les malades ne s'aperçoivent de leur existence que lorsqu'ils en sont prévenus par les personnes qui les entourent.

Un épanchement plus abondant peut soulever la conjonctive bulbaire en forme de disque autour de la cornée. Il y a alors une gêne pour les mouvements des paupières; l'œil devient tout noir, et si on ne l'examine pas avec une attention suffisante, on pourrait attribuer à cet état plus de gravité qu'il n'en comporte.

Les épanchements sous-conjonctivaux se résorbent lentement; quand ils sont considérables, ils prennent au bout de quelques jours une coloration plus foncée et même noire; petit à petit, le sang se résorbe par place; la conjonctive devient orangée, jaunâtre, et ce n'est qu'après quinze jours à un mois qu'elle reprend sa teinte habituelle.

Étiologie. — Il y a plusieurs variétés d'ecchymoses sous-conjonctivales : traumatiques, symptomatiques de fractures du crâne ou de l'orbite et spontanées.

Les ecchymoses traumatiques s'observent après toutes les opérations que l'on pratique sur l'œil ou la conjonctive, de même qu'après les blessures et les coups portés sur cet organe.

Dans d'autres cas, elles sont consécutives aux fractures par contre-coup des os de la base du crâne; elles apparaissent alors vingt-quatre heures après l'accident, et sont considérées comme le signe pathognomonique de la fracture. Pour Legouest, il existe aussi, conjointement avec l'ecchymose, une projection de l'œil en avant. Les paupières elles-mêmes peuvent présenter aussi de l'infiltration sanguine; mais, comme le remarque très-judicieusement Nélaton, cela arrive beaucoup plus tard.

Les ecchymoses spontanées sont dues à plusieurs causes; elles se montrent à la suite de violents accès de toux, ou d'efforts pour vomir. Ainsi il est très-fréquent d'observer ces ecchymoses chez les enfants atteints de coqueluche ou chez les adultes emphysémateux.

L'ecchymose apparaît aussi après le sommeil chez les individus tout à fait bien portants. Elle peut être quelquefois le signe précurseur d'une inflammation grave interne de l'œil, comme Desmarres père a eu l'occasion de l'observer.

L'épanchement sous-conjonctival s'observe le plus souvent dans un seul œil, mais quelquefois les deux yeux présentent la même altération, surtout lorsque c'est la toux qui en est la cause, comme j'ai pu m'en convaincre sur plusieurs de mes malades (1).

Les ecchymoses sous-conjonctivales se manifestent aussi dans des conjonctivites catarrhales, ce qui donne à la conjonctivite une teinte jaune orangé.

Pronostic. — Ces épanchements ne présentent aucune gravité; ils disparaissent tout seuls sans aucun traitement. Les ecchymoses apparaissant après les chutes et les blessures de la tête sont graves, en ce sens qu'elles indiquent le plus souvent une fracture de la base du crâne.

Traitement. — Nous faisons appliquer sur les yeux des compresses imbibées

(1) Observation. — Un homme âgé de quarante-sept ans, à la suite d'une bronchite et d'un accès de toux a été pris de vertige et a failli tomber; une heure après l'étourdissement a disparu, mais l'œil gauche était tout noir. En l'examinant huit jours après l'accident, en présence des docteurs Daguenet et Morel (de Besançon), j'ai pu constater que la conjonctive bulbaire tout entière de l'œil gauche jusqu'au cul de-sac était soulevée par une couche épaisse de sang presque noir; l'œil droit contenait aussi une ecchymose dans le cul-de-sac inférieur. Le malade n'a guéri qu'au bout d'un mois.

d'eau froide pure ou mélangée avec un dixième de teinture d'arnica, ou avec de l'eau de Goulard.

Dans le cas où l'épanchement sanguin est très-abondant et quand il soulève fortement la conjonctive, on pourrait inciser la conjonctive la plus distendue et faire évacuer le sang par des pressions successives. Mais cette opération ne peut être faite que dans les premières vingt-quatre heures, lorsque le sang n'est pas encore coagulé.

Bibliographie. — Nélaton, *Éléments de pathologie chirurgicale*, t. II, 1847, p. 562. — Legouest, *Traité de chirurgie de l'armée*, 2e édit. Paris, 1872, p. 264.

ARTICLE XIV

BLESSURES, BRULURES ET CORPS ÉTRANGERS DE LA CONJONCTIVE.

A. **Blessures.** — La conjonctive oculaire est très-sujette aux blessures, soit par accident, soit pendant les opérations. Ces blessures ne sont pas graves, surtout lorsqu'elles ont pour siége la conjonctive bulbaire. L'observation journalière nous démontre que cette partie de la muqueuse oculaire se cicatrise et se reproduit sans difficulté sur une grande étendue. Mais à la suite d'un traumatisme il se déclare ordinairement une conjonctivite franche : les malades se plaignent de pesanteur et de lourdeur des paupières, surtout le soir. En même temps ils éprouvent une sensation de chaleur dans les yeux, et de temps à autre il leur semble qu'un corps étranger s'est introduit entre les paupières.

La conjonctive palpébrale est celle qui s'injecte la première; ses vaisseaux deviennent flexueux, sinueux, variqueux; les branches collatérales, ainsi que les capillaires, se remplissent outre mesure dans toute l'étendue du tarse, au point que les glandes de Meibomius et la couleur blanche du tarse ne sont pas visibles. La conjonctive sclérotícale reste intacte.

Consécutivement à cette injection, la muqueuse oculaire gonfle; le tissu cellulaire sous-jacent se boursoufle, et si cet état se prolonge, la rougeur se communique au globe de l'œil. On remarque alors une injection superficielle se déclarer à l'œil et aux paupières.

Après une perte de substance, on voit se former le lendemain un exsudat blanchâtre qui recouvre toute la plaie ; le reste de la conjonctive s'enflamme et donne lieu aux symptômes analogues à ceux de la conjonctivite catarrhale. Après la reproduction de la partie détruite, l'œil se guérit sans laisser de traces.

C'est ainsi que les choses se passent après les extirpations des tumeurs conjonctivales et après les tonsures partielles de la conjonctive dans le pannus.

Les blessures de la conjonctive palpébrale sont plus graves, surtout lorsqu'elles sont accompagnées d'une perte de substance dans la partie correspondante du globe de l'œil. Les cicatrices qui s'ensuivent peuvent entraîner des adhérences entre les paupières et l'œil (symblépharon) et des cicatrices qui déforment souvent les paupières.

Traitement. — On doit examiner soigneusement l'état de la blessure, réunir les bords avec un ou deux points de suture, après avoir préalablement enlevé des lambeaux déchirés et frangés, s'il y a lieu.

Des compresses froides suffisent pour combattre une trop vive inflammation.

B. **Brûlures.** — Les brûlures de la conjonctive sont occasionnées par la flamme au moment d'un incendie, ou, ce qui est plus ordinaire, par des corps incandescents, la vapeur d'eau, les explosions de gaz, l'eau et l'huile en ébullition, etc.

L'acide sulfurique, l'acide acétique, etc., la chaux vive et les fulminates de toute sorte, étant projetés contre la figure, peuvent occasionner des brûlures de la conjonctive, des paupières et de la cornée.

Il y a encore un genre de brûlure tout particulier : à la suite d'insufflation dans l'œil de poudre de calomel chez les individus qui prennent de l'iodure de potassium à l'intérieur, il se produit du biiodure de mercure qui brûle la conjonctive.

Les brûlures par suite d'explosion sont excessivement graves, et quoique, au commencement, la cornée semble conserver son luisant et sa transparence, il arrive bien souvent que ce n'est que vers le troisième jour qu'elle devient terne, et que vers le huitième ou le dixième jour elle s'opacifie complétement. Pendant ce temps la conjonctive bulbaire et la conjonctive palpébrale ne présentent qu'une large plaie. Le travail de suppuration qui s'ensuit amène très-souvent l'adhérence totale du globe avec les paupières (ankyloblépharon).

Un cas analogue s'est présenté à ma clinique dans des conditions les plus malheureuses. C'était un pharmacien de la Martinique adressé par un de nos distingués confrères de la marine, le docteur Cougit. A la suite d'explosion d'un fulminate, les deux yeux se sont perdus par suite des adhérences complètes des paupières aux cornées.

L'action de la chaux éteinte sur l'œil est toute particulière; elle a été étudiée par le professeur Gosselin, qui est arrivé par ses expériences à cette conclusion, que les désordres de la conjonctive et de la cornée sont dus surtout à l'infiltration des molécules de chaux dans les mailles de la cornée.

Les brûlures partielles sont moins graves; mais dans tous les cas le pronostic doit être réservé pendant les quatre ou cinq premiers jours.

Traitement. — Les compresses d'eau froide appliquées sur les yeux, et la glace pilée, contenue dans des petits sacs de peau de baudruche, sont les moyens les plus efficaces contre les brûlures conjonctivales.

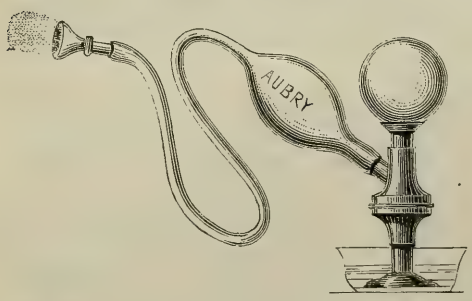

Fig. 110. — Appareil de Follin pour les douches oculaires.

On devra faire souvent des injections d'eau froide entre les paupières et des instillations d'huile d'amande douce, afin d'empêcher autant que possible le contact de deux feuillets opposés de la conjonctive brûlée. On aura soin, en même temps, de laver les yeux une ou deux fois par jour en dirigeant sur les paupières un jet d'eau continu au moyen d'une petite seringue ou d'un appareil de Follin pour les douches oculaires (fig. 110).

Pour cela, j'ai fait adapter à un irrigateur ordinaire un tube de caoutchouc muni d'un robinet et d'une œillère (fig. 111). Au fond de cette dernière se trouve

une plaque ronde percée de nombreux trous qui laissent passer l'eau sous forme de petits jets.

Les douches sont prises d'abord sur les paupières fermées, et puis, petit à petit,

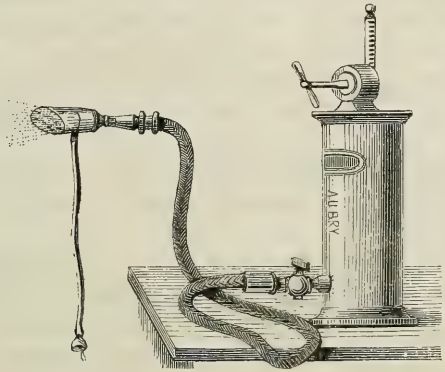

Fig. 111. — Irrigateur à douches oculaires.

le malade s'habitue à recevoir le jet d'eau directement sur l'œil. Chaque douche ne dure qu'une demi-minute ou une minute, et on la renouvelle deux ou trois fois par jour.

Quant aux collyres, on ne recommandera que des lotions légèrement astringentes, dont voici les formules :

℞ Eau distillée.....	100 grammes.	℞ Eau distillée.....	100 grammes.
Borax.....	1 —	Sous-acétate de plomb liquide.....	5 gouttes.
Eau de laurier-cerise..	5 —		

L'instillation d'atropine souvent renouvelée est indispensable pour combattre l'inflammation et apaiser les douleurs.

Lorsque le cul-de-sac conjonctival n'est pas brûlé, on devra chercher à tenir les paupières écartées du globe de l'œil, afin d'empêcher les adhérences. Quelquefois même on devra fendre l'angle externe de l'œil, et, après avoir renversé les paupières, on cherchera à fixer ses bords par quelques points de suture à la joue et au front. Les paupières seront maintenues dans cette position jusqu'à cicatrisation complète des conjonctives Ce n'est qu'alors qu'on remettra les paupières à leur place, et l'on en resoudra l'angle externe.

Dans le but d'empêcher la soudure des parties ulcérées, Tyrrel introduisait entre les paupières une plaque métallique. Dans ces derniers temps on a cherché à remplacer la plaque métallique par un œil artificiel; mais comme le dit justement Macnamara (1), le tissu cicatriciel finit par repousser le corps étranger. A la rigueur, cette méthode pourrait réussir dans le cas où le cul-de-sac resterait intact.

Pour combattre l'effet désastreux de la chaux vive ou éteinte sur la cornée, Gosselin conseille l'instillation fréquente d'eau distillée fortement saturée de sucre.

C. **Corps étrangers.** — L'introduction de corps étrangers entre les paupières

(1) Macnamara, *A Manual of the Eye*. London, 1868.

occasionne des symptômes inflammatoires plus ou moins graves et qui peuvent même compromettre cet organe.

Différents corps étrangers s'introduisent, soit dans le sac conjonctival, soit dans le stroma de la conjonctive. Ce sont ordinairement des grains de poussière, des paillettes de fer, des morceaux de verre, de bois, des grains de poudre de chasse, des insectes, etc.

Quelques-uns de ces corps sont enchâssés dans les plis de la conjonctive et restent fixes; d'autres sont, au contraire, mobiles et libres, et se déplacent par le jeu des paupières.

Ces corps se placent habituellement sous la paupière supérieure, et se fixent à un endroit quelconque de la conjonctive tarséenne après avoir roulé pendant quelque temps.

Les mouvements des paupières deviennent alors excessivement douloureux; l'œil est larmoyant et gêné, à tel point que le malade ne cesse de le frotter. Quelquefois ce frottement et le lavage avec de l'eau suffisent pour déplacer le corps étranger; en général pourtant il est nécessaire de renverser la paupière supérieure et de chercher à l'enlever.

Des petits corps étrangers ne se voient pas à l'œil nu, et il est nécessaire pour les découvrir d'examiner avec une loupe toute la surface conjonctivale.

L'irritation occasionnée par la présence du corps étranger peut devenir quelquefois si grande, que l'œil s'injecte d'une manière considérable; la sclérotique prend une teinte rouge violacé. Cette rougeur ne tarde pas à disparaître aussitôt que le corps étranger a été enlevé.

Les coques de millet se rencontrent quelquefois attachées à la conjonctive par une sorte de vide qui se fait entre leurs cavités et le globe de l'œil; une rougeur se manifeste tout autour de la coque et simule une phlyctène. On reconnaît la présence de ces coques à la couleur jaune, à leur surface polie, uniforme, et à la durée du mal.

En se logeant dans le cul-de-sac conjonctival, les insectes peuvent donner lieu à une inflammation considérable de la conjonctive, suivies de très-fortes ecchymoses. Tant que ces animalcules ne sont pas éloignés de l'œil, il faut craindre que l'inflammation ne provoque une suppuration abondante.

Les grains de plomb ou de poudre de chasse, logés dans l'épaisseur de la conjonctive, peuvent y rester pendant longtemps enkystés sans occasionner aucune souffrance.

Legouest (1) rapporte un fait très-curieux dont il fut témoin sur un bâtiment qui le transportait à Constantinople. Un officier reçut dans l'œil un fragment de charbon. La femme de chambre du bord essaya de l'enlever avec un anneau d'or qu'elle portait au doigt. « L'anneau échappa des mains de l'opérateur, dit Legouest, et vint se loger au-dessous de la paupière supérieure en coiffant exactement le globe de l'œil; il fut facilement extrait avec la tête d'une longue épingle. »

Traitement. — La première, presque l'unique indication, consiste à débarrasser la conjonctive du corps étranger, et, à cet effet, on renverse la paupière supérieure et on l'examine attentivement à l'œil nu ou avec une loupe, et, quand

(1) Legouest, *Traité de chirurgie d'armée*. Paris, 1863, p. 373.

on l'a découvert, on cherche à l'enlever, soit en le touchant avec un linge, soit en le détachant avec la pointe d'une aiguille. Le malade se trouve immédiatement soulagé; mais, pendant plusieurs heures encore, une sensation persiste analogue à celle qu'il éprouvait avant l'extraction. C'est la conséquence de la blessure et de l'irritation occasionnée par l'accident.

L'application des compresses imbibées d'eau froide, glacée, suffit pour faire disparaître les derniers vestiges d'inflammation; il est rare qu'on ait besoin de recourir aux collyres astringents.

Bibliographie. — Demours, *Traité des maladies des yeux*. Paris, 1818, t. II, p. 227.— Mackensie, *Traité des maladies de l'œil*, trad. franç par Warlomont et Testelin — Bouilhet, *Ann. d'oculist.*, t. XV, p. 135. — Gosselin, *Ophthalmie causée par la projection de la chaux dans l'œil* (*Arch. gén. de méd.*, 1855, vol. VI, p. 513). — Wordsworth, *Ophthalmic Hosp. Reports*, vol. III, p. 216.

ARTICLE XV

SYMBLÉPHARON ET ANKYLOBLÉPHARON.

Les blessures et les brûlures plus ou moins graves, plus ou moins étendues des paupières et des conjonctives, peuvent occasionner des brides cicatricielles dans la conjonctive et entraîner à la longue le raccourcissement total ou partiel de cette membrane. Les adhérences entre le globe de l'œil et les paupières peuvent ainsi s'établir, soit par des brides qui unissent les deux feuillets de la conjonctive, soit par une sorte de soudure des deux paupières entre elles. Dans le premier cas, on aura un *symblépharon*, et dans le second un *ankyloblépharon*.

A. Symblépharon. — Les adhérences que contractent les paupières avec l'œil se font au moyen des brides cicatricielles de la conjonctive.

Ces adhérences peuvent être partielles et ne former qu'une bride sous forme d'un pont plus ou moins restreint qui gênera très-peu les mouvements des paupières. Dans d'autres cas, le symblépharon est large et s'étend depuis la cornée et le bord d'une paupière jusqu'au cul de-sac conjonctival; il est alors total.

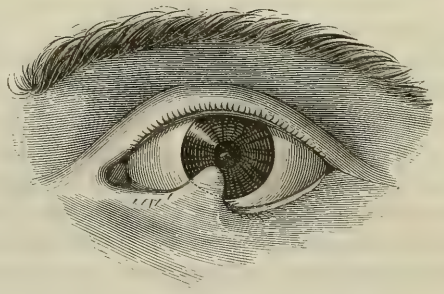

Fig. 112. — Symblépharon.

Pour reconnaître l'existence des brides cicatricielles, même les plus petites, il est nécessaire de renverser fortement la paupière inférieure et d'effacer le cul-de-sac conjonctival. Les plus petites brides cicatricielles qui s'étendent de la paupière au globe de l'œil deviennent alors très-notablement saillantes.

Au point de vue pratique, il importe beaucoup de reconnaître si l'on peut faire passer une sonde au-dessous de la bride, entre cette dernière et le cul-de-sac.

Lorsqu'il existe, en effet, un canal libre, quelque petit qu'il soit, pourvu qu'il permette l'introduction d'un stylet, la guérison est alors assurée. Dans le cas con-

traire, les difficultés qu'on rencontre pour détacher ces brides et surtout pour prévenir les récidives, sont très-grandes.

Les brides cicatricielles peuvent s'étendre jusque sur la cornée, et le bord de la paupière lui-même adhérer au globe de l'œil.

Étiologie. — Les causes du symblépharon sont très-variées, le plus souvent, ces brides cicatricielles proviennent de brûlures de la conjonctive bulbaire et palpébrale dans les parties opposées et qui restent encore en contact. Des blessures très-profondes, qui intéressent toute l'épaisseur de la paupière, donnent aussi lieu à des brides cicatricielles s'étendant du globe à la paupière. La même production morbide se rencontre fréquemment à la suite d'ophthalmie purulente, diphthéritique ou granuleuse; là, les brides cicatricielles sont le résultat de la rétraction des cicatrices conjonctivales.

Pronostic. — Il n'est pas toujours possible de guérir le symblépharon; dans quelques cas toute tentative d'opération serait nuisible à cause de l'aggravation qu'elle peut occasionner dans les symptômes morbides En général, on doit établir le pronostic de cette maladie en se basant sur la présence ou l'absence de trajet libre sous le pont cicatriciel, sur l'étendue de la cicatrice et sur le degré de mobilité des paupières et du globe de l'œil.

Traitement. — Les symblépharons partiels, qui ne gênent pas les mouvements des paupières et de l'œil, ne doivent être opérés dans aucun cas. Tels sont notamment les brides cicatricielles consécutives aux granulations.

Mais les brides cicatricielles larges et dans lesquelles est compris le bord de la paupière et la cornée constituent une difformité et souvent même occasionnent des troubles notables de la vision. Dans ce cas, l'intervention chirurgicale est indispensable. Voici quels sont les procédés les plus usités pour remédier à cette difformité.

1. Lorsqu'il reste un passage libre sous le pont cicatriciel et que ce pont n'est pas large, on fera passer un fil de soie ou d'argent au-dessous du symblépharon, et l'on appliquera la ligature afin d'étrangler le pédicule et de le couper progressivement. Si l'on suit le conseil de Boyer, on le divisera même d'un seul coup avec un bistouri que l'on glisse sur une sonde cannelée.

2. Dans un symblépharon complet, mais peu large, on disséquera en forme de V la partie adhérente au globe, et on le laissera s'appliquer et adhérer à la paupière. Pendant ce temps, on pratiquera dans la conjonctive des incisions parallèles à la cornée, comme dans le procédé de Wells et de Pagenstecher pour le ptérygion, afin de mobiliser la conjonctive, et l'on réunira les bords de la plaie conjonctivale avec un ou deux points de suture.

Afin que le lambeau de la conjonctive bulbaire adhère plus facilement à la paupière, Arlt l'attache au fond du cul-de-sac au moyen d'une suture qu'il fait passer à travers toute l'épaisseur de la paupière, pour faire un nœud sur la peau.

Lorsque le symblépharon est complet et très-large, les difficultés deviennent plus grandes; ici, ni un simple débridement ni le conseil d'Amussat de déchirer itérativement la membrane pyogénique, ne donneront des résultats satisfaisants.

La seule méthode rationnelle et pratique (1) est celle qui est basée sur la trans-

(1) Teale, *Ophth. Hosp. Reports*. October 1861.

plantation conjonctivale, autrement dit la méthode autoplastique du docteur Teale. Voici en quoi elle consiste :

Après avoir fait une incision (fig. 112) dans une direction qui corresponde au bord de la cornée, on dissèque la paupière jusqu'à ce qu'on l'ait séparée du globe de l'œil dans toute l'étendue de l'adhérence morbide. Le second temps de l'opération consiste à tailler deux lambeaux dans la conjonctive, un, *b*, dans la partie interne de la conjonctive bulbaire, et l'autre *c* dans sa moitié externe (fig. 113). Ces lambeaux, une fois bien disséqués et séparés du bulbe, sont placés de façon à

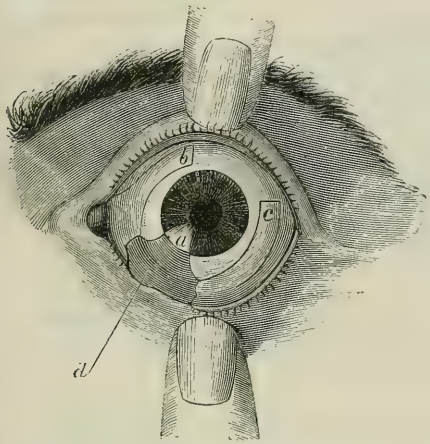

Fig. 113. — Autoplasie conjonctivale de Teale dans un symblépharon (*).

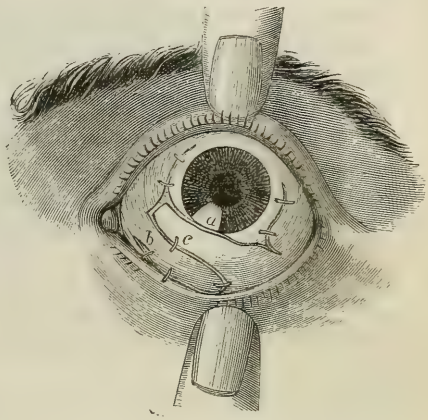

Fig. 114. — Suture des lambeaux conjonctivaux dans le même procédé (**).

pouvoir se placer l'un à côté de l'autre et à combler la plaie occupée précédemment par le symblépharon. La figure 114 représente la position nouvelle de ces deux lambeaux *b* et *c*, qui sont unis l'un à l'autre, ainsi qu'aux parties saines de la conjonctive par des points de suture. Quatre autres points de suture rapprochent les bords des plaies qui résultent de la dissection des lambeaux *b* et *c*.

La réunion une fois faite, la paupière reste libre et le petit lambeau cutané, *a*, qui a été abandonné sur le bord de la cornée, s'atrophie à la longue tout seul.

Cette méthode a été modifiée par l'auteur de la manière suivante. Au lieu de prendre deux lambeaux latéraux *b*, *c*, Teale détache un lambeau demi-circulaire au pourtour de la cornée en haut, en laissant à droite et à gauche ce lambeau adhérent, puis il rabat le lambeau en bas et le fixe dans l'endroit du symblépharon.

B. **Ankyloblépharon.** — Les bords libres des paupières peuvent être complétement soudés dès la naissance, et constituer un ankyloblépharon congénital. Ces cas sont excessivement rares, et la désunion des bords libres palpébraux n'offre aucune difficulté.

L'ankyloblépharon acq[illegible] beaucoup plus fréquent. Il est le plus souvent occasionné par brûlure et se[illegible]e de symblépharon plus ou moins étendu.

(*) *a*, bord palpébral laissé a[illegible]nt à la cornée; *b*, *c*, lambeaux de la conjonctive disséqués; *d*, partie de la sclérotique dénudée que l'on doit recouvrir.

(**) *a*, lambeau cutané qui a été abandonné sur la cornée; *b*, *c*, deux lambeaux transplantés.

Ordinairement cette adhérence morbide n'est pas complète, et l'on trouve une partie du bord libre des paupières intacte, soit à l'angle externe, soit au grand angle. C'est par là que suintent les sécrétions conjonctivales et les larmes ; c'est par là aussi qu'on pourra mesurer l'étendue de l'adhérence.

Étiologie — Les causes les plus constantes de l'ankyloblépharon acquis sont les brûlures par les gaz explosibles, par les acides et par les fulminates; quelquefois cet état est dû à un érisypèle phlegmoneux des paupières, etc.

Traitement. — On doit avant tout reconnaître si l'ankyloblépharon est accompagné ou non de symblépharon, et jusqu'à quel degré l'œil conserve les mouvements, ce dont on peut s'assurer au moyen d'un stylet très-fin. Il faut, en outre, s'enquérir de l'état de la cornée, ce qui devient quelquefois très-difficile.

On peut quelquefois tenter de détacher la paupière de la cornée en disséquant soigneusement les tissus autour de la cornée, pour enlever ensuite couche par couche tout ce qui recouvre cette tunique.

Pour prévenir de nouvelles adhérences entre les parties qui ont été détachées par la dissection, Haynes Walton conseille d'enduire les deux surfaces antérieurement soudées avec une couche de collodion. Cette pratique nous paraît bien difficile, et elle n'est pas exempte de danger.

Bibliographie. — Arlt, *Prager Vierteljahrschrift*, t. XI, p. 161. — Pridgin Teale, *On the relief of Symblepharon by Transplantation of Conjonctiva* (*Ophth. Hosp. Reports*, October 1861 ; *Report of the fourth international Ophthalmol congress*. London, 1873, p. 143). — Wordsworth, *Roy. London Ophth. Hosp. Reports*, vol. III, p. 216.

ARTICLE XVI

PTÉRYGION.

Le *ptérygion* est une sorte d'hypertrophie de la conjonctive bulbaire affectant la forme triangulaire, dont la base plus ou moins large est tournée vers le grand angle et se perd au-dessous de la caroncule, et dont le sommet touche le bord interne de la cornée ou s'avance même sur cette membrane.

Symptomatologie. — Les ptérygions affectent des formes et des variétés diverses, ce qui les a fait diviser en *ptérygions sarcomateux*, *vasculaires*, *celluleux* et *graisseux*. Mais ces divisions ne nous paraissent présenter aucune importance pratique; nous préférons les étudier au point de vue de leur état stationnaire, progressif et de l'état enflammé.

Le ptérygion débute lentement et sans que le malade s'aperçoive de l'époque de son apparition.

Au voisinage de la cornée et à l'angle interne se montre une légère pellicule pâle, blanchâtre, un peu saillante et ressemblant beaucoup à une phlyctène. De l'intérieur de cette pellicule partent quelques vaisseaux en plus ou moins grand nombre; en s'écartant vers la caroncule, ces vaisseaux forment une sorte de triangle (fig. 115).

Lorsqu'on examine attentivement les côtés de ce triangle en haut et en bas, on trouve des rebords saillants qui les limitent; il semblerait que dans cet endroit la conjonctive a été soulevée. C'est cette membrane avec le tissu cellulaire sous-conjonctival hypertrophié qui constitue le ptérygion.

Le ptérygion n'est pas très-fortement adhérent à la sclérotique, et lorsqu'on essaye de le déplacer par l'intermédiaire de la paupière inférieure, on le fait glisser assez facilement.

Ces ptérygions restent pendant longtemps stationnaires sans aucune inflammation. Mais, sous l'influence de causes irritantes, il s'y manifeste une injection très-prononcée; son épaisseur augmente, il devient bientôt charnu et envahit la cornée. Le sommet du ptérygion conserve toujours la forme d'une lance; sa base s'élargit au fur et à mesure qu'il s'avance vers la caroncule.

Fig. 115. — Ptérygion à base très-large et ayant son sommet au centre de la cornée.

Sur la cornée, le ptérygion semble se développer sous la couche épithéliale, qu'il soulève sensiblement; une membrane aponévrotique s'avance de plus en plus vers le centre et amène une opacification dans la partie correspondante de la cornée. Son accroissement ne tarde pas à troubler notablement la vue. Jamais pourtant le ptérygion n'ira au dela du centre de la cornée mais il peut la troubler tout entière.

En se développant, le ptérygion cause au malade une gêne de plus en plus considérable; au bout de quelque temps, cette gêne peut se compliquer d'une irritation et d'une inflammation de la conjonctive.

On trouve quelquefois au sommet du ptérygion une ulcération manifeste. Dans d'autres cas, on y remarque un petit kyste transparent, séreux, et qui peut simuler une phlyctène. Sichel père (1) a rapporté un fait de ce genre, avec cette particularité que la base du ptérygion regardait le centre de la cornée, et que le sommet touchait à la caroncule lacrymale.

Le plus ordinairement le ptérygion se rencontre dans l'angle interne de l'un ou des deux yeux; du côté externe, cette hypertrophie est beaucoup plus rare; quant au ptérygion supérieur ou inférieur, on ne peut noter que des faits rares et isolés rapportés par Travers, Schmidt et autres. Dans un cas, Beer a rencontré trois ptérygions sur le même œil; Velpeau en a vu cinq.

Les ptérygions sont toujours situés dans la direction des muscles droits de l'œil. Pourtant, dans un cas, je l'ai vu se développer dans la direction du muscle grand oblique: il était très-étroit, et avait pour cause une blessure ancienne de la cornée.

Diagnostic différentiel. — Le ptérygion se reconnaît d'ordinaire facilement

(1) Sichel, *Iconographie ophthalmologique*, pl. XXXVI, fig. 3.

par les signes caractéristiques décrits plus haut. Dans quelques cas exceptionnels, l'hésitation est cependant possible.

Les *kystes*, transparents, situés sur le bord de la cornée, provoquent eux aussi un développement des vaisseaux qui partent de la caroncule ; mais il n'y a pas là, comme dans le ptérygion, de pli conjonctival ni de rebords saillants.

Les *phlyctènes* et les *ulcères* cornéens, lorsque leur cicatrisation tarde longtemps, peuvent faire croire à l'existence d'un ptérygion. L'absence du pli, sur la conjonctive, permettra d'éviter une erreur.

La *pinguicula* vasculaire et enflammée, située au bord de la cornée, peut simuler le ptérygion, surtout lorsqu'elle subit une hypertrophie et même une dégénérescence cancéreuse, comme Brown l'a observé. Mais dans ces cas, le gonflement est limité à la tumeur ; les douleurs sont vives, et la forme triangulaire n'existe point.

Il serait difficile aussi de confondre le ptérygion avec le *symblépharon :* l'histoire de la maladie, l'aspect de l'œil et des paupières adhérentes fera cesser le doute à cet égard.

Anatomie pathologique — Le ptérygion est constitué, d'après Ch. Robin (1), par une hypertrophie partielle cellulo-vasculaire et fibro-plastique de la conjonctive oculaire. Warlomont et Testelin (2), dans leurs recherches sur les différentes formes de cette affection, n'ont pas trouvé d'autre élément que celui qui constitue la conjonctive normale, sans la moindre trace de graisse.

Si l'on se fondait sur l'observation des ptérygions développés à l'angle interne, on devrait penser qu'ils sont constitués par un développement et un allongement particulier de la membrane semi-lunaire. En effet, ce pli s'efface toujours et se confond totalement avec le ptérygion. Mais les ptérygions, situés dans la direction d'autres muscles, ne peuvent être expliqués que par un développement du tissu sous-conjonctival. Souvent ils ont, pour point de départ, un abcès de la cornée ou une blessure.

Deux causes peuvent donc présider à l'évolution de la maladie. Dans la plupart des cas de ptérygion interne, la cause est une prédisposition individuelle à l'hypertrophie et à l'allongement du pli semi-lunaire ; dans d'autres cas, il est la conséquence d'une ulcération ou d'une blessure du bord de la cornée. Une inflammation lente mais prolongée qui persiste dans une région correspondante amène l'hypertrophie des tissus, comme Arlt et Stellwag von Carion l'ont clairement établi.

Le ptérygion se rencontre fréquemment dans les pays chauds. Heinekein l'a vu si souvent à Madère, qu'il considère cette maladie comme endémique dans ce pays. Macnamara l'a souvent constaté chez les indigènes des Indes anglaises.

Pronostic. — Le ptérygion ne disparaît pas spontanément, mais il peut être radicalement guéri par une opération. Deux conditions défavorables peuvent se présenter : la première, quand le mal a envahi le centre de la cornée, on est alors obligé de faire une pupille artificielle. Une autre condition défavorable est la récidive, en partie ou en totalité ; mais cet accident est bien souvent la suite d'une opération mal faite.

(1) Ch. Robin, *Dictionn. de méd.*, art. Ptérygion, 13e édit. Paris, 1873, p. 1277.
(2) Warlomont et Testelin, *in* Mackenzie, t. I, p. 352.

Traitement. — Le traitement chirurgical est le seul moyen curatif du ptérygion Trois méthodes différentes peuvent être employées avec avantage.

1. *Déviation. Méthode de Desmarres père* (fig. 116). — Après avoir écarté les paupières, soit avec les deux élévateurs, soit avec un blépharostat, le ptérygion est saisi à son sommet au moyen d'une pince à griffe très fine, et disséqué dans son point d'attache à la cornée avec un couteau à cataracte. Le chirurgien glisse ensuite une branche des ciseaux de Cooper sous la conjonctive, successivement le long du bord supérieur, puis inférieur du ptérygion, et pratique une incision jusqu'à la caroncule. Le ptérygion reste ainsi séparé et ne tient au globe que par sa base; à ce moment, une incision parallèle à la circonférence de la cornée est pratiquée dans la conjonctive sur une étendue de 6 à 8 millimètres. La plaie ainsi faite s'écarte assez pour laisser un espace triangulaire dans lequel doit être logé le ptérygion et où il est fixé au moyen d'un point de suture, comme on le voit sur la figure 116. L'espace laissé dénudé se couvre promptement d'un produit d'exsudation et se cicatrise au bout de huit ou dix jours.

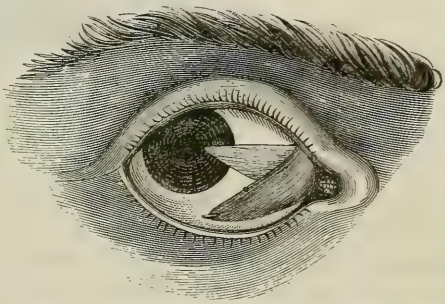

Fig. 116. — Opération de ptérygion par la méthode de Desmarres.

Cette opération présente des avantages incontestables : le ptérygion dévié s'atrophie progressivement par le seul frottement des paupières; la rougeur et l'inflammation se dissipent bientôt complétement, et les malades sont exempts de récidive.

Dans le cas où le ptérygion est large et très-volumineux, Desmarres fils (1), après l'avoir disséqué, le divise en deux moitiés, du sommet à la base, et transplante ensuite une moitié en haut et l'autre en bas de la cornée. Un procédé analogue a été mis en pratique par Knapp, avec cette différence que la partie de la plaie qui se trouve dénudée, près de la cornée, est recouverte par deux lambeaux de la conjonctive comme dans le procédé suivant.

2. *Excision et autoplastie.* — Après avoir disséqué le ptérygion, Wells (2) conseille de l'exciser à sa base, près de la caroncule, puis de réunir les bords opposés de la plaie conjonctivale au moyen de deux ou trois points de suture. Cette méthode est fort simple et peut être appliquée dans tous les cas où la base du ptérygion est très-large, et surtout lorsqu'il est très-volumineux et charnu.

Au lieu d'exciser, Pagenstecher, après l'avoir détaché, comme Wells, réunit les bords de la plaie conjonctivale et laisse le ptérygion s'atrophier dans l'angle de l'œil. Pour les larges ptérygions, la méthode de Wells nous paraît préférable à cette dernière.

3. *Ligature. Méthode de Szokalski* (3). — Deux aiguilles courbes sont enfilées

(1) Miroudot, *Quelques considérations sur le ptérygion*, thèse de Paris, 1862, p. 25.
(2) Wells, *A Treatise on the Diseases of the Eye*. London, 1869, p. 75.
(3) Szokalski, *Archiv f. Physiol. Heilkunde*, 1845, 2e partie.

sur les deux bouts du même fil de soie (fig. 117); l'une d'elles est passée au-dessous du ptérygion, à son sommet, tout près de la cornée, pendant que l'autre le traverse près de sa base, comme le montre la figure. On coupe ensuite le fil près des deux aiguilles, que l'on enlève; la ligature se trouve par cela même divisée en trois portions : celles du sommet et de la base du ptérygion, qu'on lie fortement pour

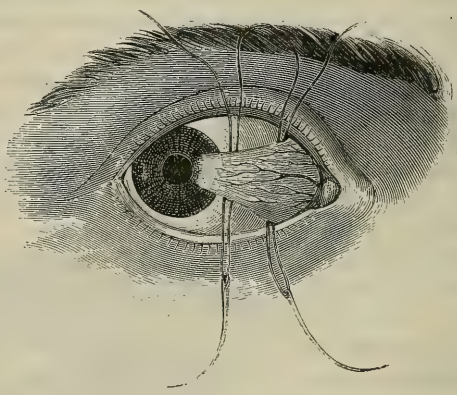

Fig. 117. — Opération de ptérygion par la méthode de Szokalski.

l'étrangler complétement, et celle du milieu, formant une anse en haut, laquelle, une fois liée, sert à détacher le ptérygion de la sclérotique. Les bouts de la ligature sont ou coupés ou collés sur la joue. Quatre jours après, le ptérygion est détaché avec une paire de ciseaux.

Bibliographie. — Schmidt, *Ophthalmologische Bibliotek von Himly und Schmidt*, vol. II, p. 57. Iéna, 1803. — Beer, *Lehre von den Augenkrankheiten*. Wien, 1817, vol. II, p. 638. — Cunier, *Bull. méd. belge*, 1836, p. 105. — Brown, *Dublin Quarterly Journ of Med. sc.*, Februrary 1851, p. 226. — Petrequin, *Recherches d'anatomie pathologique sur la nature du ptérygion* (*Ann. d'oculist.*, t. I, p. 467). — Desmarres, *Traité des maladies des yeux*, t. II, p. 160. — Arlt, *Krankheiten des Auges*. Wien, 1851, Bd. I, p. 162. — Sichel, *Iconographie ophthalmologique*. Paris, 1852-1859, pl. XXVI, fig. 1 et 3. — Knapp, *Pterygium Operationen durch doppelten Transplantation* (*Archiv Ophth.*, Bd. XIV, Abth. I, 1868, p. 267).

ARTICLE XVII

TUMEURS DE LA CONJONCTIVE

Les tumeurs de la conjonctive sont relativement très-rares, surtout celles qui ont leur origine dans la muqueuse oculaire. Nous pourrons les diviser en tumeurs solides, bénignes ou malignes, et en kystes.

Les tumeurs solides bénignes sont : les pinguicula, les lipomes, les dermoïdes, les polypes, les végétations charnues. D'autres sont malignes, telles que l'épithélioma et le cancer.

Les kystes de la conjonctive sont les vésicules ou kystes transparents, les kystes sébacés, les lithiases et les hydatides.

§ I. — Pinguicula.

On désigne sous le nom de *pinguicula* une petite tumeur d'un blanc jaunâtre, située dans le diamètre transversal de l'œil, soit du côté interne, soit du côté externe de la cornée, à 3 ou 4 millimètres de cette tunique.

C'est une sorte de petit lobule graisseux, aplati, peu saillant, mais dont le volume varie entre celui d'un grain de chènevis et d'une tête d'épingle. Jaunâtre ou blanchâtre, il est très-intimement attaché à la sclérotique, et sillonné de quelques vaisseaux qui viennent de la caroncule. Pourvu que le nombre de ces vaisseaux soit un peu grand, la petite tumeur, ainsi vascularisée, peut ressembler d'une manière frappante à un ptérygion, d'où le nom de *pterygium pingue* qu'on lui donnait autrefois.

La pinguicula ne constitue point de maladie et n'amène aucune gêne pour les malades. Mais si l'œil est un peu rouge et irrité, la pinguicula devient plus apparente et effraye les malades qui croient avoir affaire à une tumeur grave. J'ai été fréquemment consulté par des personnes qui n'avaient aucune affection, mais auxquelles ces petites tumeurs causaient de l'inquiétude.

La pinguicula est souvent confondue avec un ptérygion ou une phlyctène. L'examen attentif de la conjonctive, à son voisinage, et la durée relativement ancienne de cette grosseur, facilite le diagnostic.

La pinguicula peut être enflammée et hypertrophiée. Elle augmente alors très-notablement de volume, devient rouge, boursouflée, gêne le malade et amène une conjonctivite. Ces complications nécessitent quelquefois son extirpation.

Anatomie pathologique. — Son aspect jaunâtre lui a valu le nom de *tumeur graisseuse;* telle était aussi l'opinion de Virchow. Mais l'analyse et les recherches microscopiques de Ch. Robin ont démontré que cette sorte de tumeur est constituée par l'hypertrophie du tissu conjonctif condensé et de l'épithélium pavimenteux, dont les cellules sont plus grosses à la surface qu'ailleurs.

Traitement. — D'ordinaire aucun traitement n'est nécessaire contre cette maladie. Pourtant, dans des cas exceptionnels, la pinguicula devient tellement volumineuse et enflammée qu'on doit l'extirper. Ch. Magne a opéré une tumeur de ce genre, et moi-même j'ai dû, dans un cas, procéder à son extirpation totale.

BIBLIOGRAPHIE. — Robin *in* Desmarres, *Traité des maladies des yeux*, t. II, p. 233. — Weller, *Krankheiten des menschlichen Auges*, p. 196. — Magne, *Ablation d'une pinguicula très-volumineuse, examen micrographique et chimique de la tumeur* (*Union méd.* et *Ann. d'oculist.*, 1853, t. XXIV, p. 218. — Beer, vol. II, pl. IV, fig. 6. — Sichel, *Iconographie ophthalmologique*. Paris, 1852-1859, pl. XXVIII, fig. 2. — Virchow, *Pathologie des tumeurs*, trad. franç., 1867, t. I, p. 385.

§ II. — Lipomes de la conjonctive.

Les tumeurs graisseuses de la conjonctive ne sont pas fréquentes; on les rencontre surtout dans sa portion bulbaire. Tantôt elles sont situées dans le voisinage de la cornée, près de son bord externe ou interne; tantôt, au contraire, elles se trouvent cachées dans l'angle externe de l'œil, au voisinage de la glande lacrymale.

En général, ces tumeurs sont assez mobiles et peu adhérentes à la sclérotique;

elles sont lisses, unies, à demi transparentes et blanchâtres, sans aucun mélange de couleur jaune, simulant beaucoup les kystes.

Situés près de la cornée, les lipomes n'occasionnent point de souffrance aux malades; mais lorsqu'ils sont dans l'angle externe, qu'ils acquièrent quelque développement, ils gênent les mouvements de l'œil, sortent de l'angle et apparaissent sur le globe comme un voile blanchâtre.

Quelques auteurs pensent que ces tumeurs sont congénitales et qu'elles ne font que s'accroître avec l'âge. Cette opinion me paraît exagérée au moins dans un certain nombre de cas. Dans les cinq cas de lipomes conjonctivaux que nous avons eu l'occasion de soigner, la maladie n'a débuté qu'une fois à 34 ans, et les autres fois beaucoup plus tard (1). Selon moi, c'est le tissu cellulo-graisseux de l'orbite qui fait saillie sous la conjonctive.

Graefe a extirpé aussi, avec un succès complet, une tumeur lipomateuse tout à fait semblable à celle que nous décrivons.

Il n'est pas nécessaire, dans l'extirpation d'un lipome, de conserver la conjonctive qui l'enveloppe. Ce n'est que dans les lipomes très-larges occupant l'angle externe de l'œil qu'il est préférable de faire la dissection préalable de la conjonctive, et d'appliquer, après l'extirpation de la tumeur, une ou deux sutures.

Bibliographie. — Kanka, *Tumeur lipomateuse de la conjonctive oculaire* (*Zeitschrift für Natur. und Heilk. in Ungarn*, 1853, n° 4; *Prag. Viertelj.*, 1853, t. IV, et *Ann. d'ocul.*, 1854, t. XXXI, p. 105). — Graefe, *Archiv f. Ophthalm.*, t. VII, Abth. II, p. 6. — Alessi, *Lipome sur l'hémisphère antérieur de l'œil* (*Ann. d'ocul.*, 1862, t. XLVII, p. 41). — Becker, *Spitals Zeitung*, 16-18, 1863.— Galezowski, *Lipomes de la conjonctive* (*Journ. d'ophthalm.* Paris, 1872, p. 311).

§ III. — Dermoïdes, polypes et végétations charnues de la conjonctive.

A. Dermoïdes. — Les dermoïdes sont des tumeurs qui se développent constamment au bord de la cornée. Elles sont d'une couleur gris jaunâtre, lisses, mais couvertes à la surface de nombreuses sinuosités, et souvent garnies de poils. Le dermoïde atteint le volume d'une lentille et au delà; Soelberg Wells dit avoir vu en 1860, dans la clinique de Graefe, un dermoïde qui recouvrait les deux tiers de la cornée.

Ces tumeurs sont élastiques, et se montrent au microscope composées d'éléments du tissu cellulaire élastique, au milieu duquel se trouvent, en plus ou moins grande quantité, des follicules pileux, beaucoup de graisse et de nombreux vaisseaux.

Les dermoïdes sont le plus souvent congénitaux : ils se rencontrent simultanément avec des tumeurs de même nature, soit au sourcil, soit dans d'autres parties

(1) Observation. — Madame B..., âgée de trente-quatre ans, vint me consulter le 4 juin 1867 pour une tumeur située à l'angle externe de l'œil droit, qui se présentait sous forme d'une membrane blanchâtre, épaisse, luisante, formant une sorte de troisième paupière. En haut et en bas, la tumeur se confond avec le cul-de-sac conjonctival. Sa couleur est blanchâtre, comme celle de la sclérotique, et il n'y a que dans la partie inférieure qu'on remarque une légère teinte jaunâtre. La malade ne souffre point, mais ses mouvements sont gênés. Le 23 juillet, j'ai pratiqué l'extirpation de la tumeur en présence des docteurs Zayas et Montalvo (de la Havane). L'opération n'a été suivie d'aucun accident; mais la malade a éprouvé, pendant plusieurs jours après l'opération, de la diplopie par la rétraction cicatricielle, qui avait disparu au bout de quelques jours. L'examen microscopique de la tumeur fait par le docteur Cornil permit de constater qu'il s'agissait d'un lipome très-peu vasculaire.

de la face. Dans le cas observé par Virchow, les deux yeux présentaient la même altération.

L'extirpation doit être pratiquée avec soin, et il faut détacher soigneusement la tumeur dans son point d'implantation à la cornée. A la suite d'extirpation de la tumeur, il reste ordinairement une tache blanche au bord de la cornée, que l'on recouvre avec du noir de Chine, au moyen du procédé de tatouage (voy. LEUCOME DE LA CORNÉE).

B. **Polypes.** — Les polypes de la conjonctive, analogues à ceux que l'on rencontre dans les fosses nasales, sont excessivement rares. Ils sont constitués par de petites tumeurs pédiculées, d'un rose pâle, quelquefois avec une teinte légèrement jaunâtre.

Ces polypes sont peu volumineux et s'implantent en général près de la caroncule ou du pli semi-lunaire. Lawrence en a observé les premiers exemples, et depuis, Desmarres, Graefe et Arlt ont rapporté des faits analogues. L'excision simple avec un coup de ciseaux amenait habituellement la guérison ; mais, dans un cas, Arlt a été obligé de faire plusieurs excisions et des cautérisations successives, tant il y avait chez son malade de prédisposition aux récidives.

C. **Végétations charnues.** — On voit quelquefois à la surface de la conjonctive des végétations charnues dont la cause est le plus souvent traumatique, telles que blessure, opération du strabisme, cautérisation et irritation permanente de la conjonctive par un œil de porcelaine. Ces végétations doivent être enlevées avec des ciseaux, mais il faut s'appliquer, en outre, à faire disparaître la cause de l'irritation.

BIBLIOGRAPHIE. — Guépin, *Ann. d'ocul.*, vol. I, suppl., p. 101. — Ryba, *Prager Vierteljahrschrift*, t. III, 1853. — Virchow, *Archiv f. pathol. Anat. und Physiol.*, 1854, t. VI, p. 555. — Hays et Lawrence, *Treatise on the Diseases of the Eye*, Americ. edit. Philadelphia, 1854, p. 341. — Graefe, *Ungewenliche Formen von Dermoïdes* (*Arch. f. Ophthalm.*, Bd. XII, Auth. 2, p. 226). — Seitz, *Handbuch der Ges. Augenheilk.* Erlangen, 1855, p. 90. — Hulke, *Ophth. Hospital Reports*, vol. III, p. 333.

§ IV. — Tumeurs épithéliales et cancéreuses de la conjonctive.

Les tumeurs malignes de la conjonctive ne diffèrent en rien de celles que l'on rencontre dans les paupières et les autres parties du bulbe. Elles sont de trois sortes : l'*épithélioma*, le *cancer médullaire* et le *cancer mélanique*.

Ces tumeurs débutent habituellement par les paupières ou les membranes profondes de l'œil et n'envahissent la conjonctive qu'après avoir atteint successivement tous les tissus interposés.

C'est ainsi que les choses se passent dans les trois variétés de tumeurs cancéreuses.

Il arrive pourtant que l'épithélioma semble débuter, soit par la conjonctive, soit par le tissu sous-conjonctival du bulbe, soit enfin par la caroncule, comme dans le cas de B. Anger (fig. 118). Cette tumeur se montre primitivement au bord et à une certaine distance de la cornée, sur la sclérotique, sous forme d'une petite élevure rougeâtre bien limitée, recevant une grande quantité de vaisseaux fortement développés.

Elle n'est pas douloureuse au toucher et n'amène ni irritation ni inflammation

des parties voisines. Son volume reste à peu près le même pendant des mois; à ce moment, le diagnostic peut encore présenter quelque difficulté par suite de la ressemblance qu'elle peut avoir avec une périsclérite développée dans la région de la pinguicula ou avec une phlyctène périkératique, comme cela est arrivé chez un malade dont Graefe (1) rapporte l'observation.

Mais bientôt la tumeur tendra à augmenter de volume ; elle prendra une teinte plus rouge, et sa surface deviendra bosselée et irrégulière ; le nombre des vaisseaux qui la nourrissent s'accroîtra d'une manière sensible, sans que pour cela la couleur de la sclérotique ou d'autres membranes change.

On aperçoit quelquefois au centre un petit ulcère, comme l'a remarqué Wells. De temps à autre le malade éprouve des élancements et des douleurs.

La maladie ne tarde pas à faire des progrès; la tumeur s'avance du côté de la cornée et l'envahit bientôt si l'on n'intervient pas à temps.

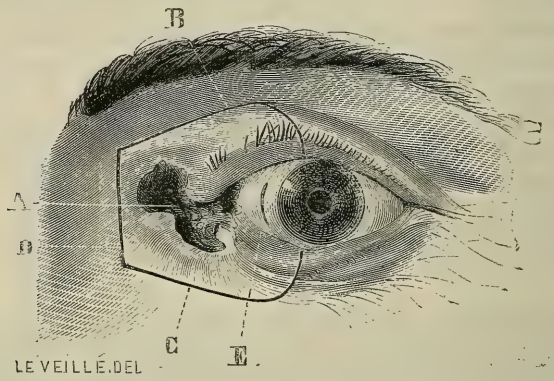

Fig. 118. — Épithélioma de la conjonctive et de la caroncule (*).

A une période plus avancée, le doute dans le diagnostic n'est plus permis; l'ulcère, devenant plus large, se couvre d'une sorte de masse granuleuse, pultacée, jaunâtre ou grisâtre, qu'on ne rencontre peut-être dans aucune autre maladie que dans l'épithélioma.

Le *cancer encéphaloïde* développé spontanément débute par de petites excroissances mollasses, qui s'élèvent à la surface de la membrane et font saillie entre les paupières.

Les tumeurs de ce genre ne diffèrent en rien dans leur évolution des cancers fongueux des autres muqueuses. Abernethy (2) a rapporté un cas de tumeur cancéreuse siégeant au-dessous de la conjonctive.

Le *cancer mélanique* est aussi rare que les deux premières formes ; il se développe habituellement, simultanément avec les tumeurs de même nature du globe de l'œil.

(1) Graefe, *Archiv f. Ophthalm.*, Bd. VII, Abth, 2, p. 9, 1860.
(2) Abernethy, *Surgical observations*, etc. London, 1811.

(*) A, tumeur épithéliale ; B, incision divisant la paupière supérieure ; C, incision séparant la partie inférieure du mal ; D, incision découvrant l'apophyse montante ; E, incision de la conjonctive (B. Anger, *Anatomie chirurgicale*. Paris, 1869. p. 316).

Anatomie pathologique. — La production épithéliale de la conjonctive est, selon Virchow, une hétéroplasie composée d'éléments épidermiques développés au dépens du tissu cellulaire. Souvent on trouve une adhérence intime de la tumeur avec les tissus sous-conjonctivaux, et en particulier avec la sclérotique, lorsqu'elle prend naissance sur le limbe conjonctival de la cornée, comme cela avait été démontré par Ch. Robin.

Traitement. — Les tumeurs épithéliales, de même que les cancers de la conjonctive, doivent être extirpées le plus tôt possible. Afin d'éviter les récidives, on fera en sorte que l'extirpation dépasse de beaucoup les limites de la tumeur. La figure 118, empruntée à B. Anger, représente le mieux l'opération qu'il faut pratiquer dans ce cas.

Lorsque la tumeur a envahi les couches sous-jacentes et qu'elle s'est portée à une certaine profondeur dans l'orbite, l'extirpation doit être abandonnée, et, selon le conseil du professeur Richet, il faut détruire la tumeur au moyen de la pâte de Canquoin.

BIBLIOGRAPHIE. — Chelius, *Handb. der Augenheilk.*, Bd. II, 1839, p. 486. — Sichel, *Iconographie*, texte, p. 604. — Mackensie, *Traité des maladies de l'œil*, trad. par Warlomont et Testelin, t. I, p. 260. — Graefe, *Archiv f. Ophthalm.*, Bd. VII, Abth. II, p. 9. — Thomas, *Sur les tumeurs des paupières*, thèse de Paris, 1865.

ARTICLE XVIII

DÉGÉNÉRESCENCE AMYLOÏDE DE LA CONJONCTIVE.

La dégénérescence amyloïde de la conjonctive n'a été observée et décrite que dans les dernières années. Oettingen, Kyber, Sämisch et Leber ont donné des descriptions détaillées sur cette bizarre affection.

En examinant attentivement quelques observations rapportées par ces auteurs, nous pouvons résumer ainsi que suit l'historique de la maladie.

Symptomatologie. — La maladie se développe lentement, elle envahit d'abord le cul-de-sac conjonctival, la caroncule et le pli semi-lunaire, et s'avance ensuite jusqu'au bord de la cornée.

Les yeux sont sujets à des inflammations fréquentes et à une photophobie intense. Par moment, il y a des hémorrhagies spontanées dans cette membrane. Au premier aspect, la conjonctive se présente comme infiltrée, boursouflée, et du côté du cul-de-sac on distingue comme des plis granuleux.

Anatomie pathologique. — Les recherches microscopiques les plus intéressantes sont celles de Leber (1), auquel nous avons emprunté ces détails.

L'aspect extérieur des masses dégénérées est celui des masses gélatineuses. Examinées au microscope, elles se composent des nombreux corpuscules luisants de de différente grosseur contenues dans une masse amorphe transparente. Plusieurs de ces corps sont allongés, à bords arrondis, et à leur surface on voit souvent des saillies plus ou moins grandes.

(1) Leber, *Archiv. f. Ophth.*, Bd. XIX, Abth. I, 1873, p. 163.

La figure 119 représente très-bien cet état pathologique.

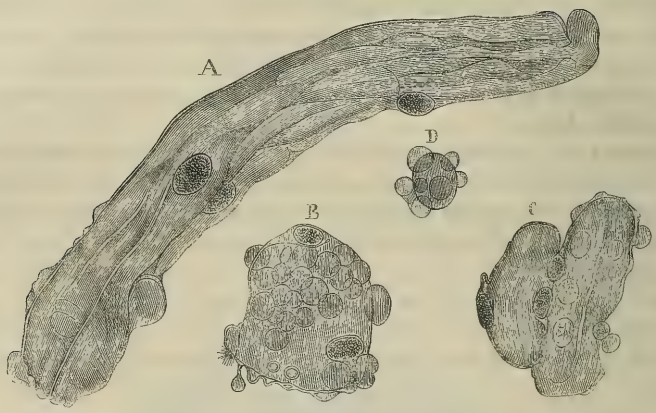

Fig. 119. — Corps amyloïdes de la conjonctive vu à 500 diam. (*).

Pronostic. — Il semblerait que cette affection ne présente pas de gravité considérable, elle est locale, ressemble beaucoup au trachome, et comme telle elle a été décrite par quelques auteurs.

Traitement. — C'est à l'excision qu'on doit avoir recours, mais en ayant soin d'éviter de placer les deux surfaces saignantes de la conjonctive l'une en face de l'autre.

Bibliographie. — Œttingen, *Dorpater med. Zeitschr.*, Bd. II, p. 49. — Kyber, *Studien über die amyloïde Degeneration, Inaug. Dissert.*, Dorpat, 1871. — Saemisch, *Sitzungsberg, der niedershein. Gesellsh, für Nat. und Heilk.* 17 marz 1873. — Leber, *Ueber amyloïde Degeneration der Bindehaut des Auges* (*Archiv f. Opth.*, Bd. XIX, Abth. I, p. 163, 1873).

ARTICLE XIX

KYSTES ET LITHIASES DE LA CONJONCTIVE.

A. **Kystes.** — *Les kystes transparents ou vésicules* ne sont pas rares ; leur volume est celui d'une grosse tête d'épingle ou d'un pois ; ils sont situés près du bord interne ou externe de la cornée. Le liquide qu'ils contiennent est limpide, transparent, aqueux, et il se reproduit très-rapidement après la piqûre.

Les kystes de la conjonctive sont de trois sortes ; les uns sont transparents, comme des vésicules, placés sur le globe de l'œil ; les autres sont blancs, sébacés, développés sur la conjonctive palpébrale, et les troisièmes des hydatides.

En enlevant la paroi antérieure de ces kystes, on les guérit radicalement. Tous les autres moyens sont inefficaces. Dans un cas, j'ai trouvé une production calcaire au milieu de la poche kystique enlevée.

Kystes sébacés. — On rencontre sur la conjonctive palpébrale des taches blanchâtres, plus ou moins grandes, et qui font souvent saillie à la surface de la conjonctive. Ces taches ont été souvent confondues avec des lithiases. L'observation m'a démontré, au contraire, que les lithiases sont excessivement rares, et que,

(*) A, corps amyloïde allongé avec des bouts arrondis ; B, C, D, corpuscules isolés recouverts de nombreuses saillies globuleuses.

dans la majorité des cas, ce sont des kystes sébacés, développés soit dans les glandes superficielles de Meïbomius, soit dans les glandes en grappes du cul-de-sac conjonctival.

Kystes hydatiques. — Les cysticerques ont été rencontrés quelquefois dans la conjonctive oculaire ou palpébrale. Sichel père a pu distinguer à travers ses parois un point jaunâtre qui correspondait à la tête et au cou de l'animalcule.

B. **Lithiases.** — Les lithiases ou concrétions calcaires peuvent se développer dans la conjonctive, dans une des glandes de Meïbomius ou une glande en grappe dont le conduit a été obstrué. Ces concrétions sont dures, anguleuses, blanchâtres ou jaunâtres; au bout de quelque temps, elles perforent la paroi du kyste et font saillie à la surface de la conjonctive.

Comme elles siégent habituellement à la surface conjonctivale de la paupière supérieure, elles frottent la cornée et y produisent des érosions et des ulcères. L'œil devient rouge, irrité, la photophobie se déclare, et toutes ces altérations durent tant que la pierre reste implantée dans la conjonctive.

Quelquefois ces petites pierres finissent par s'échapper toutes seules, et immédiatement tous les symptômes s'amendent et l'œil guérit. Mais il est le plus souvent nécessaire de faire l'énucléation de cette concrétion calcaire. C'est ainsi que j'ai guéri une jeune fille atteinte d'une kérato-conjonctivite, qui m'avait été adressée par le docteur Remond, de Paris. En renversant la paupière, j'ai trouvé une petite lithiase saillante, que j'ai extraite facilement d'une loge profonde et à parois rigides. Dès ce moment la malade guérit. L'examen de la petite pierre, fait par Cornil, démontra qu'elle était composée de cristaux de sels calcaires.

Des faits analogues ont été rapportés par Weller, Walther, Desmarres et autres.

Bibliographie. — Desmarres, *Traité des maladies des yeux*, t. II, p. 200. — Sichel, *Iconographie ophthalmologique*, p. 702. — Bizet, *Kyste pileux de la conjonctive ocul.* (*Annales d'oculist.*, t. LV, p. 29). — Benedict, *Handb. der prakt. Augenheilk.*, Thl. I, p. 266.

ARTICLE XX

AFFECTIONS SYPHILITIQUES DE LA CONJONCTIVE.

Les affections syphilitiques de la conjonctive sont très-rares et siégent de préférence sur le bord palpébral. Ce sont surtout les chancres, les plaques muqueuses et les éruptions papuleuses.

A. **Chancres.** — Les chancres des paupières débutent le plus souvent par la conjonctive, et se présentent sous forme d'ulcération à bords taillés à pic et à base dure et épaisse. La paupière dans toute l'étendue qu'occupe le chancre est dure, infiltrée, rouge, mais indolente. Les ganglions préauriculaires, de même que les sous-maxillaires du côté correspondant, sont engorgés. Ce dernier signe ne doit pas être considéré comme pathognomonique de la syphilis, ainsi que beaucoup de personnes l'ont prétendu. On rencontre ces glandes engorgées dans des ophthalmies graves, le cancer des paupières, les furoncles, etc.

Ricord, Desmarres et d'autres auteurs ont rapporté des cas de chancre des paupières et des conjonctivites; mais « c'est un accident qui, comme le dit Ricord, ne *saute* que rarement aux yeux, et ce n'est pas, dans tous les cas, celui qui rend le plus ordinairement l'*amour aveugle* ».

J'ai vu cinq chancres indurés du bord des paupières, et ils étaient toujours inoculés sur la muqueuse; la peau n'était envahie que plus tard. Dans un cas, le chancre était inoculé au-dessous de la paupière supérieure près de l'angle interne (1).

Une altération gommeuse de la conjonctive a été décrite par le professeur Magni (de Boulogne).

Le traitement interne mercuriel et les frictions sur le front, la tempe et derrière l'oreille guérissent promptement le mal. Localement, rien n'agit mieux que la poudre de calomel porphyrisé, dont on saupoudre l'ulcère.

B. **Plaques muqueuses.** — Les *syphilides muqueuses des paupières* se manifestent, d'après Fournier, sous forme d'érosions superficielles au niveau des commissures oculaires ou de la caroncule. Quelquefois on voit l'ulcération envahir le bord libre des paupières, attaquer l'implantation des cils et les détruire successivement. J'ai vu chez un malade la syphilide papuleuse se déclarer dans l'angle interne de l'œil et amener un ectropion marqué, qui s'est guéri après la guérison de la syphilide.

Nous avons vu avec Alfr. Fournier des malades atteints des papules syphilitiques de la joue et des paupières, et chez lesquelles on voyait sur la conjonctive scléroticale des petites élevures papuleuses, d'une teinte rouge jaunâtre, sans aucune trace d'inflammation au pourtour. Chez un malade que nous avons soigné avec le docteur Martineau, il existait une phlyctène péricornéenne non ulcérée et qui n'a guéri qu'après que nous eûmes prescrit le traitement mixte antisyphilitique, tant pour cette pustule que pour les gommes qu'il portait au bras et à la jambe droite.

L'éruption syphilitique cuivrée a été observée une fois par Smee et une autre fois par Desmarres père.

Bibliographie. — Smee, *Éruption syphilitique cuivrée siégeant dans la conjonctive* (*London Medical Gazette* et *Ann. d'oculist.*, 1845, t. XIV, p. 31). — Ricord, *Lettres à M. Desmarres*, dans Desmarres, *Traité des maladies des yeux*, t. II, p. 213. — Ricord, *Lettres sur la syphilis*, 3e édition. Paris, 1863. — Magni, *Kérato-conjonctivite gommeuse* (*Giornale d'Oftalmologia italiano*, 1863, et *Annales d'oculist.*, t. LI, janvier 1864, p. 115). — Lancereaux, *Traité hist. et prat. sur la syphilis*. Paris, 1866, p. 509. — Galezowski, *Plaques muqueuses du bord libre des paupières* (*Journal d'ophth. de Paris*, 1873, p. 233 et 308). — Fournier, *Leçons sur la syphilis*, 1873, p. 584.

(1) Observation. — Mademoiselle X..., âgé de trente ans, fut atteinte dans son voyage de Saint-Pétersbourg à Paris, d'une inflammation de l'œil gauche. En l'examinant au mois de septembre, j'ai constaté que l'œil n'était point rouge, mais la caroncule était enflammée et la paupière supérieure abaissée. Un peu au-dessous de l'angle interne et du bord palpébral, on sentait une tumeur grosse comme une noisette, dure, à bords bien limités, et indolente. Il n'y avait pas moyen de renverser la paupière, mais en la soulevant fortement, nous pouvions distinguer une large ulcération, située à la partie interne et supérieure de la conjonctive palpébrale, et qui s'étendait très-loin dans le cul-de-sac. L'existence d'un chancre infectant ne nous paraissait pas douteuse, d'autant plus que les glandes du cou et les sous-maxillaires étaient fortement engorgées; il y avait sur le front une éruption tuberculeuse caractéristique de la syphilis. Mon diagnostic a été confirmé par le docteur Clerc. Sous l'influence du traitement mixte la tumeur a disparu, mais par suite de la rétraction des tissus cicatriciels il s'était produit une adhérence entre la paupière et le globe de l'œil. Vers le 24 décembre, la malade a été prise d'un abcès cornéen avec iritis, qui ne céda qu'au bout de trois mois de traitement. Le 18 avril, j'ai fait l'opération de symblépharon en présence des docteurs Longhnan (de Paris) et Rodriguez (de Venezuela), et l'opération avait parfaitement réussi, l'œil a pu reprendre ses mouvements. (*Journal d'ophthalmologie de Paris*, 1872, p. 308.)

QUATRIÈME PARTIE

CARONCULE ET PLI SEMI-LUNAIRE

La caroncule lacrymale et le pli semi-lunaire prennent le plus souvent part aux inflammations des autres régions de la conjonctive, tandis qu'il est rare de trouver une altération isolée dans cette partie de l'œil. A peine connaît-on quelques exemples d'inflammation ou de dégénérescence.

Célinski a observé une fois, dans la caroncule, une tumeur vasculaire, violette, en forme de mûre, et qui s'étendait aux autres parties. C'était évidemment une tumeur érectile.

On a décrit aussi sous le nom d'*encanthis fongueux* ou *cancéreux* différentes désorganisations qui peuvent s'observer dans cet organe. Cunier, Portal, Riberi, en ont rapporté des exemples. Mais ces altérations n'ont rien d'assez particulier pour qu'il soit utile de les décrire à part.

Dans certaines conjonctivites, et notamment dans les conjonctivites blennorrhagiques et granuleuses, la caroncule lacrymale et le pli semi-lunaire deviennent le siége d'un travail inflammatoire très-prononcé, même au commencement de la maladie, lorsque le reste de la conjonctive reste intact. Cette inflammation a été décrite sous le nom d'*encanthis inflammatoire*. Nous ne voyons là qu'une des phases d'évolution des conjonctivites en général, et nous ne pensons pas qu'il soit nécessaire d'en faire une étude spéciale.

Bibliographie. — J. Cloquet, *Dictionn. de méd.* en 30 vol. 1835, t. XI, p. 441, art. Encanthis. — Middlemore, *Treatise on the Diseases of the Eye*. London, 1835, t. II, p. 543. — Carron du Villars, *De l'Encanthis inflammatoire, hydatideux, hypertrophique, squirrheux*, etc., in *Guide pratique des maladies des yeux*. Paris, 1838, t. I, p. 454. — Bouchacourt, *Annales d'oculist.*, vol. III, supplém., p. 30. — B. Anger, *Anatomie chirurgicale*. Paris, 1869, p. 316.

CINQUIÈME PARTIE

CORNÉE

CHAPITRE PREMIER

ANATOMIE ET PHYSIOLOGIE

Anatomie. — La cornée est une membrane transparente, qui complète en avant la coque oculaire. Selon Helmholtz et Chossat, elle a la forme d'un segment ellipsoïde, dont la courbure est plus forte que celle de la sclérotique.

Pendant la période du développement de l'œil dans la vie intra-utérine, la cornée est, d'après Sappey, plus épaisse au centre qu'à la périphérie; plus tard, ces conditions changent chez certains individus; tantôt dans la partie périphérique, la cornée des adultes mesure $0^m,10$, tandis qu'elle n'est au centre que de $0^m,8$; tantôt elle est partout de la même épaisseur (Petit); et il arrive même souvent qu'elle est plus épaisse au milieu, comme j'ai pu me convaincre dans un certain nombre de cas.

La cornée est une membrane très-ferme, sa surface antérieure est convexe, dont le rayon de courbure est de 7 à 8 millimètres, d'après les calculs de Lami, la surface postérieure et inférieure est concave.

La circonférence de la cornée est taillée irrégulièrement en biseau; la sclérotique empiète sur la cornée d'une manière plus prononcée sur les parties supérieures que sur les parties latérales.

Fig. — 120. — Couches de la cornée, d'après Polaillon (*).

Structure. — On distingue dans la cornée, non des lamelles, comme on l'a avancé il y a quelque temps, mais des couches superposées dans l'ordre suivant : 1° la couche

(*) *a*, couche épithéliale antérieure; *b*, lame élastique antérieure ou membrane de Bowman; *c*, *c*, *c*, substance propre de la cornée; *d*, lame élastique postérieure ou membrane de Descemet; *e*, couche épithéliale postérieure Polaillon, *Des milieux réfringents de l'œil*. Paris, 1866).

épithéliale ; 2° la lame élastique antérieure ou membrane de Bowman ; 3° la substance propre de la cornée ; 4° la lame élastique postérieure de Descemet ou Demours ; et 5° la couche épithéliale postérieure.

1. *Couche épithéliale antérieure* (fig. 120, *a*). — Les cellules épithéliales de cette couche sont les mêmes que celles qui recouvrent la conjonctive ; c'est l'épithélium pavimenteux, dont les cellules les plus externes sont fortement aplaties. On y remarque plusieurs rangées superposées. En se rapprochant de la sclérotique, l'épithélium antérieur augmente d'épaisseur et se confond avec celui de la conjonctive.

2. *Lame élastique antérieure* ou *membrane de Bowman* (fig. 120, *b*). — C'est une couche homogène, amorphe, ressemblant à la lame élastique postérieure et à la capsule, sans la moindre apparence de structure. Vers la circonférence de la cornée, la lame élastique antérieure s'amincit et se prolonge sur la sclérotique en se confondant avec la capsule de Tenon, dont elle est probablement la continuation.

3. *Substance propre de la cornée* (fig. 120, *c*, *c*, *c*). — Elle forme la partie essentielle de cette membrane et est appelée par Ch. Robin (1) *tissu cornéen*. La structure intime de la cornée n'est pas encore complétement connue, et le résultat des recherches faites à ce sujet diffère selon que l'on s'est servi pour les préparations de tel ou tel agent. Dans ces dernier temps, Recklinghausen et His sont arrivés à des résultats bien plus positifs en employant des solutions de nitrate d'argent pour la macération et la préparation de la cornée. Ils ont ainsi pu reconnaître :

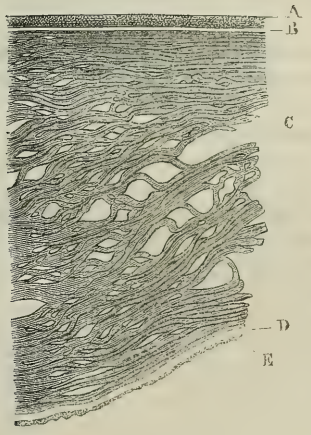

Fig. 121. — Coupe transversale de la cornée desséchée, puis ramollie dans l'eau, après une traction dans le sens de l'épaisseur (*).

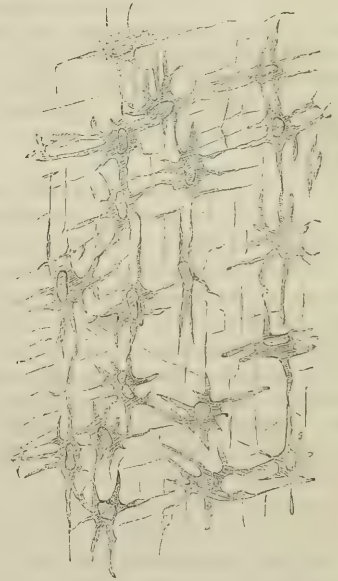

Fig. 122. — Coupe de la cornée parallèle à la surface (**).

a. La *substance fibrillaire*, formée par la réunion des faisceaux de fibrilles lamineuses, que l'on distingue mieux quand on les traite par l'acide acétique ou lorsqu'on les dilacère (voy. fig. 121, C). Entre ces faisceaux existent des lames, qui ont été

(1) Robin, *Programme du cours d'histologie*, 2e édit. Paris, 1870, p. 254.

(*) A, épithélium cornéen externe ; B, couche amorphe externe ; C, cornée proprement dite ; D, couche amorphe interne ; E, épithélium cornéen interne ou postérieur. (Cruveilhier, *Anat. descript.* Paris, 1868, t. II, p. 626.)

(**) Corpuscules étoilés, aplatis avec leurs prolongements anastomotiques. (Virchow.)

prises par Bowman pour des tubes ou des canaux (*corneal tubes de Bowman*) (1). Les fibres de la cornée se continuent sans interruption avec ceux de la sclérotique, comme on peut en juger par la figure 120 ; la séparation entre les deux membranes est tout à fait artificielle.

b. Les *cellules* ou *corpuscules étoilés de la cornée* sont des cellules à noyau, pourvues de nombreux prolongements, au moyen desquels elles s'anastomosent les unes avec les autres (fig. 122). Ce sont les corpuscules du tissu conjonctif de Virchow ou les corps fibroplastiques de Robin, que l'on retrouve aussi dans la sclérotique.

Ces cellules se présentent sous un aspect tout à fait différent, suivant que la coupe est faite parallèlement au centre ou parallèlement à la surface. Dans le premier cas, les cellules apparaissent comme dans la figure 122 ; dans le second, au contraire, elles ressemblent beaucoup à la coupe longitudinale des tendons et laissent voir des éléments fusiformes.

Les fibres de la cornée de même que les cellules, sont pénétrées d'un liquide transparent, aqueux, coagulable comme de l'albumine. Lorsqu'on l'exprime, le cornée perd sa transparence. Plongée pendant deux ou trois jours dans l'eau, elle augmente d'épaisseur d'une manière très-sensible. Le même épaississement s'observe dans l'état pathologique de cette membrane, lorsqu'elle est atteinte d'une kératite suppurative ou granuleuse.

4. *Lame élastique postérieure* ou *membrane de Descemet* ou *de Demours* (fig. 120, *d*, et fig. 121, D). — C'est une membrane uniforme, homogène et amorphe, comme la lame élastique antérieure mais plus mince, que cette dernière. Elle résiste très-facilement à la pression, ce qui fait que, dans les ulcères qui ont détruit toute la couche propre de la cornée, la lame élastique, pressée par l'humeur aqueuse, s'engage dans l'ulcère et forme pendant quelque temps une vésicule transparente. Cette lame s'épaissit à la périphérie de la cornée, se réfléchit vers l'iris pour constituer le *ligament pectiné*.

5. *Couche épithéliale postérieure* ou épithélium de l'humeur aqueuse (fig. 120, *e*, et fig. 121, E). Cette couche est composée d'une simple série de cellules polygonales placées côte à côte et unies à leurs bords.

Vaisseaux sanguins. — On sait aujourd'hui que la cornée dans l'état sain ne contient point de vaisseaux. Mais il n'en est pas de même pendant la vie intra-utérine. Selon Robin, jusqu'au sixième ou au septième mois de la vie intra-utérine, la lame élastique antérieure est parcourue par un réseau capillaire en continuité avec ceux de la conjonctive; ce réseau s'atrophie ensuite, et l'on ne voit plus que des anses capillaires de la conjonctive, qui empiètent sur la cornée de 1/2 à 1 millimètre. Dans un grand nombre d'affections cornéennes superficielles, les vaisseaux se régénèrent dans cette couche avec la plus grande facilité ; ils proviennent alors de la capsule de Tenon et de la conjonctive.

Vaisseaux lymphatiques. — Les vaisseaux lymphatiques, quoique contestés par plusieurs anatomistes, ont été découverts dans ces derniers temps par Recklinghausen à l'aide de l'imprégnation d'argent. D'après cet observateur, le réseau des canalicules communique avec les espaces lymphatiques de la conjonctive, et serait même le véritable point de départ des lymphatiques du globe de l'œil. Les recherches de Th. Leber (2), faites au moyen d'injections d'essence de térébenthine colorée de sang-dragon, ont abouti aux mêmes résultats ; il a démontré que la cornée contient un réseau canaliculaire qui communique avec le réseau analogue conjonctival. Selon toute probabilité, c'est le réseau lymphatique.

(1) Bowman, *Leçons faites en* 1847 *à l'hôpital ophthalmologique de Moorfields* (*Ann. d'oculist.*).

(2) Leber, *Ueber die Lymphr. der Hornhaut* (*Klinische Monatsbl.*, janv. et févr. 1866).

Nerfs. — Les nerfs de la cornée ont été découverts par Schlemm. Ils sont constitués par des tubes complets ; mais, à partir de 2 millimètres du pourtour de cette membrane, ils perdent leurs gaînes et ne se prolongent, en se ramifiant, que sous forme de cylindres-axes. Au niveau de chaque ramification, il y a un renflement triangulaire, représenté par la figure ci-après, et qui est constitué par une cellule ganglionnaire (fig. 123).

Les nerfs de la cornée proviennent du plexus que forment les nerfs ciliaires sur le pourtour de l'extrémité antérieure de la choroïde, 20 à 25 filets traversent ensuite la sclérotique et convergent vers la cornée. Dans son épaisseur, les tubes nerveux se dépouillent de leur myéline. De nombreux filets nerveux s'anastomosent et forment un réseau superficiel très-fin, dont les terminaisons ultimes pénètrent, selon Hoyer, dans l'épaisseur de l'épithélium cornéen. Pour nous, ce réseau existe dans toute l'épaisseur de la cornée, ce qui du reste s'accorde avec les recherches de Kühne et Kölliker.

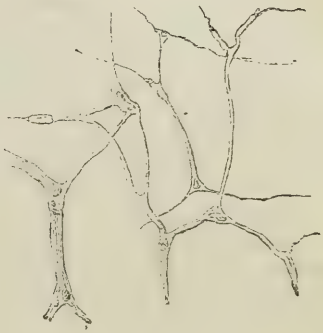

Fig. 123. — Nerfs de la cornée (d'après His).

Physiologie. — La nutrition de la cornée se fait aux dépens des cellules cornéennes, et c'est l'humeur aqueuse qui paraît fournir les éléments nécessaires à cette nutrition. Les expériences établies par Gosselin ont démontré, en effet, que la cornée a sur le vivant une perméabilité et une propriété endosmotique des plus prononcées. D'autre part, les anses vasculaires, très-nombreuses, qui existent au bord de cette membrane apportent à leur tour des matériaux qui peuvent se transporter par endosmose dans les cellules et y entretenir la vie.

Mais ces conditions étant insuffisantes pour la régénération des parties altérées de la cornée, des vaisseaux de nouvelle formation y apparaissent et pourvoient à la nutrition pendant toute la durée de la maladie.

Le rôle optique de la cornée est très-grand : c'est le premier milieu réfringent dans lequel se réfractent les rayons lumineux qui se rendent à la rétine. Selon Krause et Chossat, la valeur de l'indice de réfraction est de 1.330 à 1.3523 ; par conséquent, c'est dans cette membrane que les rayons lumineux qui se rendent à la rétine subissent la plus grande réfraction ; et l'on comprend dès lors pourquoi, comme Donders et Knapp l'ont établi, les moindres irrégularités dans la conformation de cette membrane amènent l'astigmatisme.

Comme nous l'avons vu, la cornée reçoit son innervation des branches de la cinquième paire. Magendie a démontré qu'en la détruisant dans le crâne on rend l'œil plus saillant, la cornée plus terne, et, au bout de quelques jours, son opacité se prononce de plus en plus, l'engorgement des vaisseaux conjonctivaux augmente, la tache se transforme bientôt en ulcère qui se perfore et entraîne la perte de l'œil. Mais ce n'est pas une règle absolue ; Claude Bernard (1) et Schiff ont indiqué plusieurs circonstances dans lesquelles la section du nerf occasionnait une altération plus tardive, qui même, dans quelques cas, ne se produit point. L'éminent physiologiste français explique cette circonstance par le siége de la blessure. Plus on s'éloigne du ganglion de Gasser en arrière, pour se rapprocher de l'origine cérébrale, moins on a de lésions de nutrition dans l'œil.

(1) Claude Bernard, *Leçons sur le système nerveux*. Paris, 1858, t. II, p. 58.

CHAPITRE II

MODE D'EXPLORATION

L'examen de la cornée doit être fait d'abord au jour, puis à l'éclairage d'une lampe. On y procède dans un ordre et avec une méthode tout particuliers.

1. Le malade est placé tout près d'une fenêtre et un peu obliquement au jour; on lui recommande de fixer un doigt, que l'on promène devant son œil dans toutes les directions. Pendant ce temps, le chirurgien examine attentivement le reflet de la fenêtre qui se projette successivement sur les différentes parties de cette membrane. L'image de la fenêtre, réfléchie sur la cornée, doit être luisante et polie; lorsque, au contraire, le reflet apparaît brisé, irrégulier, ou à facettes, on doit supposer l'existence d'un ulcère, d'un abcès ou d'une altération de l'épithélium.

C'est dans le même but que le professeur Laugier a proposé de promener devant l'œil la lumière d'une bougie, dont le reflet cornéen se déforme et devient inégal, aussitôt qu'il tombe sur une portion exulcérée de cette membrane.

2. On cherche ensuite si la cornée a conservé partout sa transparence normale. Pour découvrir les opacités, qui sont quelquefois très-petites, on prescrit au malade de diriger l'œil dans tous les sens, en haut, en bas, à droite et à gauche, et, pendant ce temps, l'observateur fixe constamment tout le champ pupillaire. La moindre opacité de la cornée se plaçant devant la pupille apparaîtra comme une tache laiteuse sur le fond noir de la pupille.

3. Lorsqu'on soupçonne la présence d'un corps étranger métallique très-petit dans la cornée, on s'efforce de placer successivement chaque point de la cornée en face de l'iris; la couleur de ce dernier étant plus pâle que celle d'une paillette de fer, d'un morceau de charbon, etc., il sera assez facile de le découvrir.

4. *Éclairage latéral.* — Les opacités très-légères et superficielles de la cornée sont facilement reconnues au moyen de la méthode de l'éclairage latéral.

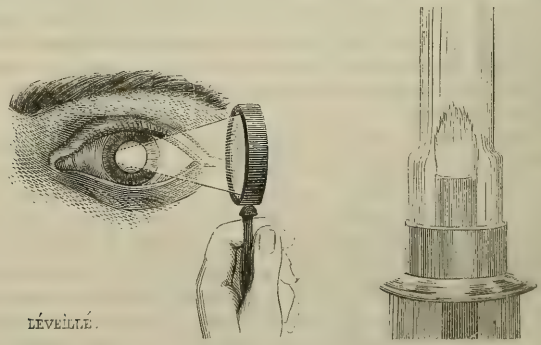

Fig 124. — Éclairage latéral.

On se sert pour cela d'une lentille biconvexe n° 2 1/4, au moyen de laquelle on concentre sur la cornée la lumière d'une lampe, placée à 15 centimètres, un peu de côté et en avant de l'œil (fig. 124).

Pour bien éclairer la cornée, on doit en éloigner la loupe d'une distance égale à celle de son foyer, et la tenir obliquement afin que le cône lumineux éclaire par son sommet la surface cornéenne.

Lorsqu'on veut reconnaître en détail les opacités ponctuées de la membrane de Descemet, ou les vaisseaux très-fins de cette membrane, on doit examiner la cornée à travers une forte loupe simple ou celle de Brucke pendant qu'elle est éclairée par le cône lumineux.

5. La convexité de la cornée doit être explorée avec soin ; on reconnaît sa courbure normale en regardant l'œil de profil. De cette façon on se rend compte de la profondeur de la chambre antérieure, et de l'exagération de courbure cornéenne, soit dans toute son étendue, soit dans une partie limitée.

La cornée peut prendre une forme conique vers son centre, ce qu'on reconnaîtra aussi en regardant l'œil de côté, ou bien en plaçant le malade dans une chambre sombre et en projetant sur l'œil la lumière réfléchie par un miroir concave.

Souvent ce reflet devient irrégulier, déformé et indique des anomalies de conformation de cette membrane, comme l'a démontré Cuignet (de Lille) (1).

Lorsque la courbure de la cornée est normale, le reflet se déplace avec les mouvements de l'œil ; dans le cas de *staphylôme conique*, ce reflet reste au contraire fixe au centre de la saillie conique.

Au point de vue de sa conformation, nous devons faire remarquer que cette membrane est très-bombée chez les myopes, aplatie chez les hypermétropes, et que dans le cas d'astigmatisme son diamètre transversal est relativement beaucoup plus grand que son diamètre vertical.

6. Un dernier moyen d'investigation de cette membrane est le degré plus ou moins grand de sa sensibilité au toucher, que l'on constate soit avec la pulpe du doigt, soit avec un petit morceau de papier. Ordinairement la cornée supporte difficilement cet attouchement, tandis que, dans les glaucomes et dans certaines hydrophthalmies, elle est presque insensible et anesthésiée.

CHAPITRE III

PATHOLOGIE ET THÉRAPEUTIQUE.

L'étude des maladies de la cornée a toujours présenté des difficultés considérables, et pendant longtemps on ne savait pas si cette membrane pouvait ou non s'enflammer. Scarpa parle des ulcères, consécutifs aux abcès situés derrière la conjonctive qui recouvre la cornée; mais il ne dit rien des kératites. Demours s'exprime aussi en termes vagues sur les phlegmasies de cornée. La dénomination de la kératite n'apparaît qu'après que Vetch et Wardrop eurent décrit l'inflammation de cette membrane en 1807. Mirault (d'Angers) a démontré en 1823 que la cornée, comme tous les autres tissus, peut s'enflammer. Selon lui, cette inflammation devait se traduire par un engorgement des vaisseaux spéciaux dans lesquels circulait le fluide blanc et que le sang n'y pénétrait que dans des cas de phlegmasies.

(1) Cuignet, *De la kératoscopie* (*Recueil d'ophthalm.* Paris, octobre 1873).

Mais cette opinion a été combattue par Broca (1), qui chercha à démontrer que les tissus sans vaisseaux, tels que la capsule du cristallin, le corps vitré et la cornée elle-même, ne peuvent pas plus s'enflammer que les cartilages, les poils, les ongles, les dents.

Aujourd'hui, nous savons que l'inflammation peut exister dans ces tissus et que la vascularisation n'appartient souvent qu'à une période ultérieure de l'inflammation. Ainsi l'existence des kératites ne peut plus être mise en doute, quoique l'interprétation de ce mécanisme soit encore à trouver.

Virchow explique l'inflammation par l'activité exagérée de la cellule. En se basant sur les expériences faites sur les animaux, His est arrivé aux conclusions suivantes : 1° Dans une inflammation, les cellules augmentent de volume; 2° la paroi de la cellule se sépare d'avec son contenu ; 3° de jeunes cellules apparaissent ultérieurement et se transforment ensuite en graisse.

Dans ces derniers temps, Cohnheim a émis une nouvelle hypothèse : il pense que les globules du pus se forment en dehors de la cornée et qu'ils ne sont autres que les leucocytes émigrés. Ce serait, d'après lui, l'irritation produite sur les nerfs de la cornée, qui, en se transmettant au limbe conjonctival, y provoquerait une inflammation et favoriserait le transport des leucocytes. L'infiltration de ces productions dans la cornée la rendrait plus ou moins trouble, et contribuerait à la régénération de sa partie altérée. Talma, élève de Donders, cherche à démontrer que les corpuscules fixes de la cornée ne jouent aucun rôle direct dans sa suppuration (2).

Comme on voit, cette théorie se rapproche beaucoup de celle qui a été émise il y a vingt ans par Bowman, de Londres.

Selon cet éminent ophthalmologiste (3), le premier changement qui s'opère après la ponction ou l'incision de la cornée, est une interruption mécanique des actes nutritifs. Bientôt le sang afflue en plus grande quantité dans les vaisseaux les plus voisins de la partie blessée et amène des matériaux qui doivent combler la lésion. Ces vaisseaux apportent, en effet, en abondance de petites particules appelées cytoblastes, qui existent naturellement, quoique en petit nombre, dans les lamelles de la cornée, et dont la quantité relative est regardée comme l'indice de l'activité du mouvement nutritif. Bientôt ces particules obstruent les interstices des tissus qui forment les lèvres de la plaie, la couvrent entièrement de manière à occuper tout l'espace qui les sépare, et deviennent un moyen d'union.

Contrairement à l'opinion de Cohnheim, Feltz cherche à prouver que tout le travail d'inflammation se passe dans le protoplasma lui-même, qui donne naissance, par une genèse en apparence spontanée, à des leucocytes nombreux.

Pour nous, l'inflammation doit être envisagée de la manière suivante : Ce ne sont pas les leucocytes s'infiltrant dans la cornée qui donnent lieu à une kératite ; mais celle-ci est due à une irritation des nerfs trophiques de cette membrane, à la suite de laquelle les éléments de la cornée subissent des altérations propres à

(1) Broca, *Mémoire sur la nature des affections connues sous les noms vicieux de* capsulite *et de* kératite (*Bull. de la Soc. anat.*, 1853, t. XXVIII, p. 451).

(2) Talma, *Archiv f. Ophth.*, Bd. XVIII, Abth. II, p. 1.

(3) Bowman, *Leçons faites en* 1847 *à l'hôpital ophthalmologique de Moorfields* (*Annales d'oculist.*, 1855).

compromettre les fonctions nutritives. Toute blessure, tout corps étranger ou dépôt morbide qui apparaît dans l'épaisseur de la cornée, doit provoquer une irritation des nerfs qui y aboutissent.

Schiess-Gemuseus (1) et Schalygin (2) ont attiré l'attention sur la prolifération des cellules épithéliales et sur les altérations dont elles peuvent être le siége. Selon ces auteurs, cette transformation se fait par la segmentation des noyaux et la formation des cellules endogènes.

Une blessure, un corps étranger ou un dépôt de matières organiques ou inorganiques, arrête l'endosmose et la nutrition de la partie affectée ; d'où résultent le trouble et l'opacification, comme après la mort. Et pourvu que cet état se prolonge, il y a mortification ou nécrose des éléments atteints. Ces mêmes éléments nécrosés subissent l'imbibition du liquide nutritif qui arrive à la cornée, gonflent et compriment les éléments voisins. Une nouvelle irritation s'ajoute à la première, se communique aux nerfs péricornéens et, par leur entremise, aux anses vasculaires du limbe conjonctival. Les vaisseaux ainsi irrités se dilatent ; le sang arrive en plus grande quantité, l'injection périkératique devient très-prononcée, et, sous l'influence physiologico-pathologique qui nous échappe, de nouvelles anses vasculaires apparaissent sur le bord cornéen, s'avancent vers le centre et ne tardent pas à envahir le point malade.

Les vaisseaux qui apparaissent sur la cornée ne sont donc pas la cause, mais bien la conséquence de l'inflammation cornéenne. Les recherches que nous avons faites à ce sujet (3) nous ont permis d'avancer avec certitude que les vaisseaux se développent dans presque toutes les affections inflammatoires de la cornée, et qu'ils y sont indispensables pour la réparation et la reconstitution des éléments altérés ou détruits.

Ceci admis, on comprend que la vascularisation de la cornée n'appartienne pas spécialement à telle ou telle forme de kératite, mais qu'elle est propre à toutes les inflammations de cette membrane, bien qu'à des périodes différentes.

C'est pour cette raison que, dans notre classification des maladies de la cornée, nous rejetons la forme des kératites vasculaires comme maladies distinctes, et que nous ne les décrirons que comme des périodes de diverses altérations de la cornée.

Un autre point de pathogénie de la cornée a été jusqu'à présent mal interprété : nous voulons parler des ulcères de cette membrane.

Tous les auteurs ont décrit la forme particulière de kératite qu'ils nomment *kératite ulcéreuse*. Or, rien n'est plus rare que de voir des kératites ulcéreuses primitives, tandis que, habituellement, les ulcères de la cornée sont consécutifs à des abcès, à des phlyctènes, à des blessures, etc.

Pour nous, les ulcères, de même que la vascularisation, sont des phénomènes secondaires qui se déclarent à la suite de l'inflammation de la cornée ; nous les décrirons donc comme une des phases ou un des symptômes morbides des affections de cette membrane. Les ulcères primitifs sont relativement rares, ils sont le plus souvent de nature nécrosique, ou bien ils se présentent comme des ulcères rongeants.

(1) Schiess-Gemuseus, *Schweiseniche mede Zeitchift*, t. III, p. 35.
(2) Schalygin, *Archiv f. Ophth.*, 1866, t. XII, Abth. I, p. 83.
(3) Galezowski, *Mémoire lu à la Société d'émulation* (*Union méd.*, 1868, nos 89 et 90).

Voici, en résumé, les affections de la cornée que nous allons étudier.

1. Kératites. . . . . .
   - Phlycténulaire.
   - Suppurative, ou abcès de la cornée.
   - Ulcérative ou nécrose.
   - Granuleuse, ou pannus.
   - Diffuse ou interstitielle.
   - Proliférative.
   - Ponctuée.
2. Ulcères rongeants.
3. Blessures, brûlures et corps étrangers.
4. Altération de transparence et de courbure.
   - Taies, leucômes et gérontoxon.
   - Staphylômes pellucides et opaques.
5. Tumeurs et kystes.

ARTICLE PREMIER.

KÉRATITE PHLYCTÉNULAIRE OU LYMPHATIQUE.

La kératite phlycténulaire, appelée par quelques auteurs *herpès de la cornée*, est une affection spécialement propre aux enfants de deux à quinze ans; rarement elle apparaît plus tard. Elle est caractérisée par l'apparition de petites vésicules transparentes, soit au centre, soit à la périphérie de la cornée.

Symptomatologie. — 1. *Vascularisation.* — Dès qu'une phlyctène se montre sur un point quelconque de la cornée, cette membrane est le siége d'une irritation très-vive qui ne tarde pas à provoquer une injection plus ou moins prononcée, d'abord dans la partie la plus voisine de la pustule, et ensuite tout autour de la cornée.

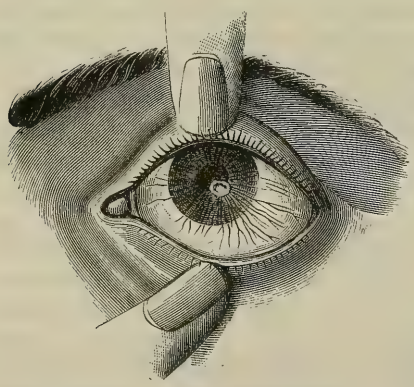

Fig. 125. — Kératite phlycténulaire.

Le plus souvent, on remarque un faisceau de vaisseaux isolés, ayant la forme triangulaire, dont la base se rapproche du cul-de-sac conjonctival, pendant que le sommet aboutit à la cornée. Au sommet de ce faisceau vasculaire on aperçoit une saillie globuleuse, qui n'est autre chose que la phlyctène.

Le faisceau vasculaire ne s'arrête pas toujours au bord de la cornée; il s'avance bien souvent vers le centre plus ou moins loin, selon que la phlyctène se trouve rapprochée ou éloignée de son bord (fig. 125).

Cette vascularisation de la cornée est toute superficielle; les vaisseaux sont sinueux et presque variqueux; ils apparaissent souvent au bout de vingt-quatre ou de quarante-huit heures après la naissance de la phlyctène.

Les vaisseaux de la cornée deviennent de plus en plus nombreux, selon que la phlyctène est profonde, que la destruction des éléments cornéens est plus grande et l'irritation plus prononcée. On voit quelquefois un paquet de vaisseaux très-épais

se développer au bord de cette membrane, et apparaître sous la forme d'un ptérygion, surtout s'il se trouve à l'angle interne.

Dans d'autres cas, la cornée tout entière se couvre de vaisseaux superficiels très-nombreux et tellement fins qu'on ne les distingue qu'avec une très-forte loupe, comme on peut en juger par la figure 126. Une vascularisation aussi généralisée est due aux nombreuses phlyctènes qui se sont ulcérées. On la rencontre plus souvent chez les jeunes filles de quinze à seize ans, d'un tempérament lymphatique et qui n'ont pas été convenablement soignées à l'origine de la maladie.

La vascularisation conjonctivale accompagne ordinairement celle de la cornée, surtout dans la portion bulbaire.

2. *Phlyctènes.* — Les phlyctènes se présentent au sommet de faisceaux vasculaires sous forme de petites vésicules transparentes ou de petites élevures blanchâtres.

Très-souvent une seule phlyctène occupe le centre de la cornée ; elle est tellement fine, que c'est à peine si l'on y remarque une surface rugueuse et dépolie. Dans d'autres cas, les phlyctènes sont multiples; une ou deux s'étalent sur cette membrane, pendant que les autres sont comme incrustées à son bord sur le limbe conjonctival.

Les phlyctènes sont *superficielles* ou *profondes.* Les premières sont placées sous la couche épithéliale, et le liquide qu'elles contiennent se résorbe facilement; le

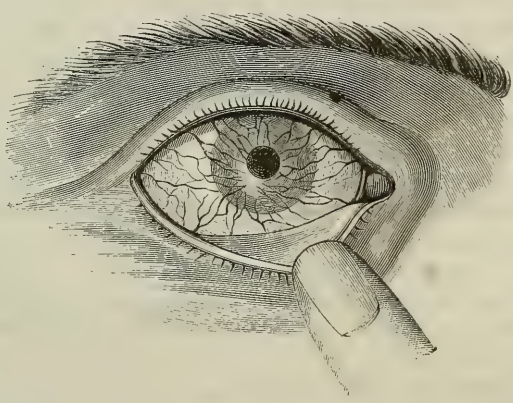

Fig. 126. — Vascularisation de la cornée consécutive à une kératite phlycténulaire.

nouvel épithélium remplace celui qui a été soulevé, et la guérison a lieu sans laisser la moindre trace. Les phlyctènes profondes se développent dans la lame élastique antérieure; elles sont plus volumineuses que les précédentes, et ont une évolution plus lente; elles se remplissent pendant deux ou trois jours; le quatrième jour, elles se rompent et se transforment en ulcères. Quelquefois elles suppurent et se transforment en abcès.

3. *Ulcération.* — Ce phénomène s'observe habituellement dès le troisième ou le quatrième jour. L'ulcération est d'abord peu profonde, à contours irréguliers, déchiquetés, frangés. Le fond est d'une teinte grisâtre ou d'un blanc jaunâtre, suivant la nature et la quantité du pus.

L'ulcère se débarrasse de tous les détritus qui le remplissent; l'irritation dimi-

nue, l'épithélium ne tarde pas à recouvrir son bord en grande partie, ce qui lui donne l'aspect d'un ulcère infundibuliforme. A partir de ce moment, tout danger a cessé : l'ulcère est complétement transparent, luisant à la surface. La rougeur et l'irritation de l'œil diminuent et disparaissent même, de sorte que si l'on ne fait pas attention à la différence de niveau et à une sorte de dépression qui existe à l'endroit où siége l'ulcère, on peut considérer l'œil comme guéri. Cette erreur est même commise journellement par tous ceux qui ne connaissent pas cette circonstance.

Les ulcères peuvent pourtant devenir profonds et entamer la substance propre de la cornée. Cela arrive notamment quand le liquide de la phlyctène se transforme en un véritable pus. Alors la maladie ne peut plus être considérée comme une simple phlyctène, mais plutôt comme un véritable abcès de la cornée que nous étudierons plus tard.

4. *Infiltration et opacité.* — Tout autour de la phlyctène, la cornée devient terne, trouble, opaline, état qui est dû à l'infiltration de la lymphe coagulable et à la gêne de nutrition. Cette infiltration devient quelquefois excessive, surtout chez les enfants scrofuleux ; elle se dissipe au fur et à mesure que l'état de la phlyctène elle-même s'améliore.

A la suite des phlyctènes profondes, des taches blanchâtres plus ou moins épaisses se forment sur cette même membrane, taches que l'on a désignées sous les noms d'albugo, de taies, etc. Elles disparaissent quelquefois chez les enfants sans laisser la moindre trace, comme Mackensie l'avait remarqué. Mais il arrive bien souvent qu'elles sont consécutives à des cicatrices ; alors elles persistent forcément pendant toute la vie.

5. *Photophobie et douleurs.* — Un des signes les plus caractéristiques de la kératite phlycténulaire, est la sensibilité excessive des yeux pour la lumière. Les enfants sont surtout sujets à cette maladie, et chez eux la photophobie est tellement vive, qu'ils cachent constamment les yeux avec leurs bras, ou en se couchant sur la figure.

Consécutivement à cette photophobie, il survient une contraction spasmodique des paupières tellement violente, qu'on est forcé d'écarter ces voiles avec les élévateurs.

Cette photophobie n'est nullement en rapport avec le degré d'inflammation, mais elle est plutôt liée à un état nerveux des enfants lymphatiques et strumeux. Elle cause aux malades beaucoup de souffrance, surtout s'ils sont exposés à une lumière vive, souffrance qu'ils ne ressentent plus dès qu'ils sont enfermés dans une chambre sombre ou qu'ils ont les yeux fermés.

Au moment de la formation des phlyctènes, les malades éprouvent des élancements et des douleurs plus ou moins prononcés, qui s'exaspèrent toutes les fois que l'ulcère envahit les couches profondes ; des accès névralgiques excessivement violents reviennent tous les soirs et toutes les nuits, et l'on a beaucoup de difficulté à les calmer.

Nous avons soigné en 1869, avec le docteur Barthez, un enfant atteint d'une kérato-conjonctivite phlycténulaire des plus graves. La phlyctène centrale s'était transformée en abcès tellement douloureux, que pendant plus d'un mois le petit malade fut sujet à des crises névralgiques des plus violentes. Les douleurs reve-

naient tous les soirs et toutes les nuits, et ne cédèrent qu'au sulfate de quinine que nous avons porté à la dose de 40 et 50 centigr. par jour.

6. *Épiphora.* — Un larmoiement abondant accompagne les affections de la cornée, et en particulier les kératites phlycténulaires pendant la période de la photophobie. Ce symptôme est dû à l'exagération de la sécrétion de la glande lacrymale; il est démontré, en effet, que l'irritation de la cinquième paire, même de son extrémité périphérique, se transmet à toutes les autres, et amène la sécrétion exagérée des larmes.

Souvent ces malades sont comme enrhumés, et il s'écoule constamment une quantité considérable de sérosité par la narine correspondante à l'œil malade, ce qui est dû aux larmes qui passent en grande quantité par les narines.

Plusieurs de ces malades éternuent fréquemment, soit à la suite de l'irritation de la muqueuse nasale, soit par l'action réflexe du filet ethmoïdal du rameau nasal de la branche ophthalmique de Willis.

7. *Iritis.* — L'iritis est une complication qui peut se rencontrer dans les phlyctènes profondes transformées en abcès.

8. *Conjonctive.* — Sous l'influence de la vascularisation très-marquée qui se développe sur la cornée de certains individus lymphatiques, l'œil tout entier prend part à cette inflammation. On voit alors la conjonctive se boursoufler, les papilles du cul-de-sac s'infiltrer et augmenter de volume, au point qu'on les confond très-facilement avec les granulations papillaires néoplasiques. Les cornées se troublent de plus en plus et subissent une infiltration générale tellement intense que la vue se perd totalement.

Marche, durée. — La kératite phlycténulaire n'a pas une marche bien régulière : le nombre des phlyctènes et leur profondeur modifient sensiblement l'évolution de la maladie.

Bien souvent, les phlyctènes superficielles disparaissent au bout de quelques jours, soit spontanément, soit après l'insufflation de la poudre de calomel.

Les phlyctènes ulcérées persistent beaucoup plus longtemps ; dans les cas favorables, huit à quinze jours sont suffisants pour obtenir leur cicatrisation.

Il arrive aussi bien souvent qu'au moment où une phlyctène entre dans la période de résolution, une autre apparaît, soit au centre, soit à la périphérie de la cornée. Alors la durée de l'affection est plus longue, et sa marche est compliquée de récidives.

Les phlyctènes qui se transforment en abcès peuvent durer des mois entiers et avoir les conséquences les plus graves.

Diagnostic différentiel. — La kératite phlycténulaire ou lymphatique est très-facile à reconnaître. D'abord, la maladie étant propre à la première enfance, on doit toujours la soupçonner lorsqu'on est appelé auprès d'un enfant atteint de photophobie excessive s'accompagnant de larmoiement, sans suppuration des conjonctives.

On constatera l'existence des phlyctènes sur la cornée en suivant les vaisseaux jusqu'au sommet du triangle qu'ils forment; on trouvera sur ce point, soit une saillie, lorsque l'affection est récente, soit une ulcération transparente et superficielle.

L'*abcès* de la cornée peut être confondu avec la kératite phlycténulaire; mais,

en premier lieu, l'abcès est le plus souvent unique, tandis que les phlyctènes sont multiples ; en second lieu, les phlyctènes se rencontrent rarement chez les sujets d'un certain âge. Les phlyctènes profondes et qui suppurent ne diffèrent en rien des abcès.

Lorsque la cornée se vascularise sur une grande étendue, elle peut simuler le *pannus granuleux*, surtout si l'on examine le malade au moment où les phlyctènes sont déjà en partie effacées. Dans ce cas, on renverse la paupière supérieure, et on l'examine pour s'assurer s'il y a ou non des granulations.

On confond encore plus souvent l'ophthalmie lymphatique avec l'ophthalmie granuleuse, lorsque la conjonctive et la cornée ont subi au bout d'un certain temps des infiltrations des plus marquées et un engorgement considérable des papilles. Le diagnostic pourra être établi d'après les signes suivants : 1° par l'absence de suppuration, les yeux ne sécrètent habituellement que des larmes abondantes ; 2° la conjonctive palpébrale n'est habituellement qu'injectée ; 3° le cul-de-sac conjonctival présente des plis boursouflés, rouges et engorgés, mais non infiltrés d'un liquide jaunâtre, granuleux ; 3° des cautérisations souvent répétées ne font qu'aggraver la maladie.

J'ai eu plus d'une fois l'occasion de voir des malades soignés pendant plusieurs années pour des granulations sans aucun résultat, tandis que trois à six semaines d'un traitement rationnel m'ont suffi pour amener la guérison complète.

Anatomie pathologique. — Comme nous l'avons vu plus haut, les phlyctènes se développent souvent entre la membrane élastique antérieure et la couche épithéliale ; ce qui résulte aussi des recherches de Donders et Muller ; la résolution spontanée et rapide de ces pustules sans opacité ni vascularisation consécutive le démontre aussi. Dans un cas de phlyctène superficielle, j'ai enlevé sa surface antérieure, et l'examen au microscope ne m'a fait découvrir rien autre chose que des cellules épithéliales.

Les phlyctènes profondes se développent dans la couche élastique antérieure, qui se distend, se gonfle, se désagrège ; et c'est dans cette même lame que les vaisseaux apparaissent.

Étiologie. — Cette affection est la plus fréquente de celles que l'on observe chez les enfants de deux à quinze ans. Ainsi, sur 423 enfants atteints de maladies inflammatoires des yeux que j'ai eu à soigner, les kératites ou les conjonctivites phlycténulaires ont été observées 211 fois, pendant que toutes les autres inflammations prises ensemble ne figurent que pour le chiffre de 208.

Pour Bazin (1), les pustules conjonctivales sont la première et la plus ordinaire manifestation de la scrofule. Ce sont, dit-il, des scrofulides bénignes exsudatives. Gueneau de Mussy, par son expérience personnelle, est arrivé à la même conclusion. Wharton Jones appelle cette maladie *ophthalmie scrofuleuse ;* mais il donne à cette dénomination plutôt un sens conventionnel qu'un sens littéral.

Il faut avouer, en effet, que cette affection se rencontre si souvent simultanément avec une éruption scrofuleuse des oreilles, des narines, de la joue, avec un engorgement des glandes, etc., que, sinon toujours, au moins dans la majorité des

(1) Bazin, *Leçons sur la scrofule.* Paris, 1861, p. 503.

cas, la cause scrofuleuse doit être acceptée. L'air froid et l'humidité, le printemps et l'hiver favorisent son développement.

La conjonctivite catarrhale, la rougeole, la scarlatine et la petite vérole, peuvent être considérées comme causes excitantes. Ainsi j'ai soigné, il y a quelque temps, une femme âgée de vingt-trois ans, lymphatique, qui n'avait jamais souffert des yeux, et qui, à la suite de la petite vérole, a été atteinte d'une kératite phlycténulaire double tellement rebelle, que ce n'est qu'après un traitement actif et énergique de trois mois que la guérison a pu être obtenue.

Pronostic. — En général, cette affection ne présente point de gravité et guérit sans laisser après elle de désordres graves.

On doit néanmoins avertir les parents des enfants malades, que si l'affection se prolonge, et si les ulcères deviennent profonds, des taches plus ou moins grandes peuvent rester sur la cornée.

Dans des cas graves, la perforation et même la destruction de la cornée peuvent avoir lieu; mais cette terminaison est heureusement très-rare.

Traitement. — 1. *Atropine.* — La première indication résulte de la nécessité de combattre la photophobie et la rougeur périkératique. L'emploi de l'atropine est, dans ce cas, le moyen le plus efficace. Comme narcotique, cet agent calme les douleurs et la photophobie en produisant l'anesthésie des nerfs ciliaires; de plus, il agit puissamment pour accélérer la circulation, rétrécir les vaisseaux et faire disparaître la rougeur. Son action s'explique aussi par la propriété qu'il a d'amener la paralysie du muscle accommodateur et la diminution de la tension intra-oculaire, ce qui est, pour le praticien, un point capital dans le traitement des affections de la cornée.

Le collyre d'atropine doit être complétement neutre; nous le prescrivons ordinairement à des doses plus ou moins fortes, suivant l'âge de l'individu et le degré d'inflammation, comme on peut en juger par la formule suivante :

℞ Eau distillée ..... 10 grammes. | Sulfate neutre d'atropine. 2, 3 ou 5 centigr.

Instiller dans l'œil malade toutes les deux ou trois heures.

2. Lorsque les phlyctènes ne sont pas ulcérées, ou que l'ulcération qui en résulte est superficielle, on devra avoir sur-le-champ recours à l'emploi de la poudre de calomel en insufflation, que l'on prescrit de la manière suivante :

℞ Calomel à la vapeur, porphyrisé..... 5 grammes.

Laisser tomber dans l'œil un peu de cette poudre une ou deux fois par jour, au moyen d'un petit pinceau sec.

L'usage de la poudre de calomel produit un effet merveilleux; il facilite la résorption de la phlyctène, et combat la photophobie d'une manière très-rapide.

Mais si l'ulcère est profond et suppurant, et si la rougeur de l'œil et la photophobie sont très-vives, j'emploie avec succès la pommade à l'oxyde jaune, ou bien j'insuffle de la poudre de calomel mélangée avec une petite quantité de morphine. Voici les formules de ces préparations, qui m'ont rendu souvent de grands services :

℞ Calomel porphyrisé..... 4 grammes. Hydrochlorate de morphine porphyrisé..... 10 centigr. S. Poudre pour insuffler dans l'œil.	℞ Oxyde jaune d'hydrogène, par voie humide..... 25 centigr. Axonge fraîche..... 6 grammes. S. Pommade que l'on introduit entre les paupières.

Pour combattre les douleurs névralgiques périorbitaires, ainsi que la photophobie, on aura recours à la pommade morphinée, en imbrocation sur la paupière. Voici les formules :

℞ Hydrochlorate de morphine. 25 centigr. Glycérine anglaise pour dissoudre..... q. s.	Axonge fraîche..... 5 à 10 gr. S. Pommade.

3. L'application des sangsues sera ordonnée si l'inflammation gagne en intensité et se communique à l'iris, ou bien lorsque les phlyctènes se multiplient, et que la suppuration se déclare dans l'une ou l'autre d'entre elles. Le nombre des sangsues doit être proportionné à l'âge et à la force du malade, et on les posera à la tempe tout près de l'oreille.

4. Quant au traitement interne, il sera toujours proportionné au tempérament et à la constitution du malade, ainsi qu'au degré d'inflammation.

Dès le début, il est avantageux de prescrire tantôt l'émétique, tantôt une purgation; ces médicaments seront ensuite remplacés par des paquets composés de calomel, avec la rhubarbe ou la scammonée.

Aussitôt que l'état des organes digestifs est amélioré, on ordonne le sulfate de quinine, comme le conseille le docteur E. Barthez.

C'est ainsi qu'on parvient à enrayer les symptômes inflammatoires aigus, pour n'avoir plus à s'occuper que de l'état constitutionnel des malades. L'huile de foie de morue, le sirop de brou de noix et le sirop antiscorbutique, sont autant de moyens qui agissent efficacement contre la constitution scrofuleuse. Les préparations iodées devront être proscrites pendant tout le temps que la poudre de calomel sera insufflée dans l'œil; autrement, on s'exposerait à des accidents très-graves du côté de la conjonctive. (Voy. CONJONCTIVITE PHLYCTÉNULAIRE.)

5. Si l'inflammation et la rougeur sont très-grandes au pourtour ou sur la cornée elle-même, on est quelquefois forcé de couper les faisceaux vasculaires au moyen du scarificateur. Mais, avant d'avoir recours à cette petite opération, j'essaye d'abord l'emploi alternatif de l'ésérine et de l'atropine : le premier de ces médicaments dilate les vaisseaux, et le second les contracte. Grâce à l'action combinée de ces deux agents, la vascularisation diminue souvent.

6. Les kératites lymphatiques invétérées, et les kérato-conjonctivites qui simulent les granulations, exigent un traitement tout spécial. On commence par suspendre pendant quelque temps l'usage du collyre d'atropine, qui dans cette période ne fait qu'augmenter l'irritation. On suspend aussi l'usage de tous les collyres astringents auxquels les malades ont été souvent assujettis, et on fait des scarifications au bord de la cornée tous les deux ou trois jours.

Mais le moyen le plus efficace que nous employons avec succès dans cette période de la maladie, est l'emploi des douches de vapeur d'eau chaude à l'aide d'un appareil vaporisateur (fig. 127).

On applique une compresse double sur les deux yeux et on approche le malade à une distance de 20 ou 30 centimètres de l'appareil, le front appuyé contre la plaque (P); à ce moment il reçoit un jet de vapeur sur chaque œil. Le malade reste sous cette douche pendant quinze, vingt ou trente minutes, et il renouvelle ces douches une ou deux fois par jour, tantôt tous les jours, tantôt tous les deux ou trois jours. A l'aide de ces moyens on obtient souvent une amélioration des plus marquées. En y joignant la pommade de l'oxyde jaune d'hydrargyre, que l'on introduit tous les soirs dans l'œil, je suis parvenu à guérir la maladie qui a souvent résisté à tous les traitements pendant deux, quatre, six et même dix ans, comme on peut en juger par l'observation ci-jointe (1).

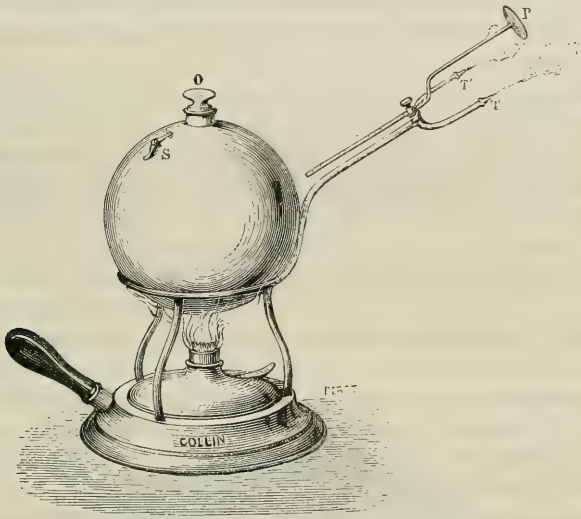

Fig. 127. — Appareil de Lourenço (*).

7. Les collyres au nitrate d'argent ou tout autre collyre astringent de même nature, ne doivent point être employés.

8. Des vésicatoires derrière les oreilles peuvent être employés comme dérivatifs. Mais on doit en être sobre avec les individus prédisposés aux éruptions exanthémateuses.

(1) Observation. — M. G..., espagnol, âgé de quarante-huit ans, me fut adressé à la fin du mois de mai 1873 par mon excellent et distingué confrère le docteur Campbell, pour une kératite lymphatique double, dont il était atteint depuis plus de six ans. Les deux cornées sont couvertes dans plusieurs endroits d'ulcères larges avec vascularisation très-marquée occupant une grande surface de la cornée droite. La photophobie est très-intense, il ne peut plus quitter la chambre noire depuis plusieurs mois, et il ne supporte pas la moindre lumière ; le larmoiement est très-abondant, les bords des paupières sont atteintes d'une blépharite pithyriasique. Aucun traitement suivi jusqu'à cette époque n'avait amené d'amélioration. J'ai fait la prescription suivante : instillation d'atropine, les douches de vapeur d'eau chaude et la pommade à l'oxyde jaune d'hydragyre. Sous l'influence de ce traitement qui a été suivi pendant six mois, la cornée gauche guérit complétement, et l'œil droit conserva à peine une petite ulcération. La photophobie cessa, le malade reprit ses occupations habituelles et put repartir à Madrid presque complétement guéri.

(*) A, réservoir d'eau, qui se remplit par l'ouverture O; S, soupape de sûreté ; T, T', tuyaux très-fins, par lesquels sort la vapeur d'eau ; P, support avec une plaque qui sert de point d'appui pour le front.

9. Comme moyens hygiéniques, on doit prescrire le séjour au grand air, et recommander au malade d'éviter de se coucher sur la figure ou d'habiter une chambre humide et par trop sombre. Un régime tonique, fortifiant, substantiel, est de rigueur.

10. Le badigeonnage des paupières avec la teinture d'iode ou le nitrate d'argent est très-efficace pour combattre la photophobie. Hays et Serre (d'Alais) l'ont successivement recommandé.

11. On peut quelquefois avoir recours à la méthode de Sauvages, qui consiste à ouvrir la phlyctène et à vider son contenu, ce qui arrête bien souvent et d'une manière rapide la maladie.

12. Pour prévenir les récidives des kératites phlycténulaires, on doit prolonger l'insufflation de la poudre de calomel pendant trois ou quatre semaines, et même au delà.

Bibliographie. — Serres (d'Alais), *Annales d'oculistique*, 1846, t. XV, p. 179. — Henley Thorp, *Hyperesthésie oculaire et ophthalmie scrofuleuse* (*Arch. génér. de méd.*, 1857, 5e série, t. X, p. 562). — Montet, *De la kérato-conjonctivite phlycténulaire*, thèse de Paris, 1866. — Draghiesio, *Quelques considérations sur la kératite en général, et la kératite phlycténulaire en particulier*, thèse de Paris, 1867. — Follin et Duplay, *Traité élémentaire de pathologie externe*, t. IV, p. 307. Paris, 1873.

ARTICLE II

ABCÈS DE LA CORNÉE OU KÉRATITE SUPPURATIVE.

La suppuration de la cornée, qui a été niée pendant quelque temps, à cause de l'absence des vaisseaux dans cette membrane, ne peut plus être contestée, surtout depuis que Desmarres et Ch. Robin (1) ont démontré la présence des globules du pus dans les parties altérées.

Symptomatologie. — *Symptômes anatomiques.* — Au commencement de la maladie, on aperçoit sur un point ou sur l'autre de la cornée une tache blanchâtre, qui souvent n'est pas plus grosse qu'une pointe d'aiguille; cette tache s'étend en largeur et gagne les couches sous-jacentes en y formant une opacité blanchâtre plus ou moins étendue.

Les abcès de la cornée conservent habituellement une forme circulaire : tantôt c'est un cercle régulier et complet; tantôt c'est un demi-cercle ou un quart de cercle. Quelquefois il devient allongé, ovale, à bandelette, ou abcès en coup d'ongle, comme Velpeau l'avait signalé.

Dès le début de l'abcès, la surface de la cornée devient inégale, terne, chagrinée, ce qui est le résultat d'un soulèvement de l'épithélium. A mesure qu'il s'étend, et que la quantité du pus augmente, la surface de la cornée offre une saillie plus ou moins prononcée, globuleuse, saillie occasionnée par un gonflement et un soulèvement des couches qui recouvrent l'abcès. La couleur de la tache change aussi : elle passe au blanc jaunâtre, ou au blanc grisâtre, pendant que le pourtour est d'une teinte laiteuse ou bleuâtre.

Au pourtour de l'abcès, la cornée perd sa transparence sur un rayon plus ou

(1) Ch. Robin *in* Desmarres, *Traité des maladies des yeux*, t. II, p. 266.

moins large : il se déclare une sorte d'infiltration séreuse, qui est occasionnée par la compression des éléments cornéens et la suspension de sa nutrition La couche épithéliale antérieure est soulevée et troublée.

L'abcès de la cornée ne tarde pas à amener une inflammation et une injection sous-conjonctivale périkératique très-prononcée. Au commencement, cette injection ne se voit qu'au voisinage de l'abcès, sous forme d'un faisceau, comparable à ce qui existe dans les phlyctènes; mais bientôt la rougeur périkératique devient générale, et s'étend tout autour sur une bande circulaire de 4 à 5 millimètres de largeur. Ce lacis des vaisseaux est constitué par des capillaires excessivement fins et qui diminuent de plus en plus à mesure qu'on s'éloigne de la cornée pour se rapprocher du cul-de-sac conjonctival. C'est là, en effet, un des signes caractéristiques qui distinguent les kératites et les iritis des conjonctivites.

La conservation de la transparence d'une grande partie des couches profondes, placées au-dessous de la collection purulente, permet de juger si l'abcès est superficiel. Au moyen de l'éclairage oblique et à l'aide d'une forte loupe, on constate facilement la transparence des couches profondes.

Les abcès profonds se développent dans le tissu propre de la cornée, entre les deux couches élastiques, antérieure et postérieure; ils s'étendent dans tous les sens. Ne pouvant pas se frayer un passage au dehors, le pus s'infiltre surtout en bas, et constitue une sorte de trajet fistuleux ou de collection purulente appelée *onyx* dans l'épaisseur de la cornée.

Hypopyon. — Le pus se fraye souvent un passage en arrière; il perfore la membrane de Descemet et s'accumule en bas de la chambre antérieure, pour y former une tache blanche ou jaunâtre, dont la limite inférieure est un arc de cercle

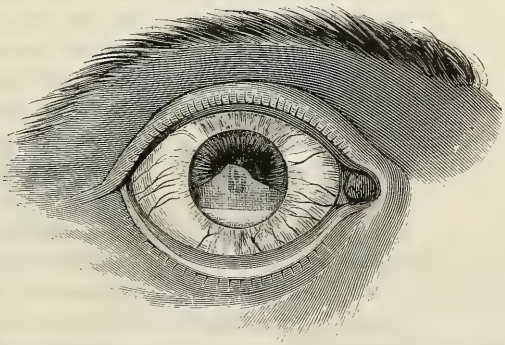

Fig. 128. — Abcès de la cornée avec hypopyon.

ouvert en haut, pendant que la limite supérieure forme une ligne horizontale. Cette tache n'est autre chose que l'*hypopyon* (fig. 128) ou collection de pus dans la chambre antérieure, qui se déplace à droite ou à gauche, pendant que le malade est couché sur l'un ou sur l'autre côté.

Plus un abcès est profond, plus il trouve de difficulté à se frayer le passage au dehors. La collection purulente intercellulaire devient alors plus abondante et l'irritation qui s'ensuit augmente de plus en plus jusqu'au moment où le pus s'écoule au dehors ou dans la chambre antérieure.

Sous l'influence de l'irritation croissante, l'œil devient de plus en plus rouge, la conjonctive s'enflamme et donne lieu à une suppuration catarrhale, avec chémosis séreux au pourtour de la cornée. Bientôt il se déclare une stase veineuse dans tous les vaisseaux ciliaires antérieurs, et comme ils communiquent avec les vaisseaux palpébraux, il en résulte naturellement un œdème palpébral plus ou moins intense qui dénote l'aggravation de la maladie.

Ulcère. — Les abcès superficiels étant placés soit dans la membrane de Bowman, soit immédiatement au-dessous d'elle, ne tardent pas à s'ouvrir et à se transformer en une ulcération. L'*ulcération* de la cornée est donc la seconde phase des kératites suppuratives; elle peut occuper une surface plus ou moins grande, suivant l'étendue de la suppuration et la profondeur à laquelle le pus se trouve logé.

Au point de vue de leur forme, on a divisé les ulcères de la cornée en *ulcères par abrasion*, *ulcères annulaires* et *ulcères en coup d'ongle*, de Velpeau. Ils ont tous la même origine et sont consécutifs à un abcès plus ou moins étendu qui s'est ouvert en avant en laissant la surface de la cornée plus ou moins dénudée ou ulcérée. Nous ne pensons pas qu'il soit utile d'attacher beaucoup d'importance à ces différentes formes : la forme aiguë ou chronique de ces ulcères est la seule qui doive être étudiée d'une manière particulière.

L'*ulcération* aiguë apparaît pendant les premiers jours qui suivent la perforation et l'ouverture de l'abcès. Une dépression se manifeste au centre de la cornée, ou bien à sa périphérie correspondante à l'endroit où il a existé préalablement un abcès. Cet ulcère est à bords irréguliers et frangés (fig. 129), et le fond affecte une coloration jaunâtre ou grisâtre, qui gagne de proche en proche en profondeur. Tant que l'inflammation de la cornée n'est pas arrêtée, l'ulcère s'étend de plus en plus; l'épithélium est détruit au pourtour, et la vascularisation est fortement développée dans les tissus qui entourent la cornée.

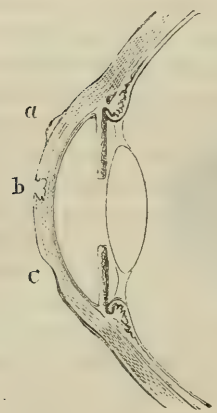

Fig. 129. — Ulcères de la cornée vus de profil (*).

Ulcération chronique. — La seconde variété des ulcères, ou plutôt leur seconde période, est un ulcère qui, d'aigu et progressif, est devenu chronique et stationnaire.

L'inflammation de la cornée s'arrête, l'injection des membranes voisines diminue ou même disparaît complétement, et si l'on examine de près une pareille ulcération, on ne tarde pas à constater que ces bords ont changé d'aspect; d'irréguliers et frangés qu'ils étaient, ils sont devenus émoussés, lisses et brillants ; le fond de l'ulcère s'est vidé et se présente alors sous forme d'une facette plus ou moins large.

C'est surtout à cette période d'ulcération chronique et latente qu'on aperçoit les vaisseaux développés dans la cornée elle-même et qui, partant de la conjonctive, viennent jusqu'au pourtour de l'ulcère lui-même. Ce sont les vaisseaux nourriciers de la partie altérée, que la nature tient en réserve pour préparer la cicatrisation de cette partie.

(* *a*, phlyctène faisant saillie à la surface de la cornée ; *b*, ulcère profond consécutif à un abcès ; *c*, ulcère en voie de cicatrisation.

Les ulcères peuvent avoir pour origine une irritation permanente occasionnée, soit par le frottement des cils, soit par l'action de l'air et des corps étrangers lorsque la cornée reste à découvert dans les paralysies de la septième paire. D'ordinaire ces abcès ne sont pas profonds, et ils se vascularisent au fur et à mesure de leur formation.

Dans certains cas rares, une altération de nutrition s'observe, soit à la périphérie, soit au centre de la cornée. Le tissu propre se gonfle, s'épaissit, et une saillie se montre à la surface; l'épithélium, quoique altéré, se maintient, mais sa superficie est comme chagrinée. Il y a alors une sorte d'infiltration des couches cornéennes sans suppuration. J'ai observé quelquefois cette infiltration chez les personnes atteintes d'affections des voies lacrymales. La guérison n'a pu être obtenue qu'à partir du moment où le larmoiement avait cessé.

J'ai rencontré chez un malade une altération large de 3 millimètres, occupant la moitié supérieure de la circonférence des deux cornées; le niveau de cette ulcération était de beaucoup inférieur à celui du centre de cette membrans; il était lisse, vasculaire sur toute la surface et recouvert d'une couche d'épithélium. La cornée était sensiblement amincie dans cet endroit, et l'iris adhérait par place à la capsule antérieure et dans un point à la cornée. Aucun traitement n'a réussi à améliorer cet état, si ce n'est l'incision des points lacrymaux et le cathétérisme des voies lacrymales que j'ai trouvé complétement obstruées.

Symptômes physiologiques. — La *photophobie* est un des symptômes le plus constants et tout à fait caractéristiques des abcès de la cornée; elle est surtout marquée pendant la première période, lorsque l'abcès n'est point ouvert et se trouve encore dans sa première période et en voie de formation. Ici le pus a beaucoup de peine à se frayer un pasaage au dehors, et cette difficulté tient à la densité trop grande du tissu cornéen. De là la compression des nerfs cornéens par le pus emprisonné, compression qui donne lieu à la photophobie ainsi qu'à des douleurs excessivement violentes.

Le *larmoiement*, plus ou moins considérable, est aussi un des signes constants des abcès cornéens aigus.

Les *névralgies ciliaires* s'observent dans la grande majorité des cas d'abcès cornéens; elles sont surtout violentes le soir et la nuit; dans la journée, le malade jouit d'un calme relatif.

Ces douleurs sont surtout développées dans les branches principales circumorbitaires, et j'ai pu m'assurer que, lorsque l'abcès occupe la partie inférieure de la cornée, il provoque des douleurs dans la joue correspondante; cette dernière devient même sensible au toucher et souvent œdématiée. Dans les abcès situés à la moitié supérieure de la cornée, j'ai remarqué que les douleurs ont leur siége habituel dans le sourcil, quelquefois dans le front, rarement dans les autres branches de la cinquième paire. L'œil lui-même et surtout la cornée deviennent sensibles, et les mouvements des paupières exaspèrent les douleurs. Mais cette sensibilité locale n'est pas constante, et il arrive même le plus souvent que les malades n'accusent qu'une sensation de gravier ou de corps étrangers.

Tous ces symptômes s'amendent à mesure que le pus s'écoule et que l'abcès passe de la forme aiguë et enflammée à la forme ulcérée et chronique.

Mais il y a une variété d'abcès de la cornée qui se forment sans que le malade

s'en aperçoive, qui marchent et se développent sans donner lieu à aucun symptôme inflammatoire. Ce sont les *abcès indolents* ou *asthéniques*. On les rencontre surtout chez les individus chétifs, scrofuleux, chez lesquels tous les tissus sont flasques; la cornée elle-même est moins résistante ; ses fibres se laissent plus facilement distendre par le pus, et bien souvent ces sortes d'abcès s'étendent plutôt à la surface qu'en profondeur.

Abcès des moissonneurs. — Une autre forme toute particulière d'abcès de la cornée s'observe chez les cultivateurs pendant la moisson; la gravité de cette forme est excessive. Ces abcès sont très-probablement occasionnés par des débris des barbes d'épis de blé qui s'attachent à la cornée et provoquent une suppuration tellement abondante, qu'en dépit de tout traitement la cornée se détruit sur une large étendue, et l'œil tout entier se perd ensuite. Tantôt ce sont des abcès phlegmoneux, tantôt des nécroses. Rechercher le corps étranger pour l'enlever est une condition indispensable pour obtenir leur guérison.

Marche et complications. — 1. Nous avons vu quelle est la marche habituelle des abcès de la cornée : ils se forment, se développent et s'ouvrent, soit en avant, soit en arrière. Lorsqu'ils s'ouvrent en avant, il se produit une ulcération de la cornée, qui est d'abord aiguë et enflammée, puis elle prend le caractère d'ulcère chronique. La cornée se vascularise et la lymphe plastique remplit petit à petit le vide en remplaçant les parties détruites par un tissu de nouvelle formation. La cicatrisation se fait ensuite, et les vaisseaux disparaissent.

2. Mais les choses ne se passent pas toujours ainsi, et il arrive quelquefois que la suppuration gagne rapidement en étendue, et qu'elle envahit de proche en proche toute la cornée aussi bien en surface qu'en profondeur. Dans ces conditions, toute la cornée devient trouble, terne, d'une teinte gris perle; puis elle s'opacifie de plus en plus, et quelques jours suffisent pour que la membrane soit détruite par la suppuration. On voit alors cette membrane se transformer en une masse blanche, crémeuse, dont les lambeaux se détachent peu à peu. La destruction totale de la cornée est la conséquence forcée de cette inflammation; l'iris se projette en avant et forme avec les débris de la tunique cornéenne une sorte de tumeur irrégulière que l'on appelle *staphyloma racemosum*.

Cet état de la cornée est extrêmement grave ; il y a là une sorte d'inflammation phlegmoneuse, amenant l'étranglement et le sphacèle des fibres cornéennes, qui subissent une pression et une distension exagérées par l'effet même du pus qui y est emprisonné.

3. Les abcès ulcérés, larges ou petits, peuvent gagner les couches profondes jusqu'à la membrane élastique postérieure. Ces couches, de même que la membrane de Descemet, n'offrant plus assez de résistance à la pression interne, s'engagent dans le fond de l'ulcération pour y former une sorte de pellicule transparente, de la grandeur d'une tête d'épingle, ou d'une saillie transparente, plus ou moins grande, convexe et tendue en avant. C'est la hernie des couches postérieures de la cornée dans l'ulcère, à laquelle on a donné le nom de *kératocèle*.

4. La kératocèle est le signe précurseur et imminent de la perforation ; vingt-quatre heures après son apparition, la pellicule se déchire et l'humeur aqueuse tout entière s'échappe par cette ouverture.

La perforation de la cornée arrive ordinairement d'une manière très-brusque,

souvent au moment même où l'on cherche à écarter les paupières. C'est pourquoi on doit procéder avec une attention extrême à l'examen de la cornée malade, surtout chez les enfants, et, si l'on rencontre une grande résistance, il vaut mieux se servir des élévateurs plutôt que des doigts pour écarter les paupières; ces dernières doivent être attirées, autant que possible, en avant.

La perforation de la cornée se produit spontanément, souvent pendant un accès de toux, d'un éternument, etc. Le malade sent immédiatement un liquide très-chaud s'écouler sur la joue, ce qui n'est autre chose que l'humeur aqueuse dont la température est plus élevée que celle de la peau. Cet accident est suivi immédiatement de la cessation complète des douleurs.

5. Avec l'écoulement de l'humeur aqueuse, la chambre antérieure disparaît complétement pour quelque temps : au fur et à mesure qu'une nouvelle quantité d'humeur aqueuse y arrive, elle s'écoule immédiatement au dehors par l'ouverture qui existe dans la cornée. La chambre antérieure n'est pas rétablie aussi longtemps que le trou de la cornée persiste; cet état porte le nom de *fistule de la cornée.*

6. Tant que la fistule n'est pas fermée, l'iris ou le cristallin reste appliqué contre l'ulcère. L'iris peut s'engager dans l'ulcération et amener consécutivement une *hernie de l'iris* et une adhérence à la cornée, ce qui est appelé *synéchie antérieure.*

7. Le contact de l'ulcère perforé avec le cristallin peut avoir d'autres conséquences; la sécrétion purulente et fibrineuse fournie par l'ulcère cornéen est déposée à la surface de la capsule antérieure, et y occasionne une tache blanche, épaisse, plus ou moins ronde, qui s'organise définitivement après la fermeture de la fistule et le rétablissement de la chambre antérieure. Cette opacité capsulaire est d'un blanc crayeux, ronde, et ressemble beaucoup aux cataractes capsulaires congénitales. La présence de l'ulcération ou la tache ancienne sur la cornée permet seule de différencier ces deux formes. (Voy. CATARACTES CAPSULAIRES.)

8. Comme complications dans les abcès ulcérés ou non ulcérés de la cornée, nous devons encore signaler l'accumulation, dans la chambre antérieure, du pus en quantité plus ou moins considérable et que nous avons désigné sous le nom d'*hypopyon.*

Les auteurs distinguent deux sortes d'hypopyon : le *vrai*, qui est dû à une collection du pus et de la lymphe provenant de l'iris, du procès ciliaire enflammé, et l'*hypopyon faux*, qui n'est autre chose que le pus provenant d'un abcès cornéen ou irien ouvert.

Cette division nous paraît difficile à établir et tout à fait superflue; il importe seulement de reconnaître s'il existe ou non une collection purulente dans la chambre antérieure, en quelle quantité et à quel degré sa résorption est probable. L'hypopyon est bien souvent, au début, si peu accusé qu'on a beaucoup de peine à le découvrir; il est caché derrière le rebord sclérotical. Avec le progrès de la maladie, la quantité du pus augmente et l'hypopyon devient apparent.

La quantité du pus peut augmenter progressivement jusqu'à ce que la moitié ou les deux tiers de la chambre antérieure soient remplis; ce pus devient concret, épais; il s'organise, se fond avec l'iris et constitue des fausses membranes qui obstruent la pupille et amènent des irido-choroïdites.

9. L'inflammation suppurative de la cornée peut être accompagnée d'une iritis, et l'on voit alors surgir des adhérences entre l'iris et la capsule. Pourtant ces iritis ne sont pas très-graves ni même aussi fréquentes qu'on pourrait le supposer. C'est surtout dans les abcès profonds que cette complication se manifeste, de même que chez les personnes scrofuleuses et syphilitiques.

Diagnostic différentiel. — Les abcès superficiels de la cornée peuvent être facilement confondus avec les phlyctènes. L'existence simultanée de plusieurs abcès dans la cornée doit faire penser plutôt à la kératite phlycténulaire qu'aux abcès de la cornée. Pourtant il ne faut pas oublier que ces deux maladies ont beaucoup d'analogie entre elles et que les phlyctènes simples se transforment assez souvent en abcès chez les enfants scrofuleux.

Les abcès ulcérés et superficiels sont facilement confondus avec des iritis. Dans ces deux maladies, la rougeur est, en effet, la même, et comme, en somme, la cornée tout entière est dans ces cas transparente, le diagnostic précis ne pourra être établi que si l'on examine avec une extrême attention toute l'étendue de la cornée pour déterminer s'il existe ou non des inégalités et des érosions à la surface.

Certaines iritis amènent des affections de la cornée, et *vice versa.* Il est alors plus difficile de juger laquelle des deux maladies est la principale et laquelle est la secondaire.

Pour résoudre cette question, on examinera quels sont les symptômes qui prédominent, si ce sont ceux de l'iritis ou ceux de la kératite, et si l'abcès est assez grand pour expliquer tous les désordres dont le malade se plaint (1).

La *kératite suppurative* pourrait être confondue avec une kératite interstitielle ou disséminée, et nous indiquerons plus tard, en parlant de cette dernière, à quels signes on peut les reconnaître.

Anatomie pathologique et pathogénie. — Les auteurs allemands ne sont pas encore d'accord sur la provenance du pus de l'hypopyon, et tandis que Weber (2) a pu toujours constater la perforation de la membrane de Descemet, et par conséquent la provenance du pus de la cornée, d'après Arlt (3) le pus ne provient pas directement, mais par l'intermédiaire de l'iritis. Il est difficile de comprendre cette dernière appréciation et nous sommes complétement de l'avis de Roser et de Weber, que dans la grande majorité des cas, l'hypopyon n'est autre chose que le pus provenant directement de la cornée.

D'après Bowmann, les abcès se forment habituellement dans la substance

(1) Observation. — Dans un cas de ce genre, que j'ai observé avec mes excellents confrères les docteurs Manrique et Paul, ce n'est qu'avec beaucoup de difficulté que nous avons pu établir le diagnostic. Le malade était un ancien granuleux, dont la cornée était toute vasculaire. L'œil s'était subitement enflammé d'une manière excessive, et, à l'examen, nous avons constaté deux petits abcès sur le centre de la cornée, accompagnés d'une opacification très-étendue. Cet état de la cornée n'empêchait pourtant pas de voir que l'iris était aussi malade Mais quelle était l'affection primitive ? Je n'ai pas hésité à diagnostiquer une iritis, justement à cause de violentes douleurs circum-orbitaires, que l'absence d'une altération assez prononcée ne pouvait expliquer. Le malade avoua, en outre, l'existence d'antécédents syphilitiques, ce qui rendit le diagnostic moins douteux. Le traitement mercuriel interne et l'instillation d'atropine amenèrent la guérison, et les taches de la cornée se dissipèrent assez rapidement.

(2) Weber, *Archiv*, voy. Graeff, VIII, A. I, p. 322.

(3) Arlt, *Archiv*, Bd. XVI, A. I, 1870, p. 9.

propre de la cornée, soit immédiatement au-dessous de la membrane élastique antérieure, soit plus profondément. Les globules du pus ont été constatés par Robin dans le détritus provenant de l'abcès. Ce pus distend et désagrége la couche lamelleuse, déchire ses fibres et produit le gonflement de cellules voisines. Celles-ci se mortifient à leur tour, subissent une dégénérescence graisseuse, que la nature cherche à les chasser de l'organisme. De là les infiltrations du même liquide puriforme dans les lamelles déclives, jusqu'à ce que l'abcès s'ouvre, soit en arrière, soit en avant. Dans le premier cas, il y a ce qu'on est convenu d'appeler *onyx* ou l'*hypopyon ;* dans le second, c'est un ulcère de la cornée.

Ces désordres amènent forcément une exagération de la force nutritive; les vaisseaux péricornéens se dilatent; des capillaires de nouvelle formation se développent dans la cornée, arrivent jusqu'à l'ulcère et réparent petit à petit les tissus détruits. Les vaisseaux sont situés, soit dans la lame élastique antérieure et proviennent de la conjonctive, soit dans la substance propre de la cornée et proviennent de la capsule sclérotícale de Ténon et de la sclérotique elle-même. Consécutivement à ce travail nutritif exagéré, la régénération des parties altérées de la cornée se fait rapidement et souvent sans laisser la moindre trace. Dans d'autres cas, la cicatrice qui s'ensuit est moins transparente que le reste de la cornée, et se présente sous forme de taie ou de leucome.

Castorani (1) a démontré que la cornée se cicatrise très-souvent sans laisser de taches consécutives et que cette régénération est plus active à sa périphérie qu'à son centre. A mesure que la cicatrisation avance, les vaisseaux de nouvelle formation diminuent dans la cornée, puis disparaissent complétement. Mais tant que la cicatrisation n'est pas complète, j'ai pu constater qu'une partie des vaisseaux se conserve sur cette membrane.

Pourtant, dans des cas exceptionnels où j'ai pu suivre les malades depuis l'origine de l'affection jusqu'à la guérison complète, je n'ai pas pu constater des vaisseaux à aucune époque. C'est une forme de kératite toute spéciale, que je décris sous le nom de *kératite proliférative.* Bowmann cite aussi des faits de ce genre, et leur rareté relative prouve que la régénération s'opère alors par un mécanisme différent de toutes les autres kératites.

On s'est demandé depuis longtemps si la cornée est susceptible de régénération réelle, et si son tissu propre peut se reproduire. Stelwag von Carion répond à cette question d'une manière très-catégorique : les recherches microscopiques qu'il a faites sur plus de trois cents cas d'ulcères régénérés ne lui ont jamais permis de constater la transformation de l'exsudation en un tissu cornéen identique dans sa structure avec celui du tissu sain. Je pense pourtant que cette opinion est trop absolue, et que, là où la transparence est rétablie, la cornée est bien réellement régénérée.

Pour mieux juger de la nature de l'altération que subissent les éléments cornéens dans les différentes périodes de la kératite suppurative, nous croyons utile de rapporter ici quelques figures microscopiques faites à ce sujet par Classen (2).

(1) Castorani, *Sur le traitement des taches de la cornée* (*Comptes rendus de l'Académie des sciences*, 1861).

(2) Classen, *Cornealentzündung* (*Arch. f. Ophthalm.* de Graefe, Bd. XIII, Abth. II, S 453).

La figure 130 représente une coupe de la cornée d'un homme âgé de soixante ans, dans la partie voisine, à la base de l'ulcère. On y voit toutes les périodes de transformation que subit un noyau normal jusqu'à sa transformation en cellules du pus et en corpuscules amorphes qui restent entassés librement entre les lamelles de la cornée.

La figure 131 représente la cornée suppurée, qui a été macérée dans une solu-

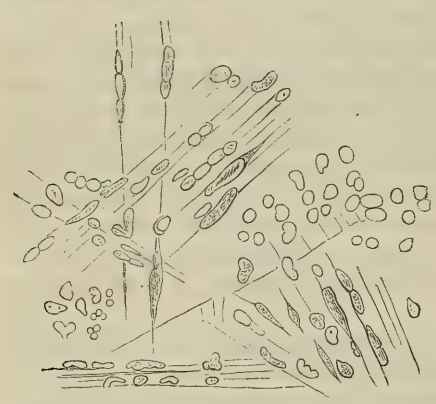

Fig. 130. — Coupe de la cornée à la base d'un ulcère.

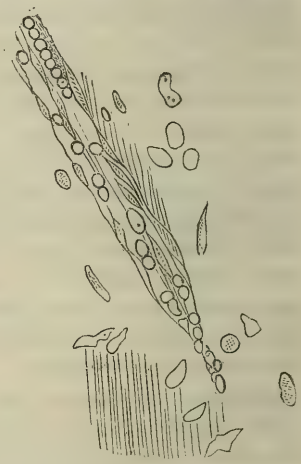

Fig. 131. — Coupe de la cornée suppurée.

tion de chlorure d'or. Le dépôt finement granuleux s'est introduit dans les parois des cellules étoilées de la cornée, ainsi que dans les fibres conjonctivales qui unissent les cellules les unes aux autres.

Selon Talma, les cellules propres de la cornée ne prennent pas de part directe à l'inflammation, et il n'y a que les leucocytes qui en s'introduisant dans cette membrane y produisent du pus.

Je pense que l'une et l'autre opinion sont vraies, et que de même que les leucocytes des éléments propres de la cornée se transforment en une masse purulente.

Quant à la nature et au mode de production d'ulcération, on ne peut l'expliquer que par une destruction des éléments communs et leur élimination en parties ou en masses. Pour Follin (1), l'ulcération n'est qu'une gangrène moléculaire du tissu cornéen.

Étiologie. — Les causes des abcès de la cornée sont très-variées ; les unes sont locales, les autres générales, constitutionnelles.

Parmi les causes locales, nous devons signaler toutes les conjonctivites aiguës ou chroniques, le catarrhe du sac lacrymal et les granulations. Sous l'influence d'une irritation plus ou moins violente dont la conjonctive est le siége, la nutrition de la cornée subit quelquefois une telle modification qu'elle ne tarde pas à s'enflammer et donne lieu à un abcès.

(1) Follin, *Traité de pathologie externe*. Paris, 1869, t. I, p. 117.

Nous devons ajouter à ces causes toutes celles qui proviennent d'une irritation locale, soit par un corps étranger, soit par les lithiases de la conjonctive ou les cils déviés qui frottent constamment cette membrane. L'atteinte de la cornée par une petite pierre, un éclat de bois, une paille, une barbe d'épis de blé sont autant de causes pour l'abcès.

Les blessures de la cornée qui accompagnent les opérations de la cataracte donnent aussi lieu à la suppuration.

Cette affection se développe souvent chez les personnes débilitées par les maladies chroniques des poumons, les pneumonies des vieillards, etc. Nous avons soigné, il y a peu de temps, avec le docteur Remond, une malade atteinte d'un abcès grave de la cornée à la suite d'une pneumonie double; chez plusieurs autres de mes malades, la même cause a pu être constatée. Bien souvent les abcès se développent dans la convalescence des affections pyémiques, puerpérales, typhoïdes, après la rougeole, la scarlatine et surtout pendant ou après la petite vérole.

Les causes constitutionnelles sont en général moins connues; bien souvent, ces abcès se développent dans la convalescence des affections pyohémiques et puerpérales. Selon Wells (1) on les voit apparaître dans le choléra et le diabète. Demours (2) cite des cas d'abcès de la cornée à la suite de la fièvre intermittente ou putride.

Les personnes scrofuleuses ou à tempérament lymphatique sont prédisposées à cette affection. On la rencontre bien souvent aussi chez les sujets très-âgés. Quelquefois elle règne épidémiquement chez les jeunes enfants, comme von Græfe et Roser l'ont observée.

Le refroidissement prédispose aussi aux abcès de la cornée, comme l'avaient justement signalé les anciens auteurs. Les observations récentes faites par Arlt semblent confirmer cette opinion.

Durée et terminaison. — La durée des abcès de la cornée est très-variable : elle dépend de la profondeur et de l'étendue de l'ulcération, de l'âge du malade et des complications qui surgissent. La guérison des abcès superficiels demande de six semaines à deux mois. Ceux qui se développent dans les couches profondes ne guérissent qu'après plusieurs mois, et laissent même après cette période des ulcères chroniques qui se cicatrisent difficilement.

La terminaison des abcès superficiels est favorable; presque toujours la guérison complète a lieu sans aucune trace cicatricielle, surtout chez les enfants.

Les abcès et les ulcères plus profonds laissent à leur suite des taches indélébiles : ce sont des taies ou des leucômes.

Une perforation de la cornée produit bien souvent des adhérences de l'iris avec la cornée, et peut même amener un staphylôme.

Pronostic. — Les abcès de la cornée guérissent ordinairement assez facilement, aussitôt que le pus s'est frayé une issue au dehors. Mais plus l'abcès présente de difficulté pour s'ouvrir, plus la cornée court de risques de destruction; c'est pourquoi il est du devoir du chirurgien de surveiller l'état de ces abcès et leur évolution et d'évacuer le pus, s'il y a lieu.

Les abcès larges et profonds, accompagnés d'hypopyon, sont habituellement plus

(1) Wells, *A treatise of the diseases of the Eye*, p. 102.
(2) Demours, *Traité des maladies des yeux*, t. II, p. 205.

graves, surtout si le pus épanché dans la chambre antérieure est épais et concret, et s'il augmente en quantité. Ce qu'il y a de fatal dans les abcès larges, c'est qu'ils ont la tendance à s'étendre en surface. Comme conséquence fâcheuse, on doit craindre : hernie de l'iris, staphylôme partiel ou total de la cornée, leucome large adhérent ou non de la cornée, phlegmon interne.

Pourtant chez un individu jeune, et lorsque l'abcès est très-superficiel, on voit la cicatrisation se faire avec une conservation complète de transparence, ou il ne reste qu'un très-léger nuage.

Les abcès phlegmoneux indolents ou asthéniques, ceux qui s'observent chez les laboureurs à l'époque de la moisson, sont excessivement graves ; ils amènent le plus souvent la destruction de l'œil. La cicatrisation de la cornée suppurée ne peut se faire qu'au moyen de tissu cicatriciel opaque, ce qui constitue un vrai *leucome*.

Traitement. — Le traitement des abcès de la cornée doit varier suivant que l'abcès est superficiel ou profond, qu'il est ulcéré, simple ou compliqué d'affections des autres membranes, que l'inflammation est vive et aiguë, accompagnée de très-fortes douleurs, ou qu'elle est chronique et indolente.

A. *Abcès aigus et ulcères superficiels.* — 1. L'instillation de collyre d'atropine dans l'œil, quatre à cinq fois par jour, doit être faite dès le début. Ce médicament aura pour effet de rétrécir le calibre des vaisseaux engorgés de la conjonctive et de la sclérotique, et agira par conséquent comme moyen antiphlogistique. Les expériences faites dans ces derniers temps nous ont appris, en effet, que l'atropine agit sur les nerfs vaso-moteurs et rétrécit le calibre des vaisseaux. D'autre part, en dilatant la pupille, on prévient l'inflammation de l'iris et ses adhérences avec le cristallin.

Voici la formule la plus usitée de la solution d'atropine :

℞ Sulfate neutre d'atropine...	5 centigr.	Eau distillée.....	10 grammes.

2. L'application de cataplasmes de fécule de riz ou de pomme de terre sur l'œil, des compresses imbibées dans de l'eau chaude, peuvent être utilement employées deux ou trois fois par jour. On ne laissera pas ces cataplasmes ou ces compresses sur l'œil malade moins d'une demi-heure à une heure. Sans attacher une action spéciale quelconque à cette médication, nous pensons qu'elle favorise la maturité de l'abcès et qu'elle calme les douleurs. Les compresses trempées dans des solutions narcotiques souvent remplissent ce but mieux que les cataplasmes. Nous employons en conséquence les fomentations chaudes suivantes :

℞ Extrait de jusquiame.....	3 gram.	Eau.....	150 gram.
Extrait de belladone.....	2 —	S. Chauffer ce mélange avant de s'en servir.	

3. Lorsque les douleurs sont très-vives et empêchent de dormir, il est nécessaire d'appliquer des sangsues à la tempe, de faire des frictions sur le front et les tempes avec la pommade mercurielle et belladonée, ou bien des frictions sur la paupière supérieure et au-dessus du sourcil avec la pommade morphinée. Ce dernier moyen calme mieux que tout autre les névralgies et la photophobie. Voici les formules de ces pommades.

℞ Hydrochlorate de morphine	25 à 50 centigr.
Glycérine anglaise, pour dissoudre	q. s.
Axonge fraîche	10 grammes.
	(Galezowski.)

℞ Onguent napolitain	10 grammes.
Extrait de belladone	5 —
Laudanum de Rousseau	1 —
Axonge	5 —
	(Desmarres père.)

Macnamara prescrit des frictions sur la paupière avec un mélange de belladone, de morphine et de haschich, et S. Wells conseille les injections sous-cutanées de morphine. J'emploie quelquefois avec avantage l'éthérisation localisée contre les névralgies rebelles. (Voyez IRITIS.)

4. Ordinairement l'abcès se vide au bout de cinq ou six jours; l'ulcère qui s'ensuit devient moins douloureux et la maladie entre dans la phase de réparation; la rougeur est moins vive, quoique des vaisseaux apparaissent sur la cornée.

5. Lorsque l'œil n'est pas irrité, et que l'injection péricornéenne est presque nulle, on emploie encore pendant très-longtemps une ou deux fois par jour l'atropine.

6. On termine le traitement par l'insufflation dans l'œil de poudre de calomel porphyrisé que l'on continue pendant trois à quatre semaines.

B. *Abcès aigus et profonds.* — 1. On cherche à diminuer l'inflammation par les mêmes moyens que nous avons indiqués plus haut; mais, si la maladie ne cède pas, et que les douleurs et l'inflammation augmentent, on devra appliquer à la tempe, dès le troisième ou le quatrième jour, un nombre de sangsues proportionné à l'âge et à la constitution du malade: deux sangsues aux enfants au-dessous de cinq ans; six au-dessous de douze ans, et dix ou douze aux adultes. Ces déplétions sanguines seront renouvelées au bout de quelques jours, si le mal continue de s'aggraver.

2. Les purgatifs salins ou drastiques seront administrés tous les trois ou quatre jours, et le malade sera tenu à la diète et enfermé dans une chambre sombre. En sortant au dehors, il portera des conserves d'une teinte neutre foncée ou un petit morceau de taffetas flottant devant l'œil malade.

3. *Paracentèse.* — Il arrive pourtant que le pus détruit successivement les couches de la cornée les unes après les autres et menace de la détruire. Donner issue au pus emprisonné dans l'épaisseur du tissu cornéen est alors une indication d'urgence, que l'on ne doit pas négliger.

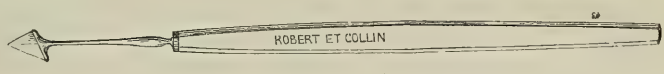

FIG. 132. — Aiguille à paracentèse.

FIG. 133. — Couteau de de Graefe.

On ouvre l'abcès de deux manières : lorsqu'il est plus rapproché de la membrane élastique antérieure et que celle-ci est même soulevée et tendue, on incise l'abcès dans toute son étendue au moyen d'un scarificateur.

Mais si l'abcès est profond et situé près de la membrane de Descemet, s'il est en outre accompagné d'hypopyon et de violentes névralgies, on l'ouvrira en fai-

sant la paracentèse dans toute la largeur de l'abcès au moyen d'une aiguille à paracentèse (fig. 132) ou du couteau de de Graefe (fig. 133).

L'aiguille dont je me sers (fig. 132) présente un arête oblique qui se trouve placée à une distance proportionnée à la profondeur de la chambre antérieure, ce qui empêche la lame de blesser l'iris ou le cristallin. On l'introduit obliquement et l'on donne autant que possible à la plaie une direction verticale de bas en haut.

A peine a-t-on retiré l'aiguille que l'humeur aqueuse s'échappe avec violence et entraîne le pus d'hypopyon au dehors. Lorsqu'on voit que la paracentèse n'est pas suivie de l'écoulement de l'humeur aqueuse, on devra alors introduire dans la plaie, séance tenante, une ou deux fois, le stylet fin d'Anel. Le malade éprouve une douleur très-vive dans le front qui cède au bout de quelques minutes.

Après cette opération, on fait instiller le collyre d'atropine toutes les cinq minutes pendant un quart d'heure et on applique ensuite un bandage compressif qu'on laisse en place pendant vingt-quatre ou quarante-huit heures.

A partir de ce moment, toute inflammation disparaît et la maladie entre dans la période de réparation.

La cessation des douleurs, une diminution rapide de la rougeur, le rétablissement de la transparence de la cornée dans les parties voisines de l'abcès sont les signes de cette amélioration. L'ulcère consécutif à l'abcès présente pendant quelques jours les bords frangés, qui ne tardent pas à se couvrir d'épithélium et se vasculariser au pourtour.

Quant aux paracentèses faites dans les parties saines, soit vers la *circonférence de la cornée*, soit en faisant pénétrer l'aiguille *au-dessous de l'abcès dans une partie encore transparente de la cornée* pour diminuer la tension de cette membrane, comme cela est conseillé dans un ouvrage récent, elles nous paraissent complétement irrationnelles et doivent être rejetées comme inutiles et souvent même dangereuses.

4. Les abcès ulcérés deviennent vasculaires avant de se cicatriser, et ces vaisseaux sont nécessaires à la réparation. Mais cette vascularisation devient souvent tellement exagérée qu'elle constitue à elle seule un symptôme morbide. On combattra cette complication, soit au moyen de collyre d'atropine, soit en activant la circulation dans les vaisseaux par l'instillation alternative du collyre d'atropine et d'éserine. L'atropine est instillée quatre fois par jour et l'éserine deux fois. Voici la formule de ce dernier collyre :

℞ Eau distillée..... 10 grammes.	Sulfate neutre d'éserine..... 2 centigr.

5. Quelquefois les vaisseaux aboutissant à l'abcès sont tellement nombreux qu'il est indispensable de recourir à des scarifications péricornéennes. On les divise, soit sur la cornée elle-même, soit près de son bord. Une seule scarification suffit habituellement pour modifier la nutrition et établir la cicatrisation. C'est par ce moyen que Demours arrivait souvent à guérir les abcès les plus graves.

Dans certaines formes d'*ulcères profonds* et chroniques, Velpeau conseillait de toucher légèrement leurs bords avec un pinceau trempé dans une solution faible de nitrate d'argent.

6. Les vésicatoires au bras, à la nuque, derrière l'oreille et aux tempes, ont été tour à tour vantés ou condamnés.

Nous partageons l'opinion de Barthez et Gueneau de Mussy, qui reconnaissent que les vésicatoires derrière l'oreille ou à la nuque peuvent agir très-efficacement, comme moyen dérivatif. Mais, chez les enfants scrofuleux, atteints d'eczéma à la face ou aux oreilles, ce moyen doit être proscrit. Critchett emploie avec succès un séton filiforme, appliqué à la région temporale, surtout dans les cas d'ulcères anciens, vasculaires, qui ont résisté à tous les traitements et qui conservent une tendance marquée à des récidives. A cet effet, il forme un pli de 2 1/2 centimètres dans la peau de la région temporale qu'il traverse à sa base avec une aiguille armée d'un fil de soie. Ce fil est lié par ses bouts pour former une anse libre qu'on laisse sur place pendant plusieurs semaines, quelquefois pendant des mois.

7. Chez les individus scrofuleux, les inflammations de la cornée sont souvent entretenues par une éruption sur la face et les ulcères des narines. C'est pourquoi il importe de combattre ces complications au moyen des pommades mercurielles, du badigeonnage avec la teinture d'iode; quelquefois il est préférable de saupoudrer la surface ulcérée avec la poudre de calomel. Voici les pommades pour les narines dont l'usage nous a fourni le plus d'avantage :

℞ Précipité rouge.....	50 centigr.	℞ Oxyde de zinc.....	1 gramme.
Camphre.....	5 —	Axonge..... } ââ	5 —
Axonge fraîche.....	10 grammes.	Glycérolé d'amidon..... }	

8. Dans les abcès larges et profonds, accompagnés d'une quantité très-grande de pus dans la chambre antérieure, lorsque les paracentèses restent sans résultat, il est nécessaire de pratiquer une iridectomie dans la partie voisine de l'hypopyon, surtout lorsque la paracentèse est restée sans résultat heureux. Quant à l'opération qui consiste à livrer l'issue au pus de l'hypopyon à travers une incision de la cornée, nous la considérons comme inutile.

9. Parmi les moyens internes qui ont une action favorable dans le traitement des abcès et des ulcères de la cornée, le sulfate de quinine joue un rôle très-important. On l'administre vers le soir à dose de 30 à 60 centigrammes et l'on renouvelle ces doses tous les jours ou tous les deux jours.

10. Le calomel, pris à l'intérieur sous forme de poudres ou de pilules, a été considéré par plusieurs praticiens, et en particulier par les médecins anglais, comme un moyen spécifique des affections de la cornée. Nous ne partageons pas cette opinion; toutefois, comme les affections de la cornée peuvent être aggravées par la cause syphilitique dont les malades gardent souvent le germe, le calomel ou le protoiodure de mercure peut être, dans cette éventualité, administré avec un avantage réel. Il peut agir efficacement comme antiplastique, mais il n'a point d'action spécifique contre les affections cornéennes.

11. Quelquefois les abcès et les ulcères de la cornée sont entretenus par les affections des voies lacrymales. La guérison de ces dernières amène la guérison d'altération de la cornée.

12. Dans les fistules et les hernies de l'iris qui occupent le centre de la cornée, l'instillation fréquente de gouttes d'atropine et la compression de l'œil au moyen d'un tampon de charpie et d'un bandage compressif facilitent la réduction. Lorsque la hernie est située à la périphérie de la cornée, on doit préférer, comme le prescrit Wells, l'instillation d'éserine ou de calabar à celle d'atropine. La com-

pression, au moyen d'un bandage compressif, sera maintenue durant un temps très-long, pour que la réduction complète ainsi que la cicatrisation de la plaie puissent avoir lieu.

Dans certaines hernies très-étendues de l'iris, la réduction ne peut être quelquefois obtenue par la compression, et un staphylôme général de la cornée est à craindre. Il est alors préférable de faire une excision de l'iris dans la partie opposée à la hernie. Quelquefois on peut exciser avantageusement une partie de l'iris hernié lui-même.

Quant à la cautérisation de la partie herniée de l'iris avec le crayon de nitrate d'argent, elle doit être complétement proscrite, à cause de l'irritation très-grande et de l'augmentation consécutive de la hernie qu'elle occasionne.

13. A la suite des abcès et des ulcères de la cornée il se forme des taches. Quelques-unes d'entre elles disparaissent à la longue, ce sont les taches dues aux infiltrations interstitielles. Le meilleur moyen résolutif est l'insufflation de la poudre de calomel.

14. Le traitement tonique fortifiant, l'usage des préparations iodées et ferrugineuses à l'intérieur, une bonne nourriture fortifiante, régime tonique, promenades modérées en plein air, tout cela peut agir efficacement pour amener la guérison et prévenir le retour d'accidents analogues.

Bibliographie. — Mirault, *Lettre sur l'inflammation chronique de la cornée* (*Arch. génér. de méd.*, 1834, 2e série, t. III, p. 3, et t. IV, p. 553).— Velpeau, *Du pronostic et du traitement des kératites* (*Gaz. des hôpitaux*, 1844, nos 95, 338, 377, 395). — Bowman, *Leçons sur les parties intéressées dans les opérations qu'on pratique sur l'œil* (*Annales d'oculist.*, 1855). — Castorani, *De la kératite et de ses suites*, thèse de Paris, 1856. — Roser, *Ueber die Hypopyon-kératite* (*Archiv f. Ophthalm.*, 1856, Bd. II, Abth. I, S. 131). — Weber, *Ein Beitrag zur Lehre von den Hornhautabscessen* (*Archiv f. Ophthalm.*, 1861, Bd. VIII, Abth. I, S. 322). — Hasner, *Sur la paracentèse de la cornée dans l'inflammation profonde de cette membrane* (*Prag. med. Wochenschrift*, 1864). — Galezowski, *Quelques aperçus sur les affections de la cornée et sur le traitement*. Mémoire lu à la Société médicale d'émulation (*Union médicale*, 1868, no 89). — Zehender, *Klinische Monatsbl.*, 1868, p. 35. — Classen, *Corneolentzündung* (*Archiv. f. Ophthalm.* de Graefe, Bd. XIII, Abth. II, S. 453).

ARTICLE III

KÉRATITE NÉVRO-PARALYTIQUE ET NÉCROSE DE LA CORNÉE.

La cornée est frappée souvent de nécrose; cette affection est caractérisée par une suspension complète de la nutrition dans une partie ou dans sa totalité. On voit alors apparaître des taches plus ou moins larges, qui ressemblent beaucoup aux abcès ou aux ulcères, mais qui ne tardent pas à amener une destruction ou un ramollissement progressif de cette membrane.

Les auteurs ont décrit cette forme d'affection sous les dénominations très-variées d'*ulcères asthéniques*, de *kératite névro-paralytique*, de *kératomalacie* et de *gangrène de la cornée*.

Symptomatologie. — Comme nous venons de le dire, la nécrose de la cornée se développe habituellement à la suite de la suspension de la nutrition, soit dans une partie quelconque de cette membrane, soit dans toute son étendue. Sa nutrition est, comme on sait, intimement liée à l'innervation que la cornée reçoit ainsi

qu'à la vascularisation péricornéenne. Il en résulte que, toutes les fois que les nerfs sont paralysés, soit par compression mécanique, soit par une altération primitive, la cornée subit des modifications très-notables.

Le chémosis phlegmoneux qui accompagne les ophthalmies purulentes amène très-souvent ces désordres. La cornée se montre entourée en partie ou en totalité d'un anneau rouge grisâtre ou blanc grisâtre, qui s'élève notablement au-dessus de son niveau. Dans la région péricornéenne, la capsule de Ténon est boursouflée et fortement tendue; il s'ensuit dans tous les tissus voisins une compression qui étrangle les vaisseaux, arrête la circulation et paralyse les nerfs cornéens eux-mêmes. Sous l'influences de ces désordres, la cornée devient insensible; son épithélium se soulève; il se forme à sa circonférence un cercle opaque qui n'est autre qu'une nécrose. Lorsqu'elle est en forme d'anneau, elle peut amener la chute de la cornée tout d'une pièce. Mais cette terminaison n'est pas fréquente. Il arrive au contraire bien plus souvent que la partie centrale se nécrose la première. Dans le cours de l'ophthalmie blennorrhagique ou purulente, apparaît au centre de cette membrane une tache d'un blanc laiteux, qui devient de plus en plus épaisse, uniforme, gagne en profondeur et ne tarde pas à produire (souvent au bout de deux ou trois jours) la perforation de toute la partie nécrosée et la hernie de l'iris, avec ou sans sortie du cristallin.

La destruction de la cornée s'observe quelquefois après les opérations de la cataracte par extraction à lambeau, chez les sujets très-âgés présentant le cercle sénile. Ce n'est plus alors la compression qui est la cause de l'accident, mais la suspension de toute nutrition dans le lambeau cornéen détaché. Les nerfs ont été coupés et la circulation suspendue.

Dans l'un comme dans l'autre cas, les douleurs n'existent point: elles ne se manifestent qu'après la perforation et la hernie consécutive de l'iris.

La cornée peut se nécroser partiellement, même dans ses couches superficielles, et donner lieu à une ulcération qu'on a appelée *neuro-paralytique*.

Cet état est dû à une paralysie de la cinquième paire, ainsi que l'ont démontré les expériences de Magendie, de Schiff et de Claude Bernard. On l'observe aussi dans les méningites tuberculeuses, lorsque le ganglion de Gasser est pris, et quelquefois dans les tumeurs cérébrales, qui ont atteint l'origine de ce nerf. Un malade atteint d'une tumeur cérébelleuse, que nous avons observé dans le service de Richet, présentait un cas analogue. La cinquième paire d'un côté a été détruite, et la cornée s'était perforée avant la mort; mais ce qui est plus remarquable encore, c'est qu'après la perforation et l'établissement d'un trajet fistuleux pendant quelques jours, la plaie s'était refermée et la chambre rétablie.

Dans les cas de nécroses par paralysie de la cinquième paire, il y a absence complète de symptômes inflammatoires; quelquefois même le reste de la cornée conserve sa transparence.

Dans certaines formes de la kératite névro-paralytique, on voit la cornée prendre une teinte opaline, puis blanc jaunâtre. Bientôt l'épithélium se détruit à sa surface, l'ulcère gagne les couches profondes, et amène la perforation et la fistule.

Lorsque cette altération provient d'une destruction totale des fibres de la cinquième paire, la nécrose est suivie d'une destruction complète et définitive de la

cornée et de l'œil. Mais s'il n'y a que quelques fibres de ce nerf qui soient paralysées, l'ulcération et la perforation ne seront limitées qu'à une partie restreinte de la cornée, et puis le travail de réparation va aboutir à une guérison plus ou moins complète.

Anatomie pathologique. — D'après les signes décrits plus haut, on peut admettre en principe que les nerfs de la cinquième paire sont altérés ; sous l'influence de cette altération, les cellules cornéennes subissent une dégénérescence graisseuse, comme His l'a mis en lumière.

Étiologie. — La description de la maladie telle que nous l'avons donnée plus haut, indique suffisamment les causes qui la produisent.

Les inflammations graves de la conjonctive, des ophthalmies purulentes, blennorrhagiques ou scrofuleuses, amènent ainsi un étranglement des vaisseaux et des nerfs péricornéens, et par conséquent les sphacèles de la cornée. La même chose a lieu quelquefois après l'extraction de la cataracte, lorsque la cornée sectionnée sur une certaine étendue ne reprend plus sa nutrition.

La compression que subit la cornée dans le glaucôme par suite de la tension intraoculaire, ou par suite de tumeurs de l'orbite, peut donner lieu à une ulcération partielle ou à une nécrose générale.

Les tumeurs cérébrales, les méningites tuberculeuses qui attaquent le ganglion de Gasser, les tumeurs cancéreuses ou autres, qui envahissent l'origine du nerf trijumeau, occasionnent aussi la nécrose de la cornée.

Pronostic. — Il est très-grave, et l'on doit craindre la destruction complète de la cornée, surtout dans l'ophthalmie purulente. Les nécroses paralytiques présentent moins de danger, et comme la paralysie des nerfs trijumeaux est souvent incomplète, cette paralysie peut guérir et avec elle la cornée.

Traitement. — Dans les ophthalmies purulentes de toute sorte, il faut surveiller l'état de la cornée et exciser le bourrelet chémosique péricornéen, aussitôt que cette tunique est menacée.

Dans les affections cérébrales, il n'existe d'ordinaire aucun moyen direct de guérison ; c'est contre la maladie cérébrale que le praticien doit diriger toute son attention.

On peut agir localement avec efficacité en instillant alternativement le collyre d'atropine et d'éserine ; puis on aura recours à quelques légers collyres astringents et aux lotions aromatiques, telles qu'infusion de camomille, de thé vert, etc.

Quand l'eschare n'est que superficielle, on peut la toucher avec une légère solution d'eau chlorurée, comme Dupuytren l'avait conseillé.

Bibliographie. — Chassaignac, *D'un mode d'ulcère spécial de la cornée* (*Gaz. des hôpit.*, 1855, p. 102). — Trousseau, *Fonte de la cornée dans les fièvres putrides* (*Archives génér. de méd.*, 15e série, t. VII, p. 460). — Claude Bernard, *Leçons sur la physiologie et la pathologie du système nerveux*. Paris, 1858, t. II, p. 56 et suiv. — Snellen, *Traitement et guérison de la kérato-conjonctivite consécutive à la paralysie du nerf trijumeau chez l'homme* (*Nederlandsch Tijdschrift voor Geneeskunde*. 1864, p. 177, et *Annales d'oculist.*, 1865, janvier et février, p. 178). — Graefe, *Hornhautverschwürung bei infantiler Encephalites* (*Archiv f. Ophthalm.*, Bd. XII, Abth. II, S. 250).

ARTICLE IV

KÉRATITE GRANULEUSE OU PANNUS.

Cette affection est ordinairement superficielle : elle occupe les couches les plus externes de la cornée ; le pus granuleux s'y infiltre, atteint les cellules épithéliales, qui se gonflent et se désagrégent à leur tour ; bientôt des vaisseaux apparaissent dans la moitié supérieure de la cornée. Leur présence en grand nombre imprime à la kératite un cachet tout particulier, qui a valu à la maladie le nom de *pannus* ou de *kératite vasculaire*.

Symptomatologie. — La kératite granuleuse est caractérisée dès le début par un engorgement du limbe conjonctival péricornéen et par un soulèvement par places de l'épithélium à la partie supérieure de la cornée. Le pus granuleux traverse les couches épithéliales, s'infiltre dans la membrane élastique antérieure ainsi que dans les couches superficielles propres de cette membrane, et y constitue des amas blanchâtres. La tunique cornéenne perd sa transparence, devient opaque, blanchâtre, légèrement terne et dépolie.

A partir de ce moment, on aperçoit à sa surface des *dépressions* plus ou moins nombreuses, luisantes, présentant de véritables *facettes*.

Au voisinage de ces facettes, on trouve de nombreux points opaques, blanchâtres, qui sont le résultat de l'inoculation du pus granuleux dans l'épaisseur de cette membrane, ce qui amène des troubles notables de nutrition. Les nerfs cornéens sont irrités d'une manière continue ; cette irritation, en se transmettant à la région périkératique, y développe une circulation plus active, plus énergique ; des vaisseaux nombreux ne tardent pas à se développer, d'abord à la partie supérieure de la cornée et puis successivement sur toute l'étendue de cette membrane.

Dans cette forme de kératite, les vaisseaux suivent donc l'infiltration granuleuse et constituent la *seconde période de la maladie*, période vasculaire.

La kératite granuleuse devient ainsi vasculaire, et les vaisseaux occupent la couche sous-épithéliale ainsi que la couche sous-jacente ; ils se développent d'habitude d'une manière très-lente, et, quoique nombreux, ils sont si petits et si fins que souvent on ne peut les apercevoir qu'à l'aide d'un verre grossissant.

Mais à mesure que l'irritation des nerfs cornéens augmente, les yeux deviennent plus sensibles pour la lumière, et il survient un larmoiement considérable. Le trouble de la cornée tend aussi à se généraliser ; des taches nouvelles plus épaisses se dessinent çà et là, et la vascularisation s'accroît. Cette vascularisation semble communiquer avec les vaisseaux de la conjonctive, et l'on remarque quelquefois au bord supérieur de la cornée une rougeur tellement vive, qu'on serait tenté de prendre cette rougeur pour une formation de bourgeons charnus ; d'où la dénomination de *pannus crassus*, dont se servent les auteurs anglais.

La kératite granuleuse peut occuper très-longtemps une partie limitée dans la cornée sans être suivie d'aucune réaction. Tout au plus si les malades éprouvent du larmoiement et de la pesanteur dans les paupières.

Mais, sous l'influence de causes diverses, la maladie passe à l'état aigu : l'inflammation gagne toutes les couches infiltrées, qui s'injectent et s'opacifient graduellement ; la photophobie, le larmoiement et même des douleurs névralgiques ciliaires se manifestent. Cet état aigu peut durer longtemps, donner lieu à une inflammation telle, que même des points suppurés apparaîtront par places, et rendront la maladie excessivement dangereuse. Ces complications provoquent de très-fortes douleurs qui s'étendent jusqu'aux branches sus- et sous-orbitaires.

Le pannus, d'abord partiel et superficiel, peut envahir les couches profondes et s'étendre sur toute la cornée, qui devient de plus en plus opaque ; l'épithélium s'hypertrophie ; les vaisseaux augmentent de volume, et deviennent sinueux : alors la cornée a plutôt l'aspect de la sclérotique que de la membrane transparente.

A cette période, la cornée peut pourtant reprendre sa transparence, quoiqu'il soit rare que tous les vaisseaux disparaissent ; la vascularisation devient tellement fine qu'elle ne compromet pas beaucoup la transparence, et la vision s'accomplit d'une manière tout à fait satisfaisante.

Dans d'autres cas moins heureux, la suppuration se déclare dans un point quelconque de la cornée, gagne successivement les couches de plus en plus profondes et ne tarde pas, si le chirurgien n'intervient pas, à amener la perforation et la hernie de l'iris avec le staphylôme ou la synéchie antérieure.

Une autre complication, rare il est vrai, mais non moins grave que la précédente, est la formation des tumeurs néoplasiques granuleuses au bord supérieur de la cornée. Ces tumeurs s'étendent progressivement du bord supérieur vers le centre, dépassent cette limite et peuvent envahir toute la cornée si l'on ne réussit pas à les arrêter à temps par une opération.

Une troisième complication dans une kératite ancienne, invétérée, est une irido-choroïdite, suivie de névralgies intenses, périorbitaires, dont nous parlerons plus tard lorsqu'il s'agira de cette affection.

Sous l'influence de l'inflammation très-prolongée dans toutes les couches de la cornée, cette membrane peut subir une transformation notable dans sa structure et perdre beaucoup de sa résistance. La pression interne amène alors une modification sensible dans sa courbure, la rend globuleuse, ce qui compromet, en général et pour toujours, très-sensiblement la vision et expose l'œil malade à des névralgies très-fréquentes.

Anatomie pathologique et pathogénie. — Lorsqu'on examine sur le cadavre la cornée atteinte de pannus, on trouve les couches épithéliales sensiblement épaissies et infiltrées. Selon Stellwag von Carion, les cellules épithéliales ressemblent aux cellules de l'épiderme ; elles sont polyédriques, aplaties et leur contenu est trouble et granuleux. Les noyaux sont volumineux et très-souvent doubles.

La couche élastique antérieure, de même que la couche des cellules propres de la cornée situées immédiatement au-dessous, est très-souvent altérée ; les cellules, gonflées au début, se détruisent plus tard en grande partie, et il ne reste plus que les noyaux très-nombreux accumulés, soit sur les parois des vaisseaux de nouvelle formation, soit dans le tissu intercellulaire. La figure 134, reproduite d'après Classen, rend exactement compte de cet état.

Mais après la mort on ne trouve qu'un petit nombre de globules sanguins dans les vaisseaux cornéens. Stellwag von Carion pense que tout le sang s'écoule alors dans les vaisseaux conjonctivaux, qui sont ordinairement très-remplis.

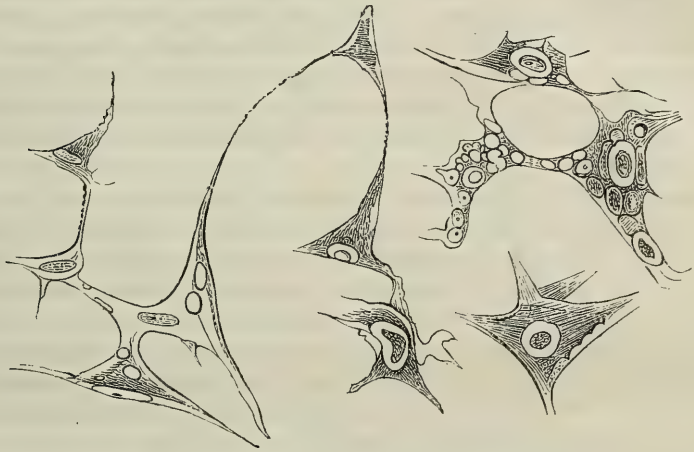

Fig. 134. — Coupe de la cornée dans la kératite granuleuse.

Dans le pannus charnu, les cellules étoilées, au lieu de s'atrophier, sont au contraire hypertrophiées et se trouvent en nombre plus considérable. Les vaisseaux étant très-nombreux, la nutrition de la cornée se maintient et la transparence se conserve. Ce n'est qu'à la longue, lorsque les granulations ont duré plusieurs années, que les cellules cornéennes subissent une transformation graisseuse, et donnent lieu à des leucômes.

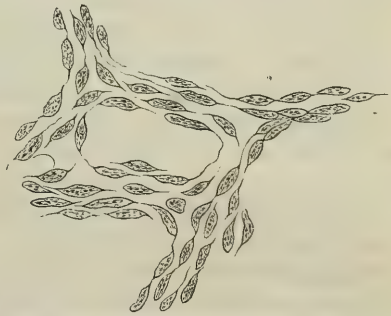

Fig. 135. — Mode de formation d'une anse capillaire au bord de la cornée. — (Grossissement 350 diamètres.)

Nous avons expliqué comment nous envisageons la propagation de la maladie de la conjonctive à la cornée. Il reste à étudier la pathogénie de la formation des vaisseaux. C'est à His que nous devons l'explication de ce phénomène intéressant. Pour lui, les nouveaux vaisseaux proviennent d'une hypergenèse des cellules fusiformes de la tunique adventive des vaisseaux capillaires. Vers les quatre angles de la figure 135, on voit un amas conique des cellules endogènes, qui constituent à la longue une cavité. Cette dernière se met en communication avec la cavité des vaisseaux, et le sang y pénètre. La formation des vaisseaux marche toujours de la périphérie vers le centre; d'abord ils sont rectilignes, et s'anastomosent les uns avec les autres sous des angles presque aigus. Peu à peu, les vaisseaux nouveaux augmentent de volume, s'écartent les uns des autres et deviennent tortueux.

La couche épithéliale de la cornée subit ici des altérations très-notables. Par places, on la voit amincie, par la disposition de plusieurs de ses rangées ; dans d'autres endroits, les cellules sont devenues opaques et hypertrophiées, irrégulières dans ses contours. Les modifications que subit la cornée à sa surface dans la production néoplasique sont encore plus graves. Ici nous trouvons les mêmes éléments que dans la conjonctive granuleuse. Ainsi dans deux cas où j'ai fait l'excision des productions granuleuses développées sur la cornée, Remy, interne distingué des hôpitaux de Paris, trouva les mêmes éléments arrondis, granuleux, renfermant un ou plusieurs nucléoles, qui sont renfermés au milieu d'une masse volumineuse de protoplasma.

Étiologie. — Cette affection est le produit de l'infiltration ou de l'inoculation du pus granuleux dans les couches externes de la cornée ; c'est ce qui nous a engagé à donner à la maladie la dénomination de *kératite granuleuse*.

Je ne partage pas l'opinion de ceux qui croient que le pannus granuleux *peut résulter simplement du frottement déterminé par les granulations ou des cicatrices conjonctivales contre la cornée*. Les faits journaliers nous démontrent, en effet, qu'aussitôt que les cicatrices commencent à se former sur les paupières, et que celles-ci deviennent plus rugueuses, mais exemptes de toute suppuration, la cornée entre dans la période de réparation, et les vaisseaux diminuent au lieu d'augmenter. Le pannus atteint habituellement son maximum d'évolution au moment où les granulations conjonctivales sont molles, boursouflées et leurs papilles complétement charnues, vasculaires et non rugueuses.

Le pannus granuleux se développe souvent à la suite de l'ophthalmie purulente ou blennorrhagique.

L'affection attaque d'ordinaire les deux yeux en même temps. Cependant, j'ai observé plusieurs cas dans lesquels la kératite granuleuse est restée limitée à un seul œil pendant plusieurs années et même pendant toute la vie.

Les personnes scrofuleuses et lymphatiques sont plus prédisposées que les autres à avoir le pannus granuleux ; leur cornée semble plus souple encore et plus facilement imprégnable par le pus granuleux. Au contraire, chez d'autres individus forts et robustes, qui se nourrissent bien et qui ne sont assujettis à aucune sorte de privation, les granulations, même quand elles envahissent les paupières, ne se transportent que rarement à la cornée.

Diagnostic différentiel. — La kératite, ou pannus granuleux, peut être très-facilement confondue avec la *kératite phlycténulaire*, qui se transforme à la longue en une kératite vasculaire superficielle, particulièrement chez les individus scrofuleux et lymphatiques.

Le diagnostic n'est pas difficile quand les phlyctènes existent ; mais, lorsqu'elles se sont déjà transformées en ulcères, et que la cornée s'est vascularisée sur toute son étendue, le diagnostic ne peut être établi qu'en renversant la paupière supérieure pour reconnaître s'il y a ou non des granulations conjonctivales.

Dans la majorité des cas, le pannus granuleux est partiel, et il occupe la moitié supérieure de la cornée ; lorsqu'on trouve le faisceau vasculaire situé dans la moitié inférieure, soit interne, soit externe seule, et lorsqu'en outre la conjonctive palpébrale est intacte, il faut se méfier même des granulations du cul-de-sac qui sont souvent fausses.

La kératite interstitielle, parenchymateuse à sa deuxième période, peut simuler le pannus; mais, dans cette affection, les vaisseaux sont beaucoup plus profonds, et les conjonctives bulbaire et palpébrale restent ordinairement intactes.

Pronostic. — En général, la kératite granuleuse doit être considérée comme une affection grave, tant au point de vue de sa durée que des complications auxquelles elle donne souvent lieu.

L'infiltration des couches superficielles et leur vascularisation sont habituellement bénignes, surtout si dès le début la maladie est soignée convenablement. A un autre point de vue, le pronostic est moins favorable : la cornée, trouble et opaque dans toute son étendue, couverte de vaisseaux, peut s'éclaircir en grande partie et la vue revenir, même après que l'affection a duré deux ou trois ans.

Mais on doit considérer comme très-graves tous les cas dans lesquels la cornée a subi des modifications dans sa consistance, qu'elle est devenue molle et changea de forme, ou que des abcès perforants se sont produits. Dans l'un comme dans l'autre cas, la vue peut être à jamais compromise.

Traitement. — Dans le traitement de la kératite granuleuse, il est nécessaire de se conformer au degré et à l'étendue de l'inflammation, à la durée des granulations conjonctivales et aux moyens précédemment employés.

Nous différons complétement d'avis avec tous ceux qui professent que le pannus granuleux ne doit pas être soigné et que, pour le guérir, il ne faut s'occuper que des granulations conjonctivales, parce que, avec la guérison de ces dernières, la cornée reprendra, disent-ils, sa transparence. Dans un certain nombre des cas exempts d'inflammation, la guérison pourra être, en effet, obtenue uniquement par le traitement des granulations conjonctivales. Mais un grand nombre de faits, dans lesquels la cautérisation des paupières aggrave l'état de la cornée, démontrent que le traitement des granulations est insuffisant.

Pour moi, l'état de la cornée peut seul indiquer s'il y a lieu ou non de recourir aux cautérisations des conjonctives palpébrales. Les cautérisations des paupières ne doivent être, en effet, pratiquées que lorsque tout état inflammatoire aigu a cessé dans la cornée.

Les indications que l'on doit suivre dans le traitement du pannus granuleux sont les suivantes :

1° Dans le pannus partiel commençant et non enflammé, on se contentera du traitement des granulations palpébrales selon les méthodes que nous avons exposées plus haut (voyez GRANULATIONS).

2° Dans les cas d'inflammation plus intense de la cornée, il est nécessaire de recourir à l'excision du cul-de-sac conjonctival. Par ce moyen on arrête le développement des granulations, et on facilite la guérison de la kératite granuleuse (voyez *Traitement chirurgical de la conjonctivite granuleuse*).

3° Lorsque le pannus est partiel et très-vasculaire et que les granulations palpébrales ne suppurent point, on doit faire des scarifications péricornéennes, très-souvent répétées, sur les vaisseaux aboutissant à la cornée, comme Cusco le pratique journellement. Au bout de quelque temps, les vaisseaux s'atrophient et la cornée reprend sa transparence.

4° Dans l'état d'inflammation vive de cette membrane, accompagnée bien sou-

vent d'abcès, il faut suivre le traitement antiphlogistique, appliquer des sangsues aux tempes et des cataplasmes sur l'œil, instiller fréquemment des gouttes d'atropine, soit l'atropine et l'éserine alternativement. Quant aux cautérisations des paupières et l'usage des collyres astringents, on devra les suspendre pour tout le temps que durera l'inflammation aiguë.

Si, au bout de quelques jours, la maladie n'est pas enrayée, je fais des larges scarifications sur les granulations palpébrales, et je les renouvelle tous les deux ou trois jours. Quelquefois j'excise des lambeaux de la conjonctive au pourtour de la cornée.

5° Un abcès peut survenir dans le courant d'une kératite granuleuse et se porter dans les couches profondes de la cornée; il est alors urgent de l'ouvrir en faisant une paracentèse.

6° Ce n'est qu'après avoir arrêté l'inflammation aiguë, qu'on recommencera de nouveau les cautérisations palpébrales, soit avec le crayon de sulfate de cuivre, soit avec le nitrate d'argent.

7° Dans les cas de pannus invétéré et chronique généralisé, Furnari (1) a proposé de faire une tonsure complète de la conjonctive bulbaire tout autour de la cornée, sur une étendue de 5 millimètres, et de cautériser ensuite toute cette surface dénudée ainsi que la cornée avec une forte solution de nitrate d'argent.

Malgré l'utilité incontestable de cette méthode dans certains cas, on ne pourrait pas pratiquer aujourd'hui cette opération de la manière proposée par l'auteur sans exposer l'œil malade à des dangers sérieux.

Mais au lieu d'exciser toute la conjonctive bulbaire et exposer ainsi à une grande rétraction des paupières, il est préférable de faire une simple *péritomie* ou syndectomie, en excisant un lambeau de 3 à 5 millimètres de conjonctive bulbaire au pourtour de la cornée.

8° Les auteurs anglais et les belges recommandent l'inoculation du pus blennorrhagique ou de l'ophthalmie purulente dans les yeux atteints de pannus. Piringer le premier, puis Van Roosbroeck, Warlomont et Bader, ont successivement employé cette inoculation dans le but de faire disparaître la vascularisation de la cornée. Les observations qui sont rapportées par ces auteurs semblent militer en faveur de cette méthode, d'autant plus que, comme le faisait observer Stout (2), de New-York, l'inflammation provoquée par l'inoculation, dans un œil atteint de pannus, est toujours moins vive que dans un œil sain. Pour notre part, nous ne pouvons accepter cette méthode, à cause du danger qu'elle peut présenter dans le cas où les abcès et la nécrose de la cornée viendraient à se déclarer.

9° Le pannus granuleux peut être aggravé par un entropion et une rétraction cicatricielle des tissus qui constituent la paupière. Il s'ensuit une sorte de phymosis palpébral.

Rien ne peut mieux combattre cette disposition vicieuse des paupières, que l'opération proposée par Richet ou celle de Pagenstecher, opération qui consiste à fendre l'angle externe palpébral aussi loin que possible, et à réunir la conjonc-

(1) Furnari, *Gazette médicale*, 1862, n° 4.

(2) Stout, *The Contagion of Ophthalmo-Blennorhea and the Treatment of Pannus by Inoculation*. New-York, 1842.

tive avec la peau par deux ou trois points de suture. Cette méthode opératoire se trouve décrite à la page 70. En diminuant le frottement exercé sur la cornée par les cils et la paupière traversée en dedans, on facilite la guérison du pannus lui-même.

10. Les leucomes centraux, adhérents ou non, rendent ordinairement la vue très-trouble; s'ils occupent les deux yeux, le malade reste complétement aveugle pour tout le temps que dure la maladie. La pupille artificielle doit être alors pratiquée, soit en dedans, soit en dehors du leucome, même pendant la durée des granulations. Ces opérations guérissent très-facilement et ont souvent une influence favorable sur la guérison de la kératite.

Bibliographie. — Warlomont, *Du pannus et de son traitement, avec trente observations de la cure radicale de cette affection par l'inoculation blennorrhagique* (*Ann. d'oculist.*, 1854, t. XXXII, p. 53). — Follin, *Du perchlorure de fer dans la kératite panniforme* (*Archives génér. de méd.*, 1856, 5e série, t. VII, p. 424). — Furnari, *De la tonsure conjonctivale et de son efficacité contre les lésions panniformes de la cornée.* Paris, 1862. — Lawson, *Case of Vascular Cornea et Granular Lids.* (*Royal Lond. Hosp. Reports*, t. IV, p. 65 et 183). — Bader, *On Syndectomie* (*Ophthalm. Hosp. Reports*, vol. IV, p. 23). — Galezowski, *Etude sur les granulations, etc.* (*Recueil d'ophth.*, 2e série. Paris, 1874, janvier.

ARTICLE V

KÉRATITE DIFFUSE OU INTERSTITIELLE.

On appelle *kératite diffuse ou interstitielle* une affection caractérisée par une opacification diffuse, occupant des points plus ou moins nombreux de la substance propre de la cornée. D'après Virchow, c'est une inflammation parenchymateuse, dans laquelle les éléments constitutifs du tissu cornéen subissent une altération de nutrition.

Pour étudier méthodiquement cette maladie, on doit y distinguer trois périodes suivantes : période d'infiltration interstitielle, période de vascularisation et période de résolution.

Ces trois périodes existent dans toutes les kératites, avec cette différence que, dans la kératite suppurative ou phlycténulaire, il y a la période d'ulcération, pendant que dans la kératite diffuse la vascularisation existe sans ulcération. Mais la durée de la kératite diffuse est tellement longue, que les auteurs ont décrit les différentes périodes d'une seule et unique maladie comme des variétés distinctes.

Première période. — On voit apparaître au centre de la cornée une ou plusieurs taches blanchâtres, opalines, diffuses, dont les contours se confondent insensiblement avec le tissu sain et transparent de cette membrane. Bientôt ces opacités gagnent en épaisseur, s'étendant à la surface et imprimant à la cornée un aspect tout particulier que Wardrop a comparé à la teinte de *pierre à fusil.*

A mesure que cette opacité s'accroît, la cornée perd son luisant ; la couche épithéliale semble rugueuse, sa surface devient inégale, mate, et comme chagrinée.

Peu à peu les taches isolées se rapprochent et finissent par se confondre, toute la cornée devient blanchâtre, au point de masquer complétement la pupille et l'iris. A ce moment commence habituellement la deuxième période de la maladie.

Mais ces opacités peuvent rester pendant toute la durée de l'affection sous forme des plaques isolées, parcourir toutes leurs phases et se résorber.

Il existe une forme particulière de kératite diffuse qui se présente dès le début comme un anneau blanchâtre, situé à égale distance du centre et de la périphérie, ainsi que le représente la figure 136. Presque en même temps que ce cercle

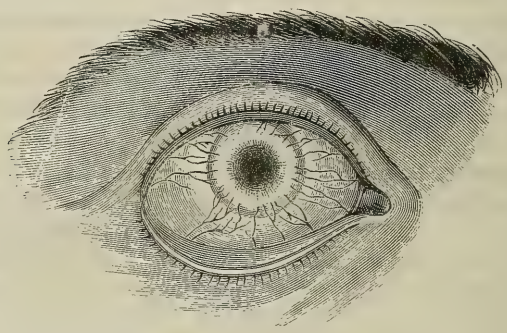

Fig. 136. — Kératite diffuse ou interstitielle.

apparaît vers le centre, les autres parties se troublent et se ternissent, et l'œil devient très-sensible pour la lumière.

La première période peut durer un temps relativement assez long sans amener aucune souffrance ni aucune réaction inflammatoire : le malade s'aperçoit d'un trouble de la vue, qui augmente progressivement. Mais, si l'on examine de plus près, on ne tarde pas à constater une rougeur scléroticale plus ou moins étendue qui est constituée par un lacis des vaisseaux très-fins, capillaires, situés dans la sclérotique elle-même, pendant que la conjonctive n'est que congestionnée.

Dès le début, il existe presque toujours de la photophobie et un larmoiement plus ou moins accentué, qui augmentent surtout vers le soir.

Deuxième période (fig. 137). — Dès que l'infiltration a pris un certain déve-

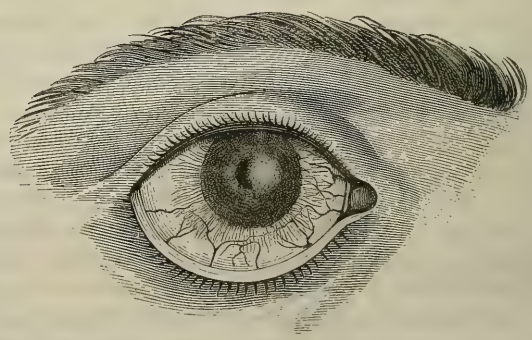

Fig. 137. — Kératite interstitielle, deuxième période.

loppement et que les éléments cornéens ont subi un gonflement plus ou moins notable, les nerfs cornéens subissent une compression. L'irritation se transmet au pourtour de la cornée, et les vaisseaux de cette région se dilatent et s'injectent considérablement. Bientôt ils envahissent la substance propre de cette membrane

et s'avancent vers le centre. La kératite diffuse vasculaire constitue ainsi la deuxième période de la maladie.

Les vaisseaux de la cornée sont profonds et leur nombre est très-grand ; ils sont tellement serrés les uns contre les autres qu'on pourrait prendre les taches rouges qu'ils forment pour des épanchements sanguins interlamellaires, et où l'examen à l'éclairage oblique avec un verre grossissant a permis de découvrir de nombreux vaisseaux. Dans d'autres cas, le volume des vaisseaux est très-marqué, et on peut les suivre depuis la sclérotique jusqu'au centre de la cornée, comme le montre la figure 138. Mais en comparant cette vascularisation avec celle qu'on

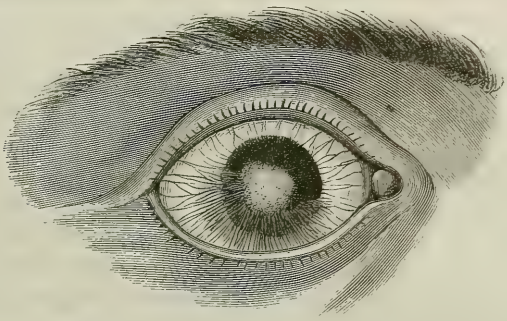

Fig. 138. — Kératite interstitielle vasculaire invétérée.

trouve dans les kératites superficielles, on reconnaît aisément que les vaisseaux sont ici plus fins et moins tortueux; leur couleur est aussi plus rouge, rouge écarlate.

La deuxième période inflammatoire dure habituellement beaucoup plus longtemps que la précédente, et il se passe souvent des mois entiers avant que la période de résorption arrive. En 1867, j'ai soigné un petit malade de dix ans, affecté de la kératite disséminée ; l'affection a duré plus de deux ans dans les deux yeux, et la deuxième période seule a persisté dans chaque œil de huit à neuf mois. Sa cornée était devenue complétement opaque, mais elle recouvra en grande partie sa transparence.

Les *symptômes physiologiques* sont ici des plus accentués; les malades souffrent beaucoup, non pas des douleurs qui sont peu intenses, mais d'un larmoiement constant, excessif, qui occasionne des rougeurs considérables des paupières et même des érosions à la joue.

La photophobie est peu accentuée, mais des exacerbations se manifestent souvent : les malades éprouvent la plus grande aversion pour la lumière. Ils sont forcément condamnés pendant des semaines entières à habiter une chambre obscure, et comme, dans la plupart des cas, les deux yeux sont pris simultanément, la vue est pendant longtemps complétement abolie.

Troisième période. — La résolution constitue la troisième période. Petit à petit les taches disparaissent; en même temps, le nombre des vaisseaux diminue ; l'œil perd sa teinte rouge et la cornée reprend sa transparence. Cette troisième période demande aussi de trois à quatre mois avant que la guérison complète soit obtenue.

Complications. — La kératite diffuse est toujours due à une cause constitutionnelle, qui s'attaque souvent à plusieurs membranes à la fois, ce qui peut

donner lieu à des complications du côté de la cornée, de la sclérotique, de l'iris et de la rétine.

Cornée. — Les opacités constituent quelquefois des plaques jaunâtres, presque écailleuses, qui s'organisent à la longue et forment des taches indélébiles, lesquelles peuvent, selon Riberi, être considérées comme un *produit froid.*

Sclérotique. — Le tissu cornéen est analogue à celui de la sclérotique; c'est pourquoi l'inflammation de l'une se communique à l'autre et *vice versa.* Consécutivement à l'inflammation de la sclérotique, celle-ci s'amincit au pourtour de la cornée et prend une teinte bleuâtre ou grisâtre.

Iris. — L'iritis est une des complications les plus fréquentes de celles qui surviennent dans le cours de la kératite diffuse. Elle se rencontre tout aussi bien chez les enfants que chez les adultes. Des synéchies postérieures sont la conséquence de cette complication, et cela d'autant plus facilement que dans certaines variétés de kératite interstitielle l'atropine n'est point absorbée par la cornée et ne dilate point la pupille.

Rétine. — L'inflammation gagne rarement les membranes profondes de l'œil; si cela arrivait, il faudrait craindre pour la vue des malades. Ainsi, en 1864, appelé en consultation par le docteur Elleaume, j'ai pu constater, chez un garçon de douze ans, la pré ence sur un œil d'une kératite diffuse, qui ne tarda pas à envahir l'autre œil et, presque dès le début de la maladie, dans ce dernier, un décollement de la rétine s'était déclaré à la partie supérieure et interne.

Les amauroses que Desmarres (1) a vues se produire à la suite de ces kératites, étaient probablement de même nature.

Anatomie pathologique et pathogénie. — Des recherches microscopiques sur ces affections ont été faites par Virchow (2). Dans un cas de kératite diffuse, il a trouvé que les vaisseaux péricornéens étaient gonflés et dilatés par le sang. Dans

Fig. 139. — Kératite parenchymateuse (coupe verticale) (*).

une coupe perpendiculaire à la surface de la cornée (fig. 139), on pouvait constater

(1) Desmarres, *Traité des maladies des yeux*, t. II, p. 241.

(2) Virchow, *La pathologie cellulaire*, 4e édition, trad. franç., Paris, 1874, p. 369.

(*) AA, côté antérieur (extérieur); BB, côté postérieur (intérieur) de la cornée; CC, zone trouble avec les corpuscules de la cornée augmentés de volume; grossissement : 18 diamètres (Virchow, *Pathol. cellul.*, 4e édit., p. 367).

que l'opacité ne portait que sur une zone limitée, commençant tout près de la membrane de Descemet, et qui s'étendait vers le centre se rapprochant jusqu'à une courte distance de la surface externe; ici elle continuait horizontalement sa marche pour descendre du côté opposé.

A un plus fort grossissement, Virchow a découvert que l'altération portait spécialement sur les cellules étoilées, qui étaient plus volumineuses et moins transparentes dans la partie malade. Le contenu des cellules est devenu opaque, comme on peut en juger par la figure 140.



Fig. 140. — Kératite parenchymateuse (coupe horizontale) (*).

Quant à la couche épithéliale, elle paraît subir aussi des modifications notables, puisque, d'après Stellwag von Carion (1), on y trouve des amas exsudatifs et de nouvelles cellules épithéliales récemment formées.

La physiologie pathologique de la kératite interstitielle est intéressante à étudier. La maladie est le résultat de défaut de nutrition qui se déclare progressivement dans les différentes portions de la cornée. Il est plus que probable que les nerfs cornéens sont les premiers affectés, ce qui fait interrompre l'endosmose et l'exosmose sous l'influence desquelles la nutrition se fait dans cette membrane à l'état physiologique. Il en résulte une irritation qui provoque le développement des vaisseaux dans cette membrane, et le sang qui y arrive entretient la nutrition pendant tout le temps de la maladie. A mesure que les nerfs commencent à fonctionner, la transparence revient à l'organe et les vaisseaux se rétrécissent et disparaissent complétement.

C'est par le temps froid et humide que la maladie se déclare habituellement et plus particulièrement chez les sujets anémiques et lymphatiques. Chez eux la

(1) Stellwag von Carion, *Die Ophthalmologie*. Erlangen, 1853, Bd. I, p. 87.

(*) A, corpuscules de la cornée à l'état à peu près normal; B, mêmes corpuscules augmentés de volume; C, D, corpuscules cornéens augmentés de volume en même temps que leur contenu se trouble; grossissement 350 diamètres (Virchow, *Pathol. cellul.*, 4e édit., p. 369).

température de la cornée s'abaisse sensiblement, les nerfs s'altèrent et le trouble interstitiel prend naissance.

Étiologie. — La kératite diffuse est spécialement propre au jeune âge, entre cinq et vingt-cinq ans; on l'observe rarement chez les personnes qui dépassent cet âge.

La constitution lymphatique prédispose d'une manière exceptionnelle à la maladie. La diathèse scrofuleuse et la syphilis héréditaire sont considérées comme des causes constitutionnelles.

Les recherches de Hutchinson (1) nous ont démontré qu'il existe des relations entre la diathèse syphilitique et la kératite diffuse. Selon cet auteur, le signe caractéristique de la syphilis héréditaire observée chez ces enfants est la conformation vicieuse de l'appareil dentaire. Ainsi les dents incisives présentent au centre des saillies coniques qui s'usent avec l'âge, et le bord de ces dents se creuse et se courbe (fig. 141 et 142).

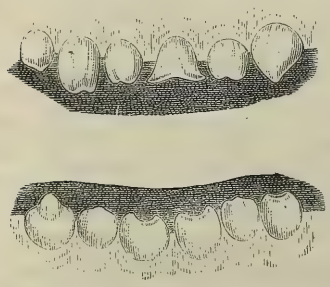

Fig. 141. — Conformation des dents chez les enfants syphilitiques.

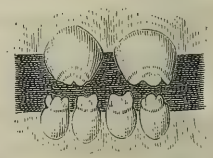

Fig. 142. — Dents incisives chez les enfants syphilitiques, d'après Hutchinson.

Malgré l'autorité de Hutchinson en cette matière, nous ne pouvons accepter son opinion que sous toute réserve. Nous avons vu souvent des enfants atteints de cette dentition défectueuse sans qu'on y puisse découvrir les moindres traces de l'affection syphilitique.

Mais la kératite diffuse peut se déclarer à la suite de la syphilis acquise chez les individus atteints d'iritis ou d'affections profondes de l'œil. Chez trois de mes malades atteints de syphilis, j'ai reconnu les accidents suivants : la kératite diffuse s'est manifestée chez une femme atteinte de rétinite exsudative périvasculaire, suivie au bout de quelque temps d'iritis et de choroïdite syphilitique (2). Chez une

(1) Hutchinson, *Ophth. Hosp. Reports,* vol. I, p. 191 et 226 ; vol. II, p. 54 et 258.

(2) Observation. — Madame X..., âgée de trente-trois ans, accoucha d'un enfant chétif, et quelques semaines plus tard, elle a eu une éruption sur tout le corps et une rétinite apoplectique et exsudative de l'œil droit. Elle distinguait à peine le n° 20 de l'échelle typographique. Il s'agissait d'une affection syphilitique. Une semaine après, il s'est déclaré une choroïdite et puis une iritis avec kératite interstitielle des plus prononcées. La cornée est devenue tellement trouble, diffuse, qu'on ne pouvait plus éclairer le fond de l'œil. Le traitement mixte que j'ai administré, et notamment les frictions mercurielles générales sur tout le corps et l'iodure de potassium ont amené au bout de six mois la guérison. La cornée a repris sa transparence, mais la papille du nerf optique est restée blanchâtre, la malade pouvait néanmoins lire le n° 8 de l'échelle.

autre femme, atteinte d'iritis syphilitique de l'œil gauche, et au bout de quelque temps de l'œil droit, la kératite diffuse s'est déclarée dans les deux yeux et a suivi les trois périodes, la période de vascularisation ayant eu la plus longue durée.

Les sujets faibles et chétifs, les enfants lymphatiques et les jeunes filles, au moment de l'apparition de leurs règles, peuvent être atteints de cette affection.

La dentition joue un grand rôle dans le développement de la kératite interstitielle chez les personnes nerveuses, lymphatiques, faibles, chétives et débilitées, comme nous avons eu l'occasion de le démontrer (1). On voit, en effet très-souvent apparaître cette maladie chez les enfants au moment de la seconde dentition, lorsqu'elle se fait lentement et péniblement et que l'irritation plus ou moins intense des nerfs dentaires se transmet par action réflexe aux nerfs ciliaires et à la cornée.

La même chose a lieu vers l'âge de vingt à vingt-cinq ans, pendant la période de la troisième dentition, époque à laquelle les dents de sagesse doivent percer. Ce travail est souvent très-pénible, et se prolonge pendant des mois et des années ; les personnes nerveuses, lymphatiques, chétives, subissent une irritation dans les nerfs dentaires pendant deux ou trois années consécutives, et cette irritation se communique aux nerfs oculaires et y occasionne des kératites interstitielles, phlycténulaires, etc.

A part les causes prédisposantes, il faut encore signaler quelques causes excitantes, telles que l'action du froid et de l'humidité, les blessures et les contusions de l'œil.

Durée et pronostic. — Cette maladie peut être considérée comme bénigne, en ce sens qu'elle guérit ordinairement en ne laissant que peu ou point de traces.

Mais sa durée est tellement longue, que les malades perdent souvent patience et préférant se soumettre à des traitements tout à fait irrationnels et opposés à la nature de la maladie, traitements qui ne font qu'aggraver le mal. C'est pourquoi il est du devoir du chirurgien de les avertir de la durée probable de cette kératite et des conditions indispensables pour la guérison.

La kératite interstitielle simple dure habituellement quatre à six mois, elle envahit le plus souvent les deux yeux à la fois. Mais il peut arriver qu'un œil soit pris d'abord et ce n'est qu'au bout de quelques mois que la maladie se déclare dans l'autre.

Une kératite diathésique, soit syphilitique, soit scrofuleuse, n'a pas de durée aussi régulière, elle guérit plus ou moins rapidement et plus ou moins complétement selon que les complications du côté de l'iris ou de la choroïde présentent de la gravité.

Traitement. — Pour combattre une maladie qui dépend en grande partie de la constitution, il faut s'occuper très-sérieusement des moyens capables de la modifier favorablement. Mais en même temps on ne doit pas négliger le traitement local, que réclame l'état de la cornée à ses différentes périodes.

En se conformant à ces deux genres d'indications nous formulerons pour le traitement les règles suivantes ;

(1) Galezowski, *Sur les affections oculo-dentaires* (*Journal d'ophthalmologie*. Paris, 1872, p. 606).

1° Relever graduellement la température de la membrane affectée.

2° Améliorer la santé générale du malade, augmenter ses forces, son appétit et relever son moral.

3° Surveiller la marche de chaque période et combattre avec énergie toute complication qui surgit du côté de l'iris ou des membranes internes.

Traitement local. — Comme il est impossible d'enrayer la maladie, nous devons plutôt chercher à activer sa marche, ce qui pourrait naturellement abréger la durée de chaque période. C'est ainsi qu'en élevant graduellement la température, nous pouvons faciliter le développement des vaisseaux dans la cornée et arriver successivement à la résolution d'épanchements interstitiels.

1. Le moyen le plus efficace pour élever la température de la cornée malade est l'administration de douches de vapeur d'eau chaude, au moyen de l'appareil vaporisateur de Lourenço.

Voici la manière dont le malade devra prendre ces douches. Il est assis devant une table sur laquelle se trouve l'appareil qui lance la vapeur par les deux jets. Une compresse double ou triple d'épaisseur, et préparée sous forme d'un masque, est imbibée dans la solution suivante chaude et fixée sur les yeux.

℞ Eau	100 grammes.	Extrait de belladone	2 grammes.
Extrait de jusquiame	3 —		

Le malade s'approche alors de l'appareil de telle sorte que chaque œil puisse recevoir un jet de vapeur. Il reste dans cette position pendant un quart d'heure, vingt, trente minutes jusqu'à une heure, et renouvelle ces douches une ou deux fois par jour selon la gravité de la maladie. Au lieu de douches de vapeur d'eau pure, on peut faire prendre des douches médicamenteuses et notamment de l'infusion de belladone. Ces dernières ne seront prescrites que pendant le temps que l'absorption dans la cornée sera abolie et que l'iris restera contracté. Voici la formule de cette solution :

℞ Extrait de belladone.	15 à 20 grammes.	Eau distillée	500 grammes.

La respiration de la vapeur imprégnée de la belladone donne quelquefois du vertige et des maux de tête, non-seulement au malade, mais aux personnes qui se trouvent dans la même pièce, c'est pourquoi il faut avoir soin d'ouvrir les fenêtres et les portes de la chambre, et si cela ne suffit pas, on les remplacera par des douches simples.

A mesure que la vascularisation s'accentue sur la cornée, on diminue la durée des douches, et même on les administre à des intervalles plus longs, mais on les continue jusqu'à la guérison complète, ce qui ne demande pas moins de quatre à six mois.

2. L'instillation du collyre d'atropine à deux, trois ou quatre gouttes par jours, sera indiquée surtout pendant la deuxième période, où il faut craindre des complications du côté de l'iris. Mais on devra suspendre le collyre, dès qu'on verra qu'il se déclare une irritation dans la conjonctive.

3. Si la maladie s'accuse par des symptômes d'inflammation intense avec douleurs, larmoiement, etc., elle peut nécessiter l'application de quatre à huit sang-

sues à la tempe selon l'âge de l'individu. Dans le cas de douleurs très-vives et persistantes, on fera des frictions sur les paupières et au pourtour des orbites avec la pommade morphinée, et au besoin on pratiquera des injections hypodermiques.

4. Les collyres astringents et les caustiques de toute sorte doivent être absolument proscrits, car ils ne pourraient qu'aggraver le mal. Nous dirons la même chose à propos des scarifications péricornéennes et des paracentèses. Ces petites opérations sont ici dangereuses, elles entraînent souvent la formation d'abcès, et dans tous les cas elles peuvent compromettre sa nutrition.

5. Vers la dernière période, on peut employer la pommade à l'oxyde jaune d'hydrargyre, mais on y renoncera si l'on voit qu'elle augmente fortement l'irritation.

6. On doit surveiller la marche de la dentition, et soit qu'il y ait des dents cariées, ou que l'évolution des dents présente quelque irrégularité, on doit remédier immédiatement à tous ces accidents.

Traitement général. — Il doit surtout se rapporter à la constitution du malade, à son tempérament et aux causes diathésiques si elles existent.

7. La première condition de la guérison est la nécessité d'être constamment au grand air ; le malade doit sortir tous les jours et se promener au bois pendant une ou deux heures. Mais comme les yeux sont sensibles à la lumière, on lui fera porter des lunettes aussi foncées que possible, entourées tout autour de taffetas noir.

8. Le malade sera assujetti à un régime tonique fortifiant, préparations ferrugineuses et iodées à l'intérieur. Les sirops amers, tels que sirop antiscorbutique, sirop de brou de noix, l'huile de foie de morue, sont administrés avec beaucoup d'avantage.

9. Souvent les malades débilités et nerveux sont sujets aux attaques nocturnes de fièvre intermittente larvée, avec des insomnies, des douleurs de tête et des transpirations abondantes. Quelques doses de sulfate de quinine peuvent être prescrites très-avantageusement.

10. On doit aussi rechercher la cause syphilitique héréditaire ou acquise, et prescrire, en conséquence, le traitement mixte antivénérien.

L'iodure de potassium, pris à l'intérieur combiné avec le vin ou le sirop de quinquina, doit être porté à des doses progressivement ascendantes, depuis 25 à 50 centigrammes par jour chez les enfants, et de 1 à 3 grammes chez les adultes. L'usage de cette préparation doit être combiné, soit avec des embrocations d'onguent mercuriel sous les bras et aux aines, comme Macnamara le conseille, soit avec l'emploi de calomel associé à la craie, à la quinine et au soda.

℞ Calomel	2 centigr.	Bicarbonate de soude	10 centigr.
Poudre de quinquina	10 —	Sucre en poudre	15 —

(Macnemara.)

De deux à trois paquets par jour.

11. Parmi les eaux minérales, il y en a un certain nombre qui par leurs principes actifs, tels que arsenic, iode, brome, etc., peuvent agir efficacement. C'est pourquoi nous conseillons l'usage de l'eau de Saint-Nectaire, dont l'efficacité est incontestable dans cette forme d'affection. Le docteur Dumas-Aubergier (1) a obtenu

(1) Dumas-Aubergier, *Du traitement spécial à Saint-Nectaire.* Clermont, 1869, p 190.

de nombreuses guérisons par cette eau, prise intérieurement et sous forme de douches oculaires.

Bibliographie. — Velpeau, *Dict. de méd.*, *Répertoire général des sciences médicales*, t. IX, art. Cornée. — Tavignot, *Du traité de la kératite interstitielle par la scarification des vaisseaux de la cornée* (*Ann. d'oculist.*, 1851, t. XXV, p. 83). — Castorani, *Kératite et ses suites* (*Gaz. hebdom.*, 1856). — Henley Thorp, *Considérations sur l'hyperesthésie oculaire et l'ophthalmie scrofuleuse* (*Archives génér. de méd.*, 1857). — Galligo, *Sur la kératite provenant de syphilis héréditaire* (*Ann. d'oculist.*, 1860, p. 185). — Hutchinson, *Ophth. Hosp. Reports*, vol. I, p. 191 et 226 ; et vol. II, p. 54 et 258. — Watson, *On the interst. Keratitis of inherited Syph.* (*Ophthalm. Hosp. Rep.*, 1864, n° 3, p. 291). — Lourenço, *Sur un nouveau procédé de traitement des affections oculaires au moyen d'un vaporisateur* (*Journ. d'ophth.* Paris, 1872, p. 119) ; — Boncour, *Du traitement des kératites par les douches de vapeur* (*idem*, p. 574). — *Bulletin de la Société de chirurgie*, 1872.

ARTICLE VI

KÉRATITE PONCTUÉE.

La kératite ponctuée est caractérisée par l'apparition sur la cornée de points opaques, nombreux et très-fins, disposés d'une manière toute particulière, et qui souvent ne peuvent être aperçus qu'avec une forte loupe.

Les kératites ponctuées sont de deux sortes : superficielles et profondes ; l'une et l'autre ne constituent pas, à proprement parler, de maladie à part : elles sont la conséquence ou le symptôme d'autres maladies.

A. **Kératite ponctuée antérieure.** — La surface de la cornée est parse-

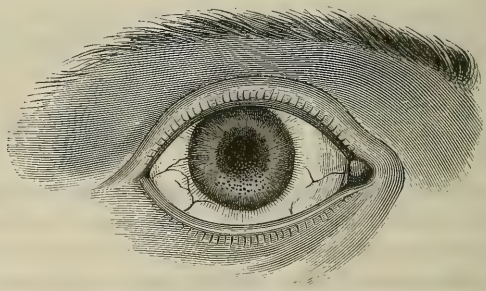

Fig. 143. — Kératite ponctuée.

mée d'un grand nombre de points, d'une teinte blanchâtre, placés en face de la pupille. Situés d'abord dans la membrane élastique antérieure, ils ne tardent pas à se développer en surface et en profondeur, et se transforment en une kératite diffuse.

Comme on le voit, cette maladie n'est qu'une variété de la kératite diffuse, plus superficielle et en même temps plus bénigne.

Le traitement ne diffère en rien de celui qui a été indiqué dans l'article qui a pour objet la kératite diffuse.

B. **Kératite ponctuée postérieure.** — Elle est caractérisée par la présence de petits points brunâtres situés dans la partie postérieure de la cornée, tout près

de la membrane de Descemet. Ces petits points sont habituellement disposés en grappe triangulaire, dont le sommet est dirigé en haut vers la pupille, tandis que la base se rapproche du bord inférieur de la cornée, comme le montre la figure 143.

Ces opacités ne paraissent augmenter ni en nombre ni en profondeur, et le reste de la cornée conserve sa transparence. Chez une de mes malades, atteinte d'une choroïdite atrophique, j'ai pu observer cette affection pendant plus de cinq ans, et j'ai pu me convaincre qu'elle n'a subi aucun changement.

La kératite ponctuée ne me paraît point idiopathique ni inflammatoire, comme les autres kératites, et ne doit être considérée que comme un des symptômes accessoires et secondaires de l'inflammation des membranes vasculaires de l'œil. Je l'ai vue se développer constamment, soit à la suite d'une iritis séreuse, soit d'une irido-cyclite ou d'une irido-choroïdite. Avec la guérison des maladies de l'iris ou de la choroïde, les opacités de la cornée disparaissent toutes seules.

Bibliographie. — Ammon, *Graefe u. Walther's Journal der Chirurgie u. Augenheilkunde*, vol. XIII, p. 114. Berlin, 1829. — Wedl, *Archiv f. Ophthalmologie*, Bd. II, Abth. 2, pl. II, fig. 14. — Sichel, *Iconographie*, texte : *Kératite pointillée ou ponctuée*, p. 63, et obs. 21, 23, 31 et 38.

ARTICLE VII

KÉRATITE PROLIFÉRATIVE.

Je donne le nom de *kératite proliférative* à une affection de la cornée, dans laquelle le travail de réparation se fait par une prolifération active des cellules, et où la cornée malade se répare par les propres forces de nutrition, sans que les vaisseaux de nouvelle formation lui viennent en aide.

Symptomatologie. — La maladie débute le plus souvent par le centre de la cornée, où il se forme une tache blanche analogue à celle qu'on observe dans un abcès de cette membrane ; cette tache est superficielle, et l'épithélium est soulevé et altéré à sa surface. Cette tache reste pendant longtemps sans changement et sans occasionner de douleurs; mais à la longue l'œil s'injecte, devient rouge et sensible pour la lumière. En l'examinant vers la quatrième ou la sixième semaine, on sera surpris de voir toujours la tache saillante à la surface de la cornée, comme s'il s'agissait d'un abcès.

Petit à petit cette tache commence à s'exfolier ; mais au lieu de se transformer en un ulcère, comme cela se remarque dans les abcès, cette tache reste toujours plus saillante, tantôt lisse, tantôt rugueuse à sa surface. L'injection périkératique est plus ou moins prononcée, mais les vaisseaux n'empiètent point sur la cornée, et à aucune période de la maladie on ne trouve de vaisseaux dans cette membrane. L'œil est habituellement peu sensible pour la lumière ; dans d'autres cas, c'est le contraire qui arrive, et les malades accusent des douleurs très-vives, surtout si l'affection occupe les couches plus profondes.

Cette affection dure ordinairement très-longtemps, surtout lorsqu'elle est entretenue par une irritation locale quelconque. Je l'ai observée trois fois chez des malades qui étaient atteints d'affections des voies lacrymales. L'un d'eux, jeune et vigoureux, guérit au bout de quatre mois, après que je l'eus guéri de son larmoie-

ment et la tache disparut complétement ; l'autre au contraire a conservé un leucome après un an de traitement.

Étiologie. — Cette affection est encore peu connue et je ne l'ai rencontrée que dix fois sur plus de huit cents cas de maladie de la cornée ; dans cinq cas elle était provoquée par une affection des voies lacrymales.

Anatomie pathologique. — Cette affection est caractérisée par la prolifération des cellules épithéliales.

Chez un de mes malades, j'ai enlevé toute la surface opaque et superficielle de cette tache en faisant une abrasion. L'examen microscopique fait par V. Cornil a montré la présence d'une masse de cellules épithéliales déformées, dont quelques-unes étaient à double noyau.

Traitement. — Pour combattre cette affection, il est nécessaire de s'informer de l'état des voies lacrymales, et de les soigner si l'on trouve quelque altération de ce côté.

Le traitement local doit être le même que pour les kératites suppuratives : combattre l'état inflammatoire par le collyre d'atropine ; faire abrasion de la masse blanchâtre qui fait souvent saillie à la surface de la cornée, et avoir ensuite recours au calomel en insufflation et au collyre au nitrate d'argent en instillation.

Bibliographie. — Daguenet, *Sur une variété de kératite interstitielle, dite kératite proliférative* (*Journal d'ophthalm.* Paris, 1872, p. 414).

ARTICLE VIII

ULCÈRE DE LA CORNÉE ET ULCÈRE RONGEANT.

A. **Des ulcères de la cornée en général.** — Les inflammations de la cornée de nature suppurative, phlycténulaire, granulaire ou autre, peuvent donner lieu à une ulcération plus ou moins profonde. Les auteurs allemands ont donné à la première de ces variétés la dénomination d'*ulcère sthénique*, ou inflammation aiguë, et à la seconde, d'*ulcère asthénique*, *indolent* ou *torpide*.

Lorsqu'on étudie l'un et l'autre de ces ulcères depuis leur début, on ne tarde pas à se persuader qu'il n'y a rien de particulier, rien de spécial qui les fasse distinguer des abcès ou des phlyctènes dont ils dérivent. C'est pourquoi il m'a semblé plus naturel de réunir l'étude des ulcères de la cornée avec celle des abcès ou des phlyctènes.

Mais il existe une variété toute spéciale d'ulcère de la cornée, c'est celui qui dès le début apparaît sous forme d'ulcère, et qui plus est, il a une marche progressive, rongeante, s'étendant de proche en proche et tendant à envahir d'une manière générale cette membrane. C'est à cette forme particulière de la maladie que nous avons conservé le nom d'*ulcère rongeant*.

B. **Ulcère rongeant de la cornée.** — Cette affection se déclare d'emblée au bord de la cornée, sous forme d'un ulcère plus ou moins profond. Il débute souvent sans aucune douleur, mais avec une photophobie et un larmoiement. L'œil devient rouge et l'on aperçoit sur l'un ou l'autre bord de la cornée un ulcère plus ou moins profond longeant la circonférence de cette membrane en

forme de croissant. C'est l'ulcère rongeant de la cornée ou *ulcus cornea serpens* de Saemisch.

On aperçoit au début de la maladie, sur l'un ou l'autre endroit du bord de la cornée, un ulcère allongé, ayant la forme d'un croissant. Le fond de l'ulcère apparaît grisâtre, et ses bords s'enfoncent profondément, quoiqu'ils sont en partie recouverts d'une couche d'épithélium et paraissent luisants. Au pourtour de la cornée, une injection devient très-prononcée, et le reste de cette membrane subit une infiltration séreuse plus ou moins marquée. L'iritis, le plus souvent, accompagne la maladie; la pupille prend des adhérences; l'hypopyon se forme dans la chambre antérieure, et bientôt on voit l'ulcère gagner les couches profondes ce qui la rend très-flasque, dépressible sous le doigt, et si la maladie n'est pas arrêtée, elle est suivie d'une perforation et de la hernie de l'iris avec la conséquence d'un staphylôme. A mesure que la maladie gagne du terrain, les douleurs névralgiques deviennent de plus en plus violentes, toutes les branches de la cinquième paire s'en ressentent.

Étiologie. — Cette affection survient sans une cause bien déterminée, mais elle me paraît être liée à une affection des branches nerveuses de la cinquième paire. Les névralgies violentes qui accompagnent cette affection ressemblent beaucoup à ce que nous voyons dans le zona ophthalmique. Quelquefois je l'ai vue s'amender après la guérison des voies lacrymales, qui étaient oblitérées, et il semblerait dans certains cas exister une certaine relation entre ces deux maladies.

Traitement. — Il ne diffère pas beaucoup de celui que nous appliquons dans les abcès de la cornée, mais aussitôt qu'on verra la maladie faire des progrès et résister au traitement antiphlogistique, on devra recourir à la paracentèse, qui arrête d'une manière certaine le mal. Dans un cas, deux paracentèses n'ont pu arrêter le mal et j'ai dû pratiquer une iridectomie.

Lorsque l'ulcère aura gagné une très-grande étendue et qu'il aura entouré la cornée dans les deux tiers, alors il n'y a pas nécessité d'ouvrir l'ulcère dans toute son étendue, mais il suffit d'inciser ses deux extrémités pour que la maladie soit immédiatement arrêtée.

Voici comment je procède dans ce cas : le malade étant couché, et les paupières écartées, je fixe le globe de l'œil avec une pince à fixer. De la main droite je saisis le couteau de de Graefe et je l'enfonce dans le bout externe de l'ulcération, je traverse la chambre antérieure avec le couteau jusqu'à l'autre extrémité de l'ulcère, à travers laquelle ressort le couteau. Une fois le couteau engagé dans les deux extrémités de l'ulcère et aux bords opposés de la cornée, je prolonge mon incision le long de l'ulcération de chaque côté à 4 ou 5 millimètres, comme s'il s'agissait de faire un large lambeau cornéen, puis je retire le couteau. La chambre antérieure se vide, le malade est pris d'une vive douleur qui ne dure que quelques minutes. Mais à partir de ce moment le travail de réparation commence et la maladie ne tarde pas à guérir complétement en ne laissant à sa suite qu'une tache circulaire qui est le résultat d'une cicatrice (1).

Bibliographie. — Pagenstecher, *The Treatment of Sämisch's « ulcus corneae serpens »* (*Ophth. Hosp. Reports*, vol. VII, Febr. 1871, p. 21). — Galezowski, *Recueil d'ophthalmologie*, 2e sem., avril 1874.

(1) Observation. — M. Th..., âgé de soixante-trois ans, demeurant à Vivonne, près Poitiers, est venu me consulter le 22 octobre 1873 pour un ulcère rongeant de la cornée

ARTICLE IX

BLESSURES, BRULURES ET CORPS ÉTRANGERS.

A. **Blessures.** — Les blessures de la cornée ne présentent pas beaucoup de gravité, surtout lorsqu'elles ne sont pas accompagnées d'altérations du côté de l'iris et des membranes profondes de l'œil. Les plaies linéaires et les piqûres guérissent ordinairement avec la plus grande facilité, comme le prouvent tous les jours les opérations que nous pratiquons sur cette membrane.

Lorsque la plaie est pénétrante et qu'elle intéresse toute l'épaisseur de cette membrane, l'humeur aqueuse s'écoule sur-le-champ et la chambre antérieure est supprimée pendant quelque temps, l'iris restant appliqué contre la cornée. Pourtant, si la plaie est linéaire et régulière, quelques minutes suffisent quelquefois pour son rétablissement.

Les conséquences des blessures sont beaucoup plus graves, lorsqu'elles sont produites par des débris de vitre; dans ces cas, les plaies sont irrégulières et déchirées, et amènent la suppuration. L'iris fait hernie dans la plaie et donne lieu à des staphylômes et à l'obstruction de la pupille.

Physiologie pathologique des plaies de la cornée. — La question de la réparation et de la cicatrisation des plaies de la cornée présente un intérêt tout particulier pour un chirurgien, et il est intéressant de suivre au microscope les différentes phases qu'elle subit. Billroth (1) nous donne à ce sujet des détails très-intéressants. La figure 144 représente très-bien ce processus. Selon cet auteur, la prolifération cellulaire après l'irritation d'un tissu par une incision, s'observe ici le plus facilement. « Ainsi j'ai fait, il y a quatre jours, une incision dans la cornée d'un lapin. Hier l'incision présentait l'aspect d'une ligne fixe avec trouble laiteux; je tuai alors l'animal, je laissai se gonfler la cornée dans l'acide pyroligneux; après cela je fis une incision à travers la plaie parallèlement à la surface. On voit en *a a* la substance unissante, le ciment qui se trouve entre les bords de la plaie, dans l'épaisseur desquels a eu lieu une forte augmentation des cellules de la cornée. La substance intermédiaire s'aperçoit très-bien. Elle consiste presque

gauche, occupant le bord interne de la cornée sur une étendue de 8 millimètres. L'œil était rouge, enflammé, et le malade souffrait depuis six semaines, jusqu'à toute la moitié de la tête. Les yeux pleuraient beaucoup, l'injection ne passait point par les voies lacrymales J'ai prescrit le traitement antiphlogistique, l'atropine, et j'ai fait le cathétérisme des voies lacrymales sans aucun résultat, la maladie faisait des progrès rapides. Le 27 octobre, je constate un autre ulcère rongeant, vers le bord externe de la cornée, ce qui me décide à faire l'incision de deux ulcères, au moyen du couteau de de Graefe que j'ai introduit d'abord dans l'ulcère externe et que j'ai fait ensuite ressortir par l'ulcère du bord interne de la cornée. J'ai prolongé les deux incisions dans toute l'étendue de deux ulcères et j'ai retiré le couteau. Après l'opération, le malade continua à souffrir la nuit pendant six jours, mais peu à peu tous les symptômes inflammatoires cessèrent et le mieux sensible s'est déclaré. Vers le 6 novembre, l'œil droit commença à s'attaquer de la même façon que le premier, et un ulcère rongeant apparut en bas de la cornée. J'ai pratiqué une large incision de l'ulcère le 9 novembre et j'ai prescrit la compression. 15 novembre, l'œil droit va aussi bien que l'autre, la rougeur a disparu, la cornée s'éclaircit, les ulcères sont en voie de cicatrisation. 23 décembre, la cornée est redevenue transparente, toute inflammation a disparu et le malade quitte Paris pour se rendre dans son pays.

(1) Billroth, *Éléments de pathologie chirurgicale générale*, trad. franç. Paris, 1868, p. 97

exclusivement des cellules; mais les cellules à elles seules ne pourraient pas déterminer l'adhérence entre les bords si elles n'étaient maintenues en contact par un ciment fibrineux. Les cellules qui émanent des corpuscules de la cornée ont quitté

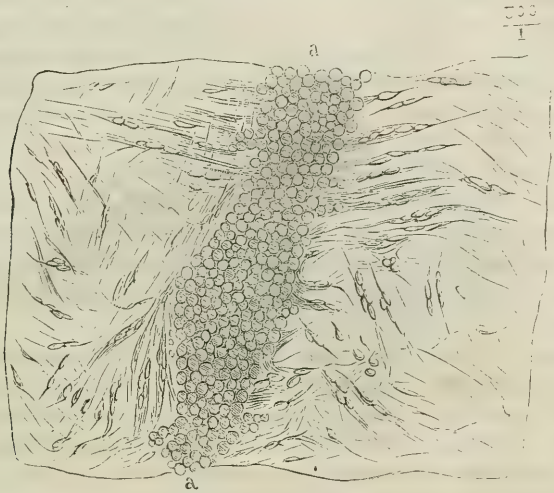

Fig. 144. — Prolifération des cellules dans une plaie cornéenne.

leurs fentes pour se rendre entre les bords, au milieu de la masse unissante cette dernière s'est au contraire formée sous leur influence comme cela a été exposé précédemment. »

Traitement. — La première condition que l'on doit chercher à remplir dans le cas de blessure de la cornée, c'est de mettre les bords de la plaie en coaptation et de réduire l'iris hernié, soit en le repoussant avec la curette, soit en faisant instiller dans l'œil quelques gouttes d'atropine. Lorsque, au contraire, la plaie est périphérique, il est alors préférable d'employer l'instillation du collyre de calabarine ou d'ésérine neutre. La pupille, en se contractant fortement, entraîne l'iris dans la chambre antérieure.

Je suis tout à fait opposé à la pratique de quelques auteurs qui conseillent d'enlever d'un coup de ciseaux courbes la tumeur que forme l'iris dans la plaie, après l'avoir préalablement piquée avec une aiguille. Cette opération sur un iris gonflé et emprisonné dans la plaie pourrait avoir les conséquences les plus fâcheuses, et l'on doit y renoncer. Le malade gardera le lit, et un petit sachet de baudruche rempli de glace pilée sera maintenu en permanence sur l'œil fermé.

Il arrive quelquefois qu'un morceau de cornée détaché flotte au bord de la plaie et irrite l'œil; il ne faut pas hésiter dans ce cas à enlever d'un coup de ciseaux le petit lambeau flottant (1).

(1) Observation. — En 1869, j'ai donné des soins à une malade qui m'avait été adressée par le docteur de la Grandière. C'était une femme d'un certain âge, qui, en tombant dans un escalier, avait brisé un carreau, dont un morceau lui avait coupé la cornée. Un lambeau de cette tunique faisait saillie en avant, l'iris était hernié. J'ai excisé le petit lambeau flottant et au moyen d'un bandage compressif et de l'instillation d'atropine, je suis parvenu à amener la cicatrisation et à calmer les douleurs de la malade; mais la pupille se referma.

En général, dans toutes les blessures de la cornée on examinera avec soin s'il n'y a pas de corps étrangers dans la plaie, et si la blessure ne porte pas sur d'autres membranes, ce qui rendrait nécessairement le pronostic beaucoup plus grave.

B. **Brûlures.** — Les brûlures de la cornée produites par des explosions de substances chimiques, soit par de l'eau ou de l'huile bouillantes ou de la chaux vive, etc., présentent les plus graves dangers. Après de pareils accidents, la cornée se trouble immédiatement; elle se recouvre d'une eschare épaisse, blanche, suivie d'une suppuration qui peut entraîner la destruction de cette membrane et de l'œil lui-même; ou bien l'eschare, une fois tombée, est remplacée par le tissu inodulaire, qui n'est autre qu'un leucome plus ou moins large.

Pronostic. — On doit être très-réservé au point de vue du pronostic de ces accidents, surtout pendant les cinq ou les huit premiers jours; ce n'est qu'à partir du moment où l'eschare se détache et que le reste de la cornée devient clair et transparent, qu'on peut regarder la conservation de cette membrane comme à peu près certaine.

Traitement. — Il faut d'abord laver soigneusement et à plusieurs reprises avec de l'eau tiède le cul-de-sac conjonctival, ainsi que la cornée, afin d'éloigner toutes les parcelles de caustique et de corps étrangers. Ensuite on fera usage, en instillation, du collyre d'atropine, incorporé dans de l'huile d'amandes douces ou dans de la glycérine. En même temps on appliquera constamment sur l'œil, et aussi longtemps que possible, des compresses imbibées d'eau glacée.

Dans des cas plus graves, des purgatifs et des saignées pourront être avantageusement employés.

C. **Corps étrangers.** — Aucune membrane de l'œil n'est plus exposée aux blessures que la cornée. Les corps étrangers de toute sorte, des morceaux de charbon qui tombent de la cheminée des machines à vapeur, des paillettes de fer et d'acier, des grains de poudre, des éclats de capsule, des petits morceaux de verre, des éclats de pierre, des barbes d'épis de blé, des coques de millet, s'y implantent et y restent attachés plus ou moins longtemps.

Selon la force avec laquelle ils ont été lancés et l'acuité de leurs bords, ces corps pénètrent plus ou moins profondément. Le plus souvent on les trouve à la surface de cette membrane, sous forme d'un petit point saillant. Si ces petits fragments aigus et anguleux s'attachent avec tant de ténacité à la face antérieure de la cornée, c'est qu'ils sont implantés, comme dit Bowmann, dans la lame élastique antérieure, où ils se maintiennent emprisonnés.

Symptomatologie. — Si le corps étranger est très-petit et n'est pas très-saillant à la surface, il n'occasionne au malade qu'une gêne légère. Peu à peu l'irritation s'accroît, les vaisseaux péricornéens se développent, l'œil devient rouge, et en examinant la cornée obliquement et au grand jour, pendant que le malade est placé auprès de la fenêtre, on ne tarde pas à découvrir le corps étranger, quelle que soit son volume; il forme ordinairement une légère saillie à la surface, que l'on aperçoit en faisant promener l'œil dans tous les sens.

Quelquefois le corps étranger est entouré d'un anneau blanchâtre, dû à la suppuration commençante; cet anneau apparaît ordinairement quelques jours après l'accident et peut servir à reconnaître la durée de la maladie.

Certains corps étrangers forment une saillie sensible à la surface de la cornée;

pointus et anguleux, ils provoquent des douleurs excessivement violentes à chaque mouvement des paupières. Dans d'autres cas, l'œil s'habitue au corps étranger, et sa présence n'occasionne qu'une légère irritation pendant des mois et des années (1).

Traitement. — Il est nécessaire de procéder le plus vite possible à l'extraction du corps étranger. Mais, pour arriver plus facilement à ce résultat, on doit d'abord préciser exactement la profondeur à laquelle il est logé.

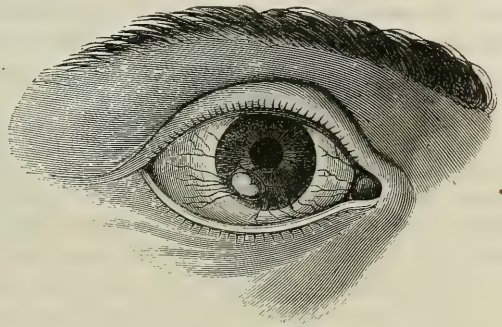

Fig. 145. — Ulcère vasculaire consécutif à un séjour prolongé d'une coque de millet sur la cornée.

Les corps étrangers superficiels sont enlevés de la manière suivante : Le malade est assis la tête appuyée contre le mur, et le chirurgien écarte la paupière supérieure avec l'index de la main gauche et la paupière inférieure avec le pouce de la même main, en exerçant une légère pression sur le globe, il le rend fixe, et à ce moment il pratique l'extraction du corps étranger au moyen d'une aiguille.

Quelquefois les corps étrangers sont si peu adhérents, que j'ai pu les détacher en les touchant avec un morceau de papier. Souvent on a cherché à les enlever avec de l'aimant, surtout quand on avait affaire à un morceau d'acier ou de fer.

Procédé de Desmarres père. — Il arrive quelquefois que le corps étranger est situé si profondément dans cette membrane, qu'on pourrait craindre de le faire tomber, pendant l'extraction, dans la chambre antérieure. Pour prévenir cet accident, Desmarres père a imaginé le procédé suivant : De la main gauche il traverse la cornée avec une aiguille à paracentèse derrière le corps étranger, pendant que de la main droite il dégage celui-ci par une petite incision pratiquée sur la cornée avec un couteau à cataracte. Lorsque le corps étranger ne se détache pas facilement et n'est qu'ébranlé par cette incision, on cherche alors à l'enlever avec une pince fine à dents.

(1) Observation. — J'ai extrait, à la fin de décembre 1866, une demi-coque de millet implantée sur la partie inférieure et externe de la cornée droite chez une malade âgée de cinquante-deux ans. Elle gardait ce corps étranger depuis un an, et c'est en soufflant dans une cage qu'il s'y était introduit. Elle en souffrait très-peu ; l'œil était par moments rouge et sensible à la lumière. On voyait à l'endroit malade une petite tumeur saillante, arrondie, luisante, entourée d'un cercle vasculaire très-distinct. Ce qui est digne de remarque, c'est qu'après avoir enlevé la coque de millet, j'ai pu découvrir sur l'endroit ulcéré, en dedans de la coque, un autre cercle vasculaire communiquant visiblement avec le cercle vasculaire externe. Ces deux cercles vasculaires maintenaient, comme on voit, la nutrition de la partie ulcérée de la cornée (fig. 145).

Dans le cas où il aurait pénétré et serait tombé, malgré toutes les précautions, dans la chambre antérieure, on attendra quelques minutes pour laisser à la chambre antérieure le temps de se remplir de nouveau, et l'on fera une ponction large de 3 à 4 millimètres dans l'endroit le plus rapproché du corps étranger. En s'échappant avec force par cette plaie, l'humeur aqueuse l'entraînera au dehors. Si cette manœuvre opératoire reste infructueuse, on doit procéder à l'excision de la partie de l'iris sur laquelle il reste implanté.

Après l'extraction du corps étranger de la cornée, on fait appliquer des compresses d'eau froide sur l'œil qu'on laisse, autant que possible, au repos. L'instillation de quelques gouttes d'atropine sera indiquée lorsque la cornée est légèrement trouble et suppure à l'endroit de la blessure.

Bibliographie. — Nélaton, *Éléments de pathologie chirurgicale*. Paris, 1854, t. III, p. 76. — White Cooper, *On Wounds and Injuries of the Eye*, p. 98. — Lawson, *De l'extraction des corps étrangers de la cornée* (*Ophth. Hosp. Reports*, t. VI, 1re partie, p. 36; et *Ann. d'oculist.*, 1860, t. LXII, p. 54). — Legouest, *Traité de chirurgie d'armée*. Paris, 1863, p. 307.

ARTICLE IX

TAIES, LEUCOMES, TACHES MÉTALLIQUES ET GÉRONTOXON.

Des cicatrices de la cornée plus ou moins profondes consécutives aux abcès, blessures, etc., se présentent sous forme de taches blanchâtres de différentes dimensions. Ces taches ou cicatrices ont reçu des dénominations très-variées, selon le degré de transparence conservée et selon qu'elles occupent une plus ou moins grande épaisseur de la cornée. C'est ainsi que les taches superficielles et peu apparentes portent le nom de *taie*, de *néphélion*, de *nubéole* ou de *nuage;* les taches de moyenne épaisseur sont appelées *albugo*, et les taches profondes portent le nom de *leucome*.

Au point de vue pratique, il nous suffira d'étudier les *taies* et les *leucomes* comme étant les opacités-types, et nous ne nous occuperons pas de l'opacité moyenne, qui ne diffère pas beaucoup de la dernière forme.

A. **Taies ou néphélion.** — C'est une opacité légère, qui n'occupe que les couches superficielles de cette membrane, et notamment la membrane de Bowman et les couches tout à fait externes de la substance propre de la cornée.

Situées à la périphérie, les taies de la cornée restent le plus souvent inaperçues, tandis qu'on les remarque plus facilement lorsqu'elles se trouvent situées en face de la pupille.

Elles se montrent d'ordinaire comme un petit nuage blanchâtre ou bleuâtre en face de la pupille noire : tantôt le centre de la tache est plus opaque; tantôt, au contraire, elle est partout uniforme et se distingue à peine à l'œil nu.

Plusieurs procédés sont mis en usage pour reconnaître l'existence de ces opacités superficielles :

1° On fait mouvoir l'œil du malade dans tous les sens, et pendant ce temps on regarde de tout près dans la direction de la pupille; au moment où une opacité, même la plus légère, se trouve en face de la pupille, cette dernière, au lieu d'être noire, apparaît grisâtre.

2° En projetant la lumière de la lampe par l'éclairage oblique, on découvrira les opacitées même les plus faibles.

3° Par l'éclairage direct, au moyen d'un miroir ophthalmoscopique, le fond de l'œil se présente rouge, mais avec un miroitage tout particulier propre aux opacités de la cornée. Ces opacités projettent une ombre sur la rétine, changent de place pendant les mouvements de l'œil et produisent le phénomène du miroitage. Dans certains cas particuliers on voit les vaisseaux de la papille trembloter et flotter dans tous les sens, ce qui n'est que l'effet d'optique.

Les taies de la cornée, même les moins épaisses, peuvent gêner d'une manière très-sensible la vision, ce qui tient à la dispersion des rayons lumineux par les opacités à demi transparentes. Donders a démontré qu'une tache très-petite et complétement opaque, placée en face du centre de la pupille, ne produira souvent aucun trouble dans la vue, tandis que des opacités très-légères et presque invisibles à l'œil nu, produisent souvent des phénomènes notables d'amblyopies, pouvant simuler des affections profondes de l'œil.

Les taies de la cornée sont pour nous le résultat de la cicatrisation, soit d'une plaie traumatique, soit d'un ulcère. Ces taches sont indélébiles.

Mais certaines opacités qui ressemblent beaucoup à des taches cicatricielles sont simplement le produit d'une infiltration interstitielle. Elles se composent souvent des stries parallèles ou rayonnements, et qui sont le résultat de rétraction et du plissement de la membrane de Descemet.

La durée du trouble dont l'œil malade est atteint, l'absence d'ulcération ou des vaisseaux, ainsi que de toute photophobie, permettront de distinguer ces taches les unes des autres.

Les taies de la cornée peuvent être entourées, quand elles sont récentes, d'une zone exsudative qui se résorbe au bout de quelque temps; au contraire, les taches cicatricielles ne disparaissent jamais, puisqu'elles sont constituées par le tissu fibreux, cicatriciel, opaque, comme l'ont démontré les recherches microscopiques.

B. **Leucomes.** — Les cicatrices qui s'étendent à une certaine profondeur ou à toute l'épaisseur de la cornée sont ordinairement blanches, opaques, et nous leur donnons le nom de *leucomes*. Lorsque les leucomes sont larges et situés vis-à-vis de la pupille, ils interceptent complétement les rayons lumineux et suppriment la vision. Placés au contraire en dehors de la pupille, ils ne gênent que peu ou point les malades.

Les leucomes auront donc une importance d'autant plus grande, qu'ils occupent une place centrale ou périphérique. D'autre part il est très-utile de savoir si le leucome est adhérent à l'iris, s'il est enflammé, cicatrisé ou ulcéré.

L'éclairage oblique et le reflet de la lumière projetée sur sa surface permettront de résoudre toutes ces questions, d'établir en conséquence un pronostic plus ou moins favorable, et d'indiquer le traitement.

C. **Taches métalliques.** — On observe quelquefois à la surface de la cornée des taches luisantes, d'un blanc nacré et qu'il est impossible de confondre avec les autres. Elles sont le plus souvent occasionnées par des dépôts de sels métalliques, d'acétate de plomb, de nitrate d'argent, de chaux, etc. Ces substances, déposées dans le fond d'un ulcère, se recouvrent d'une membrane cicatricielle qui les empêche de s'en détacher.

Les taches métalliques que j'ai eu le plus fréquemment l'occasion d'observer avaient été occasionnées par l'usage de l'acétate de plomb en insufflation ou en collyre, pendant que la cornée était ulcérée.

D. **Dégénérescence grise.** — Dans le diamètre transversal et au milieu de la cornée on trouve quelquefois une opacité gris jaunâtre, diffuse et qui se trouve disposée dans la partie correspondante à la fente palpébrale. Ces opacités se rencontrent très-rarement, elles existent dans les deux yeux à la fois; le reste de la cornée conserve sa transparence. La maladie se déclare lentement et sans accidents inflammatoires. Chez un de mes malades, cette affection était accompagnée d'une choroïdite atrophique; un autre malade ne présentait aucune trace de lésion dans les membranes internes ni externes de l'œil.

E. **Gérontoxon, arc ou cercle sénile.** — C'est aussi une sorte de leucome caractérisé par une opacification d'une bande circulaire à la périphérie de la cornée, opacité qu'on observe surtout chez les individus âgés.

Le cercle ou arc sénile se trouve situé à un millimètre du limbe conjonctival, et il est en général plus développé en haut qu'ailleurs ; souvent il n'existe que dans la partie supérieure de la cornée. Ses bords se perdent insensiblement dans le tissu sain de la cornée; sa teinte est jaune grisâtre ou jaune blanchâtre.

Le gérontoxon se rencontre le plus souvent sur les deux yeux, il n'occasionne ni douleurs ni irritation. De plus, placé à la périphérie de la cornée, il ne peut en aucune façon gêner la vision.

Quelques auteurs ont cherché à démontrer la corrélation qui existerait entre le gérontoxon et la dégénérescence graisseuse des fibres du cristallin, mais cette corrélation n'a pu être en aucune façon démontrée. Ce qui est habituel, au contraire, d'après les recherches de Michel Peter, c'est la coexistence du cercle sénile et de l'altération athéromateuse ou crétacée de l'aorte; le plus fréquemment aussi, dans ces cas, il y a de l'athérome ou des plaques calcaires dans les valvules sigmoïdes et dans diverses parties du système aortique (1).

Au point de vue pratique, il importe de savoir que les cornées atteintes de gérontoxon sont prédisposées à la suppuration. Hasner l'a déjà signalé, et j'ai pu vérifier moi-même ce fait ; c'est pourquoi l'extraction à lambeau de la cataracte dans ces yeux doit être remplacée par les méthodes linéaires.

Anatomie pathologique. — Les recherches microscopiques ont montré des altérations très-variées dans les points où existaient des opacités de la cornée. Les taies superficielles sont ordinairement occasionnées par la production du tissu cicatriciel dans la membrane de Bowman et les couches superficielles de la substance propre. Les leucomes, au contraire, sont plutôt dus à l'accumulation anormale des noyaux dans les cellules. Souvent le nombre des cellules diminue par la destruction ulcérative, et elles sont remplacées par du tissu lamellaire intercellulaire, contenant des sels phosphastiques et calcaires, ainsi que des globules graisseux. Les dépôts métalliques contiennent des sels d'acétate de plomb, de nitrate d'argent, de chaux, etc., déposés, soit dans le tissu intercellulaire, soit dans les cellules elles-mêmes. La substance propre de la cornée présente dans plusieurs de ses couches des granulations graisseuses.

(1) Michel Peter, *Clinique de la Pitié*, 1874, t. I.

Ces recherches microscopiques faites par Canton, His, Arnold et Ch. Robin, ont prouvé que le cercle sénile est constitué par des masses graisseuses, qui ont remplacé les cellules cornéennes, ainsi que le tissu lamellaire, comme cela se voit sur la figure 146.

Étiologie. — Les taies et les leucomes sont ordinairement dus à une perte de substance occasionnée par un abcès ou une blessure. Quand un abcès a été suivi d'une perforation de la cornée, l'iris se met alors en contact avec le trou cornéen et y contracte des adhérences ; d'où résulte le leucome adhérent.

Quelquefois les taies proviennent du défaut de nutrition, comme on l'observe à la suite des kératites interstitielles, prolifératives, etc.

Les taches situées à la périphérie de cette membrane ont souvent une forme ronde, se confondent avec la sclérotique, et sont consécutives à la propagation de l'inflammation de la sclérotique à la cornée.

Fig. 146. — Coupe de l'arc sénile, montrant les granulations graisseuses qui se déposent dans les cellules de la cornée et leurs prolongements (Polaillon).

Pronostic. — Il est habituellement facile de se prononcer sur les opacités récentes, profondes ou superficielles; on reconnaît d'une manière sûre si la tache est cicatricielle et définitive, ou si elle est encore récente et exsudative.

L'âge de l'individu et la durée de l'opacité jouent un grand rôle dans sa disposition, c'est ainsi que chez les enfants scrofuleux lymphatiques, les taches, même très-étendues, peuvent se résorber avec le temps et disparaître complétement. Chez les enfants nouveau-nés les taches non adhérentes, même très-épaisses, disparaissent avec l'âge, de sorte qu'on n'en trouve plus de trace. Le travail inflammatoire et l'existence des vaisseaux doivent faire espérer la résorption de la tache en partie ou en totalité, mais elles disparaissent d'autant plus facilement qu'elles sont plus superficielles et de date plus récente. Je les ai vues pourtant guérir après deux ou trois années de traitement.

Il n'en est pas de même des taches anciennes ; celles-ci sont ordinairement constituées par du tissu cicatriciel indélébile. Leur pronostic est fâcheux : elles ne peuvent plus être résorbées.

Traitement. — Il est impossible de faire disparaître des taies et des leucomes véritablement cicatriciels. Mais la nature d'un grand nombre de ces taches est très-difficile à définir : ainsi quelques-unes paraissent être cicatricielles et durent des mois et des années, et pourtant disparaissent sous l'influence du traitement ; d'autres, au contraire, qui sont vasculaires et présentent toutes les probabilités de résorption, s'organisent et deviennent définitives.

En présence des difficultés du diagnostic, on doit chercher à faire résorber celles des opacités qui n'occupent pas toute l'épaisseur de la cornée, et qui ressemblent au produit inflammatoire, surtout chez les sujets jeunes.

Parmi les médicaments qui ont le plus d'efficacité contre les taches de la cornée, nous devons recommander surtout l'insufflation de la poudre de calomel porphyrisé

seule ou associée au sucre candi, et la tuthie préparée, qu'on laisse tomber dans l'œil deux ou trois fois par jour pendant plusieurs semaines. On remplace ensuite la poudre par la pommade au précipité rouge ou par les collyres suivants :

℞ Eau distillée.....	10 grammes.	℞ Eau distillée.....	2 grammes.
Iodure de potassium...	1 à 2 —	Laudanum de Rousseau....	1 —

C'est Castorani (de Naples) qui a mis en usage le collyre à l'iodure de potassium concentré, ainsi que la poudre de sulfate de soude porphyrisée en insufflation (1).

Lorsque les opacités sont le produit de dépôts de chaux, on doit employer le collyre contenant une solution concentrée de sucre, comme l'a conseillé Gosselin (2).

La plupart de ces moyens ne peuvent agir que comme stimulants. C'est en frottant en effet la cornée, qu'ils activent sa nutrition, accélèrent la circulation dans les vaisseaux péricornéens, et facilitent ainsi l'absorption des taches exsudatives.

Bourrousse de Laffore est parvenu à faire disparaître des opacités anciennes au moyen des cautérisations avec le crayon de nitrate d'argent, faites trois ou quatre fois par semaine.

Soelberg Wells recommande l'usage de la pommade suivante :

℞ Iodure de potassium.....	5 centigr.	Axonge fraîche..... 4 à 8 grammes.
Précipité jaune.....	10 —	(Wells.)

L'électricité et le galvanisme ont été successivement appliqués par Turck, Quadri et Fano, pour la guérison de certaines taches de la cornée. Malgré quelques succès, nous ne pensons pas qu'on puisse recommander ce moyen douloureux, d'une application difficile, et incertain dans ses résultats.

Les taches métalliques, lorsqu'elles sont superficielles, peuvent être enlevées par la dissection : la cicatrice qui s'ensuit est souvent tout à fait transparente ou si peu opaque qu'elle gêne très-peu la vision.

Bowman et Dixon ont rapporté des cas remarquables de guérisons obtenues par l'abrasion. Malgaigne, Gültz, Szokalski et Desmarres père ont recommandé beaucoup cette opération. Pour pratiquer la dissection, on doit se servir d'un couteau à cataracte et d'une pince capsulaire à griffes très-fines ; on saisit morceau par morceau le dépôt métallique, et, en le disséquant, on l'enlève de la surface cornéenne.

Le docteur Rothmund (de Munich) a préconisé, dans ces derniers temps, des injections sous la conjonctive, à quelques millimètres du bord de la cornée, d'eau salée tiède, dans la proportion de 1 à 4 grammes pour 30 grammes d'eau. Après cette injection il se forme un chémosis qui disparaît sous un bandage compressible, et avec lui les taches cornéennes paraissent se dissiper.

Lunettes sténopéiques. — Les opacités, même très-légères, lorsqu'elles sont situées en face de la pupille, produisent la dispersion de la lumière. Donders a proposé, pour remédier à cet inconvénient, d'employer des lunettes sténopéiques, composées d'un diaphragme métallique en forme de coquille, muni d'un petit tube central fin, qui, en ne laissant arriver à la cornée qu'un petit cône lumineux, le

(1) Pour que cette poudre soit porphyrisée, elle doit être laissée à l'air pendant quelque temps et effleurée. (Sarradin.)

(2) Gosselin, *Arch. génér. de méd.*, novembre 1859, 513.

fait passer sans dispersion tout droit à la rétine. Serre (d'Alais) se servait, dans le même but, de lunettes panoptiques, formées de plaques métalliques munies de trous très-fins au centre. Ces lunettes rendent l'image perçue par la rétine beaucoup plus nette, et les malades peuvent voir les objets les plus fins; malheureusement elles ne peuvent leur être de grande utilité, à cause du champ de vision très-restreint.

Pupille artificielle. — Un autre moyen beaucoup plus efficace que le précédent, permettant de faire voir plus distinctement, c'est la *pupille artificielle*, qui consiste dans l'établissement d'une nouvelle pupille en face de la partie transparente de la cornée. Par ce moyen, non-seulement on éclaircit immédiatement la vue, mais on active aussi jusqu'à un certain point la résorption des taches cornéennes comme cela avait été démontré par Panas et Pauchon.

Tatouage. — Une indication, non moins importante est celle qui consiste à faire disparaître la difformité occasionnée par la présence d'un large leucome. Ces taches souvent larges et blanches nacrées, déparent la physionomie et la rendent disgracieuse.

Pour parer à cet inconvénient, il est nécessaire de colorer les leucomes cornéens pour les rendre moins apparents, en introduisant dans le tissu cicatriciel de l'encre de Chine, au moyen d'un procédé opératoire particulier auquel on a donné le nom de *tatouage*.

Cette opération se pratique de la manière suivante : On délaye de l'encre de Chine avec un peu d'eau, pour former une pâte à demi liquide et on l'étend à l'aide d'une spatule sur la partie de la cornée que l'on doit masquer, puis à l'aide d'une aiguille à tatouage (fig. 147) on fait cinq à dix piqûres sur la partie recouverte de l'encre. La cornée est ainsi criblée de piqûres superficielles dans lesquelles l'encre de Chine s'introduit pour y donner une coloration noire qui se confond tout à fait avec la pupille et fait disparaître la difformité.

Fig. 147. — Aiguille à tatouage.

Sur l'avis d'Abadie, Wecker pratiqua le premier cette opération. Rava prétend l'avoir tentée bien avant ces deux auteurs en 1861, mais l'acide tannique et le sulfate de fer dont il se servait amenait des accidents inflammatoires, et le fit renoncer à la méthode.

Contre le gérontoxon dû à une dégénérescence graisseuse, il n'y a rien à faire; mais on devra se rappeler que dans les opérations que l'on pratique sur la cornée, il faut s'éloigner autant que possible du point où cette tache est le plus marquée; autrement on s'exposerait à provoquer la suppuration et même la perte de la cornée.

Bibliographie. — Desmarres, *Mémoire sur la kératectomie, ou abrasion de la cornée dans les opacités anciennes de cette membrane* (*Ann. d'ocul.*, 1843, t. X, p. 5). — Magne, *Mémoire sur les divers états pathologiques connus généralement sous le nom de taches de la*

cornée (*Gaz. méd. de Paris*, 1845, nº 49). — Szokalski, *Von den Trübungen der Hornhaut*, etc. (*Archiv für phys. Heilk.*, 1847, Bd. VI, H. 5 et 6). — Turck, *Annales d'oculistique*, 1852, t. XXVIII, p. 224. — Bowman, *Lectures on the parts concerned in the Operations on the Eye*, p. 38 and 117; et *Annales d'oculistique*, 1853, t. XXX, p. 36. — Donders, *Ueber die Anwendung der von Donders erfundenen stenopeischen Brillen* (*Archiv f. Ophth.* Bd. I, Abth. I. 1854, p. 251). — Gosselin, *Archives génér. de méd.*, novembre 1855, p. 513. — Bourrouse de Laffore, *Des taches de la cornée et des moyens de les faire disparaître.* Paris, 1860. — Rothmund, *Klinische Monatsblätter f. Augenheilkunde*, 1866, p. 161. — Castorani, *Mémoire sur le traitement des taches de la cornée.* Paris, 1867. — Wecker, *Ann. d'oculist.*, janvier 1872, p. 73. — Rava, *Del tatuaggio.* Sassari, 1872, in-8. — Pauchon, *De l'iridectomie curative dans les opacités de la cornée* (*Journal d'ophthalm.*, Paris, 1872, p. 235 et 314).

ARTICLE X

STAPHYLÔMES DE LA CORNÉE.

On donne le nom de *staphylôme* à une déformation et à une distension de la cornée provenant de la propulsion de cette membrane en avant.

Le staphylôme peut être partiel ou total, pellucide ou opaque ; le premier est le plus souvent occasionné par une cicatrice de la cornée sur laquelle l'iris a contracté une adhérence. L'un et l'autre peuvent se présenter sous deux formes, conique ou sphérique.

§ I. — Staphylôme conique ou cornée conique.

Cette affection est caractérisée par une distension du centre de la cornée en forme de saillie conique.

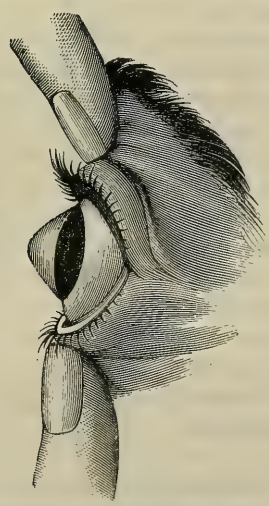

Fig. 148. — Staphylôme pellucide de la cornée. — Vu de profil.

Pendant longtemps l'ectasie de la cornée ne présente aucune opacité au sommet, ce qui fait qu'on la laisse passer inaperçue ; mais à mesure que la maladie fait des progrès, la saillie augmente, devient opaque et s'ulcère au sommet.

Symptomatologie. — Pour reconnaître cette affection, on doit examiner l'œil malade de profil, ainsi que de face, à l'œil nu et à l'éclairage ophthalmoscopique.

1. Vu de face, lorsque le malade est placé près d'une fenêtre, on constate au centre du cône un reflet de lumière de forme triangulaire et très-étincelant. Un autre signe non moins important du reflet cornéen est le changement de volume de l'image de la fenêtre qui est toute petite au centre, tandis qu'elle est beaucoup plus grande sur les parties latérales.

2. De profil et au grand jour, la cornée se présente sous une forme conique bien prononcée, comme le montre la figure 148.

3. En projetant la lumière réfléchie de la lampe au moyen de l'ophthalmoscope, on aperçoit au milieu du fond de l'œil une ombre ronde, qui, en se déplaçant pendant les mouvements de l'œil, rend ce dernier miroitant.

4. Lorsqu'on examine la papille du nerf optique à l'image renversée, on voit cette dernière changer de forme, s'étaler ou s'allonger au moindre mouvement de la lentille, ses bords se doubler et se détacher, ses vaisseaux se déplacer indépendamment des mouvements de la pupille. Quelquefois on voit les vaisseaux rétiniens subir des mouvements oscillatoires et tremblotants comme dans un décollement de la rétine.

5. La conformation conique ne reste pas stationnaire, elle tend de plus en plus à se développer ; le sommet devient opaque et s'ulcère, et la vue s'altère de plus en plus ; enfin, les malades arrivent à ne voir que de très-près et avec un grand effort; souvent ils deviennent presque complétement aveugles. C'est une sorte d'astigmatisme irrégulier qui se déclare, et qui donne lieu à une amblyopie considérable. Quelques malades accusent de la diplopie et de la polyopie monoculaires.

6. Lorsque l'on comprime le centre de la cornée à travers la paupière, on s'aperçoit facilement qu'elle est très-peu résistante et qu'elle plie sous le doigt. C'est une preuve évidente de l'amincissement de cette membrane et d'une diminution notable de sa résistance à la pression interne dans la direction de l'axe optique.

Par suite de la distension considérable du centre de la cornée, son diamètre antéro-postérieur est relativement plus allongé, ce qui augmente le degré de myopie. Les verres concaves corrigent jusqu'à un certain point cette myopie et éclaircissent la vue; mais on ne trouve aucun verre qui puisse faire dissiper le trouble.

7. Dans un degré plus prononcé de convexité de la cornée, le trouble de la vue devient tellement prononcé que l'acuité visuelle descend à 1/20 ou 1/50 de la force normale. La myopie devient excessive et s'accompagne de polyopie et d'irritation considérable de lumière; souvent à cette période il y a de la photophobie intense.

8. La saillie exagérée que présente le centre de la cornée expose l'œil à s'enflammer ; on voit dans ces cas des abcès et des ulcérations très-étendues au centre du staphylôme; leur cicatrisation amène quelquefois la guérison du staphylôme.

Anatomie pathologique. — Il n'est pas douteux que le staphylôme pellucide ne soit dû à un amincissement de la cornée, surtout dans toute sa partie centrale. Les recherches faites sur un fragment de la cornée que j'ai eu l'occasion d'exciser m'ont démontré que la cornée, même près de la sclérotique, était d'un tiers moins épaisse que dans l'état sain.

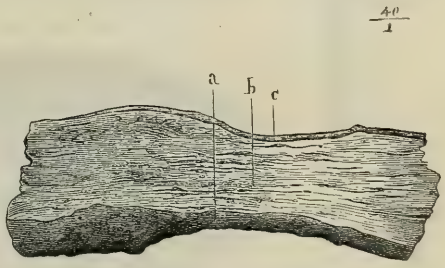

Fig. 149. — Coupe transversale de la cornée. — Staphylôme conique, montrant que la cornée n'a pas partout la même épaisseur (*).

Une autre altération non moins importante à signaler, c'est la déformation que subit la courbe de la cornée. En examinant au microscope la partie excisée, nous avons pu constater,

(*) *a*, membrane de Bowman hypertrophiée, opacifiée et ulcérée ; *b*, tissu propre de la cornée ; *c*, membrane de Descemet.

qu'elle est toute bosselée, irrégulière, comme le montre la figure 149 ci-jointe, faite d'après la préparation de Remy.

Pathogénie et étiologie. — Cette affection est presque toujours congénitale; elle dépend de la conformation et de la structure anomales de la cornée. Avec le développement de l'œil, la cornée, chez ces individus, se distend et s'amincit d'une manière très-sensible.

L'amincissement notable de cette tunique fait qu'elle ne présente pas de résistance à la pression intra-oculaire et qu'elle se distend de plus en plus. Mais à mesure que la cornée s'amincit, la transsudation de l'humeur aqueuse à travers ses parois se produit plus rapidement, ce qui explique, selon Bowman, pourquoi la cornée n'éclate pas, et pourquoi aussi elle n'augmente pas de volume.

Sichel et d'autres auteurs ont voulu rattacher la cause de cette maladie à l'ulcère de la partie centrale et à un ramollissement lent du tissu cornéen. L'observation nous montre que les taches et les ulcères n'existent pas toujours au sommet du staphylôme. Je pense même que l'ulcère n'est que le résultat de la saillie exagérée de la cornée qui, par suite du frottement contre les paupières, s'irrite plus facilement.

Le staphylôme pellucide se développe rarement dans l'âge mûr; il se rencontre le plus fréquemment chez les enfants et les adultes qui n'ont pas dépassé vingt-cinq à trente ans. J'ai eu l'occasion de l'observer chez un garçon de six ans, et la mère déclara que l'enfant ne voyait pas bien depuis sa naissance. Le docteur von Ammon l'a rencontré une fois chez plusieurs personnes de la même famille, et l'affection était congénitale.

Les staphylômes coniques pellucides peuvent être acquis, mais ils sont très-rares. Jusqu'à présent, je n'en ai vu que deux cas, dont l'un consécutif au glaucome chronique et l'autre à une blessure de la cornée. Très-souvent la maladie existe aux deux yeux; mais habituellement un œil est moins atteint que l'autre.

Pronostic. — Il est assez grave et, lorsque la maladie est arrivée à un degré très-avancé, peu de moyens réussissent à l'enrayer, si ce n'est l'opération.

Traitement. — Pendant longtemps on s'attaquait à l'iris pour corriger la vision



Fig. 150. — Double iridésis pour le staphylôme conique.

dans le staphylôme conique et pour arrêter le progrès du mal. C'est ainsi qu'on faisait longtemps et sans résultat la pupille artificielle. Plus tard Bowman proposa de faire une double *iridésis* (fig. 150) dans les deux points opposés de la cornée,

dans le but de transformer la pupille en une fente, ce qui rendait la vue un peu plus nette.

Depuis le travail de de Graefe sur cette matière, on cherche à réduire le sommet du staphylôme en en enlevant une certaine portion puis en y pratiquant la cicatrisation.

Procédé de de Graefe. — De Graefe a cherché à réduire le staphylôme en enlevant une couche superficielle du tissu cornéen pour y former une ulcération et une cicatrice. A cet effet, il enfonce dans la cornée, près du sommet du cône et parallèment à sa surface, un couteau lancéolaire, et taille un petit lambeau superficiel cornéen de 3 millimètres un peu en dehors du cône et sans entrer dans la chambre antérieure ; puis d'un coup de ciseaux il enlève ce petit lambeau. Le surlendemain de l'opération on commence à cautériser les bords de la plaie avec un crayon de nitrate d'argent mitigé, et l'on renouvelle cette cautérisation tous les trois jours pendant quinze jours. Après chaque cautérisation, on applique le bandage compressif. A la suite de cette opération, il se produit du tissu cicatriciel, qui, en s'épaississant, rétracte le reste de la cornée et diminue sa courbure.

Mais la nécessité d'employer la cautérisation pendant deux ou trois semaines laissait une très-grande irritation dans l'œil, et prolongeait souvent le traitement d'une manière désespérée. C'est pour cette raison que Bowman a cru utile de recourir au procédé suivant :

Trépanation de la cornée. — Procédé de Bowman. — Pour obtenir une perte de substance régulière et bien limitée, Bowman se sert d'un instrument qui ressemble beaucoup à une tréphine ou trépan ; c'est pourquoi l'opération porte le nom de trépanation de la cornée.

Cet instrument, qui a été construit par Weiss, se compose d'un petit tube comme dans le trépan ; la lame en est munie d'un arrêt destiné à limiter la profondeur de la section. Une vis fait avancer l'arrêt jusqu'au bord du trépan. Mathieu et Collin, chacun à leur tour, ont modifié ce trépan en y ajoutant un ressort destiné à produire une rotation instantanée comme dans la sangsue artificielle (fig. 151). Selon Bowman, il est préférable d'exécuter ce mouvement de rotation avec la main, parce qu'on pourra le faire avec plus de précision.

Fig. 151. — Tréphine de la cornée.

A l'aide de ce trépan, on enlève une rondelle de la cornée au sommet du staphylôme, de telle grandeur que l'on désire, en se servant des lames de différentes dimensions, et on laisse ensuite la plaie se cicatriser toute seule. L'observation démontre que la cornée se cicatrise avec la plus grande facilité et sans accidents, après quoi le staphylôme guérit complétement, la cornée reprend la forme sphérique et la vue revient.

Quelquefois l'iris va prendre adhérence avec le bord de la plaie circulaire, mais alors on peut débrider l'adhérence en introduisant une aiguille dans la chambre antérieure, ou bien en faisant plus tard une pupille artificielle.

Procédé de l'auteur. — J'ai communiqué au congrès de Londres mon procédé

opératoire, qui consiste à faire enlever un petit lambeau de la cornée. Je procède de la manière suivante :

Le malade étant couché, et les paupières écartées, je taille un petit lambeau cornéen tout près du sommet du cône, la base du lambeau étant dirigée en haut. Ce lambeau est taillé avec le couteau de de Graefe large de 3 à 5 millimètres. En saisissant alors ce lambeau avec une pince, je l'excise avec des ciseaux en donnant à cette excision une forme semi-circulaire. Après l'opération je fais instiller l'atropine trois fois dans la journée et j'établis une très-forte compression pendant dix à quinze jours.

J'ai pratiqué huit fois cette opération et je n'ai eu que deux fois l'adhérence de l'iris ayant nécessité une excision ultérieure de ce dernier. La vue ordinairement revient, au point que les malades peuvent lire les caractères 2 et 3 de l'échelle typographique.

Bibliographie. — Bowman, *De la cornée conique, etc.* (*Ophth. Hosp. Reports*, t. II, 1859). — De Graefe, *Archiv f. Ophthalm.*, Bd. XII, Abth. II, p. 215. — Mayer, *Gazette des hôpitaux*, 1869. — Bowman, *Congrès d'ophthalmologie*, 4e session, 1872. Paris, 1873, p. 204.

§ II. — Staphylôme sphérique pellucide ou cornée globuleuse.

Cette affection est caractérisée par une distension globuleuse et générale de la cornée, avec conservation parfaite de sa transparence, et par une augmentation excessive de la chambre antérieure.

Fig. 152. — Ectasie sphérique et pellucide de la cornée.

Ordinairement la sclérotique et les autres parties de l'œil conservent leur aspect normal, et la vue se maintient dans toute son intégrité pendant de longues années, cet état étant presque toujours congénital (fig. 152).

Diverses altérations peuvent pourtant se rencontrer dans ces yeux :

1° Quelquefois la distension ne s'arrête pas à la cornée, mais elle envahit aussi toute la région ciliaire de la sclérotique qui est amincie, se distend et se recouvre d'une teinte bleuâtre. Ordinairement alors l'œil tout entier subit la même désorganisation ; il augmente de volume, le corps vitré se ramollit, la cornée prend une extension excessive et fait même saillie entre les paupières. Cet état est appelé généralement *buphthalmie.*

2° Sous l'influence d'une distension progressive, la cornée perd un peu de sa transparence et se trouble à son centre : on y aperçoit alors des petites taches arrondies et opaques.

3° On rencontre souvent quelques altérations du côté de l'iris qui présente à son bord pupillaire, des adhérences plus ou moins marquées. Par suite de liquéfaction du corps vitré, l'iris est quelquefois très-visiblement tremblottant et refoulé en arrière.

4° Le cristallin peut présenter des opacités dans le segment postérieur, et j'ai vu la cataracte se compléter vers quarante ou cinquante ans.

5° Les membranes internes subissent quelquefois des modifications notables. Souvent le corps vitré est fortement liquéfié. J'ai été témoin d'un cas où la suite d'une simple incision de la cornée l'œil tout entier s'est vidé. La rétine est parfois décollée; parfois aussi, il y a ou de la rétinite pigmentaire ou une atrophie de la papille, sans ou avec excavation.

Traitement. — Le seul moyen, selon l'avis de Critchett, est l'opération de la pupille artificielle. Wells dit en avoir retiré par ce procédé de bons résultats. Selon moi, le meilleur parti à prendre c'est de ne pratiquer les opérations que lorsqu'il existe une complication, soit du côté de l'iris, soit du côté du cristallin.

§ III. — Staphylôme partiel opaque.

Symptomatologie. — Le staphylôme partiel et opaque s'observe le plus ordinairement dans la partie inférieure de la cornée; il se présente sous forme d'une saillie sphérique, conique, irrégulière; on y remarque en général une courbure différente de celle du reste de la cornée.

Cette saillie est blanchâtre, ou blanc nacré, souvent inégale et rugueuse à la surface, luisante, quelquefois même dépolie et sèche. Les vaisseaux sillonnent habituellement la surface de cette tumeur, et aboutissent à des points inégaux et ulcérés.

Lorsqu'on examine attentivement la chambre antérieure, soit de face, soit de profil, on découvre facilement qu'elle est notablement diminuée du côté du staphylôme, et que l'iris se trouve entraîné vers la cornée et y adhère complétement. Cette adhérence de l'iris se fait aux dépens du bord pupillaire; dans d'autres cas, la pupille est en partie ou en totalité cachée derrière l'opacité cornéenne.

Pendant longtemps la vue peut être jusqu'à un certain point conservée; mais, avec le temps, le staphylôme augmente de volume, et si l'on ne porte pas rapidement remède à l'accroissement progressif du mal, la difformité ne tarde pas à s'étendre au reste de la cornée et à la transformer en un staphylôme général.

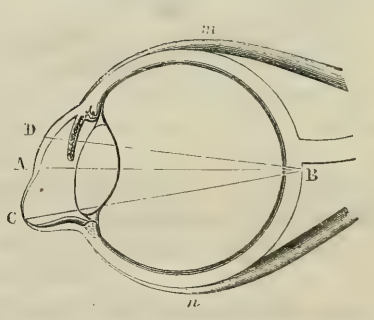

Fig. 153.— Schéma du staphylôme opaque.

Examinons maintenant le mécanisme de la production du staphylôme partiel dans l'endroit d'un leucôme adhérent. Nous croyons que c'est par suite de l'adhérence qui s'établit entre l'iris et le tissu cicatriciel, que la résistance dans cette partie de l'œil diminue sensiblement.

Dans l'œil normal, la pression intra-oculaire est concentrée tout entière sur le centre de la cornée, vers le point A (fig. 153), et pendant la contraction des muscles *m*, *n*, la pression s'exerce dans la direction de l'axe optique AB. Mais aussitôt que la résistance diminue dans l'endroit du staphylôme, la pression intra-oculaire se déplace du point A vers C, et, n'y trouvant plus assez de résistance, elle distend le tissu cicatriciel et augmente le staphylôme. Bientôt les parties voisines de la sclérotique y prennent part; le cercle ciliaire se distend, s'altère, contribue au

développement d'une sécrétion exagérée, qui ne tarde pas à amener l'augmentation du volume de l'œil, l'hydrophthalmie et la perte de la vue par excavation du nerf optique.

Le staphylôme partiel opaque provient, comme on voit, de l'adhérence de l'iris à la cicatrice de la cornéenne. J'ai vu pourtant, dans un cas le staphylôme partiel provenir d'un leucome et sans aucune trace d'adhérence du côté de l'iris.

Anatomie pathologique. — En examinant le tissu cicatriciel du staphylôme, on trouve que son épaisseur est habituellement plus grande que celle de la cornée saine. Bien souvent j'ai trouvé à l'endroit du staphylôme une épaisseur trois fois plus considérable que dans l'état normal. Dans un cas de staphylôme opéré par moi, le docteur Legros, agrégé à la Faculté de Paris, a constaté la distension des fibres lamellaires et la disparition des cellules cornéennes. L'iris est ordinairement confondu avec cette tumeur, de sorte qu'il est impossible de le détacher. Le cristallin reste transparent; mais on trouve quelquefois une tache blanche au centre de la capsule.

Traitement. — Pour arrêter l'augmentation progressive du staphylôme partiel, on doit chercher à rétablir le plus vite possible l'équilibre dans la pression intra-oculaire. Et, comme celle-ci est concentrée sur le staphylôme, il suffit de pratiquer une excision de l'iris du côté opposé, pour que cet équilibre soit rétabli, et

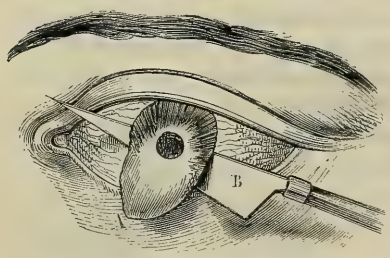

Fig. 154. — Incision du staphylôme. Procédé de Quadri (*).

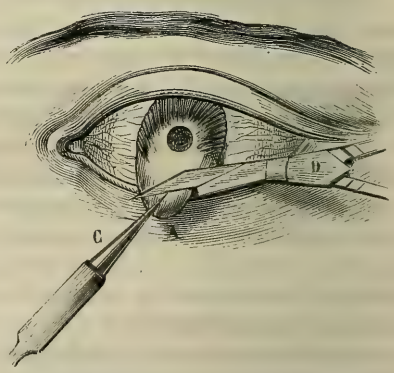

Fig. 155. — Excision du staphylôme. Procédé de Quadri (**).

que la pression interne soit en partie reportée vers le centre et en partie vers le point où l'iris a été enlevé.

Cette opération donne d'excellents résultats; elle amène très-rapidement l'affaissement du staphylôme et éclaircit la vue.

Quadri conseille d'enlever la portion staphylomateuse de la cornée et de ramener les lèvres de la plaie cornéenne au contact, comme l'indiquent les figures 154 et 155.

(*) A, lambeau du staphylôme taillé avec le couteau B.
(**) A, lambeau du staphylôme; C, pince saisissant le lambeau A; D, ciseaux.

§ IV. — Staphylôme opaque total de la cornée.

Cette affection est caractérisée par une proéminence considérable de toute la cornée avec opacification complète, ce qui donne à cette membrane l'aspect de la sclérotique.

Symptomatologie. — La cornée est remplacée par un tissu opaque, blanchâtre ou blanc grisâtre, distendu outre mesure, et formant une saillie tellement prononcée, que les paupières sont fortement dilatées et ne peuvent parvenir à la cacher.

On reconnaît à sa surface des vaisseaux plus ou moins nombreux (fig. 156),

Fig. 156. — Staphylôme total sphérique de la cornée et de l'iris.

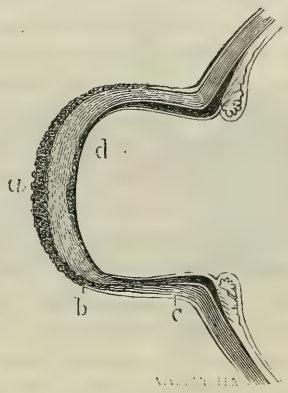

Fig. 157. — Staphylôme de l'iris et de la cornée (*).

sans que pour cela le staphylôme soit enflammé ; mais il arrive quelquefois que le frottement exercé par les paupières ou les cils déviés provoque une irritation très-violente, et des ulcères se produisent dans les parties les plus saillantes. De là résulte une vive inflammation qui peut se communiquer aux membranes internes de l'œil, et donner lieu à une hydrophthalmie.

La perception de la lumière se conserve pendant longtemps et, si la cornée était transparente, le malade verrait assez bien ; mais à la longue, la pression intra-oculaire déprime fortement la papille du nerf optique en arrière ; il y a excavation de ce nerf et perte totale de la perception lumineuse.

Les symptômes inflammatoires sont ordinairement accompagnés de douleurs péri-orbitaires plus ou moins vives et de larmoiement. Quelquefois la paupière inférieure se renverse en dedans et augmente les souffrances du malade.

Anatomie pathologique et pathogénie. — Le staphylôme cornéen est en général constitué par du tissu cicatriciel de nouvelle formation, tissu très-épais et très-dense, développé à la surface de l'iris hernié à travers une large ulcération de la cornée. On aperçoit par places des amincissements considérables, dus aux ulcérations et aux perforations nouvelles.

(*) *a*,*b*, cornée cicatricielle ou pseudo-cornée ; *c*, union de la pseudo-cornée avec la vraie cornée ; *d*, iris distendu et sans ouverture papillaire. (Wharton-Jones, *Traité des maladies des yeux.*)

Wharton-Jones a démontré que le staphylôme n'est point le résultat d'une dégénérescence de la cornée, mais un produit cicatriciel nouveau qui s'est formé sur la surface de l'iris après la destruction de cette tunique. Warlomont et Testelin ont trouvé par places des fibres élastiques blanches, irrégulièrement entrelacées; les fibres lamellées étaient opaques et avaient une disposition confuse. Ces observateurs ont trouvé çà et là des grains et des cellules pigmentaires, provenant de l'iris.

En général la surface postérieure du staphylôme est recouverte, dans une grande partie, de l'iris qui y a pris des adhérences intimes, comme le fait voir la figure 157. Dans plusieurs endroits, on reconnaît encore les traces de la membrane de Descemet. A mesure que l'on se rapproche de la sclérotique, on retrouve un plus grand nombre d'éléments de la cornée conservés.

Le cristallin reste très-souvent transparent et intact, et sa présence, après la destruction de la cornée, joue un rôle important dans le développement du staphylôme. En effet, l'humeur aqueuse qui s'accumule et se reproduit constamment au-devant du cristallin, ne pouvant pas trouver assez de place en arrière, se porte contre le staphylôme et le distend. Tout au contraire, quand le cristallin est détruit, le liquide occupe sa place et la pression intra-oculaire n'a pas autant de force pour développer le staphylôme.

Il arrive fréquemment qu'au moment où la perforation de la cornée a lieu sur une large surface, par exemple dans l'ophthalmie blennorrhagique, la capsule éclate et le cristallin s'échappe à travers l'ulcère; ou bien il sort avec sa capsule.

Wharton-Jones a constaté aussi un fait très-intéressant : c'est que, quand la tumeur devient trop grosse, l'iris, ne pouvant se distendre outre mesure, se sépare de la choroïde et se déchire en lambeaux; on trouve cette membrane attachée à la pseudo-cornée par de petits morceaux isolés et réticulés.

Étiologie. — Les causes qui amènent la perforation partielle ou la destruction totale de la cornée contribuent à la formation du staphylôme. C'est ainsi que les abcès perforants, les corps étrangers implantés dans cette membrane, les ophthalmies purulente, blennorrhagique et scrofuleuse, sont autant de maladies qui prédisposent à cette affection. Selon Mackenzie, le staphylôme était beaucoup plus fréquent avant la propagation de la vaccine. Quant à moi, je crois qu'il serait bien plus rare si l'on faisait plus souvent des paracentèses dans les abcès de la cornée, au lieu d'attendre la perforation spontanée et la destruction de cette membrane sur une large surface.

Traitement. — Le staphylôme général de la cornée peut exister pendant longtemps sans amener une trop grande gêne pour le malade; mais la difformité qu'il occasionne suffirait à elle seule pour décider le chirurgien à pratiquer l'ablation de la tumeur.

Cette indication devient urgente lorsque le staphylôme est enflammé et provoque des douleurs ou lorsqu'il occasionne des troubles de la vue dans l'autre œil par sympathie.

Divers procédés sont mis en usage :

1. *Amputation de l'hémisphère antérieur de l'œil. — Procédé de Desmarres père.* — Le malade est couché sur un lit, un aide écarte les paupières avec deux élévateurs. Une aiguille courbe, munie d'un fil, est passée, d'après l'avis de Des-

marres père, à travers la tumeur près de sa base ; on maintient cette aiguille pendant quelques instants avec la main gauche, afin de permettre à l'humeur aqueuse de s'écouler. Au bout de deux ou trois minutes, l'opérateur se sert d'un staphy-

Fig. 158. — Staphylotome de Desmarres.

lotome (fig. 158) ou d'un couteau de Beer (fig. 159) qu'il enfonce à la base de la tumeur du côté externe, et le fait ressortir par le point diamétralement opposé ; puis il fait marcher la lame droit devant elle jusqu'à ce qu'il ne reste plus, en haut et en bas, qu'un petit pont à diviser. C'est alors qu'il achève la division du pont supérieur avec le staphylotome. Pendant que l'aide rapproche les élévateurs, le chirurgien, d'un coup de ciseaux, coupe le pont inférieur.

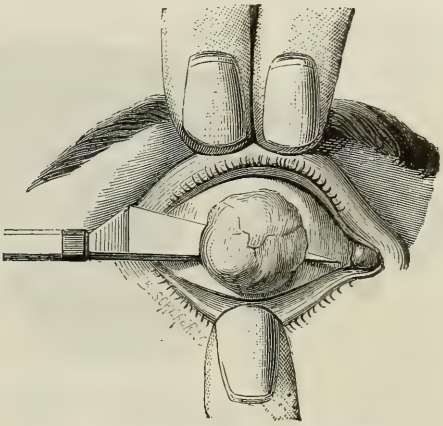

Fig. 159. — Excision du staphylôme.

Le grand avantage que l'on retire de ce procédé est qu'en traversant la tumeur avec un fil le chirurgien ne la quitte point, même dans le cas où, par suite d'un accident imprévu, on est forcé de laisser les paupières se fermer pour un instant.

Un bandage compressif est appliqué sur l'œil et maintenu pendant tout le temps nécessaire jusqu'à la cicatrisation.

2. *Procédé de l'auteur.* — J'ai cru trouver plus de facilité en pratiquant cette opération de la manière suivante ;

Les paupières une fois écartées et le globe de l'œil saisi avec une pince, je fends avec le couteau de de Graefe la tumeur dans son diamètre horizontal, en faisant la ponction et la contre-ponction au bord sclérotical. Je saisis ensuite l'un après l'autre les deux moitiés du staphylôme et je les enlève avec des ciseaux.

Le résultat de cette opération est des plus satisfaisants ; une exsudation de la lymphe plastique se manifeste sur les bords de la plaie, qui se transforme en tissu cicatriciel et souvent sans provoquer la moindre souffrance.

Complications. — Dans quelques cas, une hémorrhagie intra-oculaire repousse tout le corps vitré et remplit l'intérieur du globe ; à la suite de cet accident, il se déclare un phlegmon donnant lieu à des douleurs très-violentes. Ces symptômes inflammatoires durent de dix à quinze jours ; mais la cicatrisation complète n'a lieu qu'au bout de trois à quatre semaines.

Richet a essayé, dans un cas, d'enlever, après l'excision de l'hémisphère antérieur, le corps vitré, la rétine et la choroïde. Il s'en est suivi un phlegmon qui n'a pas empêché d'obtenir un beau moignon.

Gosselin et Broca saisissent le staphylôme avec une pince à griffes, taillent un large lambeau avec le couteau à cataracte, et excisent l'autre moitié de la cornée avec une paire de ciseaux.

3. *Excision avec sutures.* (*Procédé de Critchett.*) — Le malade est endormi au moyen du chloroforme, et les paupières sont écartées avec le blépharostat. Quatre ou cinq aiguilles fines et courbes, munies de fils de soie, sont passées à la base du staphylôme à distance égale l'une de l'autre et laissées sur place, comme le montre la figure 160. Ces aiguilles forment ainsi une sorte de barrière pour les membranes internes de l'œil et l'empêchent de se vider après l'excision de la tumeur. Le chirurgien fait ensuite, avec le couteau de Beer ou de de Graefe, une incision de

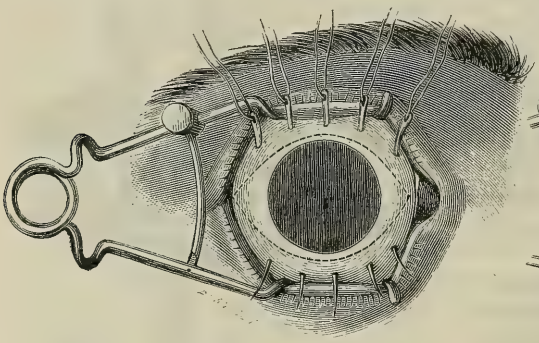

Fig. 160. — Procédé de Critchett. Implantations d'aiguilles et excision.

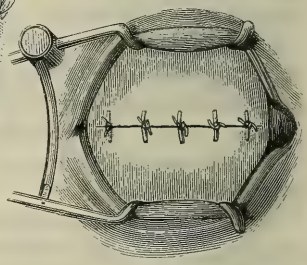

Fig. 161. — Procédé de Critchett. Sutures.

5 millimètres à peu près au point d'attache du muscle droit interne, et, introduisant dans la plaie une paire de ciseaux, il excise le staphylôme tout entier au devant des aiguilles, en donnant à la plaie la forme elliptique Le staphylôme et le

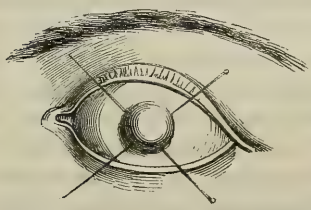

Fig. 162. — Implantation d'épingles dans le staphylôme. (Procédé Borelli.)

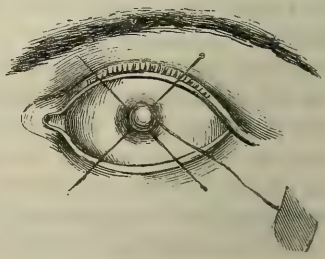

Fig. 163. — Ligature appliquée sur le staphylôme. (Procédé Borelli.)

cristallin une fois enlevés, une partie du corps vitré s'échappe, l'œil s'affaisse. C'est alors qu'on tire les aiguilles. Après avoir rapproché les bords de la plaie, on lie les fils entre eux, ce qui donne au globe de l'œil l'aspect représenté par la figure 161. Au bout de huit à quinze jours on peut enlever les sutures. Critchett les laisse même pendant quelques semaines.

Cette méthode présente des avantages incontestables; en appliquant les sutures, on prévient les hémorrhagies intra-oculaires ainsi que les phlegmons. Le moignon est très-bien conformé pour supporter un œil artificiel.

3. *Ligature.* (*Procédé de Borelli.*) — La base de la tumeur est traversée par deux épingles qui se croisent sous un angle droit (fig. 162 et 163). Un fil de soie très-solide est passé derrière les épingles et autour du staphylôme et y est fortement serré. Les bouts des fils sont fixés sur la joue au moyen d'un morceau de taffet s d'Angleterre. Un bandage compressif est ensuite appliqué, et la tumeur étranglée tombe ordinairement au bout de trois jours, la cicatrisation complète a lieu dans l'espace de huit à dix jours.

Bibliographie. — Sichel, *Considérations anatomiques et pratiques sur le staphylôme de la cornée et de l'iris* (*Archives génér. de méd.*, 1847, p. 315; et *Iconographie*, p. 376). — Wharton Jones, *London Med. Gaz.*, vol. XXI, p. 847. — Quadri, *Annales d'oculistique*, t. XLVI, p. 195; et *Bulletin de thérapeutique*, 1855, t. XLIX, p. 188, et 1855, t. LIV, p. 534. — Bowman, *Lectures on the Parts concerned in the Operations on the Eye*, p. 4. London, 1849; et *Annales d'oculist.*, t. XXX, p. 43. — Borelli, *Traitement du staphylôme de la cornée par la ligature modifiée* (*Congrès d'ophthalmologie de Bruxelles*, 1857, p. 438; et *Bulletin de thérapeutique*. Paris, 1858, t. LIV, p. 531). — Gius. Arcoleo, *Nuove processo di stafilotomia per la cornea*. Palermo. — Critchett, *De l'excision du staphylôme* (*Ophth. Hospit. Reports*, vol IV, n° 18; et *Annales d'oculist.*, t. L, novembre et décembre 1863).

ARTICLE XI.

KYSTES ET TUMEURS DE LA CORNÉE.

A. **Kystes et vésicules.** — Il est excessivement rare de rencontrer à la surface de la cornée des collections liquides qui ressemblent à un kyste. Elles sont ordinairement constituées par un liquide clair et transparent comme de l'eau, accumulé dans une poche formée par la membrane élastique antérieure décollée.

Desmarres (1) et Bowman (2) ont décrit deux cas de ce genre, sous le nom de *kystes* ou *tumeurs séreuses*, de la lame élastique antérieure. De Graefe et Weber donnent à cette affection le nom de kératite vésiculeuse.

J'ai vu ces kystes se produire à la suite des abcès chroniques superficiels, ou à la suite de l'opération de la pupille artificielle, lorsqu'une partie de l'iris était restée emprisonnée dans la plaie. L'humeur aqueuse, restant longtemps en communication avec une poche qui se forme au-dessous de la pellicule cicatricielle, macère la membrane de Bowman et la détache sur une certaine étendue.

Rien n'est plus difficile à guérir que ces kystes. On doit enlever leur paroi antérieure, et cautériser ensuite, mais souvent la maladie récidive.

J'ai rencontré souvent des kystes séreux au sommet d'un pterygion.

B. **Tumeurs véruqueuses.** — Bowman a observé une tumeur de ce genre chez une femme âgée de vingt-huit ans. Cette tumeur, située un peu au-dessous du centre de la cornée, adhérait à l'iris. Sa surface était raboteuse, et l'on apercevait au microscope un grand nombre de papilles coupées en travers et très-fortement vascularisées. C'est peut-être à cette même catégorie de tumeurs qu'on doit

(1) Desmarres, *Traité des maladies des yeux*, t. II, p. 377.
(2) Bowman, *Annales d'oculistique*, t. XXX, p. 41.

rapporter celles que Fél.-Ant. Guérin (1) et Delavigne (2) ont opérées. Le papillome de la cornée, opéré par Szokalski, présente aussi quelque chose d'analogue.

C. **Épithélioma et Cancer.** — Les tumeurs épithéliales et cancéreuses de la cornée ne sont pas très-rares ; elles sont le plus souvent situées près de son bord, et paraissent prendre naissance dans le limbe conjonctival.

Ordinairement elles sont arrondies et régulières, leurs bords franchement accentués, et des vaisseaux nombreux arrivent de la conjonctive.

Les cancers primitifs, développés au centre de la cornée et loin du bord conjonctival, sont tout à fait rares. Stellwag von Carion en a rapporté un cas. Pour ma part, j'ai eu l'occasion d'opérer avec le docteur Gueneau de Mussy une malade qui portait un épithélioma du centre de la cornée, sans aucune trace d'altération ni à la conjonctive, ni à la sclérotique (3).

Traitement. — A l'origine même de l'affection, on peut se contenter d'extirpation de la tumeur et de la cautérisation de la surface dénudée avec un caustique quelconque.

C'est ainsi que Foerster, de Breslau (4), a enlevé une tumeur cancéreuse de la cornée en faisant une sorte d'abrasion. La tumeur n'avait pas atteint la substance propre de cette membrane. L'instillation du collyre au sulfate de zinc concentré a suffi pour amener la cicatrisation de la plaie.

Mais si la tumeur prend une extension plus grande, il faut alors enlever l'hémisphère antérieur de l'œil, ou bien faire une énucléation du globe de l'œil tout entier.

Bibliographie. — Hermann Berthold, *Zur Casuistik der an der Hornhautgrenze vorkommendem Carcinom und Sarcom* (*Archiv f. Ophthalm.*, Bd. XIV, Abth. III, p. 149). — Pétrequin, *Annales d'oculist.*, t. XXI, p. 130. — Magni, *Sarcome de la cornée* (*Annales d'oculist.*, t. LI, p. 223). — Szokalski, *Papillome de la cornée* (*Annales d'oculist.*, t. LIV, p. 60).

ARTICLE XII.

PROTHÈSE OCULAIRE (ŒIL ARTIFICIEL).

Les affections oculaires amènent bien souvent, comme nous l'avons vu dans les articles précédents, la destruction totale de la cornée. Dans d'autres cas, c'est le chirurgien lui-même qui est forcé d'enlever, soit l'hémisphère antérieur de l'œil, soit le globe tout entier.

L'enfoncement des paupières ainsi que la difformité disgracieuse qui en résultent ont fait naître la nécessité de remplacer la partie détruite de l'œil par une pièce artificielle.

(1) Fél.-Ant. Guérin, *Traité sur les maladies des yeux.* Lyon, 1769, p. 210.

(2) Delavigne, *Annales d'oculistique*, t. I, suppl., p. 113.

(3) Observation. — J'étais appelé par le docteur N. Gueneau de Mussy à soigner une malade atteinte d'un cancer situé au centre même de la cornée, et dans lequel ni la conjonctive, ni le reste de l'œil n'avaient subi aucune atteinte. Ayant pratiqué avec le concours obligeant de cet éminent praticien l'amputation de l'hémisphère antérieur de l'œil, j'ai remis la pièce à Ranvier et Cornil, et les recherches microscopiques qu'ils ont faites ont démontré l'existence de tous les éléments du carcinome, qui n'occupait que les couches superficielles de la cornée, pendant que la substance propre de cette membrane était complétement saine. La tumeur n'avait aucune communication avec la conjonctive.

(4) Hermann Berthold, *Archiv von Graefe*, Bd. XIV, Abth. 2, p. 152.

Des tentatives infructueuses ont été faites par Himly, Reisinger, Pluviez et Abatte (1) pour la transplantation de la cornée des animaux sur les yeux de l'homme.

Nussbaum (de Munich) et d'autres chirurgiens n'ont pas été plus heureux lorsqu'ils ont voulu remplacer la cornée par un morceau de verre.

Il est évident que rien ne peut tenir lieu de cette tunique quand elle a été détruite, et lorsqu'on a affaire à ces cas malheureux, il ne faut pas songer au rétablissement de la vue, mais on doit chercher à remédier simplement à la difformité. Ce résultat est obtenu au moyen d'un œil artificiel que l'on adapte entre les paupières.

Ambroise Paré (2) a donné, le premier, la description d'un œil artificiel, dont on se servait en son temps. Fait d'abord d'or ou de cuivre, on le construisit bientôt en émail.

Les yeux artificiels sont ordinairement d'une forme demi-elliptique; la partie qui imite la sclérotique est en émail blanc, sur lequel on fait reproduire de petits vaisseaux rouges. Vers le centre, la lamelle postérieure représente l'iris avec sa couleur et ses fibres, avec une tache ronde noire au milieu, qui représente la pupille. Au-devant de cette lamelle se trouve une lame mince de verre transparent qui simule la cornée.

Aujourd'hui la fabrication des yeux artificiels est arrivée à une telle perfection qu'elle ne laisse plus rien à désirer. L'imitation de la nature est si parfaite qu'on voit tous les jours les médecins et les gens du monde se méprendre à cet égard. Pour mon compte, j'ai vu plus d'une fois des médecins prendre un œil artificiel pour celui dont le malade voyait le mieux. Les meilleurs fabricants, à Paris, sont : Colomb-Boissonneau, Boissonneau fils et le docteur Desjardins de Morainville.

Volume et forme. — Il importe beaucoup que la forme et le volume de l'œil

Fig. 164. — Œil artificiel disposé pour contourner des brides cicatricielles, vu de profil.

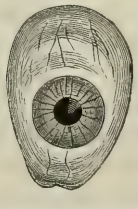

Fig. 165. — Œil artificiel d'Huzard-Mirault.

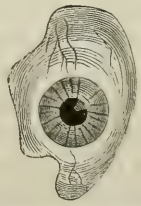

Fig. 166. — Œil artificiel disposé pour contourner des brides cicatricielles.

soient conformes au volume du moignon et à la forme de la cavité orbitaire. Un moignon plus petit exigera un œil d'un volume plus grand, et *vice versâ*.

Lorsque l'œil a été énucléé par la méthode d'Am. Bonnet (de Lyon), il reste encore un petit moignon formé par les muscles et les sinus de l'orbite, ce qui

(1) Abatte, *De la néokeratopsie ou de la vision par cornée artificielle* (*Bull. de l'Acad. de méd.* Paris, 1862, t. XXVIII, p. 86 ; et *Bull. de thérap.*, 1862, t. LXIII, p. 474).

(2) A. Paré, *Œuvres complètes*, édition Malgaigne. Paris, 1840.

permet à l'œil artificiel d'exécuter certains mouvements, quoique incomplets. L'œil artificiel devra nécessairement avoir alors un volume plus grand que dans les autres cas.

S'il existe des brides cicatricielles qui rattachent le moignon à l'une des paupières, l'œil artificiel présentera des échancrures dans les parties correspondantes aux brides. Nous devons ici rendre justice à l'exécution intelligente avec laquelle le docteur Desjardins de Morainville a su adapter les prothèses oculaires dans les cas les plus difficiles, où les brides permettaient à peine à un œil de se maintenir en place. Une heureuse combinaison de formes et d'échancrures sur le rebord de la pièce d'émail surmonte très-souvent les plus grandes difficultés.

Époque d'application de la prothèse oculaire. — La prothèse oculaire peut être appliquée aussitôt que l'inflammation consécutive à l'opération aura cessé. Pourtant on aurait tort de croire que ce n'est que lorsque toute la rougeur conjonctivale a disparu qu'il faut placer la pièce d'émail. Tout au contraire, le frottement d'une pièce lisse et polie contre la conjonctive engorgée et couverte de bourgeons charnus fait souvent disparaître ces bourgeons.

On peut commencer à porter la pièce d'émail trois ou quatre semaines après l'extirpation de l'œil, et six semaines à deux mois après l'amputation de l'hémisphère intérieur.

Les premiers jours, on ne la garde que pendant trois ou quatre heures, et l'on s'y habitue peu à peu.

En général, on ne doit pas laisser l'œil artificiel dans l'orbite plus de quinze à vingt heures : c'est pourquoi il est de règle de l'enlever pour la nuit, et de le mettre dans un verre d'eau tiède et non froide, autrement il pourrait éclater par suite du changement de température.

Quant à l'âge, il n'y a que l'extrême enfance qui contre-indique l'emploi de la prothèse oculaire. Boyer, Dupuytren et Roux l'ont souvent conseillé pour les enfants de cinq à six ans. Chez un enfant de quatre ans, que nous avons soigné en ville avec le docteur E. Barthez, et qui avait un œil atrophié depuis sa naissance, nous avons fait porter avec avantage la prothèse oculaire pour prévenir le larmoiement, ce qui a parfaitement réussi.

Mode d'application. — L'introduction de l'œil artificiel est très-simple : après l'avoir humecté dans de l'eau, on le saisit par son bord inférieur, entre le pouce et l'index de la main droite, et on le glisse au-dessous de la paupière supérieure, fortement écartée avec la main gauche. Une fois la moitié de la prothèse introduite sous cette dernière, on engage son bord inférieur dans le cul-de-sac conjonctival inférieur et l'on ferme l'œil.

Pour enlever un œil artificiel de l'orbite, on abaisse la paupière inférieure avec l'index de la main gauche, et l'on introduit la tête d'une grosse épingle dans l'angle interne, sous la coque d'émail. En appuyant avec celle-ci d'arrière en avant, on fait facilement sauter la pièce en bas, sur un mouchoir ou tout autre linge devant lequel on se tient pendant cette opération.

On ne doit pas oublier que l'introduction de l'œil entre les paupières, de même que son extraction, présentent quelques dangers pour l'œil d'émail, qui, luisant et poli, peut s'échapper des doigts, tomber sur le parquet et se briser ; c'est pourquoi on aura soin de prendre les précautions que nous venons d'indiquer.

Conditions d'un œil artificiel bien confectionné. — 1° Un œil artificiel ne remplit son but que lorsqu'il n'est ni trop grand ni trop petit. Il n'est pas trop grand, quand les deux paupières peuvent se rapprocher l'une de l'autre lorsqu'on ferme les yeux. Il n'est pas trop grand lorsqu'il ne repousse pas la paupière supérieure en avant, et que celle-ci peut exécuter librement tous ses mouvements.

2° La prothèse oculaire ne remplirait pas son but si la pièce était trop petite : les paupières n'auraient pas alors un appui suffisant et ne pourraient s'ouvrir convenablement.

3° Un œil artificiel ne doit gêner le malade dans aucun de ses mouvements; la moindre souffrance indiquera une trop forte saillie de ses bords, ce qu'il faudrait corriger. Après l'énucléation il reste souvent une bride tendineuse à l'angle externe, qui exige une échancrure correspondante dans la prothèse oculaire.

4° Un œil ne doit être ni trop petit, ni trop grand; il exécutera alors tous les mouvements normaux.

5° Il faut que la couleur de l'iris et de la sclérotique soient les mêmes que dans l'œil sain; que les vaisseaux sillonnent les angles, et que la pupille ait la même dimension que dans l'organe sain regardant au loin, et qui se trouve dans un milieu à demi éclairé.

6° La cornée et la pupille doivent se trouver un peu en dedans, afin que les deux yeux présentent un léger degré de convergence. La cornée ne doit pas être ni plus haut ni plus bas par rapport à l'autre œil.

7° Les pièces d'émail doivent toujours être d'un poli irréprochable; les moindres rugosités irriteraient au contraire les paupières. C'est pourquoi il faut immédiatement changer la pièce lorsqu'on s'apercevra qu'elle est devenue terne et dépolie par l'usage.

8° Les angles et les bords seront tout à fait lisses et émoussés, de même que toutes les échancrures.

9° Un œil artificiel doit être aussi léger que possible; il ne doit pas être non plus par trop mince, autrement il se briserait sous les doigts ou par les seuls efforts contractiles des paupières.

Quelquefois la prothèse oculaire reste complétement immobile dans l'orbite, lorsque l'œil a été extirpé en totalité avec les muscles; cet inconvénient n'existe pas après une énucléation par la méthode de Bonnet.

Chez certains individus, qui ont les yeux enfoncés, une énucléation laisse un enfoncement disgracieux au-dessous de l'arcade sourcilière. Critchett corrige cette difformité en appliquant des petites ligatures de fil d'argent au-dessous du sourcil.

Bibliographie. — Ambroise Paré, *Œuvres*. Édition Malgaigne. Paris, 1840, t. II, p. 603. — Huzard-Mirault, *Traité pratique de l'œil artificiel*. Paris, 1818. — Desjardins, *Prothèse, œil artificiel* (*Bull. génér. de thérap.*, 1831); et *Essai sur l'hydropisie, etc., suivi des Réflexions sur l'ophthalmoplastie*, thèse de Paris, 1837, p. 3. — Ritterich, *Das Künstliche Auge*. Leipzig, 1852. — Boissonneau père, *De la prothèse oculaire* (*Comptes rendus du Congrès d'ophthalmologie*, 1858, p. 434). — Burow, *Notiz über künstliche Augen* (*Archiv f. Ophthalm.*, Bd. VI, Abth. 1, p. 111). — Debout, *Restauration de l'organe de la vision* (*Bull. de thérap.*, 1862, t. LXIII, p. 417; 1863, t. XLIV, p. 188; et 1864, t. LXVIII). — Gaujot et Spillmann, *Arsenal de la chirurgie contemporaine*. Paris, 1870, t. II, p. 1 et suiv.

SIXIÈME PARTIE

SCLÉROTIQUE

CHAPITRE PREMIER

ANATOMIE ET PHYSIOLOGIE

Anatomie. — La sclérotique est une membrane fibreuse qui constitue les cinq sixièmes de la coque oculaire (fig. 145, 1).

Elle est recouverte en avant par la conjonctive, qui s'unit à elle au moyen du tissu cellulaire très-lâche. Au-dessous de ces couches se trouve la capsule oculo-palpébrale, ou capsule de Tenon, qui, en doublant le cul-de-sac conjonctival, s'avance sur le globe jusqu'à une distance très-rapprochée de la cornée, revient sur elle-même, et s'étend en arrière sur la sclérotique jusqu'au nerf optique. De cette manière, elle forme une coque aponévrotique qui se moule complétement sur la sclérotique et lui adhère d'une manière assez intime.

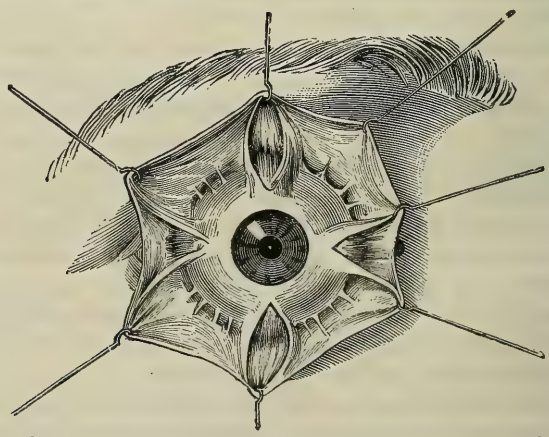

Fig. 167. — Capsule de Tenon recouvrant la sclérotique ainsi que le point d'insertion des muscles droits.

La capsule oculo-orbitaire fournit des gaînes aponévrotiques à tous les muscles de l'œil. D'autre part, ces mêmes gaînes s'élargissent en avant et se réunissent les unes aux autres, ainsi que l'ont démontré B. Anger (1) et Péan. La figure 167 représente exactement cette disposition de la gaîne des muscles ainsi que celle de la capsule s'avançant tout près de la cornée.

L'*épaisseur* de la sclérotique varie suivant l'âge et les individus; elle n'est pas non plus uniforme dans toutes ses portions. C'est dans le segment postérieur qu'elle a le plus de densité et d'épaisseur, de sorte que, au pourtour du trou optique, elle mesure, d'après J. Cruveilhier, Sée et Bowman, 1 millimètre. A mesure qu'on se rapproche

(1) Benj. Anger, *Nouveaux éléments d'anatomie chirurgicale*. Paris, 1869, p. 342.

de la partie équatoriale, elle s'amincit graduellement et n'a que $0^{mm},4$ d'épaisseur un peu en arrière de l'insertion des muscles: puis, arrivée près de la cornée, elle s'épaissit de nouveau et mesure $0^{mm},9$ d'épaisseur (fig. 168).

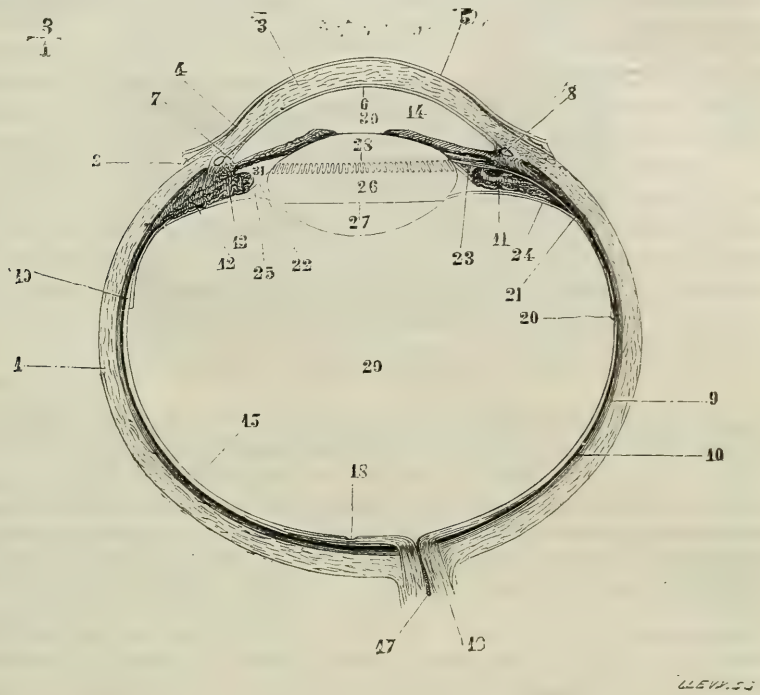

Fig. 168. — Coupe du globe oculaire (*).

La *couleur* de la portion visible de la sclérotique est blanchâtre ou blanc bleuâtre; souvent on remarque à sa surface des taches grisâtres ou brunâtres constituées par des cellules pigmentaires incrustées pour ainsi dire dans son épaisseur, comme l'a démontré Talko (de Lublin).

Structure. — La sclérotique est formée par des faisceaux du tissu fibreux, dont les uns sont disposés dans la direction des méridiens et les autres sont parallèles à l'équateur de l'œil. Ces fibres sont très-serrées et s'entre-croisent les unes les autres à angle droit (fig. 169). Ces différents faisceaux sont séparés par de fins réseaux de fibres élastiques, qui semblent présenter par places des cavités semblables à des canaux. Des masses pigmentaires se rencontrent surtout à la surface interne.

Vaisseaux. — Les *artères* et les *veines* sont très-nombreuses dans la sclérotique; ce sont les ciliaires courtes postérieures qui forment autour du nerf optique un cercle vasculaire, dont une grande partie est destinée à la choroïde, mais dont un certain nombre se répandent dans l'épaisseur de la sclérotique. Les *ciliaires* courtes anté-

(*) 1, sclérotique; 2, conjonctive; 3, cornée; 4, lame élastique antérieure de la cornée; 5, épithélium de la cornée; 6, membrane de Demours; 7, ligament pectiné; 8, canal de Fontana; 9, choroïde; 10, couche pigmentaire de la choroïde; 11, procès ciliaires; 12, muscle ciliaire; 13, fibres orbiculaires de ce muscle; 14, iris; 15, rétine; 16, nerf optique; 17, artère centrale de la rétine; 18, fosse centrale; 19, partie antérieure de la rétine et *ora serrata*; 20, hyaloïde; 21, sa division en deux feuillets; 22, feuillet antérieur de l'hyaloïde ou zone de Zinn; 23, le même sectionné dans l'intervalle de deux procès ciliaires; 24, feuillet postérieur de l'hyaloïde; 25, canal de Petit; 26, cristallin; 27, ligne indiquant l'attache du feuillet postérieur de l'hyaloïde sur le cristallin; 28, ligne onduleuse indiquant l'attache de la zone de Zinn; 29, corps vitré; 30, chambre antérieure; 31, chambre postérieure (Beaunis et Bouchard).

rieures, ou musculaires, fournissent des branches capillaires pour la portion antérieure de cette membrane. Au pourtour de la cornée, il existe un plexus veineux, composé de vaisseaux très-serrés, ressemblant beaucoup à un canal et désigné sous le nom de cercle vasculaire de Hovius, ou canal Fontana. Dolbeau et Trélat ont fait de très-jolies préparations de ces vaisseaux qu'on peut voir dans le musée Orfila.

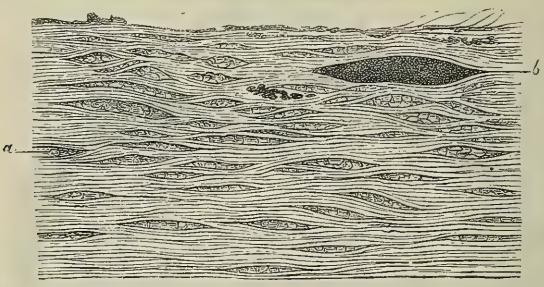

Fig. 169. — Section de la sclérotique suivant la direction d'un méridien (*).

Jusqu'à présent, l'existence des lymphatiques dans la sclérotique n'a pas été bien démontrée; Leber en a trouvé pourtant au pourtour de la cornée.

Nerfs. — Les nerfs ciliaires passent à la surface interne de la sclérotique pour se porter à la membrane vasculaire; mais, près de l'*ora serrata*, ils donnent des ramuscules au muscle accommodateur, lequel est intimement lié, à sa partie antérieure, à la sclérotique. Il est donc très-probable que des filets nerveux se rendent aussi dans l'épaisseur de cette membrane. Bochdalek et Kölliker en ont, du reste, démontré l'existence.

Physiologie. — La sclérotique est une enveloppe protectrice des membranes internes de l'œil. Elle est très-dense, épaisse, et résiste à toutes les violences qui viendraient du dehors. C'est ainsi qu'elle résiste jusqu'à un certain point à la pression exercée par les muscles droits externes, qui, en se contractant, compriment le globe de l'œil dans tous les points de leur contact.

D'autre part, grâce à son élasticité, elle peut se distendre jusqu'à un certain point, et elle permet ainsi à l'œil de contenir une quantité de liquide plus grande que d'ordinaire pendant certains troubles nutritifs et les inflammations, ce qui prévient la compression des membranes internes.

Mais, dans certaines conformations particulières, la sclérotique est très-épaisse et dure, sa distension devient impossible; dans ces cas, la moindre augmentation de la sécrétion intra-oculaire amène une compression des nerfs ciliaires et du nerf optique, qui se traduit par un état pathologique connu sous le nom de *glaucome*.

CHAPITRE II

MODE D'EXPLORATION

L'examen à l'œil nu est le seul moyen capable de renseigner exactement le chirurgien sur l'état de la sclérotique. En soulevant la paupière supérieure, on examinera attentivement son aspect général dans l'un et dans l'autre œil, sa colora-

(*) *a*, couches superposées des faisceaux fibreux de la sclérotique; *b*, section d'un petit rameau nerveux. J. Cruveilhier.)

tion depuis le bord cornéen jusqu'aux parties équatoriales de l'œil; on s'assurera si, dans toutes les parties visibles, la courbure de cette membrane est régulièrement sphérique, et si elle ne présente ni bosses, ni élevures spéciales, ni dépression.

On rencontre souvent sur la sclérotique des taches pigmentaires anormales grisâtres ou brunâtres, très-fortement accentuées, et qui pourraient faire croire à l'existence d'un état morbide, provenant de l'amincissement de cette membrane. Ces taches sont constituées par les cellules pigmentaires implantées dans la sclérotique et diffèrent des taches morbides par les contours nettement tranchés.

L'état des vaisseaux scléroticaux doit aussi être examiné avec la plus sérieuse attention; les uns sont fins et capillaires, et, une fois congestionnés, ils impriment à la sclérotique une coloration rouge, livide, uniforme, comme on l'observe dans les sclérites. D'autres vaisseaux, volumineux, forment des cercles vasculaires au pourtour de la cornée; ceux-ci ne sont plus liés aux affections de la sclérotique, mais ils indiquent une gêne de la circulation dans la membrane vasculaire de l'œil.

Dans les atrophies du globe de l'œil, la sclérotique ne pouvant plus résister à la pression des muscles et n'étant point soutenue par le corps vitré, atrophié, s'affaisse et se déprime dans la direction des muscles droits.

Dans la région postérieure du globe de l'œil, la sclérotique peut subir aussi des altérations plus ou moins accusées; mais comme les altérations simultanées de la choroïde correspondante permettent seules de les reconnaître, nous ne pourrons nous en occuper que lorsque nous traiterons des affections des membranes profondes de l'œil.

CHAPITRE III

PATHOLOGIE ET THÉRAPEUTIQUE

L'étude des affections de la sclérotique a présenté de tout temps des difficultés considérables, et l'on ne savait pas souvent si son injection était idopathique ou consécutive à une affection d'autres membranes de l'œil. C'est pour cette même raison que Velpeau (1) a mis en doute l'existence des sclérites, disant que l'anneau vasculaire radié à la partie antérieure de la sclérotique, le larmoiement et la photophobie devaient être rapportés aux maladies de la cornée et non à celles de la sclérotique.

Telle n'est pas notre opinion. Nous pensons que le tissu propre de la sclérotique, de même que la capsule fibreuse dont elle est enveloppée, peut être affecté d'une manière primitive et en dehors de toute altération de la choroïde.

Nous acceptons pour les affections de la sclérotique la classification suivante :

Périsclérite ou syndesmite oculaire.	Staphylômes de la sclérotique
Sclérite parenchymateuse.	Tumeurs.
Blessures et ruptures de la sclérotique.	

(1) Velpeau, *Dictionnaire de médecine* en 30 volumes, t. XXII, p. 145.

ARTICLE PREMIER

PÉRISCLÉRITE OU SYNDESMITE OCULAIRE.

La sclérotique est enveloppée dans toute son étendue de la capsule de Tenon, qui y adhère très-intimement et forme au bord de la cornée comme une seule et même membrane. Mais le tissu de ses deux membranes a une structure différente, et l'on comprend très-bien que l'enveloppe fibreuse peut s'enflammer indépendamment de toute altération du tissu sclérotical. Nous donnons à cette affection le nom de périsclérite ou syndesmite. C'est l'ophthalmie sous-conjonctivale d'Ammon.

Symptomatologie. — Au début, la maladie est très-peu prononcée; on remarque une rougeur limitée à une partie isolée de la sclérotique et qui est accompagnée d'un léger soulèvement ou bosselure à la surface du globe de l'œil. Cette rougeur est constituée par un réseau vasculaire très-fin, et contrairement à ce qu'on observe dans les conjonctivites, elle ne disparaît pas totalement sous l'influence de la pression avec le doigt. Au centre de l'élévation, la rougeur est la plus vive, presque d'une teinte livide, et, à mesure qu'on se rapproche de ses limites, elle devient de plus en plus pâle pour disparaître complétement.

Cette affection se développe le plus souvent à la partie externe du globe de l'œil, au-dessous du point d'insertion du muscle droit externe; mais d'autres parties de cette membrane n'en sont pourtant pas exemptes. Elle peut occuper un point limité pendant toute la durée de la maladie, sans que le reste de la sclérotique y prenne part. Dans d'autres cas, la maladie gagne les parties voisines, et tandis que le premier point guérit, de nouvelles élevures apparaissent, soit en bas, soit en haut, et prolongent la durée du mal.

Dans quelques cas, rares il est vrai, j'ai vu le blanc de l'œil devenir très-rouge, la maladie envahir le globe de l'œil tout entier et ne céder que très-lentement au traitement institué.

Cette affection n'est accompagnée pendant longtemps d'aucun symptôme fonctionnel morbide; l'œil n'est ni douloureux ni sensible pour la lumière, et il n'existe de sécrétion d'aucune sorte. C'est pour cela que les malades n'ont recours au médecin que lorsqu'ils s'aperçoivent que la rougeur ne se dissipe point d'elle-même. La chronicité est donc un des symptômes caractéristiques de la sclérite.

A une certaine période de périsclérite, l'inflammation prend une extension plus grande; la conjonctive et le tissu cellulaire sous-conjonctival se gonflent et s'injectent fortement; il y a alors de la photophobie et du larmoiement, l'œil tout entier devient sensible au toucher. Dans d'autres cas, l'affection est accompagnée de douleurs névralgiques périorbitaires. Ces névralgies peuvent être consécutives à l'iritis, ou bien elles sont dues à la périsclérite elle-même.

Une périsclérite pourrait à la longue se transformer en une sclérite, se rapprocher de la cornée, envahir cette membrane et l'iris lui-même, et constituer une forme plus grave de la maladie.

La périsclérite peut être suivie d'une suppuration; il se forme alors entre la sclérotique et la capsule oculo-orbitaire une accumulation d'un liquide purulent,

qui donne naissance à une tumeur saillante et fluctuante, soit en haut, soit en dehors de la cornée et à une certaine distance de cette dernière.

Un de mes malades présentait, dans le courant de sa scléro-kératite, plus de dix foyers ou collections séreuses sous-capsulaires, qui étaient toutes situées au voisinage de la cornée. Quelques-uns guérirent après une incision, d'autres disparurent tout seuls.

L'examen des membranes profondes de l'œil démontre, ordinairement, qu'aucune d'elles n'est malade et l'iris lui-même n'est atteint que d'une manière exceptionnelle.

Diagnostic différentiel — Une des maladies qui ressemble le plus à la périsclérite à son début est sans aucun doute une phlyctène développée sur la conjonctive bulbaire, surtout au voisinage du pinguécula. Là, la rougeur est assez uniforme et ressemble à celle de la périsclérite. Mais si l'on prend en considération l'existence d'une injection toute superficielle autour d'une vésicule transparente qui s'excorie ensuite, et l'apparition toute récente de la maladie, il est impossible de ne pas reconnaître qu'il s'agit d'une simple phlyctène.

Une *iritis* peut quelquefois commencer par une périsclérite; mais alors elle est accompagnée dès le début de douleurs périorbitaires très-violentes; l'affection a en outre toutes les allures d'une maladie aiguë.

Étiologie. — L'épisclérite est une affection chronique qui reconnaît pour cause la diathèse rhumatismale, strumeuse et quelquefois syphilitique. Il ressort, en effet, de mes recherches, qu'elle se présente surtout chez les individus arthritiques et chez ceux qui ont souffert à plusieurs reprises d'attaques rhumatismales.

Je l'ai observé deux fois chez les individus syphilitiques, au moment où ils étaient atteints des éruptions syphilitiques tuberculeuses. Chez un de ces malades, la périsclérite ne s'était déclarée que dans l'endroit où avait eu lieu une contusion de la capsule de Tenon avec la pince à fixer pendant l'opération de la pupille artificielle.

Dans le courant d'un rhumatisme blennorrhagique, nous avons vu, avec les docteurs Laurrain et Alf. Fournier, une syndesmite palpébrale dans les deux yeux. La rougeur était située dans la partie palpébrale, et elle était due à une inflammation de la capsule palpébrale.

Après l'opération de strabisme, il se déclare quelquefois une inflammation de la capsule de Tenon à l'endroit où elle a été coupée ou contusionnée.

Cette affection se rencontre moins souvent chez les enfants de quatre à huit ans, mais à partir de dix à trente ans on la rencontre assez fréquemment.

Marche et durée. — La périsclérite est une affection chronique; elle dure plusieurs mois, surtout lorsqu'elle se propage d'un point à un autre de la même membrane. Elle est sujette aussi à récidiver dans le point qui a été primitivement affecté.

Pronostic. — Le pronostic de la périsclérite est ordinairement favorable; elle guérit sans laisser de traces. Quelquefois pourtant le point enflammé suppure et peut même être un ulcère, comme l'ont rapporté Desmarres père et Bowman.

Traitement. — Une fois la périsclérite bien constatée, on doit tout d'abord chercher à diminuer la tension de la capsule de Tenon, ainsi que sa vascularisation exagérée. Un des moyens les plus efficaces est la méthode des scarifications

directes faites sur la tumeur avec un simple scarificateur. L'incision doit être profonde et pénétrer jusqu'au tissu propre de la sclérotique.

L'instillation du collyre d'atropine, sous la forme déjà indiquée, est aussi indispensable. On l'emploiera toutes les deux ou trois heures dans le but de ralentir la circulation et de rétrécir le calibre des vaisseaux.

Si ce traitement reste sans efficacité, j'ai pour habitude de prescrire l'usage alternatif des collyres d'atropine et d'ésérine.

L'application de compresses imbibées d'eau tiède ou d'une infusion légère de sureau ou de camomille peut être utilement recommandée.

Mais le moyen le plus efficace pour combattre la périsclérite chronique est incontestablement l'usage des douches de vapeur d'eau chaude administrées au moyen d'un appareil spécial, appelé *vaporisateur* (voyez *Kératite*). Ces douches doivent être prises une ou deux fois par jour pendant quinze à trente minutes, tous les jours ou tous les deux jours.

Le traitement interne doit être dirigé contre la cause de la maladie; c'est ainsi que les préparations mercurielles et iodurées seront indiquées dans le cas de syphilis, le sulfate de quinine et la colchique quand il s'agit d'un rhumatisme ou d'une arthrite.

Bibliographie. — Sichel, *Inflamm. part. de la choroïde sous-conjonctivale* (*Bull. de thérap.*, 1847, t. XXIX, p. 209). — *Edinburgh med. Journ.*, May, 1856. — Taylor, *Sur une forme particulière de sclérotite* (*Ann. d'oculist.*, 1860).

ARTICLE II

SCLÉRITE PARENCHYMATEUSE.

Le tissu propre de la sclérotique participe souvent à l'inflammation des diverses membranes de l'œil; mais il n'est pas moins fréquent de la voir affectée d'une inflammation interstitielle idiopathique.

Pendant longtemps on a discuté la question de savoir si les tissus fibro-tendineux, tels que les tendons, les cartilages et la sclérotique, sont susceptibles de s'enflammer. Aujourd'hui cette question est résolue d'une manière affirmative, et si les plaies de la sclérotique peuvent se cicatriser quand elles sont précédées d'une réaction inflammatoire, de même le tissu propre de la sclérotique peut s'enflammer d'une manière idiopathique.

Cette inflammation apparaît habituellement tout près de la cornée; elle touche souvent son bord, et, au bout d'un temps plus ou moins long, elle gagne cette tunique et s'avance en forme de demi-cercle ou de l'arc de cercle comme le montre la figure 170. La cornée devient dans toute cette étendue blanchâtre, opaline, et la tache ainsi produite reste indélébile sur son bord, en y formant un leucome. Pendant toute la durée de la sclérite, le pourtour de la cornée est injecté comme dans une kératite ou une iritis.

Voici les symptômes les plus caractéristiques de la sclérite:

1° *Vascularisation de la sclérotique.* — Une tache rouge, livide, d'une forme arrondie, apparaît, soit sur le bord de la cornée, soit à 5 ou 6 millimètres de cette membrane; elle se montre assez distinctement au milieu de la couleur

blanche du globe de l'œil. Elle est constituée par des vaisseaux capillaires très-fins, développés dans la substance propre de la sclérotique. Ces vaisseaux entrent en communication directe avec ceux de la choroïde.

2° *Saillie à la surface de la sclérotique.* — Par suite de l'inflammation de la substance propre de la sclérotique, le tissu qui la constitue éprouve du gonflement, et, en examinant attentivement sa surface, on remarquera une bosselure plus ou moins étendue. Pourtant cette saillie n'est pas constante et elle est quelquefois si peu marquée qu'elle passe inaperçue; au contraire elle ne manque presque jamais dans les périsclérites.

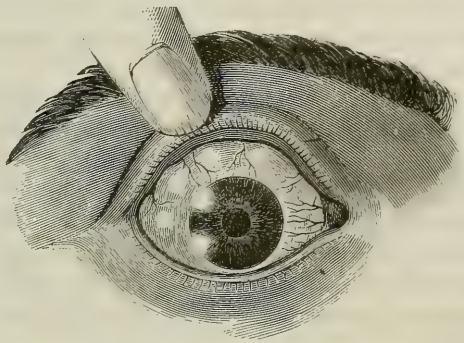

Fig. 170. — Sclérite parenchymateuse et opacités consécutives sur le bord de la cornée.

3° *Coloration.* — La vascularisation qui se développe dans la partie malade de la sclérotique amène un changement sensible de la couleur. Une tache rougeâtre ou rouge livide se forme sur la sclérotique; quelquefois elle devient foncée, grisâtre, bleuâtre ou noire; cette dernière coloration s'observe à une période plus avancée de la maladie, surtout lorsque celle-ci a duré des mois entiers et que la sclérotique a subi un amincissement sensible. Cet amincissement atteint quelquefois des proportions telles, que toute la partie antérieure de l'œil apparaît noire, et que le globe devient complétement mou.

4° *Larmoiement.* — C'est la seule sécrétion qui s'observe pendant les accès aigus de la maladie; mais durant une période assez longue de la sclérite ce signe n'existe point.

5° *Douleur.* — Malgré la gravité incontestable de l'affection et sa durée souvent excessive, le globe de l'œil n'est le siége d'aucune douleur notable. Au toucher, cet organe devient pourtant assez sensible, surtout pendant les crises.

Il arrive aussi que le malade éprouve une tension et une pression profonde dans l'orbite; l'œil semble être poussé en avant et comme s'il allait s'échapper de la cavité où il est logé. Ce n'est que dans des cas exceptionnels que la sclérotite parenchymateuse est accompagnée de douleurs névralgiques assez intenses quoique de courte durée, mais qui reviennent par crises.

6° *Photophobie.* — Elle existe quand la maladie occupe surtout la région périkératique, ou bien lorsque des complications se manifestent du côté de la cornée, de l'iris ou de la choroïde.

Marche et durée. — La chronicité de cette affection est une des circonstances

à laquelle on doit toujours faire attention. Cette maladie, en effet, a une marche très-lente, et peut rester limitée à un seul point pendant des mois et des années, sans occasionner beaucoup de souffrance. Mais de temps à autre l'œil s'enflamme, devient rouge, l'injection périkératique partielle ou générale s'accentue davantage, les douleurs acquièrent une intensité très-grande, et si l'on ne prend pas les précautions nécessaires, on risque de voir surgir des complications du côté de l'une ou de l'autre membrane de l'œil.

Complications. — Quelques auteurs croient, à tort, qu'une sclérotite n'est jamais isolée, et qu'elle est la conséquence d'une choroïdite antérieure. La sclérotite traverse très-souvent toutes ses phases sans que la membrane vasculaire de l'œil y prenne part; mais, chez certains individus, des complications se manifestent du côté d'une ou de plusieurs membranes oculaires.

1. *Cornée.* — Au début, elle n'est jamais sensiblement atteinte; des opacités périphériques, en forme de cercles, se produisent quelquefois sur son bord. Avec les progrès de la maladie et après plusieurs crises successives elle peut s'opacifier sur une large surface et atteindre la partie centrale.

2. *Iris.* — La sclérotite parenchymateuse s'accompagne assez fréquemment de l'inflammation de l'iris; la pupille se déforme, des échancrures se montrent par suite des adhérences plus ou moins nombreuses qui s'établissent entre l'iris et la capsule. En conséquence on voit apparaître des synéchies postérieures plus ou moins nombreuses.

3. *Choroïde.* — L'inflammation de la sclérotique peut se compliquer d'une choroïdite plastique, séreuse ou atrophiqué. Il survient alors des troubles visuels très-marqués, troubles, qui peuvent même compromettre la vue d'une manière très-notable. Ces cas sont assez rares; on les observe chez les individus scrofuleux, syphilitiques, ou qui sont sous l'empire de toute autre cachexie morbide.

4. *Sclérotique.* — L'amincissement de la sclérotique est une conséquence naturelle et presque constante de la sclérotite parenchymateuse, et il ne constitue par conséquent pas de complication. Mais cet amincissement peut être le point de départ d'une distension ou de l'ectasie de cette membrane, ce qui constitue un véritable staphylôme de la sclérotique.

Diagnostic différentiel. — Il est très-difficile de reconnaître une sclérite parenchymateuse d'une périsclérite; l'une et l'autre se développent dans les parties limitées de la sclérotique, et elles sont accompagnées de rougeur intense, presque livide, et d'une saillie plus ou moins prononcée.

Mais l'erreur sera évitée si l'on se souvient que la durée de la périsclérite, quoique chronique, n'est pourtant pas aussi longue que celle de la sclérotite parenchymateuse. La première peut durer de deux à six mois, tandis que la seconde guérit rarement avant un an, et reste souvent stationnaire pendant plusieurs années. La périsclérite occasionne une saillie beaucoup plus prononcée que la sclérite, et se généralise au reste du globe de l'œil plus facilement et plus rapidement. Elle ne se communique pas à la cornée, l'iris et la choroïde ne sont que très-rarement envahis.

La sclérite peut être confondue avec une phlyctène conjonctivale située sur la portion scléroticale; mais comme cette dernière affection est ordinaire et de courte durée elle sera facilement diagnostiquée.

Anatomie pathologique. — L'inflammation de la sclérotique est caractérisée par un gonflement de son tissu et une injection capillaire très-prononcée. Le gonflement est dû à l'infiltration des cellules propres du tissu sclérotical, ainsi que de son tissu interstitiel. Bientôt cette infiltration est suivie d'un développement des vaisseaux capillaires très-nombreux qui concourent à la résorption de l'exsudation. Ce travail régressif amène, dans certains cas, l'atrophie des éléments physiologiques de la sclérotique et son amincissement plus ou moins prononcé.

Étiologie. — La sclérite parenchymateuse reconnaît des causes très-variées : tantôt elle se développe à la suite de la diathèse arthritique; tantôt elle survient chez les sujets syphilitiques, et se complique d'une périsclérite, d'une iritis, et d'une choroïdite, comme je l'ai constaté chez un de mes malades.

Les blessures par instruments tranchants ou piquants et les déchirures peuvent donner lieu à une inflammation de la sclérotique; mais ces cas sont moins graves.

Pronostic. — Rien n'est plus incertain que la marche de la sclérite, ainsi que son issue; c'est pourquoi on doit être très-réservé dans le pronostic de cette maladie. Sa guérison est très-longue et elle est sujette à récidiver. Quoi qu'il en soit, elle n'entraîne pas ordinairement de graves périls pour la vue.

Traitement. — Les ressources de la thérapeutique sont, en général, très-limitées, et leur action est faible sur la sclérite parenchymateuse, surtout lorsque celle-ci n'est pas occasionnée par la syphilis.

Ordinairement on doit procéder dans le traitement de la manière suivante :

1. Au début de la maladie, lorsqu'il n'y a point de réaction inflammatoire, on se contentera de prescrire l'instillation du collyre d'atropine, une ou deux fois par jour, tous les deux ou trois jours.

En même temps, on agira sur la constitution du malade, soit en prescrivant les préparations mercurielles et iodées à l'intérieur, si la maladie reconnaît une cause syphilitique, soit en appliquant des sangsues à l'anus, les bains de siége et les pilules aloétiques, si le malade est hémorrhoïdaire.

2. Lorsque l'affection entre dans une période aiguë, et que les souffrances commencent à se manifester, l'instillation plus fréquente du collyre d'atropine devient indispensable, et on l'alternera même avec le collyre d'éserine, selon une des formules prescrites plus haut.

3. Dans un accès aigu, l'application de huit ou dix sangsues, soit en avant, soit en arrière de l'oreille, sera indiquée.

4. Si les douleurs ne se calment point, on aura recours à des scarifications faites sur la partie enflammée et gonflée, scarifications que l'on renouvellera deux ou trois fois dans le cours de la maladie, selon l'intensité de l'inflammation.

5. Des révulsifs cutanés, tels que le séton à la tempe, d'après les préceptes de Critchett, et les mouches volantes au pourtour de l'orbite et derrière l'oreille, seront utilement recommandés.

6. Des fomentations faites avec l'infusion de camomille ou toute autre infusion aromatique ont été aussi ordonnées avec plus ou moins de succès.

7. Dans le cas d'iritis chronique rebelle, compliquant la sclérite, on est souvent forcé de pratiquer l'iridectomie.

BIBLIOGRAPHIE. — Pilz, *Die Entzündung der Sclerotica* (*Prager Vierteljahr.*, 1852, t. X,

n° 2). — White Cooper, *De l'inflammation de la sclérotique* (*Ann. d'oculist.*, 1854, t. XXXII, p. 167). — Laurence, *De la sclérotite* (*Edinburgh med.-Journ.*, 1862, vol. VIII, p. 192).— Mooren, *Krankh. der Hornhaut und der Sclera* (*Ophth. Beobacht.* Berlin, 1867).

ARTICLE III

STAPHYLÔME ANTÉRIEUR DE LA SCLÉROTIQUE.

L'amincissement de la sclérotique dans un point quelconque de l'œil peut occasionner sa déformation. Sous l'influence de la pression intraoculaire, les membranes internes tendront à faire une hernie à travers la partie amincie de la coque fibreuse, et il se formera consécutivement une saillie globuleuse appelée *staphylôme de la sclérotique.*

Le plus souvent le staphylôme est partiel, et il est situé, soit au voisinage de la cornée, soit dans l'intervalle qui sépare les deux muscles droits de l'œil, près de la région équatoriale. Il est unique ou multiple ; quelquefois le nombre de ces saillies est tellement grand, et elles occupent une telle étendue que le globe tout entier subit pour ainsi dire une désorganisation staphylomateuse.

Symptomatologie. — Le staphylôme de la sclérotique se présente ordinairement comme une bosselure bleuâtre ou brunâtre, tantôt bien circonscrite, tantôt se perdant insensiblement au milieu de la sclérotique amincie.

Le volume et la consistance du staphylôme sclérotical sont variables : le plus souvent il est dur et fortement résistant, ce qui tient à l'augmentation de la sécrétion intra-oculaire. D'ordinaire, les fibres longitudinales de la sclérotique la divisent en plusieurs lobes; en s'écartant, ces fibres laissent des intervalles libres à travers lesquels on voit se produire une hernie de la choroïde. C'est ainsi que le staphylôme se présente sous forme de tumeurs ou bosselures multilobaires, d'une teinte ardoisée, et qui augmentent progressivement.

Le staphylôme de la sclérotique n'est pas une affection idiopathique ; il n'est que l'effet secondaire de l'exagération de la sécrétion intra-oculaire occasionnée par la phlegmasie de la choroïde. Sous l'influence de la sécrétion exagérée, la coque oculaire se distend, et il suffit que les fibres de la sclérotique soient moins serrées et moins denses que de coutume, pour qu'elles s'écartent et laissent la choroïde se hernier.

Un examen attentif fait reconnaître la présence de tous les signes qui caractérisent l'irido-choroïdite séreuse. C'est ainsi qu'on trouve une injection et un engorgement dans les vaisseaux scléroticaux : la chambre antérieure est trouble, l'iris est plus foncé que dans l'état physiologique, et la pupille est irrégulière, par suite des adhérences qui se sont établies entre cette membrane et la capsule. L'œil est très-dur, volumineux, et fortement propulsé en avant.

Cette pression intra-oculaire fait éprouver aux malades des sensations lumineuses dans l'œil; des cercles d'arc-en-ciel leur semblent exister autour de la flamme d'une bougie; puis la vue baisse progressivement, jusqu'à la cécité complète. Cette cécité est la conséquence d'une excavation de la papille. La même cause entraîne des altérations de la cornée, et quelquefois l'opacification du cristallin, surtout dans ses couches postérieures.

Le staphylôme sclérotical peut rester pendant longtemps stationnaire; mais, sous l'influence d'une nouvelle poussée inflammatoire, la sécrétion intra-oculaire augmente et l'accroissement du staphylôme a lieu.

Si la maladie n'est pas arrêtée, elle peut occasionner la distension de la sclérotique dans tous les sens, et la formation de tumeurs multiples, noires ou ardoisées, qui peuvent simuler les tumeurs mélanotiques.

Cette affection se développe très-lentement; la sclérotique cède petit à petit; le malade n'éprouve que très-peu des douleurs et à des intervalles éloignés; tout au plus survient-il des tiraillements douloureux dans l'œil, et des douleurs pulsatives et périodiques causées par la distension de la sclérotique et de la choroïde. Desmarres père (1) a constaté quelquefois chez ces malades des vomissements, qu'il explique par le tiraillement des nerfs ciliaires.

Anatomie pathologique et étiologie. — Le staphylôme antérieur de la sclérotique est caractérisé par une distension et un amincissement excessif de cette membrane; ses fibres deviennent filiformes, à peine appréciables; d'autres sont atrophiées ou dégénérées en graisse.

La choroïde est atrophiée dans la partie correspondante au staphylôme; elle est, en outre, fortement adhérente; ses cellules sont privées de pigment amorphe, et leurs parois sont souvent rompues. L'iris et la zonula de Zinn sont distendus et leurs éléments atrophiés.

Cette affection reconnaît deux causes : les blessures de la sclérotique et la phlegmasie séreuse de la choroïde. Mais ni l'une ni l'autre de ces causes ne peuvent donner lieu au staphylôme, tant que la sclérotique n'a rien perdu de sa consistance, et que, par sa structure, son épaisseur et sa densité, elle est apte à résister à toute pression venant, soit du dehors, soit du dedans.

D'après Schiess-Gemuseus, lorsque la sclérectasie est totale, la rétine et la choroïde sont atrophiées à un haut degré; le système cristallinien disparaît très-souvent et l'iris subit des altérations inflammatoires.

Chez certains individus, la sclérotique présente dès l'enfance un tel amincissement, que la plus légère inflammation de la choroïde ou de la sclérotique occasionne la production des staphylômes. C'est ce qui explique la fréquence plus grande de ces maladies chez les jeunes gens, dont la sclérotique n'a pas encore acquis toute sa densité.

Pronostic. — Le staphylôme de la sclérotique doit être considéré comme une affection grave, et qui tôt ou tard entraîne la perte de l'œil.

Pourtant, ces tumeurs peuvent rester indolentes et stationnaires pendant très-longtemps. Velpeau (2) a observé chez un malade de la Charité, âgé de soixante ans, une tumeur staphylomateuse, que le malade portait depuis plus de trente ans sans en éprouver aucune gêne. Le plus souvent, toutefois, le staphylôme augmente; l'inflammation s'en empare, la vue se perd, des douleurs assez vives se manifestent et la tension interne est tellement grande, qu'on les a vues se rompre et l'œil se vider.

Traitement. — Dès le début d'un staphylôme qui se forme après une blessure

(1) Desmarres, *Traité des maladies des yeux*, t. II, p. 407.
(2) Velpeau, *Manuel des maladies des yeux*. Paris, 1840, p. 266.

récente, on doit pratiquer une paracentèse dans la tumeur; après quoi on fera une compression de l'œil.

Les paracentèses peuvent être aussi très-avantageusement pratiquées dans les staphylômes spontanés; on les renouvellera tous les huit ou dix jours.

Mais si la vue commence à se troubler, et si la compression intra-oculaire, en augmentant d'intensité, amène une excavation de la papille du nerf optique, on doit procéder sans perdre de temps à une excision d'une partie de l'iris. Cette opération peut être renouvelée au bout de quelques semaines dans la partie opposée à la première, afin que l'iris soit divisé, d'après l'avis de Sœlberg Wells, en deux portions complétement séparées l'une de l'autre.

Dans d'autres cas, le staphylôme sera saisi avec un crochet à chalazion et excisé. On donnera au lambeau une forme elliptique parallèle à l'équateur de l'œil, et l'on réunira ensuite les lèvres de la plaie avec une suture.

Mais si le staphylôme est trop volumineux, et qu'il gêne les mouvements des paupières, il faut alors amputer l'hémisphère antérieur de l'œil, puis réunir les bords de la plaie par des points de suture, d'après le procédé de Critchett, ou bien laisser à la nature le soin d'opérer la cicatrisation.

Lorsqu'il n'y a qu'un œil de pris et que l'autre commence à éprouver les premières atteintes du même mal, on préférera, à toutes les autres méthodes, l'énucléation de l'œil par la méthode de Bonnet (de Lyon) (1). Par l'énucléation on parvient habituellement à préserver l'autre œil de l'affection sympathique, dont on voit si souvent des exemples désastreux.

Bibliographie. — Josse, *De la guérison du staphylôme sclérotical, etc.* (*Gaz. des hôpit.*, 1842, n° 124). — Hairion, *Staphyl. sclérot. choroïd.;* et *Études microscopiques sur le staphylôme en général* (*Ann. d'oculist.*, 1850, t. XXIV, p. 60). — Sichel, *Iconographie ophthalmologique*, 1859, p. 521 ; et *Archiv für Ophthalmologie von Graefe*, t. III, Abth. 1. — Bolling Pope, *Sclérectasie, conséquence d'une irido-choroïdite syphilitique* (*Ann. d'oculist.*, t. LVI, p. 54; et *Ophth. Hosp. Reports*, t. IV, 1re partie, 1864, p. 68). — Schiess-Gemuseus, *Anatomie pathologique du staphylôme antérieur de la sclérotique* (*Archiv für Ophthalmologie*, 1865, t. XI, Abth. II, p. 47 ; et *Ann. d'oculist.*, 1867, t. LVIII, p. 69).

ARTICLE IV

TUMEURS DE LA SCLÉROTIQUE.

La sclérotique peut être le siége de tumeurs mélanotiques ou épithéliales malignes. Sichel père rapporte l'observation d'une mélanose superficielle de la sclérotique, coexistant avec des tumeurs mélaniques volumineuses du cerveau et d'autres organes; mais les faits de ce genre sont excessivement rares.

On rencontre bien plus souvent des tumeurs épithéliales ou cancéreuses situées au voisinage de la cornée et qui envahissent bientôt cette membrane. Elles prennent tantôt naissance dans la conjonctive, tantôt dans le tissu sous-conjonctival et la sclérotique. Leur étude n'offre rien de particulier, et ce que nous avons dit sur les tumeurs de la cornée ou de la conjonctive leur est applicable (voyez *Conjonctive*).

(1) Bonnet, *Traité des sections tendineuses*. Paris, 1841.

Sichel père a rapporté aussi une observation très-intéressante d'une tumeur fibroïde et graisseuse de la sclérotique située au bord de la cornée, et dont la dissection avait été très-difficile à cause des adhérences intimes et des prolongements qui pénétraient jusque dans la sclérotique elle-même.

BIBLIOGRAPHIE. — Szokalski, *Angeborene Geschw. der Sclerotica des rechten Auges* (*Walker's und von Ammon's Journ.*, 1842, t. I, n° 1). — Von Ammon, *Zur Lehre von den Angeborenenen Geschw. der Sclerotica* (*Walther's ü. v. Ammon's Journ.*, 1842, t. I, p. 90). — Sichel, *Iconographie ophthalmologique*. Paris, 1859, p. 536.

ARTICLE V

BLESSURES ET RUPTURES DE LA SCLÉROTIQUE.

Les blessures de la sclérotique s'observent le plus souvent dans l'hémisphère antérieur de l'œil, et tout près de la cornée. Les éclats de capsules ou d'acier, les fragments de plomb, produisent des blessures excessivement graves; cette gravité ne provient pas de l'étendue de la plaie, mais plutôt du corps étranger qui reste souvent dans l'œil.

Les blessures faites par les corps contondants et les projectiles de guerre ne se bornent pas, comme le dit Legouest, à contusionner l'œil, mais elles le déchirent, le traversent et le désorganisent; après un pareil accident, on voit souvent l'œil se vider et s'atrophier.

Les plaies scléroticales rapprochées de la cornée donnent souvent lieu à une hernie de l'iris et d'une partie de la choroïde. Il se produit alors une tumeur grisâtre ou bleuâtre staphylomateuse, qui peut entretenir une irritation permanente, tant que cette tumeur ne sera pas enlevée ainsi qu'une partie de l'iris située au voisinage de la plaie. C'est ainsi que je suis parvenu à guérir deux malades atteints de staphylômes traumatiques précornéens avec flocons dans le corps vitré. L'excision du staphylôme et d'une partie de l'iris amena la guérison complète de la tumeur et le rétablissement de la vue.

Les blessures de la sclérotique peuvent aussi donner lieu à un décollement de la rétine, et les flocons dans le corps vitré, ou bien à une luxation du cristallin, dans le corps vitré, ou sous la conjonctive. Mais ces accidents sont plus fréquents dans cette seconde forme de traumatisme, et notamment dans les ruptures de la sclérotique.

La sclérotique et la choroïde sont les parties de l'œil les plus susceptibles de se rompre, et cette rupture se produit dans un grand nombre des cas au devant de l'insertion des muscles droits internes. Selon Gosselin, on peut facilement reconnaître la rupture de la sclérotique, même dans le cas où un épanchement sanguin sous-conjonctival la masque complétement. Pour cela, on comprime la cornée avec la pulpe du doigt, et si une partie des milieux est évacuée, elle s'affaisse et conserve la forme que lui a donnée la pression exercée par le corps vulnérant.

C'est surtout dans la partie antérieure que la rupture de la sclérotique se produit, et elle a le plus souvent lieu du côté opposé à celui où l'organe a reçu la contusion. Ainsi le malade est frappé d'un coup violent sur la partie externe de l'œil,

avec une pierre, une balle, le poing, etc.; aussitôt la sclérotique se déchire du côté interne. L'humeur aqueuse s'échappe avec violence en dehors de l'œil, et souvent le cristallin, détaché par la violence du choc, s'échappe avec les humeurs de l'œil, se loge sous la conjonctive et se présente là sous forme d'une tumeur ronde et presque transparente.

Ces accidents sont assez graves et compromettent la vue. Les recherches statistiques de Follin, faites sur ce sujet, ont démontré que, dans tous les cas connus, la vue était ou perdue ou très-sensiblement diminuée. Le trouble ou la perte de la vue sont évidemment dus aux désordres qui surviennent dans l'intérieur de l'œil.

Traitement. — Le premier devoir du chirurgien est d'examiner soigneusement l'état de la cornée, de l'iris et des membranes internes de l'œil, ainsi que celui de la plaie. La plaie de la sclérotique doit être mise en coaptation, l'iris et le corps vitré refoulés en dedans et l'œil soumis à la compression. Puis on ordonnera l'application des compresses d'eau glacée.

Plusieurs chirurgiens ont conseillé d'exciser sur-le-champ toute la partie de l'iris qui se trouve en dehors de la plaie. Pour mon compte, j'ai renoncé à cette pratique depuis que j'ai été témoin des accidents survenus à la suite de cette petite opération. Mieux vaut laisser l'iris dans la plaie et appliquer la compression. L'excision ne devra être faite que beaucoup plus tard.

Le cristallin luxé sous la conjonctive doit être immédiatement éloigné de cet endroit par une incision faite à la conjonctive.

Bibliographie. — Rivaud-Landreau, *Gaz. méd. de Lyon*, 1849, p. 34. — Gosselin, *Gaz. des hôp.*, 1853. — Follin, *Archives génér. de méd.*, février 1853. — Legouest, *Traité de chirurgie d'armée*. Paris, 1863. — Argilagos, *Ruptures par contre-coup de la sclérotique* (*Ann. d'oculist.*, t. XLVI, p. 223) — Lawson, *Rupture de la sclérotique* (*Ann. d'oculist.*, t. LV, p. 91; et *Med. Times and Gazette*, 1865, p. 570). — Schrœter, *Sur le mécanisme de formation des déchirures traumatiques de la sclérotique* (*Ann. d'oculist.*, 1867, t. LVIII, p. 160; et *Klinische Monatsbl.*, 1866, p. 242).

SEPTIÈME PARTIE

IRIS

CHAPITRE PREMIER

ANATOMIE ET PHYSIOLOGIE

Anatomie. — L'iris, membrane musculo-vasculaire, constitue une sorte de diaphragme mobile, placé au milieu de l'humeur aqueuse (fig. 171, 1), et qui sépare en deux chambres l'espace compris entre le cristallin et la cornée; l'une est la chambre antérieure, l'autre la chambre postérieure.

On a successivement admis et rejeté l'existence de la chambre postérieure; mais, lorsqu'on examine attentivement la figure ci-dessous, on est facilement convaincu que les procès ciliaires, qui font saillie derrière l'iris, ne peuvent pas rester constamment appliqués contre cette membrane, d'autant plus qu'ils sont les seuls organes sécréteurs de l'humeur aqueuse. Cette humeur provient de la chambre postérieure et se porte à travers la pupille dans l'antérieur; elle forme une véritable poche ou chambre postérieure lorsque la pupille est obstruée.

Fig. 171. — Iris (*).

L'iris est percé d'un trou circulaire appelé *pupille* (fig. 172, *l*). Quoique centrale, cette ouverture incline habituellement un peu plus vers l'angle interne de l'œil; elle paraît noire au grand jour, et rouge lorsqu'on l'éclaire avec l'ophthalmoscope.

La couleur de l'iris varie beaucoup selon les individus, l'âge et la constitution. Ainsi, les sujets blonds ont les yeux bleus, les individus à cheveux noirs les ont bruns. Chez les albinos, la pupille, ainsi que l'iris, apparaît rouge, ce qui tient à l'absence du pigment et à la coloration que lui donnent les vaisseaux sanguins.

On distingue dans l'iris les éléments anatomiques suivants :

1. Les *cellules épithéliales* de la membrane de Descemett, qui se portent sur la surface antérieure de l'iris, et peuvent être distinguées jusqu'au bord pupillaire sous forme de cellules hexagonales allongées, et ne présentant qu'une seule rangée, comme l'a très-bien fait voir J. Arnold (1). Quant à la membrane séreuse, dont on a longtemps parlé, elle n'existe pas; tout au plus trouve-t-on quelques fibres isolées de la membrane de Descemett, qui se perdent à la surface de l'iris, et non loin de sa grande circonférence.

(1) Arnold, *Archiv f. patholog. Anatomie*, Bd. XXVII, S. 365.

(*) 1, iris; 2, cornée; 3, cristallin.

2. La *couche pigmentaire* est constituée par des cellules étoilées (fig. 173) fortement pigmentées, pareilles à celles que l'on trouve dans la choroïde, mais un peu plus petites. Le pigment épithélial n'existe point dans cette membrane.

3. Le *tissu interstitiel de l'iris* est formé par un tissu cellulaire lâche, contenant des cellules étoilées, ncolores ou pigmentées, et qui constituent comme une sorte de charpente destinée à servir de support aux muscles et aux vaisseaux.

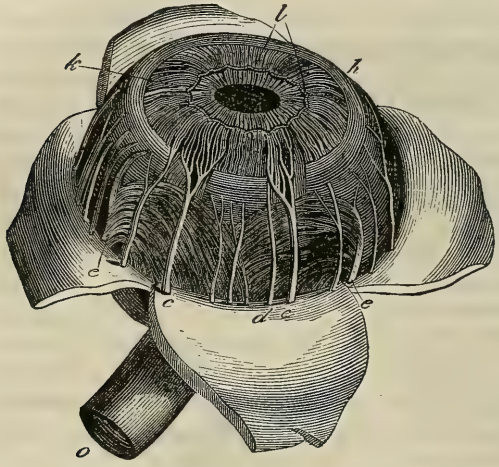

Fig. 172. — Iris et choroïde (*).



Fig. 173. — Cellules de pigment (**).

4. Les *fibres musculaires* de l'iris sont des fibres lisses; les unes sont circulaires et constituent une sorte d'anneau ou de *sphincter de la pupille*. Elles sont surtout rapprochées de la face postérieure. Les autres sont rayonnées, d'après Rouget (1); elles forment à la surface antérieure des creux, des sortes de cryptes, dont le fond est parcouru par de nombreux vaisseaux, et les bords sont formés par les fibres musculaires. Ces dernières se croisent avec les fibres circulaires, près de l'ouverture pupillaire et près de la grande circonférence de l'iris. Au voisinage du bord ciliaire, elles se réunissent, d'après Rouget, en un grand nombre de petits faisceaux très-nettement isolés chez certains animaux (chien, bœuf, mouton), moins distincts chez l'homme. Au lieu de s'insérer au sillon kérato-sclérotical, elles s'épanouissent de nouveau et se continuent avec la couche profonde du muscle ciliaire. D'après Kölliker, Henle et Rouget, les fibres radiées constituent le dilatateur de la pupille.

5. Les *vaisseaux de l'iris* sont très-nombreux et forment un lacis vasculaire très-serré, comme le montre la figure 174.

a. Les artères proviennent des *ciliaires longues* (fig. 172) et des ciliaires antérieures. Les premières sont au nombre de deux. Arrivées au muscle ciliaire, elles concourent, avec quelques ciliaires antérieures, à former le grand cercle artériel de l'iris. De ce cercle se détachent des branches postérieures qui se rendent au muscle

(1) Rouget, *Note sur la structure de l'œil, et en particulier sur l'appareil irio-choroïdien* (*Gaz. méd. de Paris*, 1856).

(*) *c,c*, nerf ciliaire se ramifiant dans l'iris; *d*, nerf ciliaire plus petit; *e,e*, vasa vorticosa; *h*, ligament et muscle ciliaire; *k*, fibres convergentes du plus grand cercle de l'iris; *l*, forme entortillée de celles qui sont près de la pupille, avec les fibres convergentes du cercle plus petit de l'iris; *o*, nerf optique.

(**) *f, g*, cellules irrégulières avec dentelures ou prolongements; *q,q*, cellules pigmentaires de l'albinos à forme polyédrique régulière ou irrégulière. (Ch. Robin.)

accommodateur et des branches antérieures qui se répandent sur l'iris tout entier et aboutissent au petit cercle artériel.

Les *ciliaires antérieures* ou courtes proviennent des branches musculaires, qui traversent la sclérotique en divers points, et se confondent avec les ramuscules des ciliaires longues pour former le grand et le petit cercle artériel.

b. Les veines de l'iris sont très-nombreuses; elles vont du bord pupillaire vers la grande circonférence de l'iris, et aboutissent, soit dans les veines du cercle ciliaire, soit dans les veines ciliaires longues postérieures, soit enfin dans les veines ciliaires antérieures, dont une partie se jette dans le plexus veineux ou canal de Fontana.

Dans la vie intra-utérine, ces mêmes vaisseaux forment la membrane pupillaire, qui ferme cette ouverture jusqu'au sixième mois. Sœmmerring, Haller et J. Cloquet l'ont observée à partir du troisième mois de la vie intra-utérine; puis elle se déchire vers le centre et s'atrophie progressivement.

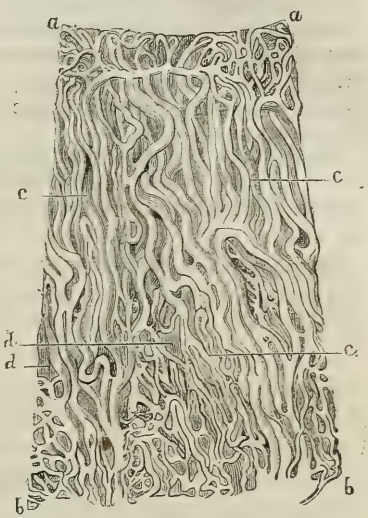

Fig. 174. — Disposition des vaisseaux de l'iris (*).

c. Les *nerfs de l'iris* appartiennent aux deux ordres de filets nerveux, comme Claude Bernard (1) l'a démontré : les nerfs ciliaires directs, qui donnent la sensibilité à la conjonctive et à l'iris; et les filets indirects, c'est-à-dire ceux qui ont passé par le ganglion ophthalmique, et donnent la sensibilité à la cornée transparente et à l'iris.

Les nerfs ciliaires longs perforent la sclérotique au nombre de deux, et se rendent au muscle ciliaire et à l'iris (fig. 149, *c*, *c*).

Les nerfs qui constituent le ganglion ophthalmique proviennent de trois sources : *nerf moteur oculaire commun*, *branche ophthalmique de Willis* et *rameau parotidien du grand sympathique*. Les filets nerveux du moteur commun se rendent au sphincter de l'iris, et servent à contracter la pupille; ceux, au contraire, qui naissent du grand sympathique, se distribuent aux fibres rayonnées, et président à leur contraction, par conséquent à la dilatation de la pupille. Le filet nerveux de la cinquième paire entretient la nutrition, et concourt en même temps à donner la sensibilité à cette membrane. Les expériences de Brown-Séquard tendent à démontrer que l'iris possède la sensibilité directe pour la lumière, et sans intermédiaire du nerf optique.

Physiologie. — L'iris est une membrane extrêmement mobile; elle forme une sorte de diaphragme qui, comme nous l'avons dit, sépare la chambre antérieure de la chambre postérieure, et dont l'ouverture pupillaire, en se rétrécissant ou se dilatant, laisse entrer dans l'œil une quantité plus ou moins considérable de rayons lumineux. Il aide, en outre, d'après Donders, à l'accommodation.

L'innervation de l'iris est très-abondante, comme nous avons vu plus haut, et il semblerait que chaque partie des fibres nerveuses se rapporte spécialement à telle ou telle autre de ses portions. Claude Bernard déclare que, lorsqu'on coupe les fibres ciliaires

(1) Claude Bernard, *Leçons sur le système nerveux*. Paris, 1858, t. II, p. 86.

(*) *a*,*a*, terminaison des vaisseaux au bord pupillaire; *b*,*b*, grande circonférence de l'iris, adhérente au muscle ciliaire; *c*,*c*,*c*, artères et veines de l'iris; *d*,*d*, tissu musculaire apparaissant dans les interstices des vaisseaux.

situés sur le côté externe du nerf optique, on voit la pupille se paralyser seulement en dehors, de sorte que la pupille, en se contractant après sous l'influence de la lumière, elle se resserre partout, excepté en dehors, ce qui lui donne naturellement une forme allongée transversalement.

On regarde généralement cette membrane comme sécrétante, mais cette opinion nous paraît tout à fait invraisemblable. L'humeur aqueuse n'est point sécrétée par l'iris, mais par les procès ciliaires qui font saillie dans la chambre postérieure. Nous n'en donnerons d'autres preuves que l'existence de l'humeur aqueuse dans les cas où l'iris manque complètement.

Nous croyons aussi que l'iris, par ses mouvements continuels exécutés sur la surface du cristallin, sert pour ainsi dire à nettoyer cette surface des dépôts ou des flocons qui pourraient troubler la vue en s'arrêtant sur la capsule cristalline.

Bibliographie. — Rouget, *Note sur la structure vasculaire de l'iris et de la choroïde* (*Gaz. méd. de Paris*, 1856). — Leber, *Anatomische Untersuch. über die Blutgefässe des menschl. Auges*, Wien, 1865, et *Journal d'anatomie* de Ch. Robin, 1866. — Claude Bernard, *Leçons sur le système nerveux*. Paris, 1858, p. 88.

CHAPITRE II

MODE D'EXPLORATION

Dans l'exploration de l'iris, l'attention du chirurgien doit se porter sur deux points, d'abord sur la membrane tout entière, et ensuite sur son ouverture pupillaire. On procédera à cet effet en examinant à l'œil nu, à l'éclairage oblique et à l'éclairage direct à l'aide d'un réflecteur.

A. Examen à l'œil nu. — L'examen à l'œil nu permettra de constater la coloration de cette membrane, l'état de ses fibres radiées et concentriques, et l'on s'assurera si sa surface est plane, bombée ou déprimée, etc.

1. La coloration de l'iris varie selon les individus; elle est bleue chez les blonds, brune ou noire chez les sujets bruns. Il est rare pourtant que cette coloration soit complétement uniforme sur toute sa surface; le plus souvent on constate une teinte foncée près de la pupille. Fréquemment on trouve des taches pigmentaires plus ou moins foncées, disséminées sur les différentes parties de la surface de l'iris; situées au bord de la pupille, elles se confondent avec cette dernière et font croire à l'existence d'une pupille irrégulièrement dilatée.

On reconnaîtra facilement ces taches pigmentaires si l'on se souvient qu'elles ont les bords bien tranchés et qu'elles n'occupent qu'une partie de l'iris. Dans une inflammation, l'iris tout entier change de couleur.

Un iris enflammé change de couleur; s'il était bleu, il devient brunâtre, et de brun, verdâtre. On remarquera en outre une coloration rougeâtre au pourtour de la cornée, ce qui est dû à l'injection des vaisseaux péricornéens communiquant avec ceux de l'iris.

Dans l'état sain, les deux yeux ont chez le même individu une coloration identique; dans l'œil malade, au contraire, l'iris devient plus foncé; il est donc important pour le diagnostic de comparer la couleur des deux iris.

On trouve pourtant, par suite d'une anomalie congénitale, chez le même individu, les deux yeux de couleur différente. C'est ce que l'on appelle les yeux *vairons*.

2. La position de l'iris doit être étudiée avec une attention toute particulière. Chez certains individus âgés, l'iris est normalement très-rapproché de la surface cornéenne, et la chambre antérieure semble complétement effacée; mais comme les deux iris présentent la même conformation et que la pupille n'est point dilatée, ni irrégulière, on ne les confondra pas avec un état pathologique.

Dans les inflammations chroniques accompagnées d'adhérences pupillaires, l'iris devient bombé et mamelonné, et il se rapproche beaucoup de la cornée. Lorsqu'il existe un leucome de la cornée, on doit chercher si l'iris n'est pas adhérent dans le point où siége le leucome. Quelquefois ce diaphragme est excavé en arrière, ce qui se produit surtout après quelques opérations et après les blessures.

L'iris est souvent tremblottant, ce que l'on constate en faisant exécuter à l'œil des mouvements dans différentes directions.

3. *Pupille.* — L'état de la pupille doit être examiné avec le plus grand soin. Dans l'état normal, elle est régulièrement ronde; elle se contracte sous l'influence de la lumière, et se dilate dans l'obscurité. On ferme les paupières du malade et avec le pouce de chaque main on ouvre tantôt l'œil droit, tantôt l'œil gauche. L'œil étant fermé, la pupille reste dilatée, mais dès qu'il est ouvert, la lumière la fait contracter. Le même phénomène doit se produire au même degré dans les deux yeux. Foucher (1) a démontré pourtant que la pupille peut présenter une forme irrégulière en l'absence de toute altération morbide.

Les deux pupilles doivent avoir le même volume, et lorsque le malade est placé en face d'une fenêtre et que les deux yeux sont également éclairés, la contraction et la dilatation des deux pupilles ne doivent présenter aucune différence. Dans les inflammations de l'iris, le volume et la forme de la pupille éprouvent une modification complète. Cette ouverture se rétrécit dès le commencement et devient anguleuse, irrégulière, échancrée par places, et frangée sur ses bords. Des stries brunâtres se montrent vers le milieu de la pupille; ces stries sont dues aux adhérences existant entre l'iris et la capsule et sont connues sous le nom de synéchies postérieures. Quelquefois la pupille est tout à fait bouchée (atrésie de la pupille) par les exsudations. L'existence des synéchies ainsi que de l'atrésie pupillaires pourra être plus facilement constatée par l'éclairage oblique ou direct du miroir ophthalmoscopique, surtout si l'on a soin de dilater préalablement la pupille.

B. **Éclairage oblique.** — Toute adhérence et toute synéchie postérieure laisse des dépôts pigmentaires sur la capsule antérieure. Ces dépôts ont une teinte brunâtre; on les voit surtout en y concentrant la lumière de la lampe au moyen d'une lentille numéro 2 1/4.

C. **Éclairage direct au moyen d'un réflecteur.** — Il suffit de projeter la lumière réfléchie par le miroir de l'ophthalmoscope et de regarder par le trou central, pour apercevoir la pupille rouge avec des échancrures et des stries noires qui sont dues aux adhérences pupillaires. La planche I, figure 7, de notre *atlas ophthalmoscopique*, reproduit cet état de la pupille.

(1) Foucher, *Mémoire sur les déformations de la pupille* (*Revue méd.-chir.*, 1852).

CHAPITRE III

PATHOLOGIE ET THÉRAPEUTIQUE

Les inflammations de l'iris offrent de nombreuses variétés; leur étude présente d'autant plus de difficultés, qu'il y a nécessité de reconnaître si elles sont primitives et idiopathiques, ou secondaires et ne constituant qu'une complication d'autres affections oculaires.

Les inflammations primitives de l'iris peuvent être simples, traumatiques, syphilitiques, rhumatismales, blennorrhagiques, goutteuses; les inflammations secondaires peuvent dépendre des maladies de la cornée, de la sclérotique, de la choroïde ou de la rétine.

On rencontre en outre dans cette membrane les tumeurs et les kystes, les vices de conformation et les troubles fonctionnels.

Voici le tableau synoptique des diverses affections de cette membrane :

1. Iritis en général.
   - Variétés d'après la nature d'exsudation.
     - Iritis séreuse.
     - Iritis parenchymateuse.
     - Iritis suppurative.
   - Variétés d'après les causes.
     - Iritis simple
       - primitive.
       - secondaire.
     - Iritis syphilitique.
     - Iritis blennorrhagique.
     - Iritis goutteuse.
     - Iritis rhumatismale.
     - Iritis sympathique.
2. Tumeurs, kystes et corps étrangers de l'iris.
3. Hernie de l'iris, synéchies antérieures et postérieures.
4. Troubles fonctionnels
   - myosis.
   - mydriase.
5. Anomalies de la conformation.
6. Pupille artificielle, ses méthodes et ses indications.

ARTICLE PREMIER

DE L'IRITIS EN GÉNÉRAL.

Toute inflammation de l'iris porte le nom d'*iritis*. Elle peut affecter des formes et des variétés des plus variées, selon que l'inflammation sera occasionnée par des causes traumatiques, syphilitiques, rhumatismales, etc.

Les symptômes qui caractérisent ces différentes variétés ne sont pas toujours les mêmes; et tandis qu'un certain nombre d'entre eux est le même dans toutes ces variétés, d'autres signes au contraire portent des cachets particuliers de la cause spéciale.

Examinons d'abord les symptômes qui se rapportent en général à toutes les formes d'iritis.

Symptomatologie. — *Signes anatomiques.* — 1. *Injection périkératique.* — Tout autour de la cornée, on aperçoit une vascularisation très-fine, constituée

par les vaisseaux capillaires sous-conjonctivaux, placés le plus souvent dans le tissu périscléral. Ces vaisseaux sont perpendiculaires au bord de la cornée, et parallèles les uns aux autres; ils forment une zone rouge autour de cette membrane. Cette zone est rarement interrompue, elle entoure au contraire la cornée dans tous les sens et d'une manière très-régulière.

L'injection est quelquefois peu marquée, surtout lorsque l'iritis a une marche lente et chronique; mais, dans les formes aiguës, elle peut devenir tellement prononcée, que toute la sclérotique devient d'un rouge violet. Souvent, dans ces cas, cette injection est suivie d'un épanchement séreux sous-conjonctival, connu sous le nom de chémosis séreux. Quelquefois l'inflammation de l'iris est accompagnée de l'œdème des paupières, surtout de la paupière supérieure.

2. *Changement de la coloration de l'iris.* — L'iris est ordinairement plus foncé dans l'œil malade que dans l'œil sain; de bleu pâle, il devient bleu foncé ou brunâtre; l'iris brun prend une teinte sale verdâtre. En même temps, la surface de cette membrane est plus trouble, ses fibres non moins accusées, et l'on remarque vers le bord pupillaire une zone foncée, brunâtre.

Dans quelques cas rares, on distingue par places une coloration et des stries rougeâtres qui sont dues à l'engorgement des vaisseaux. Quant aux vaisseaux qui deviennent, selon quelques auteurs, apparents sur l'iris, je ne les ai vus que dans des cas d'irido-choroïdite.

3. *Rétrécissement et irrégularités de la pupille.* — Sous l'influence de l'inflammation, les fibres circulaires de l'iris sont excitées, et la pupille se contracte d'une manière très-sensible; ses mouvements sont lents et irréguliers.

4. *Synéchies postérieures.* — La pupille perd aussi sa forme régulière; elle devient angulaire, frangée, et des brides exsudatives, prenant naissance dans un ou plusieurs points du bord pupillaire, s'avancent vers le centre de la pupille. Ce sont des exsudations fibrineuses au moyen desquelles les adhérences s'établissent entre l'iris et la capsule antérieure du cristallin, et que l'on appelle ordinairement *synéchies postérieures.*

Les synéchies postérieures peuvent se présenter sous des formes très-variées; le plus souvent l'inflammation intéresse plus particulièrement les fibres radiées, qui pèsent fortement sur le cristallin et y laissent des dépôts exsudatifs avec du pigment détaché de la surface postérieure. Aussitôt que la pupille est dilatée par des mydriatiques, les adhérences se rompent, et l'on aperçoit alors sur la capsule des taches qui affectent des formes très-variées. Quelquefois ces exsudations constituent un anneau composé de petits points ou lignes toutes de couleur brunâtre

Fig. 175.

Fig. 176.

Fig. 177.

comme le représentent les figures 175, 176 et 177, visibles surtout au moyen de l'éclairage oblique.

Dans un cas que j'ai observé, la pupille avait la forme d'un trèfle, et le malade percevait constamment cette figure devant ses yeux. Mackenzie a constaté une fois cinq brides qui donnaient à la pupille la forme d'une feuille de chêne; quelquefois elle a la figure d'un losange ou du chiffre 8 renversé.

Quelques auteurs avaient attaché une importance toute spéciale à la forme que prend la pupille dans les iritis, prétendant trouver dans ce signe une explication des causes rhumatismale, syphilitique ou autre de l'inflammation. Ainsi Middlemore pensait que l'iritis était due à une diathèse rhumatismale, quand la pupille était allongée en dedans et en haut. Beer considère le déplacement de la pupille en haut et en dedans comme un caractère de l'iritis syphilitique, de sorte qu'au lieu d'être située au centre, cette ouverture se trouverait placée beaucoup plus près du bord supérieur et interne de cette membrane. On comprend facilement combien était erronée une pareille opinion; quelles que soient, en effet, les adhérences de l'iris, la nature de l'inflammation ne pourra être reconnue que par les signes rationnels de la maladie.

5. *Lymphe plastique.* — Lorsque l'iritis acquiert une certaine intensité et que l'inflammation gagne par voisinage le procès ciliaire, la sécrétion morbide s'épanche dans l'humeur aqueuse. Alors la pupille se trouble, devient louche et se remplit d'une sorte de fumée ou voile blanchâtre; bientôt, cette exsudation se répand dans toute l'humeur aqueuse et lui imprime une coloration terne et nuageuse.

Dans certaines formes d'iritis plastiques, la lymphe forme des flocons blanchâtres suspendus dans l'humeur aqueuse, et quelquefois la quantité de cette exsudation augmente à tel point que la chambre antérieure en est complétement remplie et que l'iris échappe au regard.

6. *Hypopyon.* — L'iritis est quelquefois accompagnée d'une accumulation de pus dans la partie déclive de la chambre antérieure, et il se produit un véritable *hypopyon*.

7. *Hyphéma.* — Une certaine quantité de sang se mêle par exception à l'humeur aqueuse, ce qui est désigné sous le nom d'*hyphéma*. Ce sang occupe la partie inférieure de la chambre antérieure; mais, à chaque mouvement de la tête, il se déplace, et lorsqu'il remonte jusqu'au bord de la pupille, il se répand à la surface du cristallin et fait voir les objets colorés en rouge. J'ai eu occasion d'observer un cas analogue chez un haut fonctionnaire de l'Université de Paris, que le docteur N. Gueneau de Mussy m'avait obligeamment adressé. Ce malade était atteint d'une iritis avec hyphéma, et, chaque fois qu'il baissait la tête, les objets lui paraissaient pendant quelques instants colorés en rouge.

8. *Kératite ponctuée ou disséminée.* — Dans certaines variétés d'iritis, la cornée prend part à l'inflammation; tantôt il se forme des dépôts brunâtres, pointillés, près de la membrane de Descemet, qui ont reçu la dénomination de kératite ponctuée; tantôt c'est une véritable kératite disséminée qui se développe par exemple dans le courant d'une iritis syphilitique. J'ai trouvé quelquefois dans la cornée, à la suite d'une iritis, des dépôts noirs comme des taches d'encre.

9. La *sclérotique* est habituellement injectée au pourtour de la cornée, ce qui est dû à l'engorgement des vaisseaux qui communiquent avec l'iris. Mais la ma-

ladie débute quelquefois par une périsclérite ou par une sclérite, qui s'amendent et disparaissent même complétement aussitôt que l'iritis a pris toute son évolution. C'est ainsi que les choses se sont passées chez un malade goutteux que j'ai traité en 1869 pour une iritis et auquel G. Sée donnait des soins pour ses attaques goutteuses.

10. *Gonflement, condylomes et abcès dans l'iris.* — Par suite de l'inflammation parenchymateuse de l'iris, la surface de celui-ci devient tomenteuse; ses fibres sont moins distinctes, tout son parenchyme se gonfle. Par places on y remarque quelquefois des élevures plus ou moins marquées, et qui ne sont autres que des condylomes dans la syphilis ou des abcès dans les iritis suppurative, strumeuse ou scrofuleuse. Velpeau a vu jusqu'à cinq abcès chez un homme d'environ cinquante ans. Pour ma part, j'ai vu chez un enfant scrofuleux trois abcès volumineux dans l'iris, lesquels donnèrent lieu à un hypopyon.

11. *Chémosis séreux.* — Il arrive quelquefois que les inflammations intenses de l'iris amènent des engorgements tellement considérables, qu'il se produit une sorte d'étranglement dans ses vaisseaux et des stases veineuses dans toutes les membranes voisines, qui reçoivent la même vascularisation. On sait que la conjonctive bulbaire et le tissu sous-conjonctival contiennent des vaisseaux qui proviennent directement des ciliaires antérieures, ce qui fait qu'une inflammation intense de l'iris amène une injection plus ou moins prononcée et des stases veineuses. Pourvu que cet état se prolonge, on verra la conjonctive bulbaire se boursoufler et s'infiltrer d'un liquide séreux aqueux transparent : c'est le chémosis séreux.

12. *Œdème des paupières.* — La gêne de circulation peut devenir tellement prononcée, qu'elle s'étendra aux branches vasculaires des paupières. De là l'œdème palpébrale, qui apparaît plus particulièrement au bord libre de la paupière supérieure. Dans les iritis traumatiques, celles surtout qui suivent l'extraction de la cataracte, on voit l'œdème palpébrale gagner les deux paupières et s'étendre même jusqu'à la joue correspondante.

Signes physiologiques. — 1. *Névralgies ciliaires.* — Au début de la maladie et quelquefois pendant toute la durée de l'iritis, les malades n'éprouvent aucune douleur vive; tout au plus s'ils ressentent une sensation de plénitude et de chaleur dans l'œil; en même temps, l'œil semble plus gros et comme chassé de l'orbite.

Habituellement cette forme bénigne ne dure pas longtemps, des douleurs plus vives apparaissent sous forme d'élancements dans l'œil et de douleurs pulsatives au fond de l'orbite. Les mêmes douleurs lancinantes se manifestent sur le front, le long de la branche du nerf sus-orbitaire, et s'irradient à toutes ses ramifications frontales et temporales. Tantôt toute la moitié de la tête, ainsi que le sommet, est endolorie; dans d'autres cas, les branches sus-orbitaires et dentaires sont aussi irritées.

Mais ces douleurs ne sont pas continuelles; elles viennent par crises, et s'exaspèrent régulièrement tous les soirs et pendant la nuit pour se calmer dans le jour.

Les névralgies ciliaires occupent quelquefois toutes les branches de la cinquième paire; mais on rencontre d'autres formes d'iritis qui ne sont suivies que de l'irritation d'une seule branche. Ainsi j'ai soigné un homme âgé de quarante

ans, et qui, pris en premier lieu de douleurs dentaires violentes, s'était laissé arracher inutilement deux dents. Ces douleurs étaient consécutives à une iritis. Un traitement convenable en eut facilement raison.

2. *Photophobie.* — L'exagération de la sensibilité des nerfs ciliaires rend l'œil plus impressionnable pour la lumière; cette sensibilité exagérée, ou photophobie, est presque toujours en raison directe de l'intensité de l'inflammation. Quelques auteurs ont, à tort, attribué ce phénomène à une congestion simultanée de la rétine. L'observation m'a prouvé que la rétine n'est point malade, et que cette irritation est due à la surexcitation des nerfs ciliaires.

3. Il en est de même de l'*épiphora* ou du *larmoiement*, qui devient quelquefois excessif, et qui ne diminue qu'à mesure que l'iritis perd de sa gravité.

4. *Trouble de la vue.* — Les inflammations de l'iris n'amènent pas, en général, de trouble notable de la vue; mais plus l'exsudation est considérable dans la pupille, plus la vue devient voilée et masquée. Quelquefois les malades éprouvent des sensations lumineuses dans les yeux; mais ce phénomène est rare.

Pour Chavernac (1), une iritis est souvent accompagnée « d'un certain degré de rétinite, de conjonctivite, et d'une légère inflammation de l'hémisphère antérieur de la capsule, s'étendant parfois à la choroïde. »

Sans admettre l'inflammation concomitante de toutes ces membranes, nous avons pu y constater un degré plus ou moins grand d'injection, et la papille du nerf optique, comparée à celle du côté sain, était d'ordinaire plus rouge, congestionnée. Souvent nous avons trouvé le corps vitré rempli de flocons, et la capsule antérieure trouble et parsemée de nombreux points opaques, blanchâtres, qui paraissaient être dans l'épaisseur de la membrane, et n'avaient rien de commun avec les dépôts pigmentaires. J'ai pu les voir surtout en examinant le fond de l'œil avec un miroir, derrière lequel je plaçais une lentille convexe de 2 pouces 1/2.

Les symptômes d'iritis varient beaucoup selon que la maladie est accompagnée d'un épanchement séreux ou plastique. Cette différence devient encore plus marquée lorsqu'on compare les différentes variétés d'iritis constitutionnelles, occasionnées par la syphilis, le rhumatisme, etc., ou que la maladie est due au traumatisme.

Prenant en considération toutes ces circonstances, nous devons distinguer les variétés suivantes d'iritis.

Au point de vue de la forme d'exsudation, il y a à étudier : iritis séreuse, iritis plastique et iritis suppurative.

Au point de vue de la cause de la maladie, nous aurons à distinguer : *Iritis syphilitique*, *iritis blennorrhagique*, *iritis arthritique* et *iritis rhumatismal.*

§ I. — Iritis plastique.

C'est une inflammation du parenchyme de l'iris tout entier, accompagnée de la formation d'exsudations plastiques très-épaisses et souvent en grande quantité. Ces exsudations sont constituées par la lymphe coagulable, qui s'organise facile-

(1) Chavernac, *Diagnostic différentiel des inflammations du tissu irido-choroïdien.* Montpellier, 1866, p. 29.

ment pour constituer des adhérences solides et étendues entre l'iris et la capsule; quelquefois le pus s'accumule dans la chambre postérieure, et remplit même les parties déclives de la chambre antérieure.

L'inflammation plastique de l'iris est celle qui se rencontre le plus fréquemment.

L'iris subit une inflammation dans toute son épaisseur, il s'infiltre de la lymphe plastique, s'épaissit et se boursoufle d'une manière très-sensible. Sa surface devient un peu tomenteuse et forme des saillies par places.

Des exsudations d'une certaine épaisseur envahissent la pupille et amènent des adhérences plus ou moins nombreuses entre l'iris et la capsule. Lorsque sous l'influence de l'atropine une partie des synéchies sont rompues, on trouve la pupille irrégulièrement dilatée, par moment des brides exsudatives maintenant la pupille adhérente. A un degré plus avancé et plus ancien les exsudations peuvent oblitérer complétement la pupille par une sorte de membrane de nouvelle formation. Nous appelons cet état *atrésie pupillaire.*

§ II. — Iritis séreuse.

Elle est caractérisée surtout par une augmentation de la sécrétion de l'humeur aqueuse, ce qui peut s'expliquer par une sorte de transsudation séreuse à travers les parois vasculaires malades. Ammon (1) pensait que l'iritis séreuse était une inflammation de la séreuse antérieure de l'iris. Nous avons démontré plus haut que cette séreuse n'existe pas; d'autre part, Denonvilliers et Gosselin (2) ont remarqué très-justement qu'on ne pourrait pas comprendre l'inflammation d'un seul feuillet mince de l'iris sans que la substance propre de cette membrane y prenne part.

Consécutivement à cette hypersécrétion, la chambre antérieure augmente de volume, la cornée devient plus bombée, et sa surface postérieure se couvre, près de la membrane de Descemet, de pointillés brunâtres qui constituent le phénomène principal de l'affection qu'on a appelée *kératite ponctuée.* La tension de l'œil est sensiblement augmentée, mais l'iris change très-peu de couleur. La forme de la pupille est modifiée aussi, quoique légèrement, par les synéchies postérieures; ces dernières, en effet, sont moins épaisses et moins nombreuses, souvent même la pupille reste légèrement dilatée et immobile, ce qui ferait supposer que le cercle ciliaire est malade et que les nerfs ciliaires subissent une compression.

L'injection périkératique et le trouble de la vue ne sont pas habituellement très-marqués; mais les névralgies ciliaires sont excessivement fortes, elles s'aggravent périodiquement le soir. Quelquefois elles sont tellement rebelles au traitement que les paracentèses oculaires peuvent seules les calmer.

§ III. — Iritis suppurative ou phlegmoneuse.

Cette variété d'iritis est ordinairement beaucoup plus grave que les autres, l'inflammation gagne surtout le tissu cellulaire interstitiel de la membrane,

(1) Ammon, *De iritide.* Lipsiæ, 1838.
(2) Denonvilliers et Gosselin, *Traité des maladies des yeux.* Paris, 1855, p. 497.

augmente son épaisseur d'une manière très-sensible et y provoque une sorte d'hypergenèse des cellules et un étranglement dans tous les vaisseaux qui composent cet organe. Il s'ensuit naturellement un épanchement plastique très-épais, concret dans la pupille et à la surface postérieure de l'iris, qui ne tarde pas à se transformer en une exsudation purulente. On voit alors apparaître dans la pupille une masse blanchâtre ou grisâtre, qui descend ensuite dans la chambre antérieure et y constitue un *hypopyon vrai.*

L'iritis suppurative est une des plus graves variétés d'iritis, elle se développe habituellement à la suite de traumatisme accidentel, ou bien on la voit se déclarer après l'extraction de la cataracte. La cornée subit alors une altération des plus marquées dans sa nutrition, elle devient terne, chagrinée à la surface et pointillée vers sa surface descemetienne.

Il arrive quelquefois que l'inflammation suppurative est accompagnée d'un développement tellement considérable des vaisseaux, qu'on les voit même à la surface à l'aide d'un verre grossissant sous forme de taches rougeâtres ou brunâtres. Mais la vascularisation ainsi développée n'existe que par places isolées, et dans ces endroits tous les tissus sont gonflés, d'une manière beaucoup plus marquée qu'ailleurs. La surface de l'iris dans ces endroits est tomenteuse, bosselée et simule quelquefois des tumeurs et des condylomes.

L'hypergenèse des globules purulents se produit le plus souvent à la surface postérieure et constitue des exsudations épaisses blanchâtres, qui amènent des adhérences très-larges entre l'iris et la capsule cristallinienne. On a alors affaire à une *synéchie postérieure totale.* Dans d'autres cas les globules du pus surgissent à la surface antérieure de l'iris, et se mêlent à l'humeur aqueuse. La chambre antérieure devient alors louche, et l'on voit à la surface de l'iris comme une exsudation gélatineuse et veloutée, l'iris se couvre d'une sorte de duvet.

Cette variété d'iritis est accompagnée de névralgies ciliaires péri-orbitaires des plus violentes, qui durent quelquefois pendant dix, quinze jours et même plus, sans interruption aucune. L'œil tout entier s'enflamme, souvent la sclérotique devient tellement injectée qu'elle revêt la couleur rouge intense. Les conjonctives sont infiltrées, œdématiées et suintent une sécrétion muco-purulente. Les stases veineuses s'étendent de la sclérotique et de l'iris jusqu'aux paupières; c'est surtout la paupière supérieure qui devient rouge et œdématiée près de son bord. Quelquefois la joue correspondante est gonflée et sensible au toucher, et ferait croire à un érysipèle.

§ IV. — Iritis syphilitique.

Parmi les inflammations de l'iris, l'iritis syphilitique est l'une des plus fréquentes; et d'après la statistique que j'ai pu établir, elle se rencontre 62 fois sur 100.

Symptômes particuliers. — Parmi les signes qui sont particulièrement propres à l'iritis syphilitique, nous signalerons :

1° Cercle cuivré, ou jaune brunâtre, occupant tout le bord pupillaire, qui reste boursouflé et infiltré outre mesure. Des filaments brunâtres se portent dans toutes

les directions sur la surface de l'iris, et souvent même toute cette membrane prend une teinte jaune brunâtre et se trouble.

Pour Rollet, les douleurs nocturnes intenses constituent un des symptômes propres à l'iritis syphilitique. Ces douleurs apparaissent quelquefois avant les autres signes d'iritis, puis elles augmentent avec les progrès de la maladie et deviennent quelquefois intolérables. Il faut pourtant avouer que les névralgies ciliaires sont généralement moins fréquentes dans l'iritis syphilitique que dans les autres, et il arrive bien souvent que les malades sont atteints d'une inflammation très-violente sans éprouver de souffrances.

2° L'allure ou la *teneur* subaiguë de la maladie est aussi plus spécialement propre à cette variété. L'iritis, en effet, a le plus souvent un *début froid*, comme dit Fournier, et presque insidieux. Mais avec le progrès de la maladie et chez certains individus, elle devient aussi violente et aussi douloureuse et aiguë que l'iritis rhumatismale ou arthritique.

3° Les névralgies péri-orbitaires qui accompagnent généralement toutes les formes d'iritis, manquent très-souvent dans l'iritis syphilitique. C'est ainsi que nous voyons quelquefois l'œil très-rouge et enflammé, la sclérotique injectée d'une manière considérable, et pourtant le malade ne souffre point.

4° Un autre signe de la diathèse syphilitique plus important que tous les autres, est sans contredit la présence des *condylomes de l'iris ;* ce symptôme peut être considéré comme pathognomonique. On voit à la surface de cette membrane, et non loin du bord pupillaire, une petite élevure ou tumeur arrondie, d'une couleur brun rougeâtre, et quelquefois blanc grisâtre, recouverte à la surface d'une sorte de voile grisâtre ainsi que de nombreuses stries rouges qu'on prend habituellement pour des vaisseaux. Le plus souvent on ne rencontre à la surface de l'iris qu'une seule de ces tumeurs; quelquefois pourtant elles sont multiples. Elles peuvent exister en l'absence de toutes douleurs et de tous les autres signes d'iritis. Cette circonstance s'est présentée chez une jeune malade du service du professeur Richet, à la Pitié, atteinte d'une iritis gommeuse, qui guérit facilement après un traitement mercuriel. La tumeur se dissipa, bien que la malade eût nié la cause syphilitique.

Ces petites tumeurs ne diffèrent en rien des tumeurs gommeuses syphilitiques, que l'on retrouve dans d'autres organes, et l'examen microscopique fait par Colberg sur une de ces tumeurs enlevées, a démontré la présence des cellules fusiformes, des cellules de nouvelle formation et des noyaux libres. Pour Ricord ces taches ou tumeurs de l'iris ne sont souvent autre chose que des pustules ou des abcès.

Des élevures analogues aux condylomes syphilitiques peuvent dépendre, il est vrai, des abcès de l'iris; mais ces cas sont rares. Velpeau et Mackenzie en ont rapporté des exemples; j'en ai rencontré aussi chez les enfants scrofuleux.

5° L'existence simultanée de l'inflammation dans plusieurs membranes de l'œil de structure différente, constitue, selon moi, le troisième signe de l'affection syphilitique. Ainsi une iritis qui se complique de kératite interstitielle, de sclérite, de choroïdite et surtout d'une rétinite ou d'une névrite optique, est pour moi une iritis syphilitique non douteuse (1).

(1) OSERVATION. — J'ai soigné avec le docteur Morel (de Paris), en 1868, un homme âgé

Les autres signes d'iritis syphilitique ne diffèrent en rien de l'iritis simple, et pour faire un diagnostic exact, il est nécessaire de prendre en considération les antécédents du malade, l'existence du chancre, des syphilides, des plaques muqueuses, des angines chroniques, etc.

Ricord admet trois formes d'iritis : érythémateuse, caractérisée par une exsudation séreuse ; forme papuleuse avec exsudation plastique analogue aux syphilides papuleuses et qui ressemble à un condylome, et l'iritis pustuleuse, lorsqu'on voit à la surface de l'iris des tumeurs semblables aux condylomes, mais qui ne sont en réalité que des pustules, se transformant quelquefois en abcès et pouvant donner lieu à un hypopyon et à un travail ulcératif dans l'iris, comme Ricord l'a observé plusieurs fois.

D'après Fournier, l'iritis constitue le plus souvent un symptôme de la syphilis secondaire la plus précoce. En général c'est un symptôme du second semestre de la première année.

L'iritis se montre habituellement dans la période des syphilides secondaires, c'est-à-dire six semaines après l'apparition du chancre, et quelquefois quatre, six, huit et dix mois après. Je l'ai même vue se manifester quatre à six ans après l'accident primitif. Il arrive aussi, d'après Ricord, que l'iritis n'est que le seul et le premier symptôme de l'affection secondaire de la syphilis.

Chez les enfants, l'iritis est le plus souvent consécutive à la syphilis héréditaire et congénitale. La maladie est ordinairement indolente et quelquefois accompagnée de dépôts centraux blanchâtres sur la capsule. J'ai observé une iritis très-grave avec un condylome chez un enfant atteint d'une kératite interstitielle ; l'affection disparut sous l'influence d'un traitement antiphlogistique et de l'iodure de potassium administré à l'intérieur. Dixon (1) et Hutchinson ont rencontré des cas d'iritis syphilitique chez les enfants dès l'âge de quatre mois.

L'iritis syphilitique peut se présenter sous une des trois formes que nous avons décrites précédemment. Lorsqu'elle est de nature séreuse, l'augmentation de l'humeur aqueuse devient considérable, la cornée se trouble ; il y a une kératite ponctuée, et l'œil semble même jusqu'à un certain point atteint de choroïdite séreuse, ce que nous avons pu constater cette année avec le professeur Richet sur une jeune malade de sa clinique.

L'iritis syphilitique plastique est la plus fréquente ; il se forme quelquefois des exsudations plastiques fibrineuses blanchâtres tellement nombreuses dans la chambre antérieure qu'elles simulent même la présence du pus. J'ai vu une fois la chambre antérieure tout entière remplie par cette exsudation, ce qui n'empêcha pas le malade de guérir complétement au moyen du traitement mixte le plus énergique.

§ V. — Iritis blennorrhagique.

L'inflammation des articulations et de l'iris pendant le cours d'une blennorrhagie

de soixante ans, atteint d'une iritis grave. Le malade nia la cause syphilitique ; mais, en présence des signes de choroïdite, de rétinite apoplectique, d'une névrite qui existaient simultanément, je n'ai pas hésité à diagnostiquer une affection syphilitique, ce que confirmèrent du reste plus tard les docteurs Ricord et Clerc.

(1) Dixon, *Guide of the Practical Study of Diseases of the Eye*. London, 1855, p. 145.

a été observée depuis longtemps; mais on hésitait à attribuer ces altérations à la cause blennorrhagique. Pourtant les faits recueillis par tous les syphiligraphes ne permettaient pas de nier son existence.

L'iritis blennorrhagique n'a été réellement démontrée que par Mackenzie (1), Vetche (2), Ricord (3), Rollet (4), Alfred Fournier (5) et par moi (6).

Symptômes particuliers. — Dès le début, l'inflammation de l'œil est très-vive; la conjonctive et la sclérotique sont très-fortement injectées, sans qu'il y ait la moindre trace de suppuration.

Bientôt la face postérieure de la cornée se trouble; des dépôts blanchâtres ou pigmentaires se forment par places, l'humeur aqueuse perd sa limpidité; la pupille se déforme, et des synéchies postérieures de peu de consistance envahissent la pupille. Pendant ce temps, la surface de l'iris ne change pas beaucoup d'aspect; sa couleur est un peu plus foncée, mais on ne voit pas la teinte cuivrée de l'iritis syphilitique ou des condylomes. C'est, en un mot, une iritis séreuse.

La photophobie, le larmoiement et les douleurs périorbitaires sont excessivement violentes; mais, au lieu de s'aggraver la nuit, elles prennent plus d'intensité le matin et après les repas.

Il existe une autre forme d'iritis blennorrhagique; c'est l'iritis plastique ou fibrineuse, que j'ai observée surtout à la seconde ou à la troisième rechute de la maladie.

Dans le champ papillaire apparaît une exsudation blanchâtre, formée par la lymphe coagulable, et qui se précipite quelquefois dans la chambre antérieure sous forme de nombreux flocons blanchâtres. Ces exsudations sont quelquefois très-abondantes, et pourraient remplir toute la chambre antérieure si la maladie n'était pas soignée énergiquement dès le début.

Cette affection a une marche rapide; elle produit des adhérences très-nombreuses, adhérences qui cèdent pourtant facilement à l'action de l'atropine. J'ai même vu des dépôts de la capsule disparaître complétement sous l'influence du traitement.

Mais, de même que les arthrites blennorrhagiques, la maladie laisse une prédisposition aux récidives; et, chaque fois que le malade contracte une nouvelle blennorrhagie, il est pris d'arthrite et d'iritis. Il arrive aussi que les attaques d'iritis reviennent, pendant les saisons froides et humides, sans qu'il y ait eu de nouvelles inoculations de blennorrhagie. Ricord dit même avoir observé des iritis blennorrhagiques chez des malades qui n'avaient point d'arthrite.

§ VI. — Iritis goutteuse ou arthritique.

La diathèse goutteuse est très-variée dans son évolution. Elle est désignée par Trousseau sous les noms de *goutte régulière* ou *goutte irrégulière*, selon qu'elle se

(1) Mackenzie, *Traité, etc.*, t. II, p. 35.
(2) Vetche, *Practical Treatise on the Diseases of the Eye.* London, 1820, p. 195.
(3) Ricord, *Lettres sur la syphilis*, 3e édition. Paris, 1863, p. 30.
(4) Rollet, *Traité des maladies vénériennes.* Paris, 1866, p. 351.
(5) A. Fournier, *Union médicale*, 1867. — Voy. A. Fournier, *Nouveau dictionnaire de médecine et de chirurgie pratiques.* Paris, 1866, t. V, p. 239, article BLENNORRHAGIE.
(6) Galezowski, *Gazette des hôpitaux*, 1867.

traduit par une inflammation des articulations, ou qu'elle frappe soit les viscères, soit tout autre organe interne.

La goutte régulière offre des symptômes prémonitoires du côté de l'appareil digestif, de l'appareil urinaire et de l'appareil nerveux; quelquefois il y a de la blennorrhagie et une prédisposition catarrhale du côté des yeux. Scudamore, d'après Trousseau, avait parlé de l'ophthalmie, qui précède quelquefois d'un ou de deux jours l'accès goutteux. Dans quelques cas, comme l'a fait remarquer le docteur Galtier Boissière, elle présente une gravité considérable et elle constitue alors une iritis ou irido-sclérite goutteuse.

Mais c'est surtout dans la goutte larvée ou irrégulière que les symptômes inflammatoires peuvent se déclarer du côté des yeux. Les malades sujets aux migraines goutteuses, à l'angine goutteuse, aux coliques néphrétiques, aux affections cutanées, etc., sont pris tout d'un coup de troubles visuels dus à une goutte irrégulière ou larvée nommée par les anciens *métastase goutteuse*. Trousseau (1) disait avec raison que les goutteux se plaignent souvent d'accidents du côté de la vue; les yeux leur semblent couverts de flocons; mais ces symptômes disparaissent aussitôt que la goutte gagne le pied.

Dans d'autres cas, cette sorte de métastase se traduit d'abord par une sclérite, puis par l'iritis. L'inflammation de l'iris se manifeste aussi quelquefois d'emblée.

L'*iritis goutteuse* ne présente pas de symptômes particuliers qui permettent de la distinguer des autres formes. Voici pourtant quelques particularités qu'il me paraît utile de signaler.

L'iritis arthritique commence souvent par une sorte de rougeur scléroticale, localisée dans le segment externe du globe et loin de la cornée. Cette rougeur est accompagnée d'une boursouflure, et simule une phlyctène; mais, dès le début, des douleurs périorbitaires se manifestent, douleurs très-violentes qui ne cèdent à aucun moyen et persistent pendant huit ou dix jours. Petit à petit, elles s'apaisent et le malade se croit guéri; mais une imprudence, un excès de table ou toute autre cause occasionne une rechute des plus violentes.

Quant à l'iris lui-même, sa couleur reste la même; la pupille est en apparence peu modifiée, et les instillations d'atropine font seules découvrir des synéchies postérieures.

Mais cet état de l'iris peut s'aggraver d'une manière sensible si l'on n'intervient pas à temps par le traitement convenable. La pupille prend alors des adhérences très-solides avec la capsule; quelquefois même elle est oblitérée par les exsudations : il y a une atrésie complète.

Le larmoiement est excessif chez ces malades et reparaît à chaque crise. La photophobie est aussi intense; quant aux autres symptômes, ils sont les mêmes que dans les autres formes d'iritis.

§ VII. — Iritis rhumatismale.

Il existe une forme particulière d'inflammation de l'iris pour laquelle aucune cause ne peut être invoquée : on la rapporte alors à une cause rhumatismale, sur-

(1) Trousseau, *Clinique médicale de l'Hôtel-Dieu*. Paris, 1873, t. III, 4e édit., p. 365.

tout si l'individu est sujet aux douleurs articulaires ou musculaires plus ou moins prononcées.

Malheureusement aucun signe caractéristique de l'iritis rhumatismale ne peut être retrouvé, et l'embarras augmente encore lorsque cette iritis idiopathique apparaît chez une personne qui n'est jamais sujette aux douleurs rhumatismales.

1. Une iritis peut se présenter dans le courant d'un rhumatisme articulaire aigu, mais cette complication peut être considérée comme une exception, à en juger par les auteurs qui ont écrit sur le rhumatisme en général, et qui n'en ont point parlé. Il n'en est pas moins vrai que les yeux se prennent quelquefois vers la fin du rhumatisme, au moment où les dernières articulations se sont déjà débarrassées de la maladie. Ordinairement cette iritis métastatique apparaît d'abord dans un œil, et quelques jours après dans l'autre. L'inflammation est ordinairement assez intense pendant deux ou trois jours, et s'apaise ensuite pour prendre une marche chronique ou latente. Les épanchements plastiques qui se produisent du côté de la pupille ne sont pas très-coagulables, et peuvent être facilement rompus par l'atropine, et par le traitement général constitutionnel.

2. Une autre variété d'iritis rhumatismale est celle qui se rencontre dans le rhumatisme goutteux, à sa période aiguë ou chronique. Ce rhumatisme envahit, comme on sait, successivement les grandes comme les petites articulations, et il peut arriver que l'œil soit pris dans une de ses attaques. Chaque nouvelle crise de rhumatisme provoque une attaque plus ou moins grave d'iritis. Prise à temps, elle peut être arrêtée facilement, mais à la condition expresse que le traitement antiphlogistique énergique et le collyre d'atropine à forte dose soient immédiatement administrés.

3. Une troisième variété d'iritis rhumatismale est celle qui accompagne les douleurs rhumatismales volantes et musculaires. Elle apparaît souvent chez les individus lymphatiques ou anémiques exposés aux refroidissements, qui couchent sur la terre humide, et qui sont exposés aux courants d'air froid et vif. Lorsqu'on examine les antécédents de ces malades, on apprend qu'ils sont sujets à des douleurs rhumatismales articulaires passagères sans gonflement, ou aux douleurs musculaires, qui se fixent tantôt au bras ou au cou, tantôt à la hanche, Selon Hutchinson (1); le rhumatisme constitue quelquefois dans la famille une maladie héréditaire.

J'ai vu bien souvent que l'iritis est le premier phénomène précoce de rhumatisme, et qu'il apparaît chez des individus qui n'ont jamais eu ni douleurs articulaires ni musculaires. Après l'attaque d'iritis, au contraire, d'autres phénomènes de rhumatisme surviennent successivement au bout d'un certain temps.

Il n'y a rien de particulier dans la symptomatologie d'iritis rhumatismale; la maladie est ordinairement très-douloureuse, et s'accompagne souvent d'une injection considérable dans la sclérotique. Quelquefois on trouve des opacités dans la partie inférieure de la cornée, et qui sont dues à la kératite ponctuée.

L'iritis rhumatismale est de nature plastique et prédispose facilement à des récidives. Mais il arrive souvent qu'après deux ou trois rechutes plus ou moins éloignées, elle s'arrête définitivement et laisse la vision dans des conditions relativement satisfaisantes.

(1) Hutchinson, *A report on the Forms of Eye Diseases which occur in Connexion with humatism and Gout* (*Ophthalm. Hosp. Rep.*, vol. VII, July 1872, p. 287).

Anatomie pathologique de l'iritis en général. — L'inflammation de l'iris peut se déclarer lorsque l'innervation dans les nerfs sensitifs sera abolie ou que l'engorgement dans les vaisseaux amènera des stases et des transsudations.

Les expériences de Claude Bernard ont démontré que, lorsqu'on coupe le grand sympathique, il se produit une stase du sang artériel par suite de la paralysie des vaisseaux et de la contraction de la pupille. Une stase prolongée amène la transsudation séreuse, surtout s'il y a, dans la composition du sang, une cause prédisposante.

C'est surtout à la surface antérieure de l'iris et sur le bord pupillaire qu'apparaissent les exsudations au début de la maladie ; en même temps, le parenchyme lui-même ne tarde pas à s'infiltrer de cette exsudation, ce qui rend cette membrane épaisse et peu contractile.

La stase sanguine, jointe à l'exsudation parenchymateuse, influe d'une manière visible sur la coloration de cette membrane.

Stellwag von Carion a vu se former de véritables membranes exsudatives à la surface antérieure de l'iris. De mon côté, j'ai vu ces exsudations s'épancher en masse dans la chambre antérieure sous forme de flocons, et nager dans l'humeur aqueuse. Dans un cas d'iritis syphilitique, toute la chambre antérieure était remplie d'une masse blanche qui s'était épanchée dans l'espace de quinze jours ; l'iris et la pupille ne pouvaient être aperçus. Le traitement antisyphilitique mixte fit disparaître cette exsudation dans l'espace d'un mois, et le malade recouvra la vue.

Dans une iritis chronique, Pagenstecher et Genth ont trouvé une quantité con-

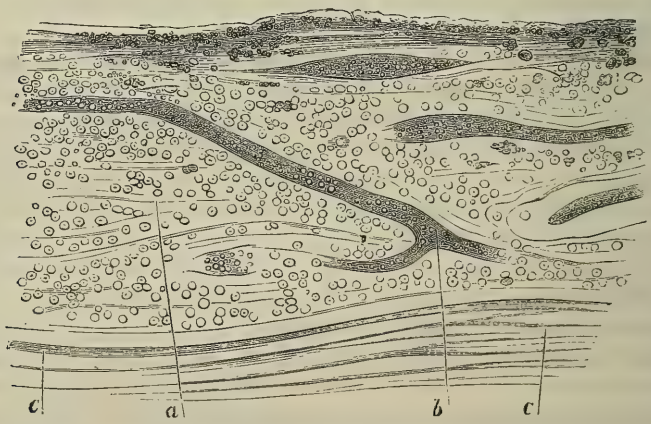

Fig. 178. — Iritis chronique (*).

sidérable des cellules lymphoïdes au milieu du tissu irien, et plus particulièrement au pourtour des vaisseaux, comme on peut en juger par la figure 178.

Les exsudations pupillaires sont ordinairement brunâtres à cause du pigment qui se détache de la surface postérieure de l'iris et les recouvre en partie. Mais, dans certaines formes d'iritis, je leur ai vu prendre une coloration sale, jaunâtre, et cela

(*) Iris est adossé à la cornée ; *a*, cellules lymphoïdes remplissant ls tissu irien ; *b*, vaisseaux de l'iris ; *c*. cornée.

immédiatement après l'iridectomie, ou après l'iritis traumatique. Quelques-unes de ces exsudations s'organisent et se couvrent de vaisseaux, comme j'ai pu le constater sur une petite fille qui s'était blessé la cornée et l'iris avec des ciseaux.

Dans d'autres cas, des abcès se forment dans le parenchyme de l'iris; ces abcès s'ouvrent dans la chambre antérieure et laissent à leur place, pendant longtemps, une large ulcération. Beer (1) signale des faits de ce genre.

L'inflammation de l'iris donne quelquefois lieu à des pustules syphilitiques qui s'ouvrent dans la chambre antérieure, et qui occasionnent un hypopyon. Ricord, à l'obligeance duquel je dois les détails relatifs à plusieurs cas de ce genre, l'a plus d'une fois constaté chez ses malades.

Il arrive aussi que le pus s'infiltre dans toute l'épaisseur de l'iris sans donner lieu à un abcès; mais, à la suite de l'infiltration, le parenchyme de cette membrane s'altère progressivement et se détruit, comme Weller (2) et Gilbert (3) l'ont observé.

Les iritis gommeuses sont ainsi appelées parce qu'on trouve dans le parenchyme de l'iris des tumeurs syphilitiques qui ne diffèrent pas de celles que l'on rencontre dans d'autres parties du corps. Nous possédons actuellement l'étude anatomique détaillée de deux cas, dont voici le résumé :

1. Chez un homme de vingt-quatre ans, A. Graefe fut obligé d'extirper une tumeur gommeuse syphilitique de l'iris, qui avait pris un tel développement, que, malgré le traitement antisyphilitique, cette tumeur menaçait d'amener la fonte purulente de l'œil. Examinée au microscope par Colberg, elle présentait tous les caractères des tumeurs gommeuses jeunes.

2. Chez un homme de quarante-cinq ans, atteint d'une production gommeuse dans l'iris, production qui s'étendait à la région ciliaire, avec le décollement de la rétine, Jacobson (de Kœnigsberg) extirpa l'œil, et la dissection, faite par Hippel (4) et Neumann, a donné les résultats suivants : iris hypérémié; une tumeur volumineuse occupe sa partie interne et se prolonge du côté du cercle ciliaire (fig. 179, *a*). Cette tumeur était blanchâtre mais très-vasculaire; elle se composait de cellules rondes, lymphatiques, à noyau rond. Plusieurs de ces cellules présentaient une dégénérescence graisseuse. Les cellules pigmentaires étaient altérées et en partie détruites. Outre l'altération de l'iris, il existait une choroïdite, une rétinite et une sclérite de même nature, avec décollement de la rétine.

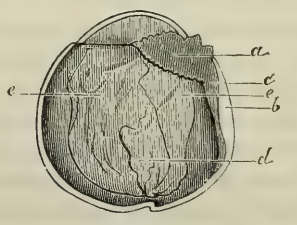

FIG. 179. — Tumeur gommeuse de l'iris (*).

Étiologie. — La question d'étiologie de l'iritis présentant le plus d'importance,

(1) Beer, *Lehre von der Augenkrankheiten*. Bd. I, p. 436.
(2) Weller, *Krankheiten der menschlichen Auges*, 1826, p. 489.
(3) Gilbert, *in* Schön, *Pathol. Anat. des Auges*. Hamburg, 1828, p. 193.
(4) Hippel, *Archiv f. Ophth. v. Graefe*. Bd. VIII, Abth. I, p. 288.

(*) *a*, tumeur gommeuse de l'iris; *b*. sclérotique épaissie et infiltrée; *c*, choroïde infiltrée; *d*, décollement de la rétine; *e*, taches sanguines et coagulum.

tant au point de vue de la symptomatologie que du pronostic et du traitement lui-même, nous nous en occuperons d'une façon toute spéciale.

1. *Age.* — L'iritis s'observe le plus souvent entre quinze et trente-cinq ans, pourtant les enfants très-jeunes et même les nouveau-nés n'en sont pas exempts, comme l'ont démontré les auteurs anglais. Dans ces derniers cas, suivant ces praticiens, la cause syphilitique est héréditaire. C'est à partir de quinze ans que la maladie devient plus fréquente.

2. *Sexe.* — Il est difficile d'établir une proportion exacte de la fréquence d'iritis selon les sexes. Pourtant il résulte des recherches de quelques auteurs, entre autres de Power (1) que les hommes sont beaucoup plus prédisposés à cette maladie que les femmes; ainsi sur 113 cas il y avait 70 hommes et 43 femmes.

3. *Traumatisme.* — Les blessures et surtout les contusions de la cornée et de l'iris, les corps étrangers implantés dans l'une ou dans l'autre de ces membranes occasionnent très-fréquemment des iritis. C'est ainsi qu'on voit survenir cette affection dans les opérations de la cataracte, après la contusion que subit la surface postérieure de l'iris au moment du passage du cristallin. L'iritis traumatique peut même être considérée comme une des formes graves de la phlogose de cette membrane.

4. *Fièvres éruptives.* — Des causes accidentelles, telles que la petite vérole, l'érysipèle, la scarlatine et diverses autres affections générales aiguës, peuvent donner lieu à une iritis d'un ou des deux yeux. J'ai remarqué que cette phlegmasie se déclare habituellement dans la période de convalescence. Ainsi, en 1869, j'ai donné des soins à un malade que le docteur Remond, de Paris, m'avait adressé. Ce malade fut atteint d'une iritis double très-violente au moment où il se relevait de la petite vérole, dont il avait souffert pendant quatre semaines; il n'avait jamais eu la syphilis. Le traitement antiphlogistique amena la guérison. Une femme convalescente de la petite vérole, que j'ai eu l'occasion d'observer avec le docteur Korabiewicz, à Batignolles, a offert un cas tout à fait analogue.

E. Vidal (2) a rapporté le fait très-intéressant d'un érysipèle de la face développé chez une femme de trente ans, et qui s'était compliqué dans la période de convalescence d'une iritis double avec déformation notable des deux pupilles (3). Stellwag von Carion (4) parle d'iritis dans la pyohémie.

5. L'iritis apparaît souvent comme une complication dans les maladies d'autres membranes de l'œil. C'est une iritis secondaire, moins grave que les autres, et qui est souvent accompagnée de kératites primitives ou suppuratives, de choroïdites et de décollements de la rétine.

6. *Spécificité.* — Les causes spécifiques provenant des différentes crases du sang ont été considérées depuis longtemps comme les causes les plus fréquentes de l'iritis. Il faut avouer que, malgré les différences peu sensibles et en général

(1) Power, *Illustrations of Diseases of the Eye.* London, 1868, p. 365.

(2) E. Vidal, *Mémoires de la Société de biologie.* Paris, 1863, p. 49.

(3) Observation. — En 1869, nous avons vu dans le service de notre excellent maître le professeur Lasègue, un malade atteint de rétrécissement des bronches, qui pendant la convalescence d'une pneumonie fut pris d'un herpès de la face et de phlyctènes cornéennes avec une iritis double excessivement violente, laquelle ne céda qu'à un traitement antiphlogistique énergique.

(4) Stellwag v. Carion, *Die Ophthalmologie*, Bd. II, Abth. I, 1856, S 262.

mal connues, qui distinguent les diverses variétés d'iritis, leur existence ne peut cependant être mise en doute, ce que du reste nous avons démontré dans les paragraphes précédents.

Toutes les diathèses en général peuvent donner lieu à une iritis. Schmidt et Arlt ont décrit des iritis scrofuleuses.

Pour ma part j'ai vu des iritis très-intenses et très-rebelles se développant chez les individus tuberculeux, et en examinant l'iris à un fort grossissement j'ai pu même apercevoir des saillies semblables à des tubercules.

Marche de l'iritis en général. — La marche de l'iritis est excessivement variée; elle dépend de la cause d'inflammation et des prédispositions individuelles.

L'iritis traumatique a une marche plus aiguë et parcourt ses différentes phases plus rapidement que les autres.

L'iritis syphilitique diffère beaucoup de la forme précédente; sa marche est ordinairement lente; rarement elle guérit avant trois semaines; le plus souvent, elle ne cède qu'après six semaines à deux mois de traitement.

Les formes aiguës d'iritis syphilitique présentent souvent des exacerbations; les changements en mieux ou en pire sont d'autant plus fréquents que des altérations se manifestent du côté de la cornée ou de la choroïde.

L'*iritis blennorrhagique* a une marche régulière, n'offre pas de complications et guérit facilement. Quant à l'*iritis goutteuse*, sa marche est lente, avec des rémittences marquées; sa durée est d'autant plus longue qu'elle atteint le malade pour la deuxième ou la troisième fois.

Toutes les iritis, à part l'iritis traumatique, laissent une prédisposition à des récidives. J'ai vu ces rechutes se produire à chaque saison froide et humide, et après que les yeux avaient été pendant longtemps fatigués par un travail assidu et par des veilles prolongés.

La marche ultérieure de l'iritis dépendra en grande partie des altérations qui se seront déclarées dans la pupille et la chambre postérieure. C'est ainsi que la formation de nombreuses synéchies postérieures gênera beaucoup les mouvements de cette membrane et contribuera aux stases sanguines. D'autre part, si les synéchies postérieures occupent une grande partie de la pupille, l'humeur aqueuse sécrétée par le cercle ciliaire ne pourra que difficilement passer dans la chambre antérieure; elle s'accumulera derrière l'iris et le repoussera en avant. Consécutivement à la pression continuelle exercée sur cette membrane, de nouvelles attaques inflammatoires ne tarderont pas à venir.

Diagnostic différentiel de l'iritis en général. — Il est facile d'établir le diagnostic entre une iritis et les autres maladies de l'œil.

On ne pourra confondre cette affection avec celles de la conjonctive, même si la conjonctivite phlycténulaire occupe le bord de la cornée. Le soulèvement du limbe conjonctival et la présence des phlyctènes périkératiques rendront le doute impossible, surtout si l'on ne trouve ni la décoloration de l'iris, ni synéchies postérieures, ni troubles dans l'humeur aqueuse, et lorsque la pupille conserve son volume et sa contraction normale.

Une iritis peut être associée à une kératite, et d'après le degré d'inflammation de l'une ou de l'autre de ces membranes, on saura laquelle des deux a été primitivement affectée.

En parlant des maladies de la choroïde, nous donnerons des indications pour distinguer l'iritis des affections de cette membrane.

Mais il n'est pas toujours facile de reconnaître la cause de la maladie inflammatoire de l'iris; au point de vue pratique, il importe surtout de diagnostiquer la cause syphilitique. Les signes suivants pourront aider efficacement à porter ce diagnostic : 1° L'iritis syphilitique est la plus fréquente de toutes les iritis; 2° plus souvent que les autres elle est exempte de douleurs, même lorsque la rougeur est très-prononcée; 3° le cercle cuivré au bord de la pupille, les condylomes, et les douleurs nocturnes se montrent de préférence dans l'iritis syphilitique; 4° les complications du côté du corps vitré, de la rétine et de la choroïde et même dans la cornée doivent faire pencher le diagnostic vers la syphilis; 5° l'iritis syphilitique coexiste le plus souvent avec l'éruption cutanée caractéristique, le mal de gorge chronique, etc.

Pronostic de l'iritis en général. — Il n'est pas toujours facile de prévoir au début quelles seront les conséquences d'une iritis. Pourtant, en se rapportant aux symptômes de la maladie et aux complications qui existent du côté des autres membranes de l'œil, on peut jusqu'à un certain point préjuger de son issue prochaine.

Lorsqu'une iritis n'est point accompagnée de l'inflammation d'autres membranes, et que le corps vitré, la choroïde et la résine conservent leur intégrité parfaite, le pronostic de l'iritis ne présente aucune gravité et la guérison aura lieu au bout d'un temps qui varie entre quatre semaines et quatre mois.

Il n'en est pas de même quand nous avons affaire à une iritis compliquée de ces diverses altérations ; là, le danger est sérieux, et la maladie peut entraîner au bout d'un temps plus ou moins long une irido-choroïdite grave et une perte de la vue.

C'est pourquoi il importe beaucoup d'examiner soigneusement à l'ophthalmoscope les yeux atteints d'iritis, pour constater dès le début l'état des membranes internes de l'œil.

Les affections de la cornée qui accompagnent l'iritis n'offrent pas le même danger que les complications dont nous venons de parler.

La kératite interstitielle rend la marche de la maladie plus lente, les douleurs plus vives, et prolonge quelquefois sa durée d'une manière excessive.

Par elles-mêmes les kératites ponctuées ne modifient pas beaucoup le pronostic; mais il est indispensable d'examiner le fond de l'œil, afin de reconnaître l'état des procès ciliaires.

Les iritis secondaires, accompagnant les kératites, ne présentent pas ordinairement de gravité, et les exsudations pupillaires atteignent rarement de grandes proportions.

L'iritis syphilitique doit toujours être considérée comme une affection très-sérieuse, à cause des complications qu'elle peut entraîner du côté de la choroïde et de la rétine, soit à la première crise, soit dans des atteintes ultérieures.

Mais la gravité augmente lorsque les gommes syphilitiques se développent dans l'épaisseur de l'iris, et surtout près du grand cercle. Certaines variétés des condylomes diffus se résorbent sans laisser de traces; d'autres, au contraire, prennent une extension considérable et ne cèdent à aucun traitement; c'est pourquoi le docteur Clerc classe cette variété d'iritis parmi les syphilides graves. Elles peuvent,

en effet, occasionner la perte de l'œil, par suite du développement ultérieur, soit de l'irido-choroïdite, soit de la rétino-choroïdite ou du décollement de la rétine.

Traitement de l'iritis en général. — Il est nécessaire de rechercher, avant tout, avec la plus scrupuleuse attention, la cause de l'iritis, afin de diriger le traitement contre la constitution morbide de l'individu.

Mais il existe des indications communes à toutes les formes de cette affection, et ces indications doivent être remplies dès le début. La congestion inflammatoire est, en effet, combattue par les mydriatiques et les moyens antiphlogistiques.

1. L'usage de l'atropine joue un rôle important dans le traitement de l'iritis, à quelque variété qu'elle appartienne et quelle que soit sa nature. On le prescrit et on l'emploie de la manière suivante :

Lorsque l'iritis est très-intense, et qu'elle débute par des épanchements abondants dans la pupille, on doit commencer par instiller de fortes doses d'atropine deux ou trois fois par jour. Voici la formule :

℞ Eau distillée..... 10 grammes. | Sulfate neutre d'atropine. 10, 15 à 20 cent.

Dès que la dilatation suffisante est obtenue et que les synéchies postérieures sont rompues, on diminue la dose d'atropine et l'on remplace le collyre précédent par le suivant :

℞ Eau distillée..... 10 grammes. | Sulfate neutre d'atropine.... 5 centigr.
Instiller dans l'œil une goutte de ce collyre toutes les deux ou trois heures.

L'usage de ce collyre devra être continué en plus ou moins grande quantité pendant tout le temps que durera la maladie, et même on ne le suspendra complétement que plusieurs semaines après la guérison complète. Autrement, on court le risque de voir survenir des récidives.

L'action de l'atropine est très-complexe : par la dilatation de la pupille, on éloigne le bord pupillaire du contact de la capsule antérieure et l'on prévient la formation des adhérences. Lorsque les synéchies sont déjà constituées et qu'elles ne sont pas très-anciennes, on arrive à les rompre, en partie ou en totalité. L'atropine possède aussi une influence antiphlogistique, en ce sens que l'iris une fois dilaté, le volume des vaisseaux est diminué ainsi que la quantité de sang qu'ils peuvent contenir. D'autre part, en paralysant l'action du muscle accommodateur, ce médicament entrave la tension intra-oculaire et contribue d'une manière puissante à dissiper l'hypérémie.

L'atropine agit directement sur les fibres nerveuses de l'iris, en pénétrant à travers la cornée dans la chambre antérieure. De Graefe et Donders ont démontré par leurs expériences que lorsqu'on retire l'humeur aqueuse de la chambre antérieure d'un lapin, auquel on a instillé préalablement l'atropine, cette humeur aqueuse contient une proportion de mydriatique suffisante pour dilater une autre pupille.

L'atropine reste sans effets dans les cas suivants :

a. Si la tension de l'œil est trop grande, l'absorption alors ne se fait point;

2° Lorsque l'iris est très-fortement congestionné et son tissu boursouflé, faut faire préalablement une déplétion sanguine, et instiller ensuite l'atropine ;

b. Un larmoiement très-abondant accompagnant l'iritis entraîne l'atropine au dehors, et il ne reste point de médicament dans le cul-de-sac conjonctival pour être absorbé par la cornée.

c. On rencontre des idiosyncrasies contre l'atropine, et le docteur Seeley, de Cincinnati, propose de combiner alors le sulfate de zinc avec l'atropine. Pour ma part, je préfère l'usage alternatif d'atropine et d'ésérine. En faisant instiller une goutte du collyre d'ésérine le matin et trois ou quatre gouttes d'atropine dans l'après-midi, j'ai pu obtenir les résultats les plus satisfaisants. Un de mes élèves, le docteur Theveny, de Plancy (Aube), a employé ce même moyen avec beaucoup de succès.

d. L'atropine souvent instillée provoque dans certains yeux une telle irritation qu'il s'ensuit une conjonctivite plus ou moins intense, accompagnée d'un développement très-marqué des papilles. Cet état constitue de *fausses granulations*, qui peuvent être quelquefois confondues avec des néoplasiques. Pour combattre cette conjonctivite atropinique, il faut suspendre complétement l'usage de l'atropine et faire prendre des douches de vapeur d'eau chaude une ou deux fois par jour, surtout si l'iritis est arrêtée. Quelquefois même on est forcé de faire de légères cautérisations des paupières avec une faible solution de nitrate d'argent.

2. L'application des sangsues, au nombre de 8 à 10 à la région temporale, mais tout près de l'oreille pour un adulte, et de 4 à 6 pour les sujets jeunes, sera indiquée toutes les fois que la maladie fera du progrès, que les douleurs ne seront pas calmées par l'atropine, et que l'action de ce médicament restera sans efficacité.

Cette déplétion sanguine locale pourra être renouvelée au bout de sept à huit jours, si l'état du malade l'exige.

Quand ces moyens sont insuffisants, on pratiquera la saignée générale du bras (de 300 à 400 grammes). Velpeau en a montré l'efficacité. J'ai vu le professeur Richet l'employer aussi avec grand succès contre les iritis simples ou syphilitiques d'une certaine gravité.

3. La paracentèse a été recommandée par Sperino pour les iritis graves, aiguës ou chroniques. On y aura recours lorsque les moyens indiqués ci-dessus resteront sans résultat. On la fera au bord de la cornée elle-même avec une aiguille à paracentèse très-fine, ou bien avec le couteau de Critchett. Mais nous ne sommes pas de l'avis de ceux qui veulent faire la paracentèse pour vider l'hyphéma accompagnant quelquefois les iritis. Ce sang se résorbe tout seul sous l'influence d'un traitement convenable.

4. Pour combattre les douleurs circumorbitaires, on emploiera avec succès les frictions sur les paupières avec la pommade suivante, dont j'ai pu expérimenter l'efficacité :

℞ Hydrochlorate de morphine.....	25 à 50 centigr.
Glycérine anglaise pour dissoudre.....	Q. S.
Axonge fraîche.....	10 grammes.

5. Si cette pommade ne soulageait pas les douleurs, on ferait, avec la solution suivante, une injection hypodermique de morphine dans la région temporale :

℞ Eau distillée.....	10 grammes.	Hydrochlorate de morphine..	50 centigr.

Injecter de 8 à 10 gouttes.

6. Les frictions avec la pommade mercurielle belladonée dans la proportion d'un gramme d'extrait de belladone pour 3 grammes de pommade mercurielle double ou l'onguent gris, réussissent souvent à calmer les douleurs. On fera des onctions tous les soirs et tous les matins sur le front et derrière l'oreille.

7. Dans des névralgies intenses, j'ai réussi à appliquer avec succès l'éthérisation localisée; on calme les douleurs périorbitaires les plus rebelles au moyen de l'appareil de Richardson, modifié par Collin d'après mes indications, et qui a pour but de localiser un jet d'éther sur un point douloureux. La figure 180 représente cet appareil.

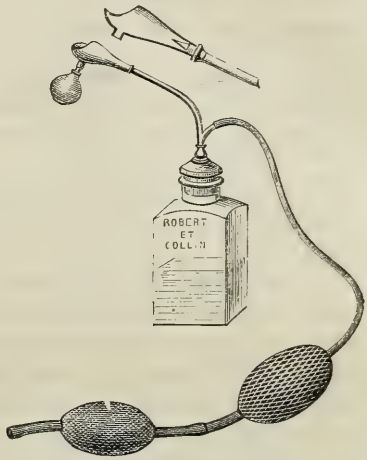

FIG. 180. — Appareil à anesthésie de Richardson, modifié par Galezowski.

8. Le *traitement interne* doit être dirigé contre la cause constitutionnelle de la maladie syphilitique, rhumatismale ou arthritique sera reconnue.

a. Dans une *iritis syphilitique*, qui se rapporte le plus souvent à la période secondaire, on aura recours à l'usage des pilules de protoiodure de mercure ou de sublimé dans les proportions et sous les formes suivantes :

℞ Protoiodure de mercure... } Thridace..... }	ââ 3 gr.
Extrait thébaïque.....	1 gram.
Conserves de roses.....	6 —
F. s. a. 60 pilules..... 1 à 4 par jour (Ricord.)	

℞ Sublimé.....	40 centigr.
Extrait gommeux d'opium ..	50 —
Extrait de gaïac.....	6 grammes.
F. s. a. 40 pilules..... 1 à 4 par jour. (Dupuytren.)	

℞ Bichlorure d'hydrargyre... } Chlorhydrate d'ammoniaque }	ââ 1 gramm.
Eau distillée, q. s. pour dissoudre.	
F. s. a. 100 pilules..... 1 à 4 par jour. (Clerc.)	

℞ Bichlorure de mercure.....	1 partie.
Eau pure.....	900 —
Alcool rectifié.....	100 —
Prendre de 2 cuillerées à café à 2 cuillerées à bouche par jour dans du lait. (Liqueur de Van Swieten.)	

L'usage prolongé du mercure amène la salivation, que l'on combattra par des frictions des gencives avec la poudre suivante :

℞ Craie préparée.....	6 grammes.
Chlorate de potasse.....	10 —
Poudre de quinquina....	4 grammes.
Essence de menthe	quelques gouttes.

Les préparations mercurielles doivent être employées pendant plusieurs mois, si l'on veut prévenir les récidives.

Si les malades ne peuvent pas supporter les préparations mercurielles, et s'ils sont atteints de gastralgie, on doit faire administrer ces préparations pendant les repas et les associer aux préparations toniques.

b. Dans certaines formes d'iritis plastique, les préparations mercurielles administrées seules sont insuffisantes pour combattre la maladie; on doit, dans ces cas-là, avoir recours au traitement mixte, soit sous forme de sirop ou de pilules contenant ces deux préparations combinées, soit en faisant prendre les deux médicaments dans des préparations séparées. Voici quelques formules :

℞ Biiodure de mercure... } Iodure de potassium ... }	ââ 50 centigr.
Amidon.....	6 grammes.
Gomme arabique.....	2 —
Eau.....	q. s.
F. s. a. 50 pilules, de 2 à 5 par jour. (Puche.)	

℞ Biiodure de mercure.....	20 centigr.
Iodure de potassium	10 grammes.
Eau.....	10 —
Sirop.....	500 —
De 1 à 2 cuillerées. (Sirop de Gibert ou de Boutigny.)	

c. Dans les iritis graves syphilitiques accompagnées des condylomes, le traitement mercuriel interne reste souvent sans efficacité, c'est pourquoi je préfère avoir recours au traitement par les frictions avec l'onguent napolitain, que l'on fait appliquer sur les différentes parties du corps.

Les frictions sont faites avec 4 grammes de l'onguent mercuriel double par jour et continuées pendant trente jours, mais à une dose que l'on augmente progressivement. (Voyez *Choroïdite syphilitique.*)

4. L'injection de mercure sous la peau donne aussi des résultats favorables, ainsi que l'ont montré les expériences de Liégeois. La solution de sublimé peut être combinée avec une petite dose de morphine, comme le conseillent Lenoir et Liégeois; dans l'espace de trois semaines l'iritis peut être complétement guérie.

℞ Eau distillée.....	90 gramm.
Sublimé corrosif.....	20 centigr.
Hydrochlorate de morphine..	10 —
(Liégeois.)	

℞ Chlorhydrate de morphine..	1/2 centigr.
Biiodure de mercure et de potasse.....	2 —
(Lewin, Liguori et Martin.)	

Par l'emploi de ce procédé, Martin est parvenu à guérir les syphilides secondaires datant de trois à six mois en injectant, à six fois différentes, 2 centigrammes de biiodure de mercure et de potassium combinés (1). Liégeois fait deux injections par jour à la dose de 6 à 10 gouttes de sa solution.

5. Dans les cas d'iritis dont il est difficile de préciser la nature et dans lesquels la cause syphilitique est probable, on doit prescrire les préparations mercurielles, soit sous les formes indiquées plus haut, soit sous la forme de calomel :

℞ Calomel.....	25 centigr.
Opium.....	12 —
Extrait de réglisse.....	4 grammes.
F. s. a. 60 pilules... de 2 à 8 par jour. (Vidal.)	

℞ Calomel.....	50 centigr.
Extrait de quinquina.....	2 grammes.
F. s. a. 50 pilules... de 2 à 5 par jour (Galezowski.)	

Le même traitement pourra être employé avec efficacité dans les autres formes d'iritis, surtout si cette affection se complique des altérations de la cornée.

6. Dans le traitement d'iritis séreuse, il faut avoir recours surtout aux déri-

(1) Brochin, *Gazette des hôpitaux*, 25 septembre 1869.

vatifs de toute sorte. C'est ici qu'on doit employer des purgatifs salins, quelquefois des vomitifs et des sudorifiques, tels qu'infusion de gaïac, de salsepareille, la décoction de Zittmann, etc.

Mais si ces moyens ne réussissent pas à arrêter le mal, il faudra alors avoir recours aux paracentèses une ou plusieurs fois répétées.

7. Dans des iritis blennorrhagique ou rhumatismale, le traitement interne se composera des dérivatifs sur les intestins au moyen des purgatifs salins renouvelés tous les deux ou trois jours et de l'emploi de sulfate de quinine à la dose de 30 à 50 centigrammes deux fois par jour. Par ces moyens, je suis parvenu très-souvent à amener rapidement la guérison.

8. La *térébenthine,* employée intérieurement agit très-efficacement dans certaines formes d'iritis, notamment dans les formes rhumatismale et blennorrhagique. Carmichael l'a expérimenté le premier; le docteur Soelberg Wells se loue beaucoup de son emploi, et, pour ma part, j'ai eu plus d'une fois l'occasion de me convaincre de son efficacité. Je l'administre habituellement sous forme de capsules, contenant chacune 2 grammes, et que je porte de une à cinq par jour.

9. Dans une iritis goutteuse, le traitement local sera le même que dans les autres variétés. Quant au traitement interne, il doit se composer en grande partie de moyens dérivatifs sur les intestins. Le malade devra être purgé tous les deux ou trois jours au moyen de l'eau de Birmensdorf ou de Pullna. Il usera en outre des préparations de colchique.

10. C'est dans cette variété d'iritis qu'on devra avoir recours à l'usage des eaux minérales qui contiennent des principes d'arsenic et d'iode. Et ici en premier lieu nous plaçons l'eau de la Bourboule et de Saint-Nectaire. Selon Gueneau de Mussy, la première de ces eaux agit très-efficacement dans les rhumatismes noueux.

11. *Régime.* — Une des conditions indispensables pour le rétablissement complet de l'œil malade est de le soustraire totalement à l'action de la lumière; à cet effet, le malade devra porter constamment des conserves, teinte fumée, en sortant au dehors.

12. Tout travail exigeant une application des yeux devra être interdit comme pouvant exagérer l'irritabilité. Cette précaution sera d'autant plus nécessaire que l'œil malade est plus sensible à la lumière; d'autre part, la pupille étant dilatée par l'atropine, tout travail devient impossible.

13. Le régime alimentaire doux et même débilitant devra être suivi au commencement de la maladie; à une période plus avancée, on aura recours à un régime tonique; mais on évitera pendant longtemps l'usage des liqueurs fortes, des vins capiteux, du café, etc.

14. Il arrive quelquefois qu'on a affaire à une iritis chronique, accompagnée d'une atrésie plus ou moins complète de la pupille. L'atropine ne produit alors aucun effet et les synéchies postérieures retiennent la pupille complétement immobile. Dans ces circonstances il se pose une question de la nécessité d'une intervention chirurgicale, ayant pour but, soit de rompre les synéchies, soit de faire une excision de l'iris dans le but de rétablir la communication entre les chambres antérieure et postérieure. Pour résoudre cette question délicate on doit prendre en considération : *a*, le degré de contractilité de la pupille; *b*, l'absence ou la présence d'exsudation dans l'ouverture pupillaire; *c*, le degré de mobilité des fibres

musculaires de l'iris; *d*, l'acuité visuelle à des distances rapprochées ou éloignées; *e*, la fréquence des crises inflammatoires, ou l'état stationnaire de la maladie pendant plusieurs années. Ce n'est qu'en analysant avec soin toutes ces circonstances qu'on pourra faire une déduction pratique s'il y a réellement une utilité quelconque pour pratiquer l'iridectomie. Cette question sera du reste plus complétement étudiée dans le paragraphe consacré aux indications de l'iridectomie.

Bibliographie. — Carmichael, *Observ. on the Effic. of Turpentine in the Venereal a. other inflamm. of the Eye.* Dublin, 1829. — Lawrence, *Venereal Diseases of the Eye.* London, 1830. — Velpeau, *Dictionnaire* en 30 vol., article Iritis, 1838, t. XVII, p. 131. — Sichel, *De l'iritis syphilitique* (*Journ. des conn. méd. prat.*, t. VIII, p. 65, et *Iconographie*, texte, p. 119).— Ammon, *Iritis séreuse, iritis parenchymateuse et ses diverses espèces* (*Annales de la chirurgie française et étrangère*, 1844, t. X). — Deval, *Des affections vénériennes de l'œil* (*Gaz. médic.*, 1848). — Ricord, *Clinique iconographique de l'Hôpital des vénériens.* Paris, 1851; et *De l'iritis syphilitique* (*Ann. d'oculist.*, t. XXXVI). — Quadri, *De l'iritis séreuse* (*Ann. d'oculist.*, t. XXXVI); et *Considérations anatomiques sur l'iritis séreuse* (*Ann. d'oculist.*, 1857, t. XXXVII, p. 31). — Hutchinson, *Iritis syphilitique héréditaire* (*Ann. d'ocul.*, t. LXI). — Melchior Robert, *Mémoire sur l'iritis syphilitique* (*Ann. d'oculist.*, 1851, t. XXVI, p. 16; et *Traité des maladies vénériennes.* Paris, 1861). — Pilz, *Die Entzünd. der Regenbogenhaut* (*Prager Vierteljahr.*, 1856, vol. XII, p. 4). — Graefe, *Ueber Coremorphosis gegen chronische Iritis ü. Iridochoroïdites* (*Archiv f. Ophthalmologie*, 1856, Bd. II, Abth. II, p. 202). — Tavignot, *Du traitement de l'iritis aiguë ou chronique par la méthode des ponctions kérato-iridiennes* (*Union méd.*, 1859, p. 152). — Duncalfe, *De rhumatisme et de l'iritis gonorrhéique* (*British med. Jour.*, June 1860). — Wollowicz, *Beiträge zur Lehre von der Iritis, Inaug. Dissert.* München, 1862. — Sperino, *Iritis*, in *Études sur l'évacuation répétée de l'humeur aqueuse dans les maladies de l'œil.* Turin, 1862, p. 221. — Rollet, *Traité des maladies vénériennes.* Paris, 1866, p. 350 et 872. — Lancereaux, *Traité historique et pratique de la syphilis.* Paris, 1866, p. 190. — Galezowski, *Sur l'iritis blennorrhagique* (*Gaz. des hôpit.*, 1867). — Schirmer, *Praktische Bemerk. zur Diagnose u. Therapie der Iritis* (*Klin. Monatsbl.*. 1867, p. 188; et *Annales d'oculist.*, 1869, mai et juin, p. 278). — Becker, *Iritis chronica in individuo syphilitico, Zerreissung der hinteren Synechien durch das Extract der Calabarbone* (*Augenklinik der Wiener Universität*, Arlt, Tetzer, Rydel, und Becker. Wien, 1867, p. 78). — Barbeyron, *Quelques considérations sur l'iritis syphilitique*, thèse de Paris, 1872. — Fournier, *Leçons sur la syphilis*, 1873, p. 636.

ARTICLE II

KYSTES ET TUMEURS DE L'IRIS.

A. **Kystes.** — L'iris devient quelquefois le siége d'un ou de plusieurs kystes, qui, en augmentant, envahissent la chambre antérieure et recouvrant complétement la pupille.

Symptomatologie. — Dès le début, la surface antérieure de l'iris est soulevée sur un espace plus ou moins limité par le kyste qui se développe dans son parenchyme. Il marche avec lenteur sans amener longtemps de douleurs. L'iris, de même que le kyste, ne présente alors aucun changement de couleur; mais sa surface est lisse, uniforme, sans aucune trace de fibres radiées ni de taches pigmentaires.

Quelquefois la tumeur est blanchâtre, opaline et semble contenir du liquide, comme dans le cas du malade de Ad. Richard (1), agrégé de la Faculté de Paris.

(1) Richard, *Gazette hebdomadaire*, 1854, p. 1002.

Dans celui observé par Wharton-Jones (1), le kyste était transparent et ressemblait à un cristallin luxé. Le plus souvent les kystes sont uniques; d'autres fois ils sont bilobaires, comme le montre la figure 181. Ce sont les brides cicatricielles qui les divisent en deux.

Mais à mesure que le kyste augmente et se porte vers la cornée, l'œil s'injecte et devient douloureux; la vue se trouble et la vision diminue. Puis survient une véritable poussée inflammatoire, ressemblant beaucoup à une attaque d'irido-choroïdite, comme Guépin fils l'a très-exactement décrit (2).

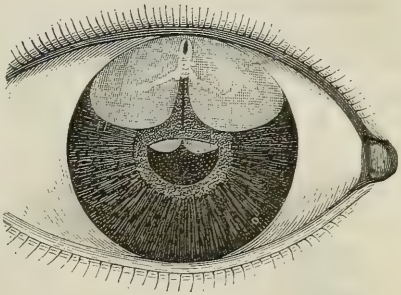

Fig. 181. — Kyste de l'iris. (Guépin fils.)

En effet, l'œil est rouge et l'injection périkératique très-marquée; des douleurs périorbitaires se déclarent. La première inflammation dure une quinzaine de jours, et se calme pour quelque temps; il se produit ensuite une seconde poussée inflammatoire plus sérieuse que la première, puis une troisième, et ainsi de suite. Cette succession de crises névralgiques et inflammatoires, occasionne à la longue une iritis chronique qui ne tarde pas à se communiquer à la choroïde, si l'on n'intervient pas à temps.

Pour apprécier le degré d'altérations survenues dans la pupille et les membranes internes de l'œil, il est indispensable de recourir à l'examen par l'éclairage oblique et l'ophthalmoscope.

L'éclairage oblique permet de juger, comme le dit Guépin, de la nature de l'enveloppe du kyste, de son développement en arrière de l'iris, ainsi que de l'état de ses bords libres ou adhérents. L'état de la pupille pourra être aussi précisé par ce mode d'exploration, ce qui est d'autant plus important que, dans quelques cas, elle peut être recouverte par une sorte de voile léger de nature exsudative, comme cela avait lieu dans le cas observé par moi (3). Le kyste dépasse ordinairement le bord de la pupille sous la forme d'un corps arrondi, convexe et bien régulier.

Lorsque la pupille n'est pas complétement cachée par le kyste, on peut s'assurer avec l'ophthalmoscope si les membranes internes sont saines, si le cristallin et le corps vitré ne sont pas troublés. Cet examen est d'autant plus nécessaire que l'affection survient très-souvent à la suite de blessure, ou après les opérations de cataracte, dont les débris peuvent encore se trouver derrière l'iris, comme dans un cas rapporté par Guépin.

Diagnostic différentiel. — Le diagnostic ne présente point de difficulté ; on ne pourrait à la rigueur confondre l'affection qui nous occupe qu'avec un abcès, un condylome de l'iris ou avec une tumeur à myéloplaxe; mais toutes ces tumeurs sont couvertes de vaisseaux, tandis que le kyste de l'iris présente une surface lisse,

(1) Wharton-Jones, *the Lancet*, 1852, p. 568.
(2) Guépin fils, *Des kystes de l'iris*, thèse de Paris, 1860.
(3) Galezowski, *Annales d'oculistique*, 1862, t. XLVII, p. 239.

demi-transparente, ne contenant à sa surface ni vaisseaux ni fibres iriennes. L'absence complète des plaies, anciennes ou récentes, sur la cornée, complétera le diagnostic, puisqu'on sait aujourd'hui que les kystes se développent presque toujours sous l'influence d'un traumatisme.

Anatomie pathologique. — Les recherches que Ch. Robin (1) a faites sur ce sujet démontrent que la paroi interne des kystes de l'iris ne contient pas d'épithélium, mais seulement une matière grisâtre, composée de fines granulations graisseuses et d'un petit nombre de granulations pigmentaires. La paroi est formée par le tissu de l'iris qui, d'après Ch. Robin, semble s'être dédoublé pour former une cavité. C'est aussi l'opinion de Bowman.

Quelquefois ces kystes contiennent des cils, comme dans les cas observés par Stoeber (2) (fig. 182), ainsi que dans celui de de Graefe (3).

Fig. 182. — Kyste de l'iris.

Le liquide contenu dans les kystes de l'iris est ordinairement incolore ou légèrement brunâtre. Le kyste opéré par Stoeber contenait un liquide blanchâtre formé par des cellules graisseuses et des cristaux de cholestérine.

Étiologie. — Les kystes de l'iris reconnaissent le plus souvent pour cause le traumatisme, soit que la blessure ait été accidentelle, soit qu'elle ait été faite par un chirurgien pendant l'extraction de la cataracte ou toute autre opération. Nous ne trouvons jusqu'à présent qu'une seule exception à cette règle : c'est le fait rapporté par Stoeber, dans lequel cette cause n'a pu être invoquée. Quelques auteurs ont voulu attribuer la formation des kystes à la présence d'un cysticerque; mais, depuis les recherches de Robin, la présence de cet entozoaire est inadmissible.

Pronostic. — Il est assez grave. Si on laisse la maladie se développer, une irido-choroïdite peut en être la conséquence. Hulke (4) a rapporté un cas dans lequel une inflammation sympathique se déclara dans l'autre œil, mais qui fut enrayée immédiatement par l'excision du kyste.

Traitement. — Plusieurs moyens ont été employés dans le but d'arrêter et de guérir le mal.

Stoeber et quelques auteurs anglais ont eu recours aux antiphlogistiques, aux narcotiques et à d'autres moyens, mais sans aucun résultat.

L'extirpation de la tumeur avec excision de la partie correspondante de l'iris peut seule amener la guérison. Desmarres père a pratiqué plusieurs fois cette opération et toujours avec succès. Cependant, dans un cas d'iridectomie avec excision du kyste, de Graefe vit une irido-cyclite se déclarer et entraîner la perte de l'œil.

La ponction et la dilacération de l'enveloppe du kyste est toujours suivie de récidive et expose le malade à des inflammations consécutives et à des abcès de l'iris, comme cela est arrivé à Dixon et à Wharton-Jones. C'est pour cette raison que ce procédé doit être complétement abandonné.

(1) Ch. Robin, *Analyse anatomique des kystes*, in Guépin fils, *Thèse*. Paris, 1860, p. 18.
(2) Stoeber, *Annales d'oculistique*, 1865, t. LIV, p. 80.
(3) Graefe, *Archiv f. Ophthalm.*, Bd. III, Abth. II, S. 412.
(4) Hulke, *Roy. Lond. Opphth. Hosp. Rep.*, t. VI, p. 12.

Stoeber (1) a broyé le kyste avec des pinces introduites par une ponction faite à la cornée ; mais la maladie récidiva.

B. **Cysticerques de l'iris et de la chambre antérieure.** — L'existence de cet animalcule dans la chambre antérieure, avec ou sans adhérence à l'iris, est démontrée par plus de vingt observations recueillies et publiées par divers auteurs. Les faits les plus remarquables ont été décrits par de Graefe (2), et Teale (3).

Cet entozoaire se présente ordinairement sous forme d'une petite vésicule transparente, laiteuse, et dont l'extrémité forme un prolongement plus ou moins fin qui se termine par une sorte d'ampoule. Cette ampoule constitue la tête de l'animalcule (fig. 184) ; son cou s'allonge ou s'élargit indépendamment de tout mouvement de l'œil. L'animalcule se meut en masse, se place en face de la pupille ou bien descend vers le grand cercle de l'iris (fig. 183), ce qui s'observe surtout pendant les contractions et les dilatations de la pupille.

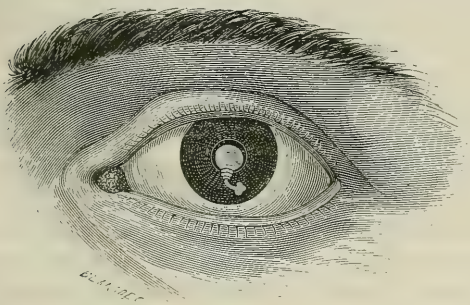

Fig. 183. — Cysticerque de l'iris.



Fig. 184. — Tête du cysticerque.

Le cysticerque est le plus souvent adhérent par sa surface postérieure à l'iris au moyen d'un prolongement ou d'une exsudation, comme dans le cas rapporté par de Graefe. On trouve aussi, au bout de quelque temps, une ou plusieurs synéchies postérieures.

Le séjour prolongé d'un cysticerque en contact avec l'iris amène fréquemment des attaques d'iritis ou d'irido-choroïdite, suivies d'infiltration blanchâtre de la surface postérieure de la cornée.

Traitement. — L'extraction du cysticerque se fait de deux manières : après avoir pratiqué une incision linéaire dans la cornée, en face du bord de la pupille modérément dilatée, on introduit la pince dans la chambre antérieure, et l'on retire le parasite.

Desmarres père et Teale indiquent un autre procédé qui consiste à faire une incision au bord de la cornée, à saisir avec une pince l'iris avec le cysticerque, et à l'exciser.

C. **Tumeurs solides.** — Les *nævi materni* de l'iris se rencontrent rarement,

(1) Stoeber, *Gazette hebdomadaire*, 1855, p. 155.
(2) Graefe, *Archiv f. Ophthalm.*, 1854, Bd. I, Abth. I, S. 453.
(3) Teale, *R. L. Ophth. Hosp. Reports*, t. V, p. 320.

et nous ne connaissons jusqu'à présent qu'un seul fait de cette affection exactement observé par Mooren. La tumeur était située à la partie externe de l'iris, ressemblait à une mûre, s'étendait au devant de la pupille et touchait la surface postérieure de la cornée. Elle était sillonnée de nombreux vaisseaux très-larges. Une hémorrhagie se déclara dans la chambre antérieure, et se renouvela pendant toute une année. La vue centrale diminua sensiblement, et la dureté de l'œil augmenta; la papille devint excavée, ce qui détermina le malade à se faire opérer. Mooren pratiqua l'iridectomie et enleva la tumeur. Le second œil fut pris au bout de quelque temps d'une irido-choroïdite sympathique, pour laquelle l'iridectomie fut pratiquée.

D. **Tubercules.** — Les tubercules de l'iris n'ont été jusqu'à présent observés que d'une manière très-incomplète. Nous possédons jusqu'à présent quelques observations se rapportant à l'iritis tuberculeuse, entre autres celle de Gradenigo (1) et de Desmarres père. Ce dernier auteur en a rapporté deux cas très-intéressants. L'une et l'autre s'étaient développées chez des malades atteints de l'éléphantiasis des Grecs. Des tubercules couvraient presque toute la surface du corps de ces deux malades. Les tumeurs de l'iris avaient détruit la cornée et l'œil. C'étaient probablement des tubercules mélanotiques.

Pour ma part j'ai eu l'occasion d'observer une iritis en apparence scrofuleuse, chez une fille de dix-huit ans, qui est morte à la Charité suite d'une phthisie galopante, et chez laquelle à l'autopsie nous avons trouvé dans l'iris des granulations qui ont pu être reconnues par Legros pour des tubercules.

E. **Cancers.** — Les tumeurs cancéreuses, développées primitivement dans l'iris, sont très-rares, et l'on n'en connaît que quelques observations bien positives. Fano a rapporté un cas intéressant de tumeur cancéreuse. Cette tumeur, très-volumineuse, avait pris naissance dans l'iris, mais n'avait pas tardé à envahir la cornée. L'extirpation de l'œil fut pratiquée. Pour Fano, c'était une tumeur cancéreuse de nature encéphaloïde.

Nous pourrions citer ici les tumeurs de la chambre antérieure, constituées par *les plaques à noyaux multiples* ou *myéloplaxes*, que Desmarres a enlevées chez plusieurs malades après qu'elles avaient rempli la chambre antérieure. Ch. Robin, ayant examiné ces productions, les a rapportées à des affections de la cornée, et pense que, bien qu'elles soient adhérentes à l'iris, leur origine et leur point d'implantation est le point de jonction de la cornée et de la sclérotique. Cette maladie a été observée surtout chez les enfants.

Pendant que j'étais chef de clinique de Desmarres, j'ai vu une tumeur analogue chez un enfant âgé de dix-huit mois; elle commençait à se développer dans le grand cercle de l'iris et me paraissait dépendre de cette membrane. Ni la cornée ni la sclérotique n'étaient encore malades. Récemment, j'ai observé une tumeur analogue chez un enfant de dix-huit mois; la tumeur paraissait être localisée et j'ai voulu l'exciser avec l'iris, mais ce dernier était ramolli et se déchirait par morceaux.

Le *diagnostic* des tumeurs cancéreuses peut présenter au début beaucoup de difficultés, à cause de la ressemblance qu'elles peuvent avoir avec les kystes, les *nævi materni* ou les condylomes. Mais les kystes sont lisses à la surface et presque

(1) Gradenigo, *De l'iritis tuberculeuse* (*Ann. d'oculist.*, t. LXIV, p. 177).

transparents; quant aux *nævi*, ils sont diffus, peu limités et se développent d'une manière excessivement lente.

Il est plus difficile de faire la distinction entre ces tumeurs et les condylomes. Ce n'est que la présence d'une inflammation plus ou moins intense de l'iris, et les antécédents des parents qui peuvent éclaircir le diagnostic comme cela est arrivé dernièrement chez un enfant de ma clinique. Il portait deux tumeurs de l'iris, mais l'enfant était né du père syphilitique et il avait une iritis, ce qui permet d'admettre la cause syphilitique.

Traitement. — Au début de la maladie, lorsque la tumeur n'occupe qu'une partie bien limitée de l'iris, on excise cette membrane ainsi que la tumeur. Mais, aussitôt que la tumeur augmente de volume, on ne doit pas hésiter à faire une énucléation de l'œil.

BIBLIOGRAPHIE. — I. KYSTES : Ad. Richard, *Gazette hebdomadaire*, 1854, p. 1002. — Guépin fils, *Des kystes de l'iris*, thèse de Paris, 1860. — Galezowski, *Pupille artificielle dans les kystes de l'iris* (*Annales d'oculist.*, 1862, t. XLVII, p. 239). — Stoeber, *Annales d'oculist.*, 1865, t. LIV, p. 80; et *Gazette hebdomadaire*, 1865, p. 155; — Graefe, *Arch. f. Ophthalm.*, Bd. III, Abth. II, S. 412; — Hulke, *Royal London Ophthalmic Hospital Reports*, t. VI, p. 12; — White Cooper, *London med. Journal*, September 1852. — Dixon *in* Mackenzie, traduit par MM. Warlomont et Testelin, t. II, p. 262. — II. CYSTICERQUES : Dalrymple, *The Lancet*, August 1844. — Graefe, *Archiv f. Ophthalm.*, 1854, Bd. I, Abth. I, S. 453. — Soemmerring et Schott, *in* Sichel, *Iconographie*, p. 707. — Teale, *Royal London Ophthalmic Hospital Reports*, t. V, p. 320. — III. TUMEURS SOLIDES : Mooren, *Naevus maternus* (*Ophthalm. Beobachtungen*, p. 125). — Desmarres, *Tubercules et tumeurs à myéloplaxes* (*Traité des maladies des yeux*, 1855, t. II, p. 501). — Stoeber, *D'une tumeur dans la chambre antérieure* (*Gaz. de Strasbourg*, n° 2, 1861).

ARTICLE III

BLESSURES ET CORPS ÉTRANGERS DE L'IRIS.

A. **Blessures.** — Les blessures de l'iris sont très-fréquentes; elles sont produites, soit avec des aiguilles, des ciseaux, des canifs, des plumes métalliques, soit avec d'autres instruments qui, en traversant la cornée, atteignent cette membrane ainsi que le cristallin. Il s'ensuit habituellement une contraction de la pupille et une adhérence de l'iris avec la capsule ou avec la cornée. Pendant les premiers jours on peut voir aussi du sang épanché dans la chambre antérieure, ce qui constitue l'*hyphéma*.

Quelquefois la blessure laisse une cicatrice plus ou moins large qui entraîne très-fortement la pupille dans le sens de la cicatrice.

L'inflammation qui suit ces blessures n'est pas grave, et le plus souvent même l'œil est peu injecté et se guérit tout seul.

La piqûre peut quelquefois être faite avec un instrument assez volumineux pour qu'il en résulte une seconde pupille.

B. **Déchirures.** — Les *déchirures* de l'iris sont beaucoup plus graves que les blessures simples. Elles se produisent à la suite des fortes contusions, ou pendant la discision de la capsule dans les opérations de la cataracte, lorsque cette dernière est faite avec un crochet. Il s'ensuit, dès le troisième ou le quatrième jour,

une iritis traumatique violente qui ne cède que difficilement au traitement antiphlogistique.

C. **Contusions.** — A la suite des coups de poing ou d'autres contusions du globe, l'iris peut se détacher de son grand cercle ciliaire. La pupille se déplace alors du côté opposé au bord décollé, et il n'est pas difficile d'apercevoir deux pupilles : une normale, au centre de l'iris, et l'autre à l'endroit du décollement. L'examen ophthalmoscopique permet de voir le fond de l'œil par les deux ouvertures, et les malades perçoivent deux images avec l'œil blessé. Il y a une forme toute particulière de la dépression de l'iris dans une partie limitée.

D. **Corps étrangers.** — La présence d'un corps étranger dans l'iris présente une gravité considérable; ce sont des paillettes de fer, des éclats de capsule, des morceaux de verre, des grains de plomb, etc. Ils se logent ordinairement dans l'iris après avoir traversé la cornée. Chez un jeune homme que j'ai opéré au mois de juillet 1869, un morceau de capsule avait traversé la paupière supérieure et la cornée, s'était logé dans la partie inférieure de l'iris, et y était resté pendant vingt-quatre heures sans occasionner la moindre souffrance.

Immédiatement après l'entrée d'un corps étranger dans l'iris, l'œil devient très-peu rouge, et ne souffre point; toutefois l'inflammation ne tarde pas à envahir l'iris tout entier; la pupille se resserre, et des synéchies postérieures obstruent la pupille et amènent, au bout de quelque temps, une irido-choroïdite de l'œil blessé et une ophthalmie sympathique de l'autre œil.

Quelquefois le corps étranger se trouve implanté à moitié dans l'iris et à moitié dans le cristallin; une cataracte en est la conséquence.

Diagnostic. — Il est habituellement facile de reconnaître la présence d'un corps étranger dans l'iris, ce qui se présente sous forme d'une tache noire ou brunâtre, quelquefois luisante. Pour ne pas confondre la tache produite par la présence d'un corps étranger avec une tache pigmentaire congénitale, on doit la comparer avec d'autres taches de l'iris. Le changement de la couleur de cette membrane et les autres signes d'iritis, de même que la plaie de la cornée, dissiperont tous les doutes à cet égard.

Mais dans quelques cas le diagnostic est plus difficile; il en est ainsi lorsque le corps étranger a la couleur de l'iris, qu'il est trop petit, que le malade vient à la consultation après avoir attendu quelques jours, et que l'iris enflammé a changé de couleur. Nous avons observé un cas de ce genre très-intéressant : *une barbe d'épi de blé* très-fine et longue de 4 millimètres avait traversé la cornée et s'était logée dans l'iris parallèlement aux fibres radiaires. Le diagnostic une fois fait, Desmarres pratiqua une incision dans la cornée, et enleva le corps étranger avec une partie de l'iris.

Si l'on a quelques doutes sur la présence du corps étranger dans l'iris, on fera bien d'examiner toute la surface de cette membrane, à l'aide de l'éclairage oblique et d'une loupe de Brücke, qui permettra de voir ces petits objets avec un très-fort grossissement.

Pronostic. — Autant les blessures simples et les contusions de l'iris avec ou sans décollement de son bord sont peu graves, autant le danger est imminent pour un œil qui contient un corps étranger dans une de ses membranes internes, et notamment dans l'iris. On connaît, il est vrai, des faits de l'enkystement des corps

étrangers dans l'iris; Ammon et Cunier en ont rapporté les détails. Mais il n'est pas douteux que l'œil courrait beaucoup de risques si le corps étranger n'était pas enlevé.

Traitement. — Le traumatisme de l'iris, quelle que soit sa nature, exige, au début, un repos absolu du malade et l'application de glace sur l'œil. Dans le cas où la blessure est suivie d'une inflammation trop vive, on doit instituer un traitement antiphlogistique, purger le malade, appliquer dix à quinze sangsues à la tempe, et instiller fréquemment des gouttes d'atropine.

La présence du corps étranger une fois constatée, on ne doit pas hésiter à faire l'excision de la partie de l'iris qui le contient.

Lorsque, après la blessure, l'iris reste hernié, il faudra s'assurer, avec une sonde, si la plaie ou l'iris hernié ne contient pas de corps étranger, et ce n'est que dans ce dernier cas qu'on fera son excision. Autrement, il sera beaucoup plus prudent de ne point pratiquer d'opération et de se contenter simplement de l'application d'un bandage compressif. Quand la cicatrisation complète aura eu lieu, on pourra pratiquer une iridectomie, si l'état de l'œil et celui de la cicatrice l'exigent.

BIBLIOGRAPHIE. — Salomon, *Gaz. hebdomad. de méd. et de chirurgie*, 1855, p. 630. — Galezowski, *Pupille artificielle* (*Ann. d'oculist.*, 1862, t. XLVII, p. 240). — Hulke, *Ophth. Hosp. Reports*, t. VI, p. 292. — Lawson, *Injuries of the Eye, Orbit.*, etc., p. 123. — Horner, *Fremde Körper in der Iris* (*Klin. Monatsbl.*, t. I, 1863, p. 395).

ARTICLE IV

DÉCOLLEMENT DE L'IRIS.

Les adhérences physiologiques de l'iris à sa grande circonférence sont tellement faibles, qu'il arrive bien souvent que ce diaphragme se décolle, soit en partie, soit en totalité.

Ce décollement se produit le plus souvent à la suite d'un traumatisme. Dans d'autres cas on le voit apparaître d'une manière spontanée et presque insidieuse.

Pour que le décollement de l'iris ait lieu à la suite d'un traumatisme, il faut que l'œil reçoive une secousse très-violente, soit par un choc direct, avec un instrument contondant, soit par ébranlement qui accompagne les chutes, ou les coups reçus dans la région de l'orbite. Il se produit alors chez ces individus une telle perturbation dans l'iris et le cristallin, que le premier se décolle dans une partie supérieure ou inférieure de sa circonférence, pendant que le second se luxe, devient tremblotant et souvent s'opacifie.

Ces accidents peuvent être encore plus graves lorsqu'un instrument contondant atteint le globe de l'œil avec une grande force. Le décollement peut alors être suivi d'une iritis très-intense et d'un épanchement de sang dans la chambre antérieure en quantité plus ou moins grande.

La cornée peut recevoir une blessure d'une certaine profondeur et qui s'étendra même jusqu'à l'iris.

Les déchirures et le décollement de l'iris traumatique peuvent se compliquer d'une luxation du cristallin ou d'autres altérations profondes dont nous nous occuperons plus tard.

Une rupture des attaches iriennes est ordinairement suivie d'une décoloration très-marquée de la partie décollée de l'iris, qui devient comme jaunâtre ou grisâtre; la chambre antérieure se remplit en partie du sang qui descend en bas et recouvre une partie de la portion décollée, et ce n'est qu'au moyen de l'éclairage oblique qu'on peut reconnaître exactement l'état réel de ces différentes portions.

Souvent il arrive que ce sont les jouets d'enfants qui amènent ces accidents, et entre autres des hélices volantes métalliques que les enfants mettent en mouvement au moyen d'une ficelle comme une toupie. A la moindre déviation dans la direction de cette hélice, elle se porte vers la figure et amène des accidents des plus graves. J'ai rencontré deux faits de ce genre (1).

Le décollement de l'iris tout entier se produit aussi quelquefois pendant l'opération de la pupille artificielle, surtout lorsqu'on tire fortement sur cette membrane, ou quand ses attaches sont affaiblies par une disposition congénitale ou une irido-choroïdite. Ainsi, en faisant l'opération d'iridorrhexie sur un jeune prêtre atteint d'irido-choroïdite, j'ai attiré l'iris tout entier par une traction tout à fait légère. L'iris se détacha de son grand cercle sans que j'eusse à déplorer ensuite aucun accident. Le malade guérit complétement de son irido-choroïdite, et sa vue est complétement rétablie.

Le décollement de l'iris a été pratiqué par le docteur Cuignet (de Lille) exprès dans le but de prévenir les rechutes des iridections dites plastiques suivies d'atrésie pupillaires.

Enfin je connais deux cas, dans lesquels le décollement de l'iris s'est fait spontanément dans les yeux atteints de glaucome.

Bibliographie, — Cuignet, *De l'arrachement de l'iris en totalité ou en partie* (*Journal d'ophth.* Paris, 1872, p. 247). — Galezowski, *De l'accommodation, etc.* (*Gaz. hebd.*, 1872).

ARTICLE V

TROUBLES FONCTIONNELS DE L'IRIS.

Dans notre étude préliminaire anatomique de l'iris nous avons décrit, d'après Rouget et Kölliker, deux sortes de fibres musculaires : les unes radiées, qui, en se contractant, dilatent la pupille; les autres, circulaires, formant une sorte de sphincter, et qui, en se contractant, rétrécissent la pupille.

Les fibres musculaires radiées ou dilatatrices reçoivent leur innervation du grand sympathique, et les fibres circulaires proviennent de la troisième paire. Sous l'influence de ces nerfs, l'iris exécute deux sortes de mouvements : l'un de

(1) Observation. — Un enfant de cinq ans a été blessé par une hélice lancée par un passant, et il a eu la cornée, l'iris et le cristallin blessés; l'œil n'a pu reprendre ses fonctions qu'après que je l'ai opéré de la cataracte.

Observation. — Un autre enfant était un fils de M. D..., député, âgé de neuf ans et demi, qui a reçu le 7 février 1874 un coup sur l'œil en jouant avec une hélice volante. Appelé auprès du petit malade, en consultation avec le docteur Potin, j'ai pu constater le décollement de l'iris dans sa partie inférieure, et la pupille normale se perdait dans les plis de l'iris décollé. Sous l'influence du traitement que nous avons fait suivre pendant plus de quatre semaines, nous avons vu disparaître l'inflammation, et chose curieuse, la partie décollée de l'iris est restée au milieu de la pupille sous forme d'une petite bride transversale.

dilatation de la pupille, l'autre de resserrement. Le premier s'exécute pour la vision au loin, et le second pendant l'accommodation de l'œil pour percevoir les objets rapprochés. D'autre part, la pupille se contracte fortement sous l'influence d'une lumière très-vive, et se dilate quand l'œil se trouve dans l'obscurité.

L'iris exécute encore un léger mouvement en avant pendant l'accommodation pour percevoir les objets rapprochés, et ce déplacement est dû, selon Helmholtz (1), au déplacement de la surface antérieure du cristallin qui presse sur la surface postérieure de cette membrane. Ce mouvement en avant ne peut être distingué à l'œil nu.

Les deux pupilles se contractent et se dilatent simultanément, et leurs mouvements sont tout à fait identiques lorsque les deux yeux se trouvent, à un moment donné, dans les mêmes conditions, et reçoivent la même quantité de lumière.

Mais, pour que ces fonctions puissent s'accomplir régulièrement, il faut qu'il y ait un équilibre dynamique entre les forces nerveuses qui servent à la contraction et à la dilatation de la pupille. L'exagération ou la diminution de l'une de ces forces produira, soit une dilatation, soit une contraction exagérée de la pupille. Dans le premier cas, il y aura *mydriase*, et dans le second *myosis*.

Lorsque les mouvements de l'iris en avant deviendront très-apparents et très-sensibles, on sera en présence d'un état pathologique connu sous le nom de *tremulus iridis*, tremblement ou oscillation de l'iris.

§ I. — Mydriase.

On appelle *mydriase* ou *mydriasis* une dilatation permanente de la pupille avec un affaiblissement ou une perte complète des mouvements de l'iris.

Il existe deux variétés de mydriasis bien distinctes : une idiopathique, qui ne reconnaît d'autre cause que la paralysie ou l'affaiblissement des nerfs ciliaires, et l'autre symptomatique, consécutive à une affection du nerf optique, d'une amaurose complète, d'un glaucome, etc.

Nous ne nous occuperons ici que de la mydriase idiopathique, et dans le diagnostic nous indiquerons les signes qui la distinguent de la mydriase symptomatique.

Symptomatologie. — 1. La dilatation et l'immobilité de la pupille sont les premiers symptômes qui caractérisent cette affection. On les reconnaît en plaçant le malade directement en face de la lumière du jour, et en comparant la grandeur et les mouvements des deux pupilles. A cet effet, on invite le malade à regarder au loin, puis successivement à 30, à 25 ou à 10 centimètres. Rien n'est plus facile que de constater si les deux pupilles conservent le même diamètre, ou bien si en regardant de près l'une d'elles paraît plus large que l'autre.

Pour s'assurer si l'iris est mobile ou paralysé, on invite le malade à fermer les yeux successivement l'un après l'autre ; puis, en le faisant ouvrir, on s'aperçoit que la pupille où il existe une mydriase reste élargie et immobile.

2. Le bord pupillaire est ordinairement régulier, et ne présente point de franges ni d'exsudations.

(1) Helmholtz, *Optique physiologique*, trad. franç. Paris, 1867, p. 142.

3. La forme de la pupille est ronde, et, selon qu'elle est plus ou moins dilatée, l'iris se trouve réduit à une bande plus ou moins étroite. A la suite d'instillations de fortes doses d'atropine, l'iris peut être réduit à un liséré à peine visible au pourtour de la cornée. Un degré aussi prononcé de mydriase n'est pas seulement dû à la paralysie du sphincter de l'iris, mais aussi à l'excitation du grand sympathique par la belladone.

Mais il n'est pas rare d'observer une forme irrégulière de la pupille dilatée. L'iris peut, en effet, être entraîné de préférence en haut ou en bas, en dehors ou en dedans, comme s'il s'agissait des synéchies et des adhérences. Cette irrégularité tient à une altération prédominante de l'un ou de l'autre filet des nerfs ciliaires. Claude Bernard (1) a démontré, en effet, que, lorsqu'on coupe seulement les filets ciliaires situés sur le côté externe du nerf optique, la pupille se paralyse uniquement en dehors. « La pupille se contractait après, dit cet éminent physiologiste, sous l'influence de la lumière, et se resserrait partout, excepté en dehors, ce qui lui donnait alors une forme allongée transversalement. »

4. L'absence de toute injection périkératite et de toute altération à l'intérieur de l'œil peut être constatée dans la mydriase idiopathique.

5. La paralysie du sphincter irien est habituellement accompagnée de la paralysie du muscle accommodateur, ce qui occasionne un trouble notable de la vue. De loin le malade voit assez bien; mais il ne peut rien distinguer de près; tous les petits objets lui paraissent nébuleux, et les malades sont très-souvent effrayés de cet état, se croyant atteints d'une amaurose commençante. Le même phénomène inquiète souvent les malades qui ont la pupille dilatée par l'atropine, surtout quand ils ne sont pas prévenus des propriétés de cet agent.

6. En faisant regarder le malade à travers une carte percée d'un petit trou d'épingle, on s'assure immédiatement que la vue n'est pas abolie, le malade pouvant lire ainsi les caractères les plus fins.

7. Si le sujet n'est pas myope, il pourra lire aussi très-distinctement au moyen d'un verre biconvexe n° 10.

8. La mydriase occasionne une sorte de *micropie*, comme l'a démontré Warlomont. Les malades voient, en effet, les objets rapprochés et beaucoup plus petits que de l'œil sain ; ce phénomène s'observe surtout dans la mydriase artificielle, et lorsque la pupille est complétement dilatée.

9. Comme la mydriase existe souvent dans la paralysie de la troisième paire, il y a alors de la diplopie et une déviation de l'œil en dehors.

10. La mydriase idiopathique est le plus souvent monoculaire ; les faits de mydriase double spontanée sont excessivement rares. Cette affection peut intéresser simultanément les deux yeux ou ne survenir qu'alternativement ; elle indique alors une altération profonde du système nerveux ; ou bien elle peut être due à la diphthérie ou à une diathèse quelconque, comme j'ai pu m'en convaincre sur quelques malades du docteur Barthez.

Étiologie. — La mydriase idiopathique reconnaît pour cause les altérations du système nerveux, central ou périphérique.

(1) Claude Bernard, *Leçons sur la physiologie et la pathologie du système nerveux*. Paris, 1858, t. II, p. 88.

Les altérations des centres nerveux, telles que méningite, hydrocéphalie, maladies du cervelet, produisent souvent une mydriase double qui est passagère. Dans d'autres cas, la mydriase est liée, soit à la paralysie de la troisième paire, soit à la névrite optique.

La mydriase peut dépendre aussi :

1° De la paralysie des filets nerveux ciliaires se rendant au sphincter pupillaire et au muscle accommodateur. Cette paralysie se déclare spontanément et souvent sans aucune cause visible; quelquefois on l'attribue au refroidissement.

2° La syphilis secondaire occasionne assez souvent la mydriase sans qu'il y ait aucun signe, soit de la paralysie de la troisième paire, soit de l'affection spinale. Nous l'avons observée assez souvent avec Alf. Fournier.

3° L'ataxie locomotrice donne quelquefois lieu à une mydriase au moment où les autres signes prodromiques manquent.

3° De l'usage des préparations de belladone et de son alcaloïde, l'atropine, et de quelques autres narcotiques de la même classe, tels que le datura stramonium, la jusquiame, etc. Cette mydriase se produit non-seulement par suite de l'instillation des gouttes d'atropine dans l'œil, mais aussi lorsqu'on administre pendant quelque temps ce médicament à l'intérieur. Il résulte des recherches faites par Donders (1) qu'une solution de $0^{gr},20$ de sulfate d'atropine dans 30 grammes d'eau paralyse l'action de l'iris et du muscle accommodateur pour dix ou douze jours. Tout au contraire, une solution de $0^{gr},05$ pour 300 grammes d'eau procure la dilatation de la pupille sans paralysie du muscle accommodateur.

Instillée dans l'œil, l'atropine est absorbée par la cornée; mais si cette membrane est malade, son absorption s'affaiblit, et souvent elle devient nulle.

4° Les causes traumatiques, les contusions et les blessures sur le front et l'orbite donnent lieu à une mydriase qui demeure souvent incurable.

5° L'excitation du grand sympathique peut amener quelquefois des mydriases passagères; c'est ainsi qu'on peut s'expliquer la dilatation excessive des pupilles chez les personnes qui souffrent des vers intestinaux.

6° L'irritation d'une ou de plusieurs branches de la cinquième paire peut aussi occasionner la mydriase. Desmarres a obtenu la guérison d'une mydriase par l'extraction d'une dent molaire cariée.

7° Quant aux mydriases secondaires, consécutives aux affections du nerf optique ou de la choroïde, elles sont très-nombreuses. Leur étude ne pourra être faite que lorsque nous nous occuperons des maladies de ces membranes. Disons seulement qu'elles s'observent dans un glaucome, dans une luxation du cristallin et dans la névrite optique.

Diagnostic. — Lorsque, chez un malade, les pupilles sont larges, on doit d'abord s'assurer si la dilatation est permanente ou non. On sait, en effet, que chez les personnes chloro-anémiques, chez les enfants, et surtout chez les myopes, les pupilles sont habituellement larges, mais elles se contractent néanmoins et ne constituent pas de mydriase proprement dite.

Une dilatation de la pupille dans un seul œil, quoique relativement peu prononcée, constitue une mydriase.

(1) Donders, *Anomalies of Refraction and Accomodation*, transl. in english, p. 585.

Une mydriase idiopathique n'est accompagnée ni d'altération de la cornée, ni d'injection scléroticale. Quand cette dernière existe, il faut rechercher si l'œil n'est pas sous le coup d'une attaque de glaucome.

Lorsque le malade voit double, il y a lieu de penser à une paralysie de la troisième paire.

Une mydriase accompagnée d'un affaiblissement de la vue qui ne peut être corrigé avec une carte percée d'un trou, ni avec le verre convexe n° 10, est, selon toute probabilité, occasionnée par une affection du nerf optique.

Pronostic. — La guérison d'une mydriase idiopathique est très-difficile à obtenir; tous les moyens employés sont souvent inefficaces. Un de nos confrères distingués de Paris est atteint de cette affection depuis bientôt deux ans, et jusqu'à présent aucun des moyens prescrits par moi et par tous les autres ophthalmologistes de Paris n'a amené de résultat satisfaisant. Aujourd'hui il est devenu ataxique.

Disons cependant tout de suite que ce cas n'est pas ordinaire, et qu'on parvient ordinairement à guérir les malades, s'ils ont la patience de se soigner pendant quelques mois. Malheureusement cette affection laisse après elle une prédisposition aux récidives.

Traitement. — 1. Le premier soin du chirurgien est de rechercher la cause de la maladie et de la combattre par les moyens appropriés. C'est ainsi qu'on ordonnera des bains de vapeur et des bains sulfureux, lorsque la cause sera rhumatismale.

2. Dans le cas où les antécédents syphilitiques seront découverts chez le malade, on lui fera prendre 1 à 2 grammes d'iodure de potassium par jour.

3. Dans les affections gastriques, helminthiasiques, on agira sur les intestins.

4. Chez les chloro-anémiques, chez ceux qui sont atteints de la fièvre paludéenne, on prescrira des préparations arsenicales (0gr,05 d'arséniate de soude pour 200 grammes d'eau, une à deux cuillerées par jour), et on leur ordonnera des douches froides en été et des douches écossaises en hiver.

5. Le traitement local doit toujours marcher de pair avec la médication interne. Parmi les moyens locaux, la première place appartient naturellement aux préparations de la fève de Calabar.

L'instillation des gouttes d'ésérine ou de calabarine présente des avantages incontestables. L'action de l'extrait de la fève de Calabar a été surtout étudiée par Fraser, Robertson, Bowman, Sœlberg Wells, Giraldès, de Graefe etc. Grâce aux recherches de Vée et Leven, nous possédons aujourd'hui ce médicament précieux sous forme d'alcaloïde ; mais, comme il est insoluble dans l'eau, on doit employer pour le dissoudre quelques gouttes d'une solution acide dont se servent les pharmaciens Petit et Sonnerat, et que nous donnons ci-après.

Voici la formule dans laquelle je prescris ce collyre :

℞ Ésérine	2 centigr.	℞ Acide sulfurique	3 gouttes.
Eau distillée	10 grammes.	Eau distillée	49 grammes.
Ajoutez 10 gouttes de la solution acide ci-contre.		S. solution acide pour faire dissoudre l'ésérine.	

On fait instiller une goutte de ce collyre deux fois par jour, et l'on renouvelle son application pendant plusieurs semaines et même pendant plusieurs mois si

cela est nécessaire. Chez un de mes malades je l'ai employé pendant un an sans aucun accident; j'ajoute que c'était le seul moyen qui rendît à la vue de ce malade une clarté suffisante pour lui permettre le travail.

6. Demours conseillait l'instillation de collyres irritants, et c'est dans ce but qu'on faisait usage des collyres au laudanum et au nitrate d'argent. D'autres ont conseillé des frictions sur les tempes avec les liniments stimulants; d'autres encore faisaient électriser les yeux et les paupières. Serres d'Alais touchait avec du nitrate d'argent la cornée à sa jonction avec la sclérotique. Tous ces moyens restent le plus souvent sans aucun effet.

7. Kochanowski (1) a recommandé de prendre à l'intérieur l'ergot de seigle, à la dose de 0gr,18 à 0gr,20, trois fois par jour. Il a, en outre, employé cette même poudre avec succès sous forme de tabac à priser.

8. On obtiendra un avantage réel en prescrivant l'usage méthodique des lunettes convexes. On commence d'abord par le n° 10 convexe, et au bout de quelques semaines ou de quelques mois on passe successivement à des numéros de plus en plus faibles.

BIBLIOGRAPHIE. — Hairion, *Sur l'influence respective des différents nerfs sur les mouvements de l'iris*, rapport adressé à l'Académie de médecine de Belgique (*Annales d'oculist.*, t. XXXIII, p. 32). — Warlomont, *Annales d'oculistique*, t. XXIX, p. 279. — Bowman, *Medical Times and Gazette*, 1853, p. 91. — Donders, *Anomalies of Accommodation and Refraction of the Eye*, translated by Moore. London, 1864, p. 584. — L'Étendart, *De la mydriase*, thèse de doctorat. Paris, 1868. — Quillard, *De l'état de la pupille dans les maladies*, thèse de doctorat. Paris, 1868.

§ II. — Myosis.

On appelle *myosis* un état de la pupille dans lequel elle reste sensiblement rétrécie. Ce rétrécissement peut atteindre des proportions telles qu'il est à peine possible d'éclairer le fond de l'œil.

Cette contraction est permanente; la pupille ne se dilate point quand le malade passe d'un endroit clair en un lieu sombre; l'action de l'atropine est même plus lente et moins prononcée.

Nous savons que la contraction de la pupille se fait par l'innervation des branches du moteur oculaire commun. Elle devient d'autant plus énergique que son antagoniste, le filet du grand sympathique, est paralysé. C'est ainsi, en effet, qu'on peut expliquer les cas de myosis pathologique.

Les expériences faites sur la portion cervicale du grand sympathique, pour la première fois, par Pourfour du Petit (2), et plus tard par Dupuy et Brachet, ont démontré qu'en faisant la section du filet sympathique au cou on produisait le rétrécissement de la pupille. Budge et Waller reconnurent à leur tour que ce filet cervical n'agit que comme un conducteur de l'innervation dont le centre se trouve dans la moelle épinière, entre la dernière vertèbre cervicale et la sixième dorsale. Cette région porte, selon ces physiologistes, le nom de région *cilio-spinale*, et elle possède en outre, d'après Claude Bernard (3), les propiétés d'amener la rougeur

(1) Kochanowski, *Archives générales de médecine*, novembre, 1838, p. 351.
(2) Pourfour du Petit, *Mémoires de l'Académie des sciences*, 1727.
(3) Claude Bernard, *Système nerveux*, t. II, p. 473.

de la conjonctive, de rétracter le globe de l'œil dans le fond de l'orbite, d'aplatir la cornée et de resserrer l'ouverture palpébrale.

Étiologie. — Le myosis peut se présenter dans les conditions suivantes :

1° Chez les presbytes, à un certain âge on la voit se développer à la suite des efforts faits par le malade pour accommoder à de petites distances et pour voir les objets très-fins. De là résulte une sorte de spasme de la pupille.

2° Le myosis artificiel est produit par l'action directe des opiacés et de diverses préparations de la fève de Calabar. L'extrait de calabar, de même que son alcaloïde l'*ésérine*, agit sur la pupille en y provoquant des contractions très-prononcées, qui persistent plus ou moins longtemps selon la dose de médicament. Il faut dire pourtant que son effet ne dure que quelques heures, et si l'on augmente la dose, on provoque des symptômes d'intoxication générale, tels que douleurs de tête, des nausées ou des vomissements, un malaise général et même des coliques, comme j'ai eu occasion d'observer chez une de mes malades.

3° L'intoxication opiacée peut laisser une prédisposition à des myosis plus ou moins persistants, comme j'ai eu l'occasion d'observer chez une de mes malades, qui s'était empoisonnée en avalant une très-forte dose de laudanum.

4° Dans certaines affections nerveuses de nature hystérique.

5° Dans quelques altérations de la moelle épinière et la pupille. Nous avons signalé avec Duchenne (de Boulogne) l'existence de myosis comme un des phénomènes concomitants dans l'ataxie locomotrice progressive. Chez quelques-uns de nos malades, nous avons pu constater avec cet éminent clinicien l'injection des conjonctives pendant les crises douloureuses. Le myosis peut aussi exister avec l'atrophie des papilles.

6° Willebrand (1) rapporte un cas de myosis occasionné par une compression directe du grand sympathique par les ganglions lymphatiques du cou engorgés, et qui a guéri après disparition de cet engorgement sous l'influence du traitement antisyphilitique. Nous avons vu de pareils faits dans la clinique du professeur Richet.

Gairdner (2) a cité un fait d'anévrysme du tiers interne de l'artère sous-clavière gauche accompagné de myosis de l'œil gauche.

Poiteau (3) a réuni un grand nombre de faits pathologiques relatifs aux lésions de la portion cervicale du grand sympathique. Les observations se rapportant aux lésions qui abolissent les fonctions du grand sympathique sont au nombre de 19. Dans toutes, l'existence du myosis est confirmée, et Poiteau déclare que le rétrécissement de la pupille est constant, stable, essentiel.

Les contractions et le resserrement de l'iris peuvent se présenter quelquefois sous une forme spasmodique. Cet état est appelé *hippus*.

Traitement. — Lorsque la maladie est idiopathique et qu'elle n'est pas due à une cause organique quelconque, on emploiera avec succès des ventouses sur le dos, scarifiées ou sèches, des purgatifs et de l'hydrothérapie. Si ce traitement ne suffit pas, on enverra le malade à la campagne, et on lui ordonnera des frictions de belladone et des instillations d'atropine dans l'œil.

(1) Willebrand, *Archiv für Ophthalmologie*, Bd. I, Abth. I, S. 310.
(2) Gairdner, *Monthly Journal of medical Science*. Edinburgh, January 1855, p 71.
(3) Poiteau, thèse de doctorat. Paris, 1869.

Si la cause est syphilitique, et si l'on reconnaît la présence d'une tumeur, comme dans le cas de Willebrand, on prescrira le traitement iodique.

Bibliographie. — Willebrand, *Archiv für Ophthalmologie von Graefe*, Bd. I, Abth. I, S. 310. — Gairdner, *Monthly Journal of medical science*. Edinburgh. Jan. 1855, p. 71. — Claude Bernard, *Système nerveux*. Paris, 1858, t. II. — Ogle, *Medico-chirurgical Transactions*. 1858, vol. XLI, p. 398. — Eulenburg et Guttmann, *Archiv f. Psychiatr. u. Nervenkrank*. 1868, vol. I, 2e partie, p. 421. — Poiteau, thèse de doctorat. Paris, 1869. — Galezowski, *Du myosis spontané* (*Recueil d'ophth.* Paris, janvier 1874).

§ III. — Tremblement de l'iris (iridodonésis).

Il est fréquent d'observer des yeux sains dans lesquels l'iris subit un mouvement ondulatoire et une sorte de tremblement dans sa partie périphérique. Les myopes offrent surtout cette particularité; chez eux le corps vitré est plus liquéfié que chez d'autres, et les deux chambres, antérieure et postérieure, sont plus distendues; l'iris tremblote et oscille légèrement à chaque mouvement de l'œil.

On peut constater ce mouvement oscillatoire en fixant attentivement un point quelconque de l'iris près de son grand cercle, pendant qu'on fait exécuter à l'œil du malade des mouvements rapides en haut et en bas, à droite et à gauche. On aperçoit alors une légère onde liquide s'abattre sur la surface de l'iris. C'est au tremblement de l'iris qu'est dû cet effet.

Mais le tremblement devient morbide et indique un trouble de nutrition des membranes internes de l'œil ou le déplacement du cristallin qui lui sert de support, lorsque ces symptômes sont très-prononcés et qu'ils se manifestent sur toute la surface de ce diaphragme.

Quand le tremblement est arrivé à ce degré, il est rare que la pupille puisse se contracter; elle reste le plus souvent dans un état de dilatation moyenne.

Étiologie. — 1. La luxation du cristallin, spontanée ou traumatique, est une cause fréquente de tremblement de l'iris.

2. Il se produit aussi après l'extraction de la cataracte, surtout dans les cas où l'iris n'est pas adhérent à la capsule. Quelquefois ce tremblement après cette opération n'est que passager.

3. Il se manifeste encore dans certains cas de blessures et de contusions de l'œil, où la mydriase se déclare avec ou sans enclavement d'une partie de l'iris. Il y a très-probablement alors rupture de la zone de Zinn, et la communication s'établit entre la chambre postérieure et le corps vitré, sans que pour cela le cristallin perde sa position.

4. Un tremblement de l'iris peut être dû au ramollissement considérable du corps vitré, en totalité ou dans son segment antérieur seul. Quelques auteurs nient l'existence de cette cause. Il est vrai que la liquéfaction du corps vitré peut n'exister que dans son segment postérieur et les flocons peuvent se déplacer avec une grande rapidité; alors le tremblement de l'iris n'aura pas lieu.

5. On le constate dans l'hydrophthalmie, et dans quelques variétés ou périodes de décollement de la rétine.

6. Certains individus naissent avec un tremblement des yeux (*nystagmus*) et

le tremblement de l'iris. On découvre chez eux des vices de conformation dans les membranes internes de l'œil et des opacités capsulaires antérieures ou du segment postérieur.

Cet état de l'iris n'exige aucun *traitement*, et ne doit être considéré que comme un symptôme des diverses altérations dont nous avons parlé.

Bibliographie. — Velpeau, *Dictionnaire* en 30 vol., t. XVII, p. 138. — Sichel, *Iconographie*, p. 192. — Fano, *Gazette des hôpitaux*, 25 février 1864.

ARTICLE VI

ANOMALIES DE L'IRIS.

A. Iridérémie, aniridie ou absence de l'iris. — Cette anomalie se rencontre rarement. Quand elle existe, l'iris manque complétement; quelquefois pourtant il est réduit à un anneau étroit ou à un segment d'anneau.

Cet état particulier est consécutif à un arrêt de développement pendant la vie intra-utérine, et comme ce cercle ou anneau apparaît vers le quatrième mois de la vie fœtale, ainsi qu'Ammon (1) l'a constaté, on peut, d'après l'absence ou la présence de ce petit anneau indiquer l'époque précise de l'arrêt de développement survenu dans cette membrane.

L'iridérémie est le plus souvent héréditaire dans le sexe masculin; von Ammon l'a vue se transmettre de la mère à la fille. Foachon (2), sur 28 cas d'iridérémie, a constaté 14 fois la transmission héréditaire à une ou plusieurs générations.

Ordinairement le fond de l'œil apparaît grisâtre ou bleuâtre; les malades ont une vue faible; ils ne distinguent pas bien au loin, ni au grand jour. Souvent ils sont affectés d'un tremblement des yeux désigné sous le nom de *nystagmus*. Les deux yeux offrent habituellement la même anomalie.

Lorsqu'on examine l'intérieur de l'œil, on y trouve souvent d'autres anomalies, telles que la luxation ou des opacités congénitales des cristallins, un arrêt de développement dans la choroïde et dans le muscle accommodateur.

Dans un cas observé par Sœlberg Wells, le malade présentait une iridérémie complète des deux yeux avec luxation et opacité partielle des cristallins, alors que son fils n'avait que l'iridérémie simple.

Pour diminuer la sensibilité exagérée qu'éprouvent pour la lumière les yeux affectés d'iridérémie, on peut se servir des lunettes panoptiques de Serres (d'Alais), ou bien de lunettes appropriées à la vue et qui sont entourées d'un large diaphragme opaque.

B. Coloboma, ou fente congénitale de l'iris. — Le coloboma est une sorte d'échancrure que l'on rencontre à la partie inférieure de l'iris; je l'ai vu une fois à sa partie interne. Cette échancrure est complète, se prolonge depuis la pupille jusqu'au bord ciliaire, et ressemble à une pupille artificielle. Mais il arrive quelquefois que le bord pupillaire est uni d'un bord à l'autre par une légère bride ou filet brunâtre, comme j'ai pu le constater en 1870 en présence de mon ami, le docteur Daguenet, chez une jeune fille de huit ans.

Cette anomalie est due à un arrêt de développement de l'iris pendant la vie

(1) Von Ammon, *Archiv von Graefe*, Bd. IV, Abth. I, S. 124.
(2) Foachon, *Gaz. méd. de Strasbourg*, 1841, p. 230.

intra-utérine. Elle existe le plus souvent dans les deux yeux, et il n'est pas rare de rencontrer d'autres anomalies dans l'œil, telles que la cataracte zonulaire, capsulaire ou même nucléolaire, que j'ai eu l'occasion d'observer chez un jeune homme de dix-huit ans. Le coloboma de la choroïde est une des anomalies qui accompagnent souvent celui de l'iris. L'observation que nous rapportons avec figure dans notre atlas ophthalmoscopique (1) peut servir d'exemple.

Diagnostic différentiel. — Le coloboma congénital de l'iris peut être confondu avec une pupille artificielle ou avec une rétraction complète de cette membrane survenue à la suite d'une blessure.

1. On reconnaîtra la pupille artificielle en remarquant que les fibres circulaires de l'iris arrivent jusqu'à la marge de la fente et s'y arrêtent brusquement, tandis que dans le *coloboma* irien elles s'incurvent pour suivre les contours de l'échancrure jusqu'au cercle ciliaire.

2. Dans le cas de traumatisme de l'iris il y a très-souvent un tremblement très-prononcé de ce diaphragme, et s'il y a une échancrure, elle se trouve en haut ou en dehors, siége qu'occupe rarement le coloboma.

Lorsque le coloboma de l'iris n'est point compliqué d'autres anomalies, la vue est ordinairement parfaite, et aucun traitement n'est nécessaire.

C. **Corectopie.** — Cette forme d'anomalie est constituée par un déplacement de la pupille vers la périphérie de l'iris. On sait que la pupille n'est presque jamais exactement au centre de ce diaphragme, mais qu'elle se trouve un peu en dedans et en haut. Cette disposition peut être fortement exagérée, et la pupille peut apparaître sous forme d'une fente vers la périphérie de l'iris. Les deux yeux présentent ordinairement cette conformation irrégulière, qui peut être accompagnée elle-même d'autres altérations congénitales, telles que cataracte, luxation du cristallin, etc.

D. **Acorie ou synizésis congénitale.** — C'est la persistance de la membrane pupillaire, état dans lequel la pupille reste fermée après la naissance par une membrane d'un blanc grisâtre, légèrement brunâtre, et ressemblant par sa couleur à celle de l'iris.

D'après Ch. Robin (2), cette membrane est constituée par une substance amorphe, transparente, parcourue par un réseau de capillaires fins et très-serrés. Ces vaisseaux proviennent d'anses anastomotiques qui se trouvent près du centre de la membrane pupillaire et se continuent avec ceux de la petite circonférence.

La membrane pupillaire ferme la pupille, selon J. Cloquet, jusqu'au septième mois de la vie intra-utérine, puis elle se rétracte, s'écarte et se replie sur le bord pupillaire.

Mais il arrive quelquefois qu'elle ne disparaît point, ou qu'elle ne se rétracte qu'en partie. On voit alors dans la pupille, après la naissance, une membrane unie, exsangue ou vasculaire, fermant complétement cette ouverture. Quelquefois elle est traversée dans des directions différentes par des brides qui ne sont autres que des débris de la membrane pupillaire.

Lorsque la pupille est tout à fait obstruée, la vue est abolie. Si elle ne présente

(1) Galezowski, *Traité de l'ophthalmoscope, etc.* Paris, 1874.
(2) Robin, *Dictionnaire de médecine*, 13e édit. Paris, 1873, art. PUPILLAIRE.

que des brides, la vue est simplement troublée et souvent il y a diplopie ou polyopie.

E. **Polycorie.** — On se sert de ce nom pour désigner l'existence de plusieurs petites ouvertures qui se trouvent dans l'iris. Elles sont rarement rondes; le plus souvent elles se présentent sous des formes ovales, allongées ou triangulaires, ce qui dépend très-probablement de l'écartement des fibres de l'iris. Quelquefois il n'existe qu'une seule bande plus ou moins large divisant la pupille en deux moitiés, comme Szokalski l'a observé chez une petite fille atteinte de cette anomalie prise à tort et soignée pour une iritis syphilitique.

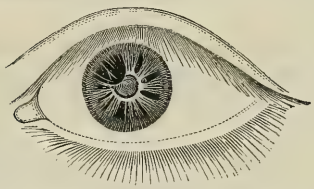

Fig. 185. — Polycorie.

Voici un autre fait (fig. 183) beaucoup plus intéressant, observé par Alfr. de Graefe sur un jeune homme de dix-sept ans. Les deux iris étaient percés de nombreuses ouvertures en partie masquées par une sorte de membrane placée derrière le diaphragme irien. L'intérieur de l'œil pouvait être distingué facilement avec l'ophthalmoscope et ne présentait aucune altération.

Si l'affection n'amène pas de trouble de la vue, il ne faut instituer aucun traitement; mais si la vue est affaiblie, il est alors nécessaire de faire une pupille artificielle.

Bibliographie. — Foachon, *Gaz. méd. de Strasbourg*, 1841, p. 230. — Cornaz, *Des abnormités congénitales des yeux*. Lausanne, 1848, p. 91. — Von Ammon, *Ammon's Zeitschrift*, t. I, p. 55-64; *Archiv für Ophthalm. von Graefe*, Bd. IV, Abth. I, S. 122; et *Annales d'oculistique*, t. LXIII, p. 157. — Ch. Robin, *Dictionnaire de médecine*, 12e édition, 1865, article Pupillaire (membrane), p. 1249. — De Graefe, *Archiv f. Ophthalm.*, 1865, Bd. XI, Abth. I, p. 209.

ARTICLE VII

PUPILLE ARTIFICIELLE ET SES INDICATIONS.

On a désigné sous le nom de *pupille artificielle* toute opération ayant pour but de rétablir le passage nécessaire aux rayons lumineux, quand la pupille naturelle est fermée par des exsudations ou masquée par une tache centrale de la cornée.

Mais cette opération est souvent pratiquée dans un but tout à fait différent; tantôt comme moyen antiphlogistique, tantôt comme moyen auxiliaire d'autres opérations.

D'après les diverses indications, les modes opératoires doivent nécessairement être modifiés et appropriés aux conditions particulières de chaque maladie, et même de chaque cas particulier. Avant d'étudier les indications de l'opération de la pupille artificielle, il importe de connaître les méthodes opératoires, telles qu'elles sont pratiquées actuellement.

Cheselden a pratiqué le premier la pupille artificielle, en 1728; mais on sait par quelles phases cette opération a passé avant d'arriver à la perfection à laquelle elle est arrivée aujourd'hui. Disons tout de suite que c'est à Desmarres père que revient le mérite d'avoir simplifié les méthodes usitées en rejetant celles qui présentaient des dangers réels et en ne conservant que l'excision et le déchirement.

Avec les progrès accomplis en ophthalmologie, le besoin des anciennes méthodes s'est fait de nouveau sentir pour des cas particuliers, et l'on a dû revenir aux procédés d'iridodisis, d'iridotomie et d'enclavement. Il est donc utile de donner la description abrégée de chacun de ces procédés et surtout de l'iridodialyse de la corélysis et de l'iridotomie qui peuvent être tentées dans certains cas exceptionnels (1).

§ I. — Iridectomie ou excision de l'iris.

Cette opération consiste à exciser une partie quelconque de l'iris, et elle peut être pratiquée dans les différentes parties de cette membrane : en haut, en bas, dans sa partie externe ou interne, selon les indications particulières qui peuvent se présenter.

Instruments. — Voici les instruments qui sont nécessaires pour cette opération :

a. Un blépharostat à branches solides et à ressort puissant, mais organisé de

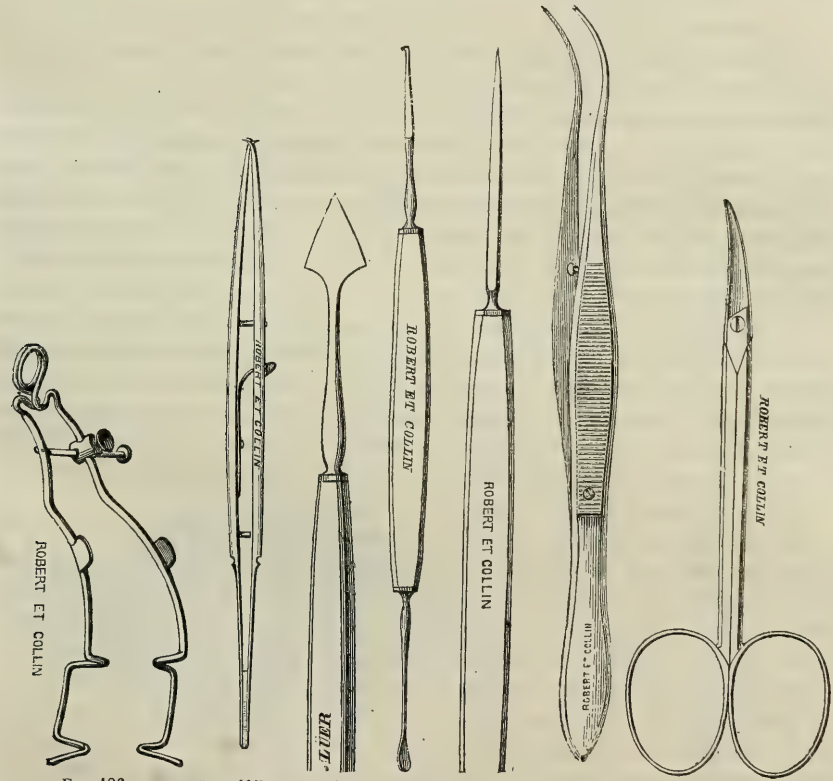

Fig. 186. Fig. 187. Fig. 188. Fig. 189. Fig. 190. Fig. 191. Fig. 192.

Fig. 186 à 192. — Instruments pour la pupille artificielle (*).

(1) Desmarres, *Opérations qui se pratiquent sur les yeux* (atlas du *Journal des connaissances médico-chirurgicales*. Janvier 1850).

(*) Fig. 186, blépharostat. — Fig. 187, pince à fixer. — Fig. 188, couteau lancéolaire droit. — Fig. 189, kystotome-curette. — Fig. 190, couteau de Graefe. — Fig. 191, pince à pupille artificielle. — Fig. 192, ciseaux courbes.

telle sorte que les cuillers qui entrent sous les paupières puissent se croiser et être facilement retirées (fig. 186);

b. Deux élévateurs d'argent pleins pour écarter les paupières, dans le cas où l'œil serait trop enfoncé dans l'orbite;

c. Une paire de pinces à fixer et à ressort; les deux branches doivent être terminées par des griffes bien pointues. Je préfère, dans ce cas, le modèle fabriqué d'après mes instructions, par Collin, et dont les griffes ne coupent pas la conjonctive (fig. 187);

d. Un couteau lancéolaire, droit ou courbe, d'une forme triangulaire, mais dont la largeur ne doit pas dépasser 11 millimètres (fig. 188);

e. Un couteau de de Graefe (fig. 190);

f. Une pince courbe pour saisir l'iris; ses branches rapprochées doivent se toucher très-exactement à leur extrémité et à l'endroit de leur courbure, parce que dans ces conditions elles saisissent mieux les tissus (fig. 191);

g. Une paire de ciseaux courbes sur le plat ou sur le tranchant (fig. 192);

h. Une curette de Daviel pour nettoyer et entr'ouvrir la plaie lorsque l'on veut faire évacuer le sang de la chambre antérieure (fig. 189).

Position du malade et du chirurgien. — Le malade doit être couché et avoir la tête presque complétement horizontale. A cet effet la tête du malade sera posée sur un cousin mécanique, dont on trouvera plus loin la description (voyez *Extraction de la cataracte*) et serrée entre les deux coussinets latéraux. Lorsqu'on doit pratiquer l'opération sur un enfant, ou si le malade est très-impatient, très-nerveux, on administrera le chloroforme. Bowman et Critchett préfèrent endormir tous leurs malades.

Le chirurgien se placera du côté droit par rapport au malade, quand il se proposera d'exciser l'iris dans la partie inférieure des deux yeux ou dans la partie interne de l'œil droit et externe de l'œil gauche. Il se placera au chevet du lit, quand il aura à pratiquer l'iridectomie dans la partie supérieure des deux yeux ou dans la partie interne de l'œil gauche et externe de l'œil droit.

Avant de commencer l'opération, on doit s'assurer si le malade n'a pas le cou serré, et si l'œil qui doit être opéré est bien éclairé.

Manœuvre opératoire. — *a. Incision de la cornée.* — Après avoir écarté les paupières, soit avec un blépharostat, soit avec deux élévateurs confiés à un aide, le chirurgien saisit avec les pinces à griffes la conjonctive et les tissus sous-jacents dans un point rapproché de la cornée et tout à fait opposé à celui où il faut pratiquer l'incision. Si la pince ne tient que la conjonctive, on la réapplique pour la seconde fois en cherchant à appuyer plus fortement contre la sclérotique.

L'incision de la cornée peut être pratiquée de deux manières : ou bien on enfonce le couteau de de Graefe comme pour une opération de la cataracte et on incise la cornée à son bord (voy. la fig. 193), ou bien on enfonce le couteau lancéolaire, non dans la cornée, mais dans la sclérotique, à 1 millimètre du bord cornéen (fig. 194); le couteau est d'abord tenu perpendiculairement à la surface de la cornée; mais, aussitôt qu'on sent la résistance vaincue, on abaisse le manche de l'instrument et l'on relève sa pointe, qui apparaît dans la chambre antérieure, puis on le fait glisser parallèlement à la surface de l'iris, jusqu'à ce que l'étendue de la plaie soit de 5 à 6 millimètres.

Dans cette manœuvre, du reste très-délicate, le chirurgien surveillera deux points : la pointe du couteau, qui doit être autant que possible rapprochée de la

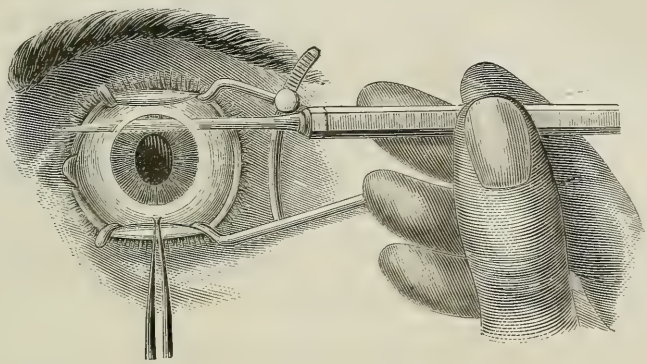

Fig. 193. — Incision de la cornée avec le couteau de de Graefe.

cornée, et les deux bords de la plaie, qui, dans leur trajet, ne devront ni s'éloigner ni se rapprocher de la cornée.

Aussitôt l'incision terminée, on retirera brusquement le couteau, afin que, l'humeur aqueuse échappée, le cristallin ne vienne point heurter contre la pointe de l'instrument.

Lorsqu'on veut faire une incision sur le côté de la cornée et que la chambre antérieure est trop petite, on se servira de mon couteau coudé à cataracte (fig. 195), qui permet d'inciser la cornée de dedans en dehors et juste à sa limite.

b. La *saisie de l'iris* se fait de différentes manières, soit en introduisant la pince dans la chambre antérieure, soit en saisissant l'iris hernié.

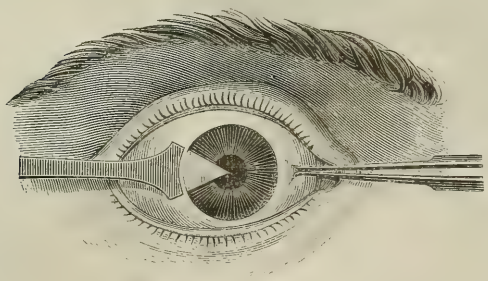

Fig. 194. — Pupille artificielle. Incision de la cornée avec le couteau lancéolaire.

Fig. 195. — Couteau coudé de Galezowski.

Les pinces étant fermées et leur convexité tournée du côté de la sclérotique, on les pousse très-doucement dans la chambre antérieure, jusqu'à ce qu'elles dépassent un peu la marge pupillaire, mais en ayant soin de porter en avant les mors de

l'instrument. Les branches sont ensuite écartées, et l'iris s'y engage tout seul; une fois saisi, on le retire au dehors.

Pendant tout le temps que la pince manœuvre dans la chambre antérieure, la main de l'opérateur doit avoir un point d'appui sur les parties voisines de la face; autrement, on risquerait de peser trop fortement sur l'iris et sur le cristallin, et occasionner la luxation ou la blessure de ce dernier.

c. Dans les cas où l'iris et surtout son bord pupillaire sont adhérents à la capsule du cristallin ou à la cornée, l'opération présente quelques difficultés. Il est alors difficile de saisir l'iris et de l'attirer au dehors; mais par des tractions plus ou moins fortes on rompt ces adhérences et on l'amène au dehors. Il peut arriver qu'on ne réussisse pas à le décoller, mais qu'il se déchire par morceaux, ainsi que l'a observé Desmarres (1). Non-seulement cette résistance et la déchirure de l'iris ne présentent point de danger, mais, dans les cas d'irido-choroïdite, c'est le seul moyen de guérison.

C'est à Desmarres père que nous sommes redevables de cette découverte; il a démontré le premier qu'on peut et qu'on doit déchirer les anciennes adhérences. Son procédé opératoire, du reste, qui a reçu le nom d'*iridorhexis* ne diffère de l'iridectomie que par les manœuvres plus laborieuses de la pince pour saisir et déchirer l'iris.

d. Excision de l'iris. — La partie de l'iris ramenée au dehors doit être immédiatement excisée. Ce moment de l'opération peut être exécuté par un aide habile ou bien par le chirurgien lui-même.

Lorsqu'on est assisté d'un aide expérimenté, on le place alors, avant l'opération, de telle façon qu'il puisse glisser les ciseaux le long de la plaie cornéenne. Aussitôt que l'iris est ramené au dehors, l'aide engage une branche des ciseaux courbes sous le prolapsus irien et l'autre en avant; puis, appuyant doucement avec la partie convexe des ciseaux contre les bords de la plaie, il coupera l'iris

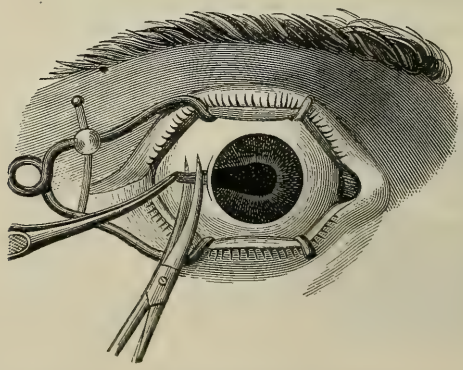

Fig. 196. — Pupille artificielle. Excision de l'iris.

aussi près que possible de la plaie (fig. 196). Si le praticien préfère exciser l'iris lui-même, il confie la pince à fixer à son aide, et passe la pince dont il tient l'iris

(1) Desmarres, *Traité des maladies des yeux*, t. II, p. 542, et *Journal des connaissances médico-chirurgicales*. Janvier, 1850, p. 9.

à la main gauche, tandis qu'il saisit les ciseaux de la main droite, et pratique la résection.

Arlt a proposé de faire l'excision en deux temps, en incisant d'abord une seule moitié de l'iris hernié, puis l'autre moitié. Cette précaution est superflue, lorsqu'on aura soin d'exciser soigneusement tout le prolapsus.

e. Il arrive pourtant qu'après l'excision il reste une partie de l'iris pincée dans l'un des angles de la plaie. Dans ce cas, on s'efforcera de ressaisir immédiatement cette portion de prolapsus et de l'exciser, ou bien on tâchera de la repousser avec la curette dans la chambre antérieure; autrement, on court le risque d'avoir une hernie consécutive qui retardera de beaucoup la cicatrisation.

f. L'excision de l'iris est habituellement suivie d'un épanchement de sang, qui s'écoule en partie au dehors, et en partie dans la chambre antérieure. Mais cette hémorrhagie n'est jamais grave; souvent il n'y a même que quelques gouttes de sang. Dans le cas où l'épanchement est très-abondant, on cherche à le faire sortir de la chambre antérieure au fur et à mesure qu'il se reproduit en écartant légèrement les bords de la plaie avec la curette de Daviel. On peut aussi faire sortir le sang de la chambre antérieure en enlevant le blépharostat et la pince à fixer, et en glissant à plusieurs reprises la paupière supérieure ou inférieure sur la cornée dans une direction verticale à la plaie; on essaye de ramener ainsi tout le sang vers la plaie, que l'on rend béante.

g. Le pansement est très-simple : on colle les paupières avec de petites bandelettes de taffetas Marinier ou l'on applique sur les yeux un bandage compressif.

Le bandage est posé de la façon suivante : on place sur les deux yeux une petite compresse fine ayant une échancrure pour le nez, et par-dessus de petites rondelles de charpie fine, jusqu'à ce que la fosse qui existe entre la racine du nez et le bord sourcilier soit remplie; puis on fixe le tout par quelques tours d'une bande de toile de vieux linge ou de flanelle. On aura soin en appliquant ce bandage de n'exercer qu'une pression légère et méthodique.

Reporté dans son lit, le malade sera couché sur le dos, et l'on aura soin de lui relever les épaules et la tête avec des oreillers; les rideaux de la chambre seront baissés; le malade restera tranquille et ne parlera que très-peu. On ne lui accordera que des bouillons et des potages légers. La garde-malade mouillera de temps en temps le bandage en laissant tomber quelques gouttes d'eau.

Le lendemain on enlèvera la bande et l'on vérifiera l'état de la plaie; mais on continuera la compression de l'œil durant cinq ou six jours.

Accidents qui peuvent survenir pendant ou après l'opération. — 1. La conjonctive peut être seule saisie avec la pince à fixer, et en se déchirant elle donnera lieu à une large ecchymose sous-conjonctivale. Il suffit, dans ce cas, d'appliquer la pince une seconde fois, mais en ayant soin de saisir les tissus sous-conjonctivaux; quant à l'ecchymose, elle disparaîtra toute seule.

2. L'incision de la cornée peut être trop petite. Rien n'est plus facile que de l'élargir, soit avec un petit couteau mousse (fig. 197), soit avec des ciseaux dont une branche est émoussée à son extrémité (fig. 198).

3. L'incision tout entière peut être faite dans l'épaisseur de la cornée, sans que le couteau ait pénétré dans la chambre antérieure. Cet accident provient de la position trop horizontale que l'on a fait prendre à l'instrument. On comprend très-bien

que l'iris ne saurait être ramené au dehors à travers une plaie dont l'ouverture interne correspond presque au bord pupillaire. Lorsqu'on s'aperçoit d'un pareil accident, on doit chercher à élargir la plaie dans un de ses bords avec un couteau mousse, et l'on tâchera de prolonger l'incision interne vers le bord sclérotical.

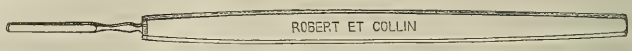

Fig. 197. — Couteau mousse.



Fig. 198. — Ciseaux à pointe émoussée.

4. L'iris peut être incomplétement et trop brusquement excisé, ce qui donnera lieu à une ou deux petites hernies dans les deux angles de la plaie. Dans ces cas il sera nécessaire d'exciser séparément chaque lambeau de l'iris ainsi enclavé, ou bien de les repousser avec la curette dans la chambre antérieure.

5. D'autres accidents beaucoup plus graves peuvent survenir après l'excision de l'iris, comme le constate la statistique de Bader (1), qui en 1860 publia les détails de quatre-vingt-quatre opérations d'iridectomie faites à l'hôpital ophthalmologique de Londres. Quinze fois, il est survenu des hémorrhagies abondantes; une fois, le corps vitré et le cristallin s'échappèrent, et il y eut une hémorrhagie évaluée à 15 grammes de sang. Quatre fois des fragments du cristallin sortirent par la plaie. Une fois le cristallin encore dans sa capsule se présenta à l'ouverture de la plaie, et six heures après on le trouva à côté du malade avec un tiers du corps vitré. Un de mes malades a présenté un cas analogue : l'excision fut régulière, mais la plaie restait béante. J'ai fait la compression; malgré cela, j'ai trouvé le lendemain, entre les bords de la plaie, des débris de cristallin que j'ai été forcé de retirer.

Ces accidents surviennent surtout dans les yeux glaucomateux, et lorsque l'œil du malade est agité par des mouvements violents durant l'opération. On peut les conjurer jusqu'à un certain point, en immobilisant l'œil, autant qu'il est possible, avec la pince à fixer ou en chloroformisant préalablement le patient.

6. Il arrive quelquefois que le résultat immédiat de l'irecdotomie est très-satisfaisant, mais qu'au bout de quelque temps la cataracte se forme. Cet accident ne peut être attribué qu'à une blessure de la capsule avec le couteau ou la pince, ou à sa déchirure par des tractions exercées sur l'iris, dans les cas d'iritis chronique ou d'irido-choroïdite.

7. La réunion de la plaie ne se fait quelquefois qu'au bout de cinq ou six jours,

(1) Bader, *Ophthalmic Hosp. Reports*. January 1860.

et pendant tout ce temps la chambre antérieure ne se rétablit point. Cela s'observe surtout dans les cas de staphylôme cornéen, et dans l'hydrophthalmie. Maintenir l'œil comprimé avec un bandeau jusqu'à ce que la plaie soit cicatrisée et la chambre antérieure rétablie est un moyen certain de guérison.

8. A la suite de l'iridectomie chez les glaucomateux, il se forme quelquefois au bord de la plaie comme une sorte de kyste transparent ou blanchâtre, que de Graefe (1) appelle *cicatrisation cystoïde*. Ces kystes persistent très-longtemps, souvent pendant toute la vie du malade. J'ai pu me convaincre qu'ils sont consécutifs à une hernie de l'iris qui reste après l'iridectomie. La cicatrisation se fait par-dessus le lambeau irien hernié; mais il se forme un trajet fistuleux entre la chambre antérieure et la pellicule cicatricielle, qui ne peut plus disparaître.

Indications pour l'excision de l'iris. — La pupille artificielle peut être pratiquée dans des conditions très-variées, et le but qu'on se propose d'atteindre n'est pas toujours le même.

Il y a trois groupes distincts d'indications pour la pupille artificielle : 1° rétablir le passage pour les rayons lumineux; 2° combattre l'inflammation d'une des membranes oculaires en diminuant la pression intra-oculaire, et 3° assurer le succès de l'extraction de la cataracte, ou d'un corps étranger de l'iris, etc. La première de ces opérations s'appelle *iridectomie optique*, la seconde *iridectomie thérapeutique* et la troisième *iridectomie prophylactique*.

A. L'iridectomie optique est pratiquée dans les conditions suivantes :

1° *Opacité partielle de la cornée.* — Une tache plus ou moins large et plus ou moins épaisse, placée vis-à-vis de la pupille, s'oppose à la vision. L'excision de l'iris en face d'une partie transparente de la cornée la rétablit.

Lorsque le leucome est central et non adhérent à l'iris, et qu'une grande partie latérale de la cornée est transparente, on devra recourir de préférence à un déplacement de la pupille normale par la méthode d'enclavement dont nous parlerons plus loin.

2° Dans le cas de cataracte congénitale centrale stratifiée, lorsqu'on peut être certain que les couches périphériques resteront transparentes pendant longtemps.

B. L'excision de l'iris sera pratiquée dans le but de combattre une inflammation chronique des membranes de l'œil, ainsi que pour diminuer la pression intra-oculaire :

1° Dans les kératites glaucomateuses et les ulcères graves, étendus de la cornée, accompagnés d'hypopion, et lorsque tous les autres moyens sont impuissants pour arrêter la destruction de la cornée (2).

2° La pupille artificielle sera indiquée dans le cas d'obstruction partielle ou totale de la pupille consécutive à une iritis à récidives. Par suite des adhérences de l'iris à la capsule, la communication est interrompue entre les deux chambres, et, comme l'humeur aqueuse est sécrétée, ainsi que nous l'avons démontré plus haut, par le cercle ciliaire faisant saillie dans la chambre postérieure, il s'ensuit que ce liquide reste emprisonné entre l'iris et le cristallin. Ce liquide repousse l'iris en avant et le cristallin en arrière, et, pourvu que cet état se prolonge, il se

(1) Graefe, *Archiv f. Ophthalmolog.*, Bd. VIII, Abth. II, S. 264.
(2) Galezowski, *Recueil d'ophthalmologie*, 2e série. Paris, 1874, avril.

produit une irido-choroïdite contre laquelle une large iridectomie est la seule ressource.

3° Dans le cas de distension partielle, ectasique de la cornée, et notamment dans le staphylôme partiel, opaque, ou le staphylôme pellucide conique. Lorsqu'on enlève une partie de l'iris dans un point diamétralement opposé au staphylôme, on diminue dans ce point la résistance à la pression intra-oculaire et l'on fait équilibrer celle du staphylôme.

4° Dans les affections glaucomateuses, la pression intra-oculaire ne peut être arrêtée que par une iridectomie.

C. L'excision de l'iris est aussi très-souvent pratiquée dans le but de faciliter diverses autres opérations ; voici ses indications :

1° Les corps étrangers et les kystes de l'iris ne peuvent être enlevés qu'avec la partie de l'iris qui les contient.

2° Dans l'extraction des cataractes dures par la méthode de de Graefe ou des cataractes molles ou secondaires par la méthode linéaire.

3° Lorsqu'on veut faire une extraction du cysticerque ou d'un corps étranger du corps vitré, opération qui a été pratiquée avec succès par de Graefe.

Lieu d'élection. — Pour que la vision binoculaire puisse être conservée, et que l'œil opéré ne soit pas ébloui par une trop grande quantité de lumière entrant par la nouvelle pupille, il faut se conformer dans l'exécution de cette opération aux prescriptions suivantes :

1° La pupille artificielle doit être établie le plus près possible de l'axe visuel ; c'est seulement dans ces conditions que la convergence des axes optiques des deux yeux pourra avoir lieu, comme l'a très-bien démontré Mollien (1) (de Chaulnes).

Le meilleur endroit pour la pupille artificielle faite dans un but optique, est la

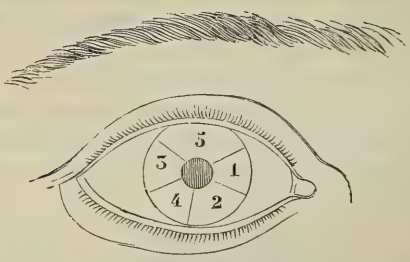

Fig. 199. — Lieu d'élection pour l'opération de la pupille.

partie interne (fig. 199, 1), puis interne et inférieure (fig. 199, 2), externe horizontale (fig. 199, 3), externe inférieure (fig. 199, 4) et en dernier lieu supérieure, laquelle sera le plus souvent masquée par la paupière supérieure.

2° Lorsque l'excision de l'iris est pratiquée dans le but d'arrêter le progrès d'une ulcération de la cornée, on choisit l'endroit le plus rapproché de l'ulcération.

3° Dans le staphylôme partiel de la cornée, l'excision est faite dans un point

(1) Mollien, *De la pupille artificielle*, thèse de Paris, 1861.

tout à fait opposé au staphylôme. Lorsque au contraire l'iris est fortement tiraillé par la cicatrice cornéenne, on fera mieux de pratiquer l'iridectomie au voisinage du staphylôme.

4° Dans les irido-choroïdites et les iritis chroniques, on choisira pour l'excision tantôt le segment inférieur, tantôt le supérieur, et l'on donnera à la plaie une grande étendue, afin que la communication entre les deux chambres soit aussi largement ouverte que possible.

5° Dans le cas de glaucome, on doit, suivant les conseils de de Graefe et de Bowman, préférer la moitié supérieure de l'iris, où la nouvelle pupille sera cachée par la paupière; alors l'œil ne sera point ébloui. Pourtant, si cette partie de l'iris était plus atrophiée que les autres, si l'œil était trop enfoncé dans l'orbite, la chambre antérieure trop petite et l'iris rapproché de la cornée, on fera l'excision, soit en dehors, ou en dedans selon le besoin.

6° S'il s'agit d'opérer dans les deux yeux, on fera en sorte que les pupilles se trouvent toutes deux en bas, ou toutes deux en dedans, et non en dehors. C'est en se conformant à nos indications que la diplopie sera évitée, et, si elle survenait, elle ne sera que passagère.

§ II. — Enclavement de l'iris ou iridésis.

Cette méthode a pour but de placer la pupille naturelle vers la partie transparente de la cornée. Son invention est due à Critchett (de Londres) (1), qui a eu l'ingénieuse idée d'attirer le bord pupillaire de l'iris dans une petite incision pratiquée dans la cornée.

L'idée elle-même de l'enclavement de l'iris n'était pas, il est vrai, nouvelle. Adams et Himly avaient pratiqué les premiers ce procédé, et plus tard Guépin (de Nantes) y avait apporté quelques modifications. Mais les inconvénients de l'ancienne méthode étaient tellement grands qu'on l'avait bientôt complétement abandonnée.

La méthode de Critchett n'est point une modification de l'ancienne, mais bien une méthode nouvelle. Voici en quoi elle consiste.

Manuel opératoire. — On fait avec une large aiguille de de Graefe ou un



Fig. 200 à 202. — Instruments pour la méthode de Critchett (*).

petit couteau de Critchett (fig. 201, 202), une incision assez large pour laisser passer un petit crochet très-fin (fig. 200). Lorsqu'on introduit la pince à travers

(1) Critchett, *Ophthalmic Hosp. Reports*, vol. V.

(*) Fig. 200, crochet. — Fig. 201, couteau courbe. — Fig. 202, couteau droit.

cette petite plaie, on cherche à saisir la partie de l'iris intermédiaire entre le bord pupillaire et le bord ciliaire, et on l'attire au dehors. L'iris ainsi enclavé dans la plaie doit y être maintenu jusqu'à ce que la cicatrisation ait lieu. Critchett fait glisser à cet effet un nœud de fil de soie assez fin le long de la pince à canule dont il se sert, et il étrangle avec ce fil la portion de l'iris amenée au dehors.

Pour faciliter l'application de la ligature, Waldau a fait construire une pince spéciale, dont les branches divergent par leurs extrémités entre lesquelles est placé le nœud. Pour serrer le nœud, il suffit d'ouvrir les branches.

Dans ces derniers temps, Critchett a modifié son procédé de la manière suivante : au lieu de se servir de la pince, il introduit un petit crochet mousse (fig. 200), qu'il engage dans la pupille, et attire son bord en dehors de la plaie pour l'y fixer avec une ligature.

Modification adoptée par Pagenstecher. — La modification apportée par cet auteur est très-importante, puisque elle a porté sur l'incision sur la sclérotique, et a réussi à fixer le prolapsus irien au moyen d'un simple bandeau compressif.

Mais, pour obtenir ce résultat favorable, il faut que la section ne dépasse pas 2 millimètres, comme le remarque fort justement Wecker, et qu'elle intéresse 3 à 4 millimètres de la surface de la sclérotique.

Au bout de vingt-quatre ou de quarante-huit heures, on coupe le prolapsus irien et la cicatrisation a lieu sans le moindre accident.

Avantages et inconvénients de la méthode. — Voici les avantages : 1° la pupille déplacée se rapproche par sa forme de la pupille normale ; 2° elle conserve les fibres du sphincter de l'iris et reste contractile.

Parmi les inconvénients nous signalerons le suivant : dans les yeux granuleux, une synéchie antérieure, même la plus petite, peut être l'origine d'un staphylôme plus ou moins grave, comme l'a constaté plusieurs fois mon excellent ami le docteur Cuignet (d'Alger).

Indications de la méthode. — L'enclavement de l'iris (iridésis) pourra être avantageusement appliqué : 1° dans les opacités partielles de la cornée, lorsqu'une grande partie de cette membrane reste transparente ; 2° dans le staphylôme pellucide, conique, on pratique, selon l'avis de Bowman, deux enclavements de l'iris, un en bas et l'autre en haut ; 3° dans les cataractes centrales congénitales, lorsque les couches périphériques restent complétement transparentes.

§ III. — Iridodialyse ou décollement de l'iris.

Cette méthode a été découverte et mise à exécution par Scarpa et Schmidt ; mais avec ces différences que le premier la faisait par la sclérotique et le second par la cornée. Ces deux procédés sont tombés en désuétude à cause des dangers que présentait leur exécution et des suites graves qu'ils entraînaient.

Le procédé d'iridorhexie de Desmarres remplace très-heureusement cette méthode dans l'immense majorité des cas.

Il faut avouer pourtant que la méthode de décollement de l'iris peut quelquefois offrir des avantages considérables, surtout lorsqu'on peut s'attendre à des adhérences étendues de l'iris sur une grande superficie du cristallin. Je me suis convaincu à plusieurs reprises que l'iridectomie reste alors sans résultat. Je pense

donc qu'il sera utile, dans ces cas désespérés, de recourir au décollement de l'iris. Voici en quoi consiste cette méthode :

Manuel opératoire. — Après avoir fixé l'œil comme dans les méthodes précédentes, le chirurgien pratique une ponction de 4 à 5 millimètres sur le point le plus rapproché du centre de la cornée, et il introduit ensuite à travers cette plaie un petit *crochet à décollement* (fig. 203) qu'il glisse entre l'iris et la cornée, de

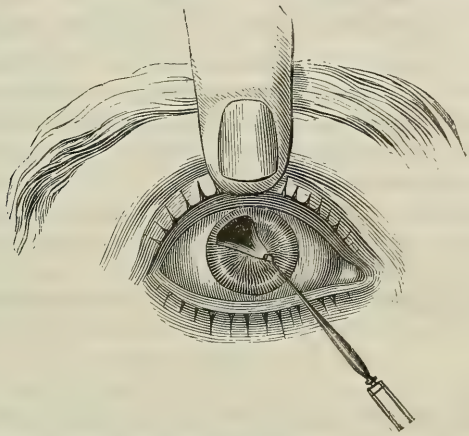

Fig. 203. — Iridodialyse ou décollement de l'iris.

telle sorte que sa pointe soit placée en bas et sa convexité en haut. Arrivé au point d'insertion de l'iris au corps ciliaire, et derrière le bord sclérotical, il fait faire au manche un quart de tour, accroche l'iris par un petit coup sec d'avant en arrière et l'attire du côté de la plaie. Le plus souvent ce diaphragme n'oppose plus de résistance, et une fois entraîné hors de la chambre antérieure, il est excisé comme dans une iridectomie ordinaire.

Mais il arrive quelquefois qu'au lieu d'une petite portion de l'iris, on décolle et on lève l'iris tout entier. Tel est le cas rapporté par de Graefe; tel est aussi le cas suivant tiré de ma propre pratique. Chez un malade que j'ai opéré pour une irido-choroïdite, à peine avais-je saisi l'iris, que je l'ai vu sortir tout entier. L'iridérémie complète a été la conséquence de l'opération ; le malade guérit complétement, et ce qui est digne de remarque, c'est que l'éblouissement qui s'est manifesté à la suite de l'opération n'a duré que cinq mois ; aujourd'hui il voit très-bien de cet œil.

Le docteur Cuignet (d'Alger) (1) a publié, sous le titre de l'*Arrachement de l'iris en totalité ou en partie,* une série d'observations, dans lesquelles il démontre qu'on peut décoller cette membrane de toutes les attaches ciliaires, et que cette opération peut être commandée dans certaines circonstances. Sur 20 tentatives d'arrachement de l'iris, il a réussi 8 fois à l'extraire en totalité ; l'irido-choroïdite a été arrêtée.

J'ai pensé depuis qu'il y aurait, dans certains cas d'irido-choroïdite grave, un avantage réel à enlever l'iris tout entier. C'est dans ce but que je pratique l'*irido-*

(1) Cuignet, *Journal d'ophthalmologie.* Paris, 1872, p. 247.

dyalise; mais, au lieu de me servir d'un crochet, j'ai recours à une pince droite à mors fins, mais saillants.

En résumé, je pense que la méthode de décollement de l'iris en totalité et son extraction peuvent présenter des avantages incontestables pour la guérison de certains cas d'irido-choroïdite grave.

§ IV. — Corélysis ou dégagement du bord pupillaire.

Cette opération a pour but de débarrasser la pupille des adhérences qui se sont établies entre l'iris et la capsule. Streatfield est l'inventeur de cette méthode. Il a pensé qu'il y aurait avantage à conserver à la pupille sa position et sa forme normales, et à ne lui enlever que des brides exsudatives ou les synéchies postérieures qui formaient son adhérence avec la capsule.

Manuel opératoire. — Les instruments nécessaires pour pratiquer cette opération sont : une large aiguille et une *spatule-crochet* (fig 204).

Fig. 204. — Spatule-crochet.

On pratique avec une large aiguille une ponction de la cornée à 2 millimètres de sa circonférence, et dans un point diamétralement opposé à la synéchie, lorsqu'il n'en existe qu'une seule; lorsqu'il y en a deux, on fait la ponction dans un endroit intermédiaire aux deux synéchies. L'ouverture une fois faite, on introduit la spatule-crochet dans la chambre antérieure, et l'on cherche à la glisser entre l'iris et le cristallin; puis, par des tractions modérées, on détache les adhérences en appuyant légèrement avec la spatule sur l'iris.

Pour éviter de trop fortes tractions, qui pourraient amener, soit une déchirure de l'iris, soit un décollement de ses attaches aux procès ciliaires, Desmarres fils a fait ajouter au crochet-spatule de Streatfield une lame tranchante qui peut couper les brides et faire éviter les tractions.

Une fois la pupille dégagée, on instille une goutte de solution d'atropine toutes les dix minutes pendant une demi-heure, et on applique ensuite sur l'œil un bandage compressif.

Malgré les avantages réels de cette méthode dans certains cas, elle n'est pourtant pas exempte de danger, comme le démontre le fait signalé par Hasner (1). Nous pensons donc avec Weber, qui a eu l'occasion de la pratiquer assez souvent, que ce n'est que dans les cas exceptionnels qu'on peut y recourir, car, d'un côté, dit-il, les cas sont fort rares où le malade, atteint d'une synéchie isolée, soit tourmenté par des douleurs et des troubles visuels. Dans d'autres cas, où la gravité du mal et le nombre des synéchies exigeraient l'opération, on trouve habituellement un état inflammatoire chronique de l'iris ou de la choroïde tellement prononcé qu'il rend la corélysis impossible (2). Ainsi, malgré les succès obtenus par quelques chirurgiens, ils ne la recommandent que sous toute réserve.

(1) Hasner, *Prager Vierteljahrschrift f. prakt. Heilkunde.* 1862, p. 137.
(2) Weber, *Compte rendu du Congrès d'ophthalmologie de Paris.* 1863, p. 77.

§ V. — Iridotomie.

Cette opération, qui a été pour la première fois exécutée par Cheselden (1728), vient d'être remise en pratique par Bowman, qui fit une communication au congrès de Londres, en 1872, à ce sujet. Quelques années avant, de Graefe avait recommandé ce même procédé pour le cas où, à la suite d'extraction de la cataracte, des exsudations rétro-iridiennes auront amené une obstruction complète de la pupille, et où l'excision de l'iris reste sans résultats.

Janin, Guérin et Wecker ont essayé de faire cette opération au moyen de ciseaux pointus ou mousses introduits à travers une plaie plus ou moins large de la cornée, en plein dans l'iris, que l'on incise sur place.

Selon moi, on doit procéder de deux manières différentes, suivant qu'on a affaire à une cataracte lamellaire ou à une cataracte secondaire avec atrésie pupillaire.

Voici les procédés mis aujourd'hui en usage :

Procédé de Bowman. — Lorsque la pupille artificielle doit être placée en dedans, Bowman pratique une incision avec le couteau lancéolaire, dans le diamètre horizontal de cette membrane, et près du bord externe. Par cette ouverture, il introduit un couteau mousse, large d'un millimètre, à travers le champ pupillaire, sous le bord opposé de la pupille. Le tranchant de l'instrument est alors retourné en avant, et, par un mouvement combiné de traction et de pression, il sectionne le sphincter de l'iris. Par l'écartement des fibres du sphincter pupillaire, il se forme une pupille nouvelle qui s'unit à la normale pour former une pupille pyriforme.

Procédés de l'auteur. — 1. Lorsqu'on veut pratiquer une pupille en face de la partie périphérique transparente du cristallin, je fais au bord de la cornée, sur la limite scléroticale, une petite incision avec le couteau lancéolaire, puis je retire l'iris au dehors, et, après avoir incisé son sphincter avec des ciseaux, je refoule l'iris avec une curette, dans la chambre antérieure, et j'établis une compression.

2. Lorsqu'il s'agit d'une iridocyclite ou d'une atrésie pupillaire avec cataracte secondaire, je commence par introduire une aiguille à serpette de mon modèle

Fig. 205. — Aiguille à serpette de Galezowski.

(fig. 205) à travers la cornée, dans la partie centrale de la membrane pupillaire, et, par un mouvement de va-et-vient, je cherche à inciser cette membrane, soit dans le diamètre horizontal, soit dans le vertical. Ce temps de l'opération terminé, j'incise la cornée à son bord à l'aide du couteau de de Graefe, et j'entraîne la membrane exsudative avec la partie correspondante de l'iris au dehors, pour l'exciser s'il y a lieu.

Procédé de Wecker. — Pour pratiquer cette opération, il se sert d'une paire de pinces-ciseaux de Luer (fig. 206) à branches très-mousses.

Lorsqu'il ne s'agit que d'agrandir la pupille normale dans un œil où le cristallin est sain, on fait alors une incision de la cornée du côté opposé à la pupille à créer,

puis on introduit les pinces-ciseaux, une branche au-dessous et une autre à la surface de l'iris. D'un seul coup rapide des ciseaux l'iris est coupé. Quand il s'agit de faire une iridotomie à travers une cataracte secondaire et des exsudations,

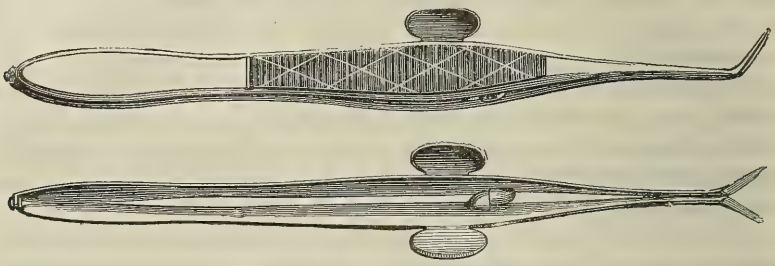

Fig. 206. — Pinces-ciseaux de Luer.

l'auteur imite alors le procédé Bowman avec cette différence qu'il se sert de ces pinces-ciseaux au lieu des ciseaux pointus.

Bibliographie. — Guépin (de Nantes), *Monographie de la pupille artificielle* et *Annales d'oculistique*, 2e vol. suppl. 1er fascicule, p. 30. — Desmarres, *Journal des connaissances médico-chirurgicales*, janvier 1850, et *Traité des malad. des yeux*. 1855, t. II, p. 516. — Bowman, *British med. Journal*, 1862, et *Annales d'oculist.*, t. XLIV, p. 222. — Critchett, *Ophthalmic Hosp. Reports*, t. V; et *Annales d'oculistique*, t. XLII, p. 130, et t. XLIV, p. 125. — Von Graefe, *Archiv. f. Ophthalm.* 1856, Bd. II, Abth. II, S. 202, et Bd. VIII, Abth. II, S. 240. — Soelberg Wells, *Ophthalmic Hosp. Reports*. 1860-1861, vol. III, p. 230, et *A treatise of the Diseases of the Eye*. London, 1869, p. 172. — Galezowski, *De la pupille artificielle*, 1862. Comptes rendus de la clinique de M. Desmarres (*Annales d'oculistique*. 1862, p. 224). — Sperino, *Études cliniques sur l'évacuation répétée de l'humeur aqueuse dans les maladies de l'œil*. Turin, 1862. — Mollien, *De la pupille artificielle*. thèses de Paris, 1862. — Froebelius, *Petersburger medizinische Zeitschrift*. 1863, p. 65. — Richet, Le Fort, Follin et Dolbeau, *Discussion sur l'iridectomie* devant la Société de chirurgie en 1864 (*Bulletin de la Société de chirurgie de Paris*. 1865, t. V, 2e série, p. 388, 391, 402, 412, 444, 454). — Bowmann, *Compte rendu du congrès d'ophthalmologie de Londres*. Paris, 1873, édit. franç., p. 202. — Hasner, *De l'irodotomie dans les cas désespérés d'irido-cyclite* (*Annales d'oculist.*, t. LXIII, p. 266). — Monoyer, *Epithelioma perlé ou margaritoïde de l'iris* (*Gazette méd. de Strasbourg*, juin 1872). — Longuet, *De l'iritis syphilit. avec perte complète de la vue* (*Journal d'ophthalmie*. Paris, 1872, — Cuignet, *De l'arrachement de l'iris en totalité ou en partie* (*Journal d'ophthalmologie*. Paris, 1872, p. 247). — Wecker, *De l'iridotomie* (*Annales d'oculist.* 1873, p. 123). — J. Fontaine, *De l'iridotomie*. Paris, 1873

HUITIÈME PARTIE

CRISTALLIN

CHAPITRE PREMIER

ANATOMIE ET PHYSIOLOGIE

Anatomie. — Le cristallin est un corps de forme lenticulaire, transparent, placé entre l'humeur aqueuse et l'humeur vitrée, à l'union du tiers antérieur de l'œil avec ses deux tiers postérieurs.

Il se compose d'une enveloppe ou *capsule cristalline* et d'une *substance propre*, transparente comme le cristal.

1. La *capsule cristalline* forme un sac complétement clos, dans lequel le cristallin se trouve logé. Elle est diaphane, très-mince, mais en même temps très-élastique. Examinée au microscope, elle reste partout homogène et transparente, et on ne peut l'apercevoir que là où elle forme des plis; elle ressemble alors à des fragments de lamelle de verre, comme Ch. Robin l'a montré (fig. 207).

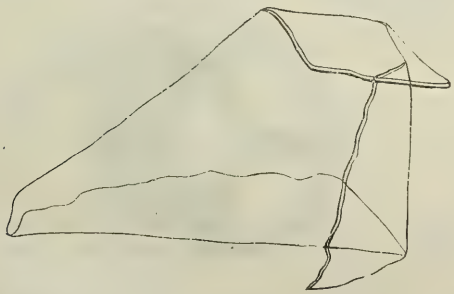

Fig. 207 — Coupe du cristallin.

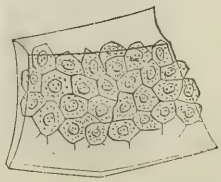

Fig. 208. — Cellules épithéliales intercapsulaires (Polaillon).

On y distingue deux parties : la capsule antérieure, dont une des surfaces baigne dans l'humeur aqueuse, et la capsule postérieure qui adhère d'une manière très-intime à l'enveloppe du corps vitré.

Au niveau de la grande circonférence du cristallin, la capsule est doublée par une autre membrane vitrée très-mince, qui, avant de quitter les procès ciliaires, se sépare en deux feuillets, dont le feuillet antérieur se confond avec la capsule antérieure, et le feuillet postérieur avec la capsule postérieure. Ces deux feuillets, réunis, se prolongent jusqu'à une certaine distance en arrière sur la membrane hyaloïdienne, et ne forment dans ce dernier point qu'une seule membrane, pigmentée par places. L'ensemble de ces deux feuillets vitrés adhérents à la capsule porte le nom de ligament suspenseur du cristallin, ou *zonule de Zinn*. L'espace compris entre les deux feuillets s'appelle *canal de Petit;* il est rempli d'un liquide transparent et fait le tour de la grande circonférence du cristallin.

La surface interne de la capsule antérieure est recouverte, d'après Ch. Robin, d'une couche de cellules épithéliales polygonales. Elles sont très-régulièrement disposées, comme on peut en juger par la figure 208.

La capsule postérieure ne contient point d'épithélium.

2. *Substance propre du cristallin.* — La masse contenue dans la capsule constitue la substance propre du cristallin. Elle est d'une transparence parfaite chez les jeunes sujets, légèrement ambrée chez les individus âgés.

Sa consistance n'est pas partout la même ; elle va en augmentant de la périphérie vers le centre, à tel point que la partie centrale constitue une sorte de noyau plus dense et plus compacte, auquel on donne le nom de *noyau cristallinien.*

Tout autour du noyau on trouve des couches superposées et qui s'emboîtent d'une manière assez régulière (fig. 210 et 211). Chaque couche est, de son côté, constituée par des fibres cristalliniennes ou *tubes*, qui sont adossées régulièrement les unes aux autres (fig. 209).

Fig. 209. — Fibres prismatiques du cristallin, d'après Becker (*).

Ces fibres sont des tubes prismatiques, remplis d'un liquide transparent et munis de noyaux ; ils sont disposés à la surface antérieure de façon à former une figure étoilée à trois branches (voy. fig. 211) ; à la partie postérieure, on distingue le plus

Fig. 210. — Coupe verticale du cristallin humain, vu de profil et grossi de trois fois et un quart. (Fr. Arnold.)

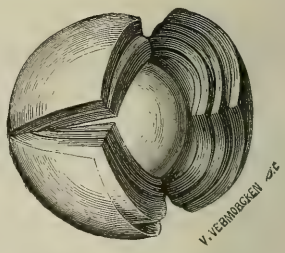

Fig. 211. — Cristallin déhiscent, offrant trois fragments triangulaires à base courbe, et montrant des feuillets qui s'emboîtent les uns dans les autres. (Fr. Arnold.)

souvent plus de trois rayons, surtout dans les cristallins des adultes. Tous ces rayons indiquent les limites des segments qui composent le cristallin ; chaque segment est constitué par des fibres cristalliniennes qui s'irradient du centre vers la périphérie et contournent cette dernière en se portant en arrière.

D'après Robin, les rapports des fibres cristalliniennes peuvent être le mieux étudié lorsqu'on les fait macérer dans une solution de nitrate d'argent concentré.

Chaque fibre qui part du milieu de la surface antérieure se recourbe autour de l'équateur (fig. 212), et se termine au centre de la surface postérieure. Si l'on examine la fibre voisine, on verra qu'elle part un peu plus bas, et se termine de l'autre

(*) *a*, fibres superficielles du cristallin, à contours réguliers, laissant voir les noyaux ; *b,c,d,e*, fibres cristalliniennes superficielles, avec leurs terminaisons, qui se présentent sous forme de prismes.

côté un peu plus loin. Toutes les fibres contiguës se placent de façon que leurs extrémités sont situées dans une ligne droite, qui forme un des rayons de la figure 213.

La figure 213 représente, d'après Becker, les dispositions de fibres cristalliniennes, ainsi que leur terminaison indiquant la coupe des prismes.

Selon ce même auteur, le cristallin possède tout un système de canaux interfibrillaires.

3. Le *noyau* du cristallin ne paraît pas avoir une structure différente de celle des couches corticales. Pourtant, d'après Bowman, ses fibres sont plus étroites, plus denses et plus intimement unies les unes aux autres; d'où il résulte naturellement une impossibilité absolue de pouvoir distinguer des couches spéciales dans le noyau. Pour Ch. Robin, le noyau est constitué par les fibres dentelées ou fibres propres du noyau.

4. Les cellules du cristallin, ou globules de Morgagni, se trouvent à la surface du cristallin et ne sont, d'après Ch. Robin, que les cellules de la couche épithéliale qui tapisse la face interne de la capsule antérieure. Elles sont très-pâles, incolores, sans granulations. Plusieurs de ces cellules ne contiennent pas de noyaux; mais plus on s'approche du centre du cristallin, plus ces mêmes cellules deviennent granuleuses, apparentes, à contours limités; on y distingue alors des noyaux ronds ou ovales.

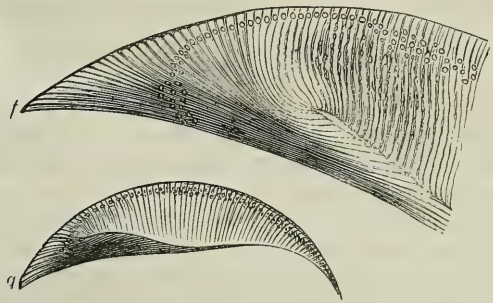

Fig. 212. — Fibres prismatiques du cristallin (*), d'après Becker.

Fig. 213. — Disposition des fibres cristalliniennes à sa surface antérieure.

Tout près du centre, elles deviennent allongées, comprimées les unes contre les autres, et finissent par former de véritables fibres. On pourrait donc supposer que les cellules de Morgagni sont des cellules mères, d'où naissent les fibres du cristallin. On les appelle cellules de Morgagni, parce que ce sont elles qui, se décomposant après la mort, se réduisent en un liquide que l'on a appelé l'*humeur de Morgagni*.

La forme du cristallin est celle d'une lentille biconvexe, dont la face postérieure est beaucoup plus bombée que la face antérieure.

Les courbures de ces surfaces ont été mesurées avec beaucoup de précision par Vallée, Krause, Helmholtz, Listing, etc.

La section du cristallin, faite dans la direction de l'axe optique, représente une ellipse dont Chaussat (1) et Brewster (2) ont déterminé les premiers l'indice de réfraction.

Krause (3) et Vallée (4) ont trouvé que les coordonnées des surfaces antérieure et postérieure du cristallin conviennent à des courbes elliptiques, et le rayon de cour-

(1) Chaussat, *Annales de chimie et de physique*, 1819, t. X, p. 337.
(2) Brewster, *Edinburgh Philos. Journ.*, 1819, p. 41.
(3) Krause, *Meckel's Archiv f. Anat. und Pathol.*, 1832.
(4) Vallée, *Théorie de l'œil*. Paris, 1843, p. 20.

(*) *f*, *g*, périphérie du cristallin et de la région d'incurvation des fibres; les fibres superficielles sont placées perpendiculairement aux couches internes concentriques prises au point d'incurvation et à la surface.

bure de la surface antérieure est, d'après Vallée, de $10^{mm},2401$, tandis qu'il est de $5^{mm},1971$ pour la surface postérieure.

D'après Helmholtz (1), l'indice de réfraction du cristallin est de $1^{mm},4189$.

D'après Krause, l'épaisseur du cristallin dans la direction de l'axe optique varie, selon les individus, entre $7^{mm},1759$ et $4^{mm},6296$.

Un peu rougeâtre chez le fœtus, complétement transparent chez l'adulte, le cristallin est légèrement jaunâtre chez le vieillard, ce qui ne diminue pourtant pas sa diaphanéité. Mais, avec l'âge, sa densité augmente notablement; il perd peu à peu son élasticité. Le muscle accommodateur ne peut plus modifier sa courbure, et l'œil est alors atteint de ce défaut d'accommodation que l'on appelle *presbyite*.

Régénération. — Depuis longtemps les auteurs ont étudié la question de la régénération du cristallin, entre autres Leroy (d'Étiolles), Midlemore et Philipeaux, mais leurs recherches restèrent inachevées et sans résultat pratique.

B. Milliot (d'Hyères), dans une remarquable monographie, est arrivé aux conclusions les plus positives suivantes :

1° La régénération du cristallin s'observe chez certains mammifères;

2° Elle se fait dans la cavité capsulaire, et en raison directe de l'épaisseur des couches corticales laissées dans la capsule;

3° La régénération a lieu dans la portion équatoriale et à la cristalloïde antérieure seule;

4° La structure microscopique des éléments du cristallin régénéré ne diffère pas de ceux du cristallin normal.

Prenant en considération ces expériences, nous pouvons faire les déductions pratiques suivantes en ce qui concerne l'œil de l'homme : c'est qu'il faut faire une très-large et très-grande ouverture dans la capsule pendant l'opération de la cataracte, si l'on veut éviter la formation de la cataracte secondaire.

Fonctions et nutrition. — Le mode de nutrition du cristallin n'est pas bien connu; pourtant, on peut dire avec une grande vraisemblance que celle-ci dépend du liquide avec lequel la capsule est en contact, c'est-à-dire de l'humeur aqueuse. Ce liquide possède très-probablement tous les matériaux nécessaires à sa nutrition, et passe par endosmose à travers la capsule. Nous savons, en effet, avec quelle rapidité l'eau distillée traverse cette membrane et augmente le volume d'un cristallin qui a été desséché.

Les maladies des procès ciliaires, en altérant la composition de l'humeur aqueuse, peuvent par cela seul compromettre la nutrition du cristallin et le rendre opaque.

Selon Ch. Robin (2), les cellules intra-capsulaires, que d'autres appellent *cellules de Morgagni*, concourent au développement des fibres du cristallin.

Le rôle du cristallin est purement optique ; il sert à concentrer les rayons lumineux venant du dehors sur la rétine. Grâce à sa consistance élastique, il peut s'aplatir ou s'arrondir sous l'influence du muscle accommodateur, et concourt par conséquent avec le muscle ciliaire à l'accommodation.

Nous pensons, en outre, que la densité et la réfrangibilité différentes des couches corticales du cristallin et de son noyau produisent une correction complète de l'aberration chromatique de l'œil, qui existerait sans cette disposition.

Bibliographie. — Fred. Arnold, *Tabulæ anatomicæ*, fasc. II, *Icones organorum sensuum*. Turici, 1839. — Becker, *Unters. über den Bau der Linse* (*Archiv f. Ophth.*, Bd. IX, Abth. 2, p. I). — Milliot, *Reproduction du cristallin* (*Bull. de l'Acad. de méd.*, 1866-67, t. XXXII, p. 408); thèse de Paris, 1871 ; *De la régénération du cristallin chez quelques mammifères* (*Journal de l'anat. et de la physiol.*, Paris, janv.-févr. 1872).

(1) Helmholtz, *Optique physiologique*, trad. franç. Paris, 1868, p. 104.

(2) Ch. Robin, *Notes sur la structure du cristallin* (*Traité des maladies des yeux*, de Desmarres, 2e édit., t. I, p. 35).

CHAPITRE II

MODE D'EXPLORATION

A. Exploration à l'œil nu. — A l'état normal, le cristallin reste complétement limpide, transparent, et n'est visible ni à l'œil nu ni au moyen de l'éclairage artificiel. Avec l'âge pourtant, il prend une coloration légèrement jaunâtre, ce qui fait qu'on aperçoit, dans ces cas, derrière la pupille, un reflet particulier qui peut très-facilement simuler une cataracte ou une teinte glaucomateuse de l'œil.

Pour s'assurer qu'il existe réellement une opacité quelconque dans le cristallin, on place le malade tout près d'une fenêtre, et, pendant qu'on abaisse et qu'on relève successivement ses paupières avec les doigts, on le fait regarder au loin et un peu de côté. Dans ces conditions, les pupilles s'élargissent et permettent au chirurgien de mieux explorer les parties qui se trouvent en arrière de l'iris. On voit alors un reflet profond légèrement grisâtre, mal défini et qui se déplace avec les mouvements de l'œil. C'est un reflet physiologique bien différent du reflet net et tranché que donnent les opacités du cristallin.

Les opacités capsulaires, de même que les cataractes corticales antérieures, peuvent être reconnues à l'œil nu, lorsqu'elles arrivent dans le champ papillaire. Les unes et les autres se présentent comme des taches blanches; mais, tandis que les cataractes capsulaires apparaissent comme des points d'un blanc luisant, ordinairement rondes ou irrégulières, les opacités corticales affectent toujours des formes géométriques telles que des lignes, des triangles, etc.

Parmi les cataractes complètes, on reconnaîtra les dures de celles qui sont molles par les caractères suivants : les premières présentent au centre des couches corticales un noyau jaunâtre, tandis que les secondes sont d'un blanc laiteux et ont presque partout une teinte uniforme, sans ou avec des stries.

B. Exploration à l'éclairage oblique. — En projetant le sommet du cône lumineux de la lampe, au moyen d'une lentille biconvexe 2 1/4, comme nous l'avons indiqué plus haut (1), on apercevra les plus légères altérations de la surface du cristallin ainsi que celles qui peuvent exister dans les couches antérieures.

On sait qu'à l'état physiologique, la capsule et la lentille ont une teinte bleuâtre. Au milieu de cette teinte bleuâtre, les moindres opacités se dessineront comme des taches blanchâtres ou brunâtres. En effet, les plus petits dépôts pigmentaires provenant d'une iritis seront aperçus sous forme d'un cercle ou de points bruns isolés. Les opacités de la capsule et du cristallin seront blanches. Avec la dilatation de la pupille, on verra facilement les opacités situées à la périphérie de la lentille.

C. Exploration à l'aide de l'ophthalmoscope. — L'examen du cristallin à l'aide de l'éclairage ophthalmoscopique donne les résultats les plus satisfaisants et les plus complets. On se sert à cet effet du miroir concave de l'ophthalmoscope, au moyen duquel on projette sur l'œil la lumière réfléchie de la lampe. En le plaçant devant son œil et appuyant légèrement contre la racine du nez et le bord orbitaire, le chirurgien examine la pupille à travers le trou central du miroir. La pupille éclairée au moyen de la lumière de la lampe réfléchie apparaît rouge écarlate (telle

(1) Voyez : Cornée, p. 251.

que la représente la figure 6, pl. I, de notre *Atlas ophthalmoscopique*); cette coloration sera d'autant plus apparente, que la pupille est plus large et que les milieux réfringents conserveront une transparence plus parfaite. Elle dépend de la lumière projetée dans le fond de l'œil et réfléchie ensuite par la choroïde.

Les opacités peuvent occuper des éléments très-variés; tantôt ce sont des stries et des points opaques dans les couches antérieures; tantôt le trouble siége dans le noyau, les couches corticales postérieures ou à la périphérie.

Rien n'est plus facile que d'apercevoir les cataractes commençantes, lorsqu'elles gagnent le centre de la pupille. Elles se présentent alors comme des taches ou des stries noires au milieu du fond rouge. Il n'en est pas de même quand il s'agit des opacités corticales périphériques, situées vers le grand cercle du cristallin. Cachées par l'iris, elles peuvent très-souvent échapper à l'examen le plus minutieux, surtout si la pupille est très-resserrée.

Pour obvier à cette difficulté, on doit projeter la lumière de manière qu'elle aille éclairer les parties les plus périphériques du cristallin situées immédiatement derrière l'iris. A cet effet, on recommande au malade de porter successivement son regard en haut et en bas, à droite et à gauche, et, pendant ce temps, le chirurgien doit projeter la lumière du réflecteur de bas en haut, ou bien de droite à gauche, et ainsi de suite.

Les opacités de la périphérie du cristallin ont ordinairement la forme de lignes disposées en rayons, de stries ou de triangles.

Dans l'état physiologique, on n'aperçoit pas ordinairement le bord du cristallin; quelquefois pourtant il apparaît sous la forme d'un anneau très-peu étendu, grisâtre ou noir, et à contours mal définis; dans d'autres cas, il se présente sous forme d'un anneau muni de petits prolongements qui ne sont dus, d'après Mauthner (1), qu'au plissement de la zonule de Zinn. Ce bord opaque du cristallin se voit distinctement quand la pupille est dilatée par l'atropine, ou lorsqu'on a fait une excision de l'iris. Le cristallin luxé offre le même rebord opaque.

Pour le diagnostic des cataractes commençantes, il importe de savoir si les opacités que l'on constate avec l'ophthalmoscope sont situées dans le cristallin, la cornée ou le corps vitré. Rien n'est plus facile que de s'assurer de l'état de la cornée au moyen de l'éclairage oblique. Quant aux opacités du corps vitré, elles ne sont pas fixes, et se déplacent dans tous les sens; leurs rapports avec le bord pupillaire varient à chaque mouvement de l'œil; tantôt elles apparaissent au centre de la pupille, tantôt elles ne peuvent être retrouvées.

Après avoir constaté la présence d'opacités dans le cristallin, on doit chercher à préciser le siége qu'elles occupent, c'est-à-dire si elles se trouvent dans le segment antérieur ou postérieur de la lentille. Ce résultat peut être obtenu au moyen d'un procédé ingénieux, mis en pratique par Desmarres père et qui a été très-bien décrit par de la Calle (2). On éclaire la pupille avec un miroir et l'on fixe l'opacité cristallinienne, puis on observe attentivement la direction que va prendre l'opacité pendant que l'œil du malade exécutera les mouvements en bas ou en haut, en dehors ou en dedans. Si l'opacité du cristallin suit les mouvements de l'œil, elle est incontestablement dans le segment antérieur; au contraire, elle se

(1) Mauthner, *Lehrbuch der Ophthalmoscopie*. Wien, 1868, p. 150.
(2) De la Calle, *De l'ophthalmoscope*, thèse de Paris, 1856, p. 38.

déplacera dans la direction diamétralement opposée à celle qu'exécute l'œil, lorsqu'elle siége dans le segment postérieur de cet organe.

L'examen ophthalmoscopique permettra aussi de reconnaître avec la plus grande facilité les déplacements ou les luxations du cristallin. On verra dans ces cas son bord arrondi et grisâtre se placer, soit vers le milieu de la pupille, soit vers un de ses côtés.

D. **Méthode de Sanson et Laugier.** — La formation dans l'œil sain de trois images d'une bougie allumée a suggéré à Sanson l'idée de se servir de ce moyen pour reconnaître les cataractes complètes ou en voie de formation. Plus tard, Laugier a étudié cette question d'une manière toute spéciale, et il est arrivé à des conclusions très-importantes au point de vue de l'application de ces expériences pour l'examen des cataractes. Le premier, il avait établi que, si l'image renversée disparaît pendant que les deux autres existent, il y a opacité des parties profondes et centrales du cristallin avec conservation de la transparence dans ses couches antérieures.

Depuis les recherches ophthalmoscopiques, cet examen a perdu beaucoup de son importance pratique; mais il aura sa valeur incontestable lorsqu'on voudra examiner la réfraction de la lumière dans les différentes couches du cristallin devenues opaques en partie ou en totalité, ou quand on voudra s'assurer de la présence ou de l'absence du cristallin.

CHAPITRE III

PATHOLOGIE ET THÉRAPEUTIQUE.

Les altérations du cristallin sont de deux sortes : ou bien la lentille subit une altération de nutrition et devient opaque, ou bien elle se déplace par suite de la rupture de ses attaches. Dans le premier cas, c'est une cataracte qui se produit, et dans le second on est en présence de l'état appelé luxation du cristallin.

Ainsi, il importe d'étudier successivement les altérations suivantes :

- 1. Cataractes
  - lenticulaires.
    - 1° Cataractes corticales molles ou demi-molles.
      - périphériques.
      - généralisées.
      - disséminées.
      - polaires.
      - lamellaires.
      - postérieures.
      - corticales complètes.
    - 2° Cataractes liquides.
      - avec noyau flottant.
      - sans noyau.
    - 3° Cataractes nucléolaires ou dures.
      - sans stries corticales.
      - mixtes ou avec des stries noires.
      - glaucomateuses.
      - pierreuses.
  - capsulaires.
    - sans altération de la lentille.
      - pseudo-membraneuses.
      - phosphatiques
        - congénitales.
        - pyramidales.
        - acquises
          - traumatiques.
          - par abcès de la cornée.
    - avec altération de la lentille.
      - capsulo-lenticulaires.
      - cataractes secondaires.
- 2. Luxations
  - complètes.
  - incomplètes.

A ces altérations nous ajouterons les corps étrangers et les cysticerques du cristallin.

ARTICLE PREMIER

DE LA CATARACTE ET DE SES DIFFÉRENTES VARIÉTÉS.

Toute altération du cristallin qui consiste dans son opacification partielle ou totale constitue une cataracte. La cataracte est *lenticulaire*, lorsque l'opacité occupe les couches corticales ou le noyau; elle est *capsulaire*, quand c'est la capsule qui est altérée.

On a cru pendant longtemps que l'opacification du cristallin débutait par la capsule; mais les recherches de Malgaigne (1) ont démontré que, dans la grande majorité des cataractes, la capsule conserve sa transparence complète, et qu'il n'y a habituellement de trouble que dans la substance propre du cristallin.

Symptomatologie. — SIGNES PHYSIOLOGIQUES. — Les phénomènes subjectifs qu'éprouvent les malades atteints de cataracte varient selon la forme de l'opacité et le lieu qu'elle occupe.

1. *Éblouissement au grand jour.* — C'est un fait presque constant que la grande lumière du jour, le soleil et la lumière du gaz gênent d'une manière toute particulière les malades atteints d'opacités cristalliniennes, surtout lorsque celles-ci s'approchent du centre. Par suite de cet éblouissement, la pupille se contracte très-fortement et les malades ne peuvent rien fixer. Les journées sombres et brumeuses, de même que les crépuscules du soir, leur sont plus favorables. Cette différence peut être facilement constatée lorsque le malade est d'abord placé en face d'une fenêtre où il ne verra presque rien, tandis qu'en lui tournant le dos il verra beaucoup plus distinctement les objets.

2. *Affaiblissement de l'acuité visuelle.* — Les opacités périphériques du cristallin peuvent exister pendant longtemps sans amener de trouble dans la vue. C'est un fait tellement constant que j'observe tous les jours des malades atteints de ces sortes de cataractes commençantes, qui conservent pendant plusieurs années une vue parfaite, sans se douter de leur état. Mais, à mesure que les opacités augmentent et s'avancent vers le centre du cristallin, la vue s'affaiblit de plus en plus; un brouillard plus ou moins épais s'étend sur tous les objets; ce brouillard s'épaissit graduellement jusqu'à ce que la vue s'éteigne tout à fait.

Un affaiblissement de la vision peut survenir quelquefois d'une manière brusque et presque instantanée, bien que les opacités se développent lentement et progressivement. C'est ainsi que j'ai été consulté, en 1868, au mois de septembre, par un de nos confrères de la capitale, qui s'était aperçu tout d'un coup à la chasse qu'il ne voyait pas de l'œil droit. L'examen m'a permis de constater des opacités périphériques dans les deux cristallins; mais, tandis que dans l'œil gauche elles étaient cachées par l'iris, dans l'œil droit elles dépassaient le bord pupillaire et gênaient la vision. Voyant bien de l'œil gauche, il ne se douta pas qu'un de ses yeux était plus faible, jusqu'au moment où, en fermant l'œil gauche à la chasse,

(1) Malgaigne, *De la nature et du siége de la cataracte* (*Annales d'oculist.*, t. VI, p. 62, t. VIII, p. 107).

il s'aperçut qu'il était borgne. L'affection était donc ancienne, mais son existence ne lui avait été dévoilée que par hasard.

En général, plus l'opacité se rapproche de l'axe optique, plus la vision est gênée.

Dans les cataractes nucléolaires, où la circonférence du cristallin reste longtemps transparente, les malades voient mieux dans un endroit sombre, et lorsqu'ils ont la pupille dilatée. Ils peuvent même, dans ces conditions, voir suffisamment pour lire ; mais, éblouis par la lumière du soleil, ils ont de la peine à se conduire. La même chose a lieu dans les cataractes lamellaires ou stratifiées.

Le développement de la cataracte a une grande influence sur l'affaiblissement de vue à distance. Les malades qui étaient presbytes et avaient besoin de lunettes convexes pour lire et pour écrire, s'aperçoivent que les objets éloignés sont d'abord perçus plus difficilement, puis ne le sont plus du tout; en même temps ils sont forcés, pour lire, de rapprocher le livre; les lunettes n'améliorent la vue que d'une manière peu sensible.

Quand la cataracte est complète, les malades sont aveugles; mais leur cécité ne ressemble point à celle des personnes amaurotiques, et, comme le disent Denonvilliers et Gosselin (1), « l'amaurotique, s'il marche, c'est en tâtonnant, mais la tête haute, les yeux tournés vers le ciel, comme pour y chercher la lumière, à l'inverse du cataracté, qui marche la tête baissée et en cherchant le demi-jour. »

3. *Dispersion de la lumière des lampes et des bougies.* — Les malades voient toutes les lumières entourées de très-grands rayons et nombreux ; la flamme elle-même paraît comme un globe rouge sensiblement augmenté.

4. *Cessation de la presbytie.* — J'ai observé chez quelques individus un phénomène bien étrange, c'est que les malades qui étaient presbytes et se servaient pour le travail des lunettes n°s 12, 14 ou 16 convexes, cessaient tout d'un coup de se servir des lunettes presbytes et commençaient à voir beaucoup plus nettement sans lunettes. Ce phénomène ne peut s'expliquer que par la trop grande dispersion de la lumière dans les lentilles segmentées, tandis que sans lunettes quelques rayons passent par le centre non réfractés jusqu'à la rétine et sont perçus très-nettement comme si on regardait à travers un trou fait dans une carte. Le docteur Boggs, de Paris, m'avait signalé un fait analogue de sa clientèle.

5. La *diplopie* ou *polyopie* monoculaire n'est pas un phénomène constant, mais je l'ai vue se produire lorsque le malade regardait les objets lumineux très-éloignés, par exemple la lune ou un réverbère placé à une grande distance. C'est surtout dans les opacités corticales qui divisent la pupille en deux moitiés, supérieure et inférieure, que j'ai pu constater ce symptôme.

6. *Mouches volantes.* — Un certain nombre des personnes atteintes d'opacités cristalliniennes se plaignent, dès le début de la maladie, de voir voltiger dans l'air des corpuscules noirs en forme de fils, de cheveux, de globules, etc.

Ces corpuscules sont appelés *mouches volantes;* mais ils n'indiquent point l'existence des cataractes, puisqu'on rencontre bien plus souvent ce symptôme chez les individus qui jouissent de la meilleure vue.

Signes anatomiques. — Pour étudier les symptômes anatomiques des cataractes, il importe de faire des distinctions selon leur forme et leur nature.

(1) Denonvilliers et Gosselin, *Traité des maladies des yeux.* Paris, 1855, p. 766.

L'altération peut commencer, soit par les couches corticales antérieures ou postérieures, soit par le noyau lui-même. Dans le premier cas, la cataracte porte le nom de *corticale;* dans le second, elle est appelée *nucléolaire.*

Ces divisions sont plus marquées au début; mais, à mesure que la maladie fait des progrès, l'opacité envahit la masse de la lentille, et il existe alors une cataracte complète, qui, d'après sa consistance, est appelée dure, molle ou liquide.

Les opacités peuvent occuper une seule couche ou zone, et rester stationnaires; il en est ainsi dans certaines formes des cataractes congénitales et que l'on appelle *stratifiées* ou *lamellaires.*

§ I. — Cataractes corticales partielles.

Les opacités corticales débutent ordinairement par la périphérie du cristallin vers les limites de sa circonférence, et tout près de la cristalloïde, comme l'a démontré Malgaigne; dans d'autres cas, on les voit naître à la surface antérieure et vis-à-vis du champ pupillaire. Quant à l'assertion de Wecker, d'après lequel leur point de départ serait dans les couches qui touchent au noyau, nous la croyons complétement erronée, et ne pouvant se rapporter qu'à des faits isolés et pour ainsi dire exceptionnels.

A. **Opacités périphériques.** — Le plus souvent, l'examen fait à l'œil nu ou à l'éclairage oblique ne permet pas de découvrir la moindre trace d'*opacités périphériques*, lorsque celles-ci n'arrivent pas vers le champ pupillaire. C'est pourquoi on doit toujours avoir recours à l'examen ophthalmoscopique.

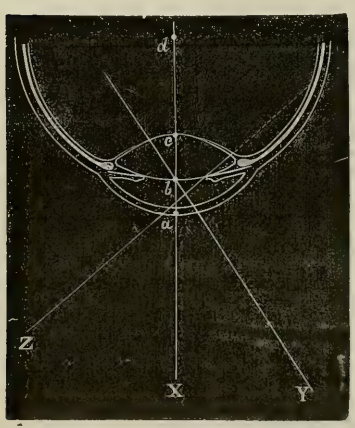

Fig. 214. — Méthode d'exploration (*).

En projetant la lumière dans la pupille et dans une direction très-oblique derrière l'iris, on fait regarder le malade d'abord en bas et en dedans, puis en dehors, en haut et ainsi de suite. La lumière ainsi projetée éclairera le cristallin dans les directions obliques (fig. 214) Y et Z, et fera voir les moindres opacités sous forme de stries noires se dessinant sur le fond rouge.

Le développement des cataractes corticales antérieures ne demande pas beaucoup de temps, et elles se complètent au bout de dix-huit mois à deux ans. Ce qui est digne de remarque, c'est qu'elles débutent le plus souvent par le segment inférieur et interne, comme j'ai eu l'occasion de l'observer. En effet, pendant que le reste du cristallin conserve sa transparence, on trouve dans cette région des opacités

(*) En regardant dans la direction X *b*, on verra les quatre points *a b c d* qui représentent des opacités (*a* sur la cornée, *b* au pôle antérieur, *c* au pôle postérieur du cristallin, *d* dans le corps vitré); en regardant dans la direction Y *b*, ces quatre points changent leur position relative : *a* va disparaître en surpassant le bord pupillaire à gauche, *d* en le surpassant à droite; *b* seul reste au centre de la pupille, pendant que *c* se déplace vers le bord pupillaire à droite; en regardant dans la direction de la ligne Z, on distingue les opacités périphériques du cristallin, qui sont masquées par l'iris.

commençantes longtemps avant qu'aucun autre symptôme de cette altération apparaisse. C'est pourquoi j'ai pour règle d'examiner avec soin chez tous mes malades le segment interne et inférieur.

N'y a-t-il pas là indice que la cause de la cataracte, dans ces cas, réside dans les contractions permanentes et continuelles des muscles du droit interne et inférieur, qui pèsent de plus en plus sur la partie correspondante de la choroïde et du cristallin et amènent un trouble de nutrition?

B. Cataracte disséminée. — Les opacités qui s'étendent vers le champ pupillaire peuvent être examinées et reconnues de différentes façons, à l'œil nu et surtout à l'éclairage oblique. On les apercevra quelquefois comme des taches blanchâtres, tout à fait superficielles, petites de forme. Tantôt ce sont des stries et des lignes blanchâtres mêlées aux petits points blanchâtres; tantôt on les verra sous la forme de points et de taches grisâtres très-nombreuses, dispersés sur toute l'étendue et dans toutes les couches de la substance cristallinienne. C'est cette dernière variété qui porte le nom de *cataracte disséminée* ou *ponctuée*.

C. Cataractes polaires. — Les opacités disposées en forme d'étoile, dans le segment antérieur ou postérieur, ne peuvent exister ailleurs que dans les couches corticales : on les nomme *cataractes étoilées*.

La forme étoilée est aussi bien propre aux couches corticales antérieures qu'aux couches postérieures, mais avec cette différence que, dans le segment antérieur, l'étoile formée est claire au centre et a les branches opaques à la périphérie, tandis que les cataractes étoilées postérieures sont, au contraire, noires ou opaques au centre, et ont leurs branches opaques vers la circonférence (fig. 215 et 216). Cette dernière variété d'opacité occupe ordinairement le pôle postérieur du cristallin; c'est pourquoi on lui donne le nom de *cataracte polaire*.

Fig. 215. — Cataracte étoilée antérieure.

Fig. 216. — Cataracte étoilée postérieure.

Les *cataractes polaires* s'observent très-souvent dans les affections de la choroïde et dans la rétino-choroïdite pigmentaire; quelquefois elles se développent sous l'influence de la glycosurie. Leur marche est très-lente, et ces cataractes restent le plus souvent incomplètes durant de longues années.

§ II. — Cataracte corticale molle.

Les cataractes corticales débutent, comme nous l'avons vu, par les couches péricapsulaires; les fibres cristalliniennes, en devenant opaques, subissent en même temps une sorte d'imbibition par l'humeur aqueuse, laquelle passe, par endosmose et par exosmose, dans l'intérieur de la capsule. Or, cette imbibition non-

seulement accélère l'opacification des fibres restées jusqu'alors intactes, mais augmente en même temps la masse cristallinienne, qui se ramollit et se liquéfie progressivement. Bientôt le cristallin tout entier présente un aspect uniforme; il prend une teinte d'un blanc laiteux ou perlé; sa surface antérieure est portée en avant et refoule l'iris du côté de la cornée. Consécutivement, la chambre antérieure paraît plus petite que du côté sain.

En examinant soigneusement la surface antérieure des couches corticales, on aperçoit qu'elles ont conservé en partie, ainsi que le noyau, leur transparence; et derrière toutes ces fibres à moitié translucides, on voit les couches corticales postérieures blanches et opaques.

Ainsi, la cataracte molle peut être reconnue par la teinte blanche uniforme, l'absence de noyau jaunâtre au centre, par l'augmentation de son volume qui rend l'iris bombé, et aussi par le jeune âge des malades.

Cette cataracte, en effet, ne se rencontre guère après trente-cinq ou quarante ans; on la voit le plus souvent chez les enfants, soit à la suite d'un traumatisme, soit spontanément par suite d'un défaut de nutrition intra-oculaire. On l'observe également dans un ou les deux yeux.

Lorsque la cataracte molle est monoculaire, on doit rechercher soit la cause traumatique, soit une affection intra-oculaire. Les cataractes molles qui se développent chez les personnes jeunes d'une manière spontanée sont le plus souvent dues à un décollement de la rétine.

Les cataractes congénitales complètes que l'on observe chez les enfants nouveau-nés sont des cataractes molles, car chez eux le noyau n'est pas encore constitué.

Les cataractes molles subissent souvent des métamorphoses régressives; les couches corticales ramollies se liquéfient, et tandis que les parties liquides se résorbent, les parties graisseuses et calcaires se déposent au fond ou sur les parois de la capsule, pour constituer la *cataracte siliqueuse*. Cette altération amène, au bout de quelque temps, une diminution de volume du cristallin, et augmentation de la chambre antérieure.

A quels signes peut-on reconnaître qu'une cataracte molle est complète?

Lorsque l'opacité est générale et uniforme, il n'est pas douteux que la cataracte ne soit complète. Mais il y a cependant beaucoup de cataractes molles, qui conservent une partie des couches antérieures encore transparentes, quoiqu'elles soient assez avancées pour permettre une opération. Elles ont atteint dans ces cas une maturité suffisante, et peuvent être appelées complètes. La perte complète de la vue et l'impossibilité absolue pour le chirurgien de distinguer le fond de l'œil avec l'ophthalmoscope feront reconnaître cette période.

§ III. — Cataracte liquide avec ou sans noyau flottant.

Le ramollissement que subit une cataracte peut amener une liquéfaction presque complète de ses couches corticales. Le magma cristallinien ainsi fluidifié devient successivement de plus en plus liquide; une partie de ces couches corticales se dissout, et le noyau n'étant plus soutenu, tombe dans le bas-fond de la capsule, où il peut rester indéfiniment sans subir de modification, surtout lorsqu'il est dur.

Quand, au contraire, le noyau n'a pas de consistance et qu'il est peu volumineux, il subit successivement un ramollissement, de sorte que la cataracte devient liquide et ne possède pas de noyau flottant. Ces deux variétés ont été appelées *cataractes morganiennes*.

La *cataracte liquide* se reconnaît à une coloration particulière disposée par couches, selon les densités différentes. Dès que l'œil reste en repos, on aperçoit en bas des couches blanches et opaques, tandis que le liquide transparent remonte vers les parties supérieures du sac capsulaire.

Il arrive très-souvent que le noyau n'a point subi d'imbibition, et qu'étant dur et consistant, il nage dans le liquide cristallinien. L'existence de ce noyau flottant peut être reconnue par les signes suivants : lorsque le malade incline la tête en avant, on voit apparaître en bas de la pupille et au milieu du liquide lactescent de la cataracte un noyau jaunâtre, qui appuie contre la capsule antérieure. Dès que le malade penche, au contraire, la tête en arrière, et qu'on imprime à celle-ci quelques secousses, la cataracte devient uniformément blanche et le noyau disparaît, en se rapprochant de la capsule postérieure. En faisant brusquement incliner la tête en avant, on fait apparaître de nouveau le noyau en bas de la capsule, ce qui confirme le diagnostic.

§ IV. — Cataracte zonulaire ou stratifiée.

Cette variété de cataracte est constituée par une opacité d'une seule couche ou lamelle corticale, qui enveloppe le noyau (fig. 217). Les couches périphériques ainsi que le noyau restent transparents.

Cette opacité est très-bien limitée et tranchée sur ses bords, à tel point qu'on voit à l'examen ophthalmoscopique une tache opaque centrale, ressemblant beaucoup à une cataracte nucléolaire; elle se montre comme une tache ronde, légèrement brunâtre, très-nettement tranchée sur le fond rouge de l'œil (fig. 218).



Fig. 217. — Schéma de la cataracte lamellaire.

Fig. 218. — Cataracte lamellaire vue à l'ophthalmoscope.

Lorsqu'on projette une très-forte lumière, on s'aperçoit que l'opacité laisse passer une certaine quantité de lumière. Il y a d'autres cas dans lesquels cette opacité est si légère qu'elle laisse voir le fond de l'œil, et alors le malade peut lire, quoique difficilement. Un jeune homme de dix-sept ans, qui me fut amené par le

docteur Duchenne (de Boulogne) fils, portait une cataracte capsulo-lenticulaire congénitale complète, pendant que l'autre œil avait une opacité lamellaire à peine appréciable qui ne pouvait être appréciée qu'après la dilatation de la pupille.

A l'éclairage oblique, cette cataracte est d'une teinte blanc grisâtre, convexe en avant et fortement éloignée de la surface postérieure de l'iris. Elle a été, pour la première fois, décrite par Edouard Jaeger (1) sous le nom de *cataracte zonulaire.*

La cataracte lamellaire est habituellement congénitale, et elle reste stationnaire pendant de longues années. Quelquefois pourtant elle se complique d'opacités des couches corticales voisines, et alors elle devient progressive.

Chez ces malades, la vision est d'autant plus trouble que la pupille est plus contractée ; avec une pupille dilatée, ils voient ordinairement beaucoup mieux. En général, ils sont forcés de rapprocher les objets et de tenir la tête inclinée, ce qui leur donne l'aspect des myopes.

§ V. — Cataractes congénitales.

Les enfants viennent souvent au monde avec des opacités cristalliniennes incomplètes ou complètes, ce qui constitue des *cataractes congénitales.* Quelques-unes des cataractes restent stationnaires ; d'autres, au contraire, font des progrès plus ou moins rapides et se transforment en opacités périphériques ; elles ne tardent pas alors à constituer des cataractes complètes.

Les cataractes congénitales peuvent se présenter sous des formes variées ; les unes sont lenticulaires et les autres capsulaires, n'occupant que le centre de la cristalloïde. Les principales de ces variétés sont : 1° Cataractes corticales étoilées ; 2° cataractes liquides ou laiteuses ; 3° cataractes disséminées ; 4° cataractes lamellaires ; 5° cataractes atrophiques ou siliqueuses, et 6° cataractes capsulaires.

1. Dans la première de ces variétés, on trouve la surface antérieure inégalement colorée, quelques parties sont plus blanches, d'autres plus transparentes ; l'ensemble offre un aspect chatoyant.

2. La cataracte liquide présente une coloration laiteuse ; par suite de son grand volume, l'iris est légèrement projeté en avant. Lorsque l'œil est en repos, les molécules opaques qui sont suspendues dans ce liquide opalin se précipitent et forment à la partie inférieure une couche nettement limitée, comme Sanson l'avait démontré. Mais l'œil du malade fait-il un mouvement, tous ces corpuscules s'agitent et le liquide devient uniformément louche. Les cas de ce genre ne sont pas très-fréquents. N. Gueneau de Mussy m'a communiqué l'observation d'une de ces cataractes, qu'il a recueillie dans le service de Sanson, chez un enfant de sept ans, et dans le cristallin duquel on voyait scintiller des flocons blanchâtres.

3. Les cataractes disséminées et stratifiées ne diffèrent en rien des formes décrites plus haut, et nous n'y reviendrons plus.

4. La cataracte atrophique ou siliqueuse se rencontre assez fréquemment chez es nouveau-nés ; son volume est sensiblement plus petit qu'à l'état normal, et le ristallin s'est pour ainsi dire ratatiné et atrophié.

Cette forme de cataracte accompagne souvent une atrophie complète du globe

(1) Jaeger, *Ueber Staar und Staaroperationen.* Wien, 1854, p. 17.

de l'œil ou microphthalmos, comme j'ai eu occasion de le constater en 1869 chez un enfant nouveau-né que mon ami, le docteur Okinezyc (de Villepreux), m'avait adressé. La cataracte existait dans les deux yeux atteints de microphthalmos : le volume de l'un ne dépassait pas celui d'une petite noisette.

Selon Arlt, cette cataracte accompagne quelquefois les affections cérébrales, telles que l'hydrocéphalie. Ne pourrait-on pas rattacher aussi à la cause cérébrale certaines atrophies spontanées de l'œil avec cataractes, que j'ai vues se développer chez des enfants de quatre à cinq ans?

4. Les cataractes zonulaires sont celles qui apparaissent toujours dès la naissance, mais on ne les reconnaît habituellement que beaucoup plus tard. C'est ordinairement vers l'âge de quatre à cinq ans que l'enfant commence à appliquer ses yeux à l'étude et au travail, et les parents s'aperçoivent que l'enfant fait des grimaces, qu'il cligne ou qu'il regarde de travers. Mais il peut très-bien arriver que le malade voie bien jusqu'à trente ou quarante ans, et qu'il ne vienne consulter qu'au moment où l'accommodation fait défaut et que la pupille devient contractée (1).

5. Les cataractes capsulaires centrales sont le plus souvent stationnaires, et on les retrouve habituellement sans aucun changement chez les adultes, comme nous le verrons plus loin.

§ VI. — Cataracte nucléolaire.

A. **Cataracte sénile.** — Cette forme de cataracte, appelée autrement dure ou sénile, se montre chez des individus d'un âge avancé, et elle est la conséquence de la sclérose des fibres du noyau. L'opacification commence par le centre même du noyau et envahit très-lentement les couches voisines. Au bout d'un temps plus ou moins long, les couches corticales subissent la même métamorphose, deviennent à leur tour opaques, et la cataracte se complète, sans que pourtant elle ait subi une imbibition ou un ramollissement quelconque. La cataracte ainsi formée est dure, volumineuse, et le noyau apparaît constamment jaunâtre, soit au fond et au centre de la pupille noire, lorsqu'elle est en voie de formation, soit qu'il se laisse apercevoir derrière les masses corticales blanchâtres ayant déjà subi la dégénérescence sclérosique.

L'*examen à l'œil nu* permettra donc de distinguer, dès l'origine de l'affection, une opacité gris verdâtre ou jaunâtre au fond de la pupille. Pourtant il faut savoir que le noyau cristallinien des vieillards subit généralement une densification assez notable, grâce à laquelle il reflète fortement la lumière, alors même que la cataracte n'existe point. Ce reflet peut faire croire à tort à l'existence d'une cataracte. L'examen ophthalmoscopique seul peut dissiper d'une manière certaine le doute à cet égard.

Lorsque le noyau est opaque et dur et que les couches corticales sont aussi complétement troublées, on reconnaît une cataracte dure par la présence d'une tache jaunâtre au centre du cristallin.

(1) Observation. — Un malade de ma clinique, professeur dans un lycée de Paris, ne s'est aperçu d'un trouble de la vue qu'à l'âge de quarante et un ans ; il avait la cataracte zonulaire dans les deux yeux. L'instillation d'atropine lui a permis de continuer ses occupations.

Examen ophthalmoscopique. — Ce mode d'exploration n'est utile que quand le noyau seul est opaque et que les couches corticales n'ont encore subi aucune modification ou à peu près. En projetant alors la lumière du miroir ophthalmoscopique sur la pupille, on la voit trouble, brunâtre au milieu, pendant qu'elle est transparente, rouge à la périphérie. Comme on voit, il y a là une certaine ressemblance avec la cataracte lamellaire; seulement, tandis que, dans cette dernière, les bords de l'opacité sont très-nettement tranchés, dans la cataracte dure ils se perdent insensiblement sur le fond de l'œil.

Cette cataracte se développe très-lentement; il s'écoule souvent plusieurs années avant qu'elle devienne complète. Je l'ai souvent vue survenir chez les myopes. Les deux yeux se prennent ordinairement à la même époque.

Il est très-difficile de reconnaître cette opacité au début, surtout si la pupille n'a pas été dilatée. Cependant la papille du nerf optique, vue à l'image renversée, paraît très-trouble, et le malade a beaucoup de peine à lire. Au bout d'un certain temps il ne pourra même pas se conduire tout seul. Mais il suffit, dans ces cas, de dilater la pupille pour que les limites de la cataracte deviennent apparentes.

Le trouble que ces malades accusent dès le début de leur infirmité consiste dans l'impossibilité de distinguer les objets éloignés; plus tard, ce même nuage grisâtre recouvrira aussi les objets rapprochés, qui apparaissent dès lors comme à travers un voile ou une fumée.

Avec une dilatation de la pupille, les malades atteints de cette forme de cataracte voient beaucoup plus distinctement, ce qui nécessite chez eux l'usage constant du collyre d'atropine.

B. **Cataracte noire.** — On rencontre rarement des cataractes dures dans lesquelles le noyau soit complétement noir. Des faits de ce genre ont été rapportés par Morgagni, Lusardi, et, plus tard, par Chassaignac, Sichel, Desmarres et de Graefe. Un malade que j'ai opéré en 1870, pour une cataracte de l'œil gauche, portait une cataracte noire dans l'œil droit, qui était occasionnée par un traumatisme.

La cause de cette coloration noire n'est pas bien connue. Lebert (1) et de Graefe (2) pensent qu'elle est due à l'introduction du sang dans la substance cristallinienne.

Dans le diagnostic, on doit être très-attentif pour ne pas confondre la cataracte noire avec un épanchement général du sang dans le corps vitré.

C. **Cataracte glaucomateuse.** — Cette variété est aussi dure et aussi volumineuse; le noyau se prend le premier et la dégénérescence marche du centre vers la périphérie. Quelquefois elle affecte une teinte verdâtre, comme Mackenzie l'avait signalé et décrit sous le nom de *cataracte verte.*

D. **Cataracte pierreuse.** — Les cataractes spontanées ou traumatiques peuvent subir, après de longues années, une métamorphose régressive; les fibres cristalliniennes se désorganisent de plus en plus et se transforment en une masse graisseuse et calcaire. Sous l'influence de ce travail régressif, la cataracte devient blanche, crétacée, pierreuse, très-dure, et prend même quelquefois la forme d'une coque, ayant une cavité au milieu (*cataracte siliqueuse*). Cooper, Wenzel et Desmarres, Sichel, en rapportent des exemples.

(1) Lebert, *in* Desmarres, *Traité des maladies des yeux*, t. III, p. 72
(2) De Graefe, *Archiv f. Opth.*, Bd. I, Abth. I, p. 334.

Cette forme de cataracte est ordinairement accompagnée de très-graves désordres dans les membranes internes de l'œil. Elle se manifeste consécutivement à des *irido-choroïdites* traumatiques, glaucomateuses, ou après un décollement de la choroïde et de la rétine (1).

Desmarres père a extrait une cataracte crétacée dure, pierreuse, survenue chez un vieillard qui avait reçu une blessure trente-quatre ans auparavant. C'était une cataracte crétacée, formée en grande partie de sulfate de chaux avec mélange de substance azotée, comme Ch. Robin l'a démontré.

§ VII. — Cataracte capsulaire.

Les cataractes corticales ou nucléolaires, molles ou dures, ne sont ordinairement accompagnées d'aucune altération de la capsule, comme l'a montré Malgaigne. Pourtant il y a des cas dans lesquels cette membrane se trouble et s'altère d'une manière plus ou moins sensible. Une pareille opacification peut se produire indépendamment de toute altération de la lentille, de même qu'elle peut accompagner la cataracte lenticulaire. Nous aurons ainsi à distinguer des cataractes capsulaires et capsulo-lenticulaires.

A. Cataracte capsulaire sans altération de la lentille. — Cette opacité peut se former, soit dans la portion antérieure, soit dans celle du segment postérieur. Mais, comme il est difficile de déterminer pendant la vie si la capsule postérieure seule est prise ou si l'affection occupe la capsule et les couches corticales antérieures, nous la rapportons à la cataracte polaire décrite plus haut.

Les opacités de la capsule antérieure peuvent se présenter sous des formes assez variées; tantôt elles sont consécutives à des phlegmasies de l'iris, et forment des fausses membranes d'autant plus épaisses que l'iritis ou l'irido-cyclite a été plus grave. Dans d'autres cas, la capsule perd sa transparence, par suite des dépôts phosphatiques ou calcaires à la suite de blessures, ou bien elle est le résultat de l'altération des cellules épithéliales pendant la vie intra-utérine.

Dans le premier cas, on aura une *cataracte pseudo-membraneuse* (Robin) ou des fausses membranes pupillaires organisées; dans le second, il y aura une cataracte *capsulaire phosphatique.*

1. La cataracte capsulaire néo-membraneuse se présente ordinairement sous forme d'une exsudation grisâtre, centrale; rarement elle occupe la totalité de la capsule antérieure. Elle est la plus opaque de toutes les formes de cataractes capsulaires, et atteint, d'après Ch. Robin (2), la forme étoilée, qui, à partir du centre *blanc* plus opaque, va en s'amincissant.

Le trouble de la vue dans ces sortes de cataractes est ordinairement très-peu marqué ; souvent les malades s'en aperçoivent à peine. Mais si la pupille est obstruée

(1) Observation. — J'ai eu l'occasion d'observer un cas très-curieux de cataracte pierreuse, dont la couleur était tout à fait jaune. C'était un malade du professeur Richet, couché au n° 11 de la salle Saint-Côme à l'Hôtel-Dieu. Depuis l'enfance, un œil était privé de vision; mais, lorsque nous l'avons examiné avec le professeur Richet, en juin 1867, nous avons pu constater une injection périkératique considérable avec dureté de l'œil, dilatation et immobilité de la pupille. La cataracte avait une couleur complétement jaune, ce qui était probablement dû à la grande quantité des éléments graisseux et aux cristaux de cholestérine.

(2) Ch. Robin, *Mémoire contenant la description des diverses espèces de cataractes capsulaires et lenticulaires* (*Mémoires de l'Acad. de méd.* Paris, 1859, t. XXIII, p. 305).

dans toute son étendue, il y a de plus un affaiblissement notable de la vue, qui ne peut être amélioré que par une opération.

2. La cataracte capsulaire *phosphatique* ou crétacée apparaît ordinairement au centre de la capsule antérieure et dans le champ de la pupille, sous la forme d'une tache blanc nacré, blanc luisant ou crétacé.

La forme et la disposition de ces opacités se ressemblent beaucoup. On voit le plus souvent une seule tache blanche, grosse comme une tête d'épingle au milieu de la pupille, et qui repose sur le cristallin transparent. Généralement rondes, ces taches sont tout à fait superficielles et ont une couleur blanc nacré, crayeux, qui tranche d'une manière frappante avec les opacités des couches corticales.

Le plus souvent on ne voit qu'une seule tache analogue sur la capsule ; lorsqu'elles sont multiples, elles sont réunies par une sorte de léger voile membraneux.

Ces opacités occupent d'ordinaire la surface extérieure de la capsule, et ne dépassent presque pas le niveau de la surface cristallinienne ; quelquefois pourtant elles forment des saillies mamelonnées plus ou moins marquées. Lorsque cette tache centrale est blanche, ronde, et qu'elle s'avance fortement dans la chambre antérieure par un sommet qui se rétrécit en pointe, elle est appelée *cataracte pyramidale*. On la rencontre rarement.

En 1869, j'ai eu l'occasion d'observer, avec E. Cruveilhier, une cataracte pyramidale des plus marquées chez une femme âgée de soixante ans, qui se trouvait à l'Hôtel-Dieu, dans le service du professeur Laugier; la malade était myope, et les deux cristallins présentaient des opacités capsulaires centrales; dans l'œil gauche, l'opacité était superficielle, tandis que celle de l'œil droit faisait saillie en avant au moins de 3 millimètres, et dépassait de beaucoup la surface antérieure de l'iris. Le reste du cristallin conservait sa transparence, mais on voyait cette petite pyramide se refléter dans les couches corticales antérieures comme dans une glace. En déplaçant la lumière à droite de la malade, je faisais apparaître l'image de la pyramide à gauche, et *vice versâ*.

Desmarres père a vu, chez une jeune fille âgée de trois ans, une cataracte pyramidale s'avançant presque jusqu'à la cornée.

Dans certains cas rares, Mackenzie a vu ces opacités se détacher de la capsule aussitôt que l'aiguille les touchait, et tomber dans la chambre antérieure. Ces faits doivent pourtant être considérés comme tout à fait exceptionnels, parce que, en général, les opacités sont fortement adhérentes et intimement unies à la substance de la cristalloïde.

L'origine de ces opacités capsulaires blanches, crayeuses, que nous venons de décrire, est très-variée : ou bien elles sont congénitales, et alors il n'existe aucune trace d'inflammation, soit du côté de l'iris, soit du côté de la cornée; ou bien elles proviennent d'un abcès perforant de la cornée et d'un dépôt de pus sur la capsule, pendant que celle-ci se trouve en contact avec la cornée. L'existence d'un ancien leucome peut seule indiquer s'il s'agit de l'une ou de l'autre de ces deux formes.

Selon Hutchinson (1), la cataracte pyramidale peut être due tout aussi bien à la perforation de la cornée qu'à une simple perturbation de nutrition de la cornée et de la capsule, comme on l'observe particulièrement dans l'ophthalmie purulente.

(1) Hutchinson, *On Pyramidal Cataracts with speculations as to their cause* (R. L. *Ophth. Hosp. Reports*, VI, p. 136).

Les blessures de la capsule peuvent se cicatriser et donner lieu à une opacité linéaire, blanc nacré, indélébile de la cristalloïde.

B. **Cataracte capsulo-lenticulaire.** — Cette forme de cataracte se reconnaît assez difficilement, à cause de la grande ressemblance qui existe entre les deux sortes d'opacités coexistant ensemble chez des individus dont le cristallin reste opaque pendant de longues années. Les recherches faites par Ch. Robin (1), Desmarres, A. Richard (2), ainsi que par Broca (3), ne laissent aucun doute sur l'altération de cette membrane.

La capsule perd, en partie ou en totalité, sa transparence; elle devient laiteuse ou grisâtre et par places crayeuse, teinte qui tranche pourtant d'une manière très-peu sensible avec les couches corticales opaques. Mais dès que le cristallin cataracté est enlevé, il n'est pas difficile de constater l'opacité capsulaire; la capsule opaque tranche alors visiblement sur le fond noir de la pupille.

Les *cataractes siliqueuses* ne sont autres que les cataractes capsulo-lenticulaires; elles ne se voient que dans des cataractes anciennes, lorsqu'une grande partie des couches corticales s'est résorbée, et que le cristallin avec sa capsule est réduit à un petit volume.

§ VIII. — Cataracte secondaire.

Les opacités qui se forment dans le champ pupillaire après les opérations de cataracte portent le nom de *cataractes secondaires.*

Elles sont habituellement constituées par la capsule antérieure, opaque, et par les couches corticales unies aux exsudations que fournit l'iris enflammé.

On sait, en effet, que la capsule n'est point enlevée dans les extractions de cataracte; elle n'est qu'incisée, sur une étendue plus ou moins large, pour laisser le passage au cristallin qu'on extrait.

Il arrive habituellement, après cette opération, que les lambeaux de la capsule déchirée s'enroulent sur eux-mêmes, en enveloppant les débris des couches corticales qui sont restés dans l'œil (fig. 219), puis elles se rétractent de plus en plus et constituent une opacité blanche capsulo-lenticulaire, que l'on peut toujours voir derrière l'iris. Ces sortes d'opacités sont ordinairement cachées par l'iris, et ne gênent nullement la vision.

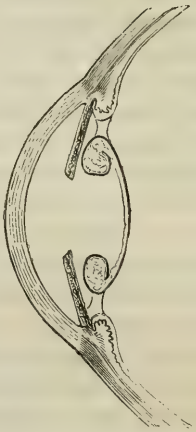

Fig. 219. — Disposition de la capsule antérieure après l'extraction de la cataracte.

Mais cette même opacité capsulaire se reforme souvent dans la région pupillaire, où elle prend des adhérences avec l'iris, et constitue une opacité plus ou moins prononcée. On a alors

(1) Ch. Robin et Desmarres, *Comptes rendus* et *Mémoires de la Société de biologie*, 22 août 1853.

(2) Ad. Richard et Ch. Robin, *Essai sur la nature de la cataracte capsulaire* (*Gaz. hebdom. de méd. et de chir.*, septembre 1855).

(3) Broca, *Mémoire sur la cataracte capsulaire* (*Bulletin de la Société anatom.*, décembre 1853).

une véritable cataracte capsulo-lenticulaire qui gêne la vision d'une manière plus ou moins marquée, comme on peut en juger par la figure 222.

Les cataractes secondaires peuvent être quelquefois tellement fines, et conserver la transparence à un tel degré, qu'on ne les apercevra qu'à l'éclairage oblique ou à l'ophthalmoscope. Examinées par le premier procédé, elles apparaissent souvent presque tout à fait transparentes, et avec un léger reflet luisant, métallique, ce qui est dû aux dépôts des cristaux de cholestérine. Dans d'autres cas, on voit une sorte d'exsudation grisâtre ou blanchâtre occuper une partie de la pupille. Au moyen de l'éclairage ophthalmoscopique, on aperçoit des brides ou taches noires qui s'étendent d'un bord à l'autre de la pupille.

§ IX. — Cataracte traumatique.

Les blessures de la capsule et les déchirures par contusion ou commotion amènent ordinairement une perturbation complète dans la nutrition de la masse cristallinienne qui s'opacifie en partie ou en totalité, et donne lieu à la formation d'une cataracte.

Il n'est pas rare pourtant de voir une petite plaie de la cristalloïde se cicatriser et occasionner tout simplement une opacité linéaire blanchâtre superficielle. Pendant ce temps, l'imbibition des couches corticales s'arrête, limitée aux parties voisines de la plaie; on y voit apparaître, au bout de quelque temps, une tache blanchâtre striée ou à forme irrégulière, qui devient définitive, pendant que le reste du cristallin, opaque d'abord, reprend bientôt sa transparence et la conserve pendant un temps plus ou moins long, comme j'ai pu le constater chez un malade dont le cristallin avait conservé pendant longtemps un corps étranger au milieu de ses couches corticales (1).

La cataracte traumatique acquiert un développement d'autant plus grand que la plaie capsulaire est plus large, et que le sujet est moins avancé en âge. Chez les enfants et les individus jeunes en général, chez lesquels le cristallin n'a pas une grande consistance, l'imbibition se fait très-facilement : les couches corticales ramollies se gonflent et se portent dans la plaie capsulaire sous forme d'un prolapsus blanchâtre. Bientôt ce corps blanchâtre se détache de la masse cristallinienne, tombe dans la chambre antérieure et s'y résorbe totalement. Si la plaie capsulaire n'est pas ensuite refermée, le ramollissement et l'opacification gagnent les couches sous-jacentes, et il arrive quelquefois que la cataracte tout entière se résorbe et que la pupille s'éclaircit.

En s'appuyant sur ce processus pathologique, on a introduit en pratique la méthode opératoire de guérison des cataractes par discision, méthode qui est surtout applicable chez les enfants.

Dans les cataractes traumatiques, on doit prendre en considération plusieurs circonstances qui peuvent influer d'une manière sensible sur l'issue définitive de l'affection.

1° L'iris peut contracter des adhérences plus ou moins étendues, ce qui occasionne une gêne de circulation notable dans cette membrane, et consécutivement des complications du côté des membranes internes de l'œil.

(1) Galezowski, *Ann. d'oculist.*, t. LIII, p. 201, 1865.

2° Les adhérences peuvent s'établir entre l'iris, la capsule et la cornée, au moyen des brides cicatricielles. Cet état est ordinairement assez grave, et peut se terminer par une atrophie de l'œil.

3° La présence d'un corps étranger dans le cristallin est une complication assez sérieuse, en ce sens qu'en faisant l'extraction de la cataracte on court le risque de laisser tomber le corps étranger derrière l'iris, ce qui peut occasionner une iritis chronique et une irido-choroïdite plus ou moins grave.

4° Consécutivement à une blessure du cristallin, il peut se produire un changement complet dans la sécrétion intra-oculaire et la pression interne, qui donnera lieu à une affection glaucomateuse.

ARTICLE II

ANATOMIE PATHOLOGIQUE, ÉTIOLOGIE, DIAGNOSTIC DES CATARACTES.

Anatomie pathologique. — 1. La première altération qu'on observe dans les cataractes molles, c'est l'altération des *cellules péricapsulaires*, qui perdent leur transparence et leur forme polyédrique ou sphérique ; ces cellules se troublent, se désagrégent et se transforment en gouttelettes de graisse et de matière granuleuse, comme l'a démontré Ch. Robin (1).

2. Les *fibres du cristallin* prennent dès le début une teinte un peu jaunâtre, surtout dans les cataractes dures, et leur surface est légèrement pointillée, tandis que leurs bords sont plus foncés et irréguliers. Ces altérations sont dues aux modifications que subit l'enveloppe des fibres. Peu à peu, ces fibres perdent la régularité de leurs contours ; elles sont devenues cassantes, ratatinées, irrégulières et privées de leurs noyaux. L'aspect granuleux s'accentue davantage ; l'enveloppe s'amincit, se rompt par place, et le contenu s'échappe. Bientôt la macération et la dégénérescence graisseuse a lieu. Des cristaux de cholestérine apparaissent presque dans tous les cristallins cataractés, comme Ch. Robin l'a prouvé.

H. Müller a trouvé souvent des amas de myéline sur le trajet des fibres, et par places de petites vacuoles rondes, comme on peut s'en rendre exactement compte sur la figure 220 que nous lui empruntons.



Fig. 220. — Altérations des fibres du cristallin.

Par suite de l'endosmose et de l'exosmose qui s'opèrent à travers la capsule, tous ces éléments cristalliniens peuvent s'émulsionner, et donner lieu à des cataractes liquides ; ou bien les éléments du cristallin, ramollis et liquéfiés, se résorbent en grande partie et réduisent le volume de la cataracte à des proportions très-limitées.

Pendant ce travail régressif, des dépôts calcaires se forment en quantité plus ou

(1) Ch. Robin, *Note sur l'anatomie pathologique des cataractes*, in *Traité des maladies des yeux*, de Desmarres. Paris, 1858, t. III, p. 43.

moins grande; des cristaux de carbonate et de phosphate de chaux se déposent le long et au pourtour des fibres du cristallin, et s'incrustent souvent d'une manière tellement régulière, que l'ensemble de cette incrustation prend la forme de la fibre elle-même.

Ces mêmes dépôts phosphatiques et calcaires se produisent à la surface interne de la capsule, ce qui constitue des *cataractes capsulaires phosphatiques* ou *calcaires*.

Dans les cataractes corticales, Pagenstecher et Genth ont pu reconnaître la présence d'un détritus granuleux contenant des noyaux et des globules graisseux comme on peut juger par la fig. 221. On y voit à la surface interne de la capsule une partie des cellules épithéliales normales, quelques rares molécules graisseux se trouvent au centre de la masse corticale. Ce sont, du reste, les mêmes lésions

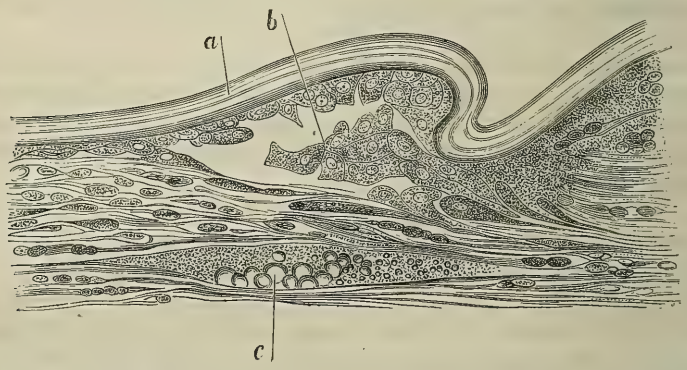

Fig. 221. — Cataracte corticale antérieure (*).

que Dubarry (1) a pu découvrir entre la substance cristallinienne et la capsule, et notamment des gouttelettes graisseuses, des fibres cristalliniennes ramollies et de l'épithélium.

Davaine (2) a trouvé le calibre des fibres cristalliniennes sensiblement diminué et leur surface dépolie et dentelée comme une lime.

A la suite de blessures, soit accidentelles, soit volontairement produites dans un but chirurgical, on voit les couches corticales ramollies, gonflées, former dans la plaie une sorte de bouchon qui ne tarde pas à tomber dans la chambre antérieure pour s'y résorber.

Dans les cataractes dures, les fibres cristalliniennes du noyau sont plus fermes, plus cohérentes, et ne contiennent point des gouttelettes liquides graisseuses qui s'observent dans les cataractes molles. Le noyau lui-même devient ambré, jaunâtre, plus dur et plus cohérent; mais ces éléments changent peu de structure : c'est plutôt une métamorphose sénile ou une sclérose. Ces fibres sont devenues très-

(1) Dubarry, thèse de Paris, 1859.
(2) Davaine, *Gazette médicale de Paris*, 1852, p. 777.

(*) *a*, capsule antérieure; *b*, cellules épithéliales; *c*, molécules graisseuses au milieu du tissu fibreux.

finement granuleuses, et en même temps moins transparentes. Leurs dentelures sont bien plus nettement visibles qu'à l'état normal, et leurs bords foncés. Mais à mesure que cet état se développe dans le noyau, les couches corticales se troublent et s'altèrent comme dans les cataractes molles.

Après l'extraction de la cataracte, la capsule cristallinienne se rétracte le plus souvent derrière l'iris, avec quelques débris des couches corticales. Mais il peut arriver que la capsule qui n'était qu'insuffisamment ouverte se referme après la sortie du noyau, et forme avec les débris des couches corticales une cataracte secondaire. On voit alors les éléments cristalliniens subir un travail régressif et une dégénérescence graisseuse. La figure 222, que nous reproduisons d'après Pagenstecher et Genth (1), représente cet état pathologique. Toute la capsule est légèrement plissée, et contient des fragments corticaux sous forme sphérique. A la surface interne de la capsule, on aperçoit une couche de tissu fibreux très-fin, composé en grande partie des noyaux arrondis.

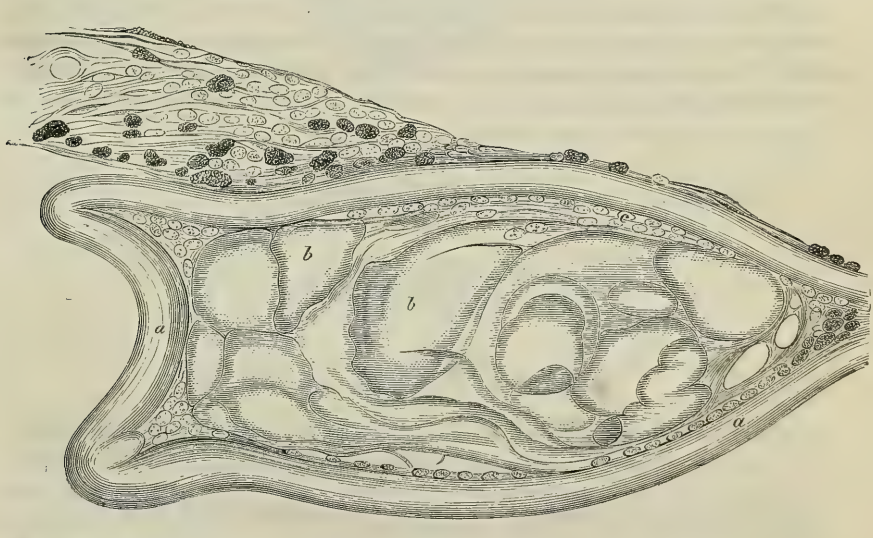

Fig. 222. — Cataracte capsulo-lenticulaire, consécutive à une opération (*).

De son côté, Ch. Robin a constaté, en outre, dans la substance molle ou demi-molle des cataractes, la présence de *globules granuleux grisâtres*, de *nature spéciale*, qu'il n'a rencontrés nulle part ailleurs. Ces globules sont pâles et finement granuleux, sphériques ou ovoïdes, de 1 à 4 centièmes de millimètre. Quelquefois on voit une sorte de petit noyau à leur centre.

Les cataractes noires sont rares. Dans un cas, Ch. Robin a trouvé que les fibres du cristallin avaient perdu leurs noyaux : elles étaient devenues plus fermes, et avaient des contours plus foncés. Dans une cataracte noire consécutive à une

(1) Pagenstecher et Genth, *Atlas der pathol. Anatomie des Augapfels*. Wiesbaden, 1873.

(*) *a*, capsule dont la surface antérieure est couverte d'une couche fibreuse provenant du cercle ciliaire et contenant des cellules pigmentaires ; *b*, *b*, débris de la lentille se présentant sous forme de masses sphéroïdes.

ancienne blessure, de Graefe (1) a remarqué des cristaux d'hématine dans la masse cristallinienne; ces cristaux provenaient, selon lui, du sang dont le cristallin s'était imprégné.

3. La *capsule cristallinienne* subit les altérations les plus variées. Dans la cataracte *capsulaire néo-membraneuse*, Ch. Robin a trouvé une substance dure, incolore et d'un aspect strié; les stries sont parallèles, rectilignes ou onduleuses, comme dans le tissu cellulaire lamineux entremêlé de granulations phosphatiques et de gouttelettes de graisse. La plus grande partie de cette néo-membrane est parsemée de fines granulations, qui paraissent être composées de carbonate calcaire. D'après le même auteur, les cataractes phosphatiques capsulaires sont constituées par des grains plus ou moins nombreux de phosphate de chaux, qui ne sont pas seulement appliqués à la surface, mais ils y constituent une couche de 1 à 3 millimètres d'épaisseur. La capsule elle-même, dans ces cas, est érodée ou amincie par les dépôts phosphatiques qui la traversent dans toute son épaisseur.

H. Müller a prouvé par ses recherches que les altérations de la capsule sont constituées par la formation, à sa surface interne, de couches opaques de différente nature. Tantôt la masse opaque se recouvre d'une substance vitrée, complétement transparente, comme le montre la figure 223; tantôt elle forme à la surface des saillies qui ressemblent à des colloïdes.

Fig. 223.

Fig. 224.

Fig. 225.

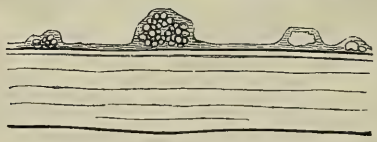

Fig. 223 à 225. — Altérations de la capsule cristallinienne, d'après H. Muller (*).

Sur la capsule postérieure, Müller a aussi trouvé des opacités très-saillantes (de 0,006, 0,005 millimètres d'épaisseur), qui contenaient des gouttelettes de myéline (fig. 224).

Dans une cataracte secondaire extraite par de Graefe chez un homme âgé de vingt-quatre ans, affecté depuis son enfance d'une cataracte molle, la capsule présentait des dépôts d'une masse claire, qui formaient par places des élevures assez prononcées, granulées et jaunâtres, qui ressemblaient à celles qu'il a trouvées aussi sur la capsule de quelques animaux (fig. 225).

On voit quelquefois à la surface de la masse exsudative des cellules épithéliales, tandis qu'à la base la capsule est intacte.

(1) De Graefe, *Archiv für Ophthalmologie*, Bd. I, Abth. I, S. 334.

(*) Fig. 223. Substance transparente et bosselée formée au-dessus d'une masse granuleuse. — Fig. 224. Dépôt irrégulier, opaque, de la capsule postérieure, contenant de la myéline. — Fig. 225. Capsule d'un chien, avec des concrétions contenues dans une couche vitreuse.

Il arrive quelquefois que le cristallin tout entier conserve sa transparence, excepté le centre de la capsule, où on trouve par places des dépôts à demi transparents, formant de vrais promontoires d'une apparence granulaire (fig. 226). Quelquefois les dépôts plastiques se forment dans l'épaisseur de la substance amorphe de la capsule, et ils refoulent forcément la couche épithéliale au dehors. La figure 227, empruntée à H. Müller, démontre d'une manière saisissante cette variété d'altération.

Après l'opération, ces opacités deviennent d'autant plus marquées qu'elles se compliquent des masses corticales.

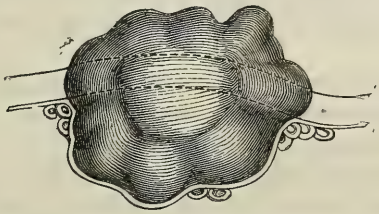

Fig. 226. — Productions morbides de la capsule cristallinienne.

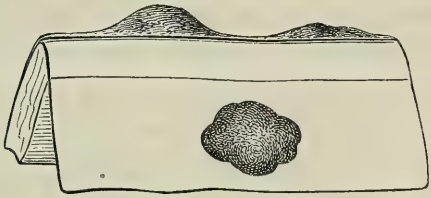

Fig. 227. — Dépôts plastiques situés dans l'épaisseur de la capsule cristallinienne

Ces altérations de la capsule, accompagnées ou non de cataractes lenticulaires, rendent l'affinité et la cohésion entre les deux parties bien moindres qu'à l'état physiologique, ainsi que Dubarry l'a prouvé. Par conséquent, les adhérences entre la capsule et les couches corticales cataractées, dont parlent quelques auteurs, n'existent que dans leur imagination.

La capsule peut quelquefois s'enflammer et donner lieu à la formation de vaisseaux à sa surface; cela s'observe surtout dans les cataractes traumatiques et secondaires. Dans deux cas de cataractes capsulaires que j'ai extraites, il m'a été donné de constater la présence des vaisseaux à sa surface. Celle-ci était en outre couverte de cellules pigmentaires.

L'inflammation de la cristalloïde ne paraît pas douteuse pour Mirault (d'Angers). Tantôt elle débute, selon cet éminent chirurgien, par la cristalloïde elle-même, tantôt elle est due à l'extension de la phlogose d'une autre membrane oculaire, et notamment de l'iris.

Étiologie. — Il est difficile de préciser bien exactement les causes des cataractes; mais on peut dire avec certitude que ces causes sont très-variées. Les unes sont directes et proviennent, soit de blessures, soit d'altération de la choroïde et des procès ciliaires; les autres sont, au contraire, des causes prédisposantes qui se

rattachent à l'âge, à la constitution, à l'hérédité, à la profession, etc.; d'autres, enfin, tiennent à un état dyscrasique du sang, tel que l'albuminurie, la glycosurie, etc. C'est à ce triple point de vue que nous allons étudier l'étiologie des cataractes.

A. **Causes locales.** — 1. *Traumatisme.* — Les cataractes monoculaires, corticales molles, sont, dans un grand nombre de cas, dues à une blessure ou à la présence d'un corps étranger. J.-D. Larrey (1) et Legouest (2) ont vu souvent la cataracte succéder à une contusion du globe de l'œil. C'est pourquoi on doit rechercher avec soin si l'œil ne porte pas de trace d'un traumatisme quelconque. Il suffit, en effet, que la capsule soit ouverte, même sur un tout petit espace, pour que le contact de l'humeur aqueuse avec les couches corticales amène la formation d'une cataracte molle.

Cette condition n'est pourtant pas absolue, et nous avons vu des blessures de la cristalloïde se cicatriser parfaitement sans amener d'autre altération qu'une cicatrice à la surface antérieure de cette membrane.

2. *Altérations des membranes vasculaires de l'œil.* — Le rôle important que jouent les membranes vasculaires dans la nutrition de tous les milieux réfringents de l'œil explique la fréquence des opacités du cristallin, dans les altérations de ces membranes. C'est ainsi qu'on trouve le cristallin trouble dans les irido-choroïdites chroniques, dans les glaucomes, etc. Nous devons pourtant ajouter que ces altérations n'amènent la formation de la cataracte qu'après un temps très-long.

Les altérations du cercle ciliaire occasionnent plus fréquemment que les autres la formation de la cataracte. La sclérotique est alors amincie et saillante, comme nous avons pu en juger sur une malade opérée par L. Labbé, à la clinique de la Faculté, et où j'avais été appelé pour lui servir d'aide. A la suite de scléro-choroïdites antérieures qui avaient duré plusieurs années, la malade fut affectée de deux cataractes. L'extraction pratiquée sur les deux yeux a complétement réussi.

Les rétino-choroïdites syphilitiques produisent aussi des troubles du cristallin, et particulièrement des cataractes polaires postérieures.

Les iritis chroniques suivies d'une atrésie pupillaire laissent des dépôts exsudatifs sur la capsule antérieure, qui constituent des cataractes pseudo-membraneuses. La même chose a lieu lorsqu'un abcès de la cornée s'ouvre et que du pus cornéen se dépose sur la cristalloïde. Il se forme alors une cataracte capsulaire parfaitement semblable à la cataracte capsulaire congénitale.

Les atrophies choroïdiennes du segment postérieur et externe de l'œil sont, d'après Dubarry, une des causes les plus fréquentes de la cataracte sénile périphérique. Selon cet auteur, les réseaux capillaires de la choroïde disparaissent complétement chez ces individus, et il n'y a que les veines d'un certain calibre avec leurs anastomoses qui persistent seules (3).

Ordoñez a constaté la dégénérescence athéromateuse des vaisseaux choroïdiens chez les individus atteints des cataractes séniles.

3. *Décollement de la rétine.* — Les cataractes molles qui se développent dans

(1) J.-D. Larrey, *Clinique chirurgicale*, t. I, p. 403.
(2) Legouest, *Traité de chirurgie d'armée*, 2e édition. Paris, 1872, p 271.
(3) Dubarry, thèse de Paris, 1859, p. 28.

un court espace de temps chez les individus jeunes, sont souvent occasionnées par un décollement de la rétine; et l'on doit toujours examiner les phosphènes avant l'opération pour s'assurer de l'état de cette membrane.

B. **Causes générales et prédisposantes.** — 1. *Diabète sucré.* — C'est un fait connu depuis longtemps, que les malades atteints de glycosurie éprouvent des troubles visuels plus ou moins marqués. Le plus fréquemment ce sont des cataractes corticales postéro-antérieures. Sur 20 diabétiques, Oppolzer a observé deux cataractes. Pour ma part, j'ai recueilli les observations de 35 glycosuriques atteints de troubles visuels, et, dans ce nombre, j'ai trouvé 22 fois la cataracte corticale. Ces cataractes marchent ordinairement avec une grande lenteur. Lohmeyer (1) attribuait la formation de la cataracte au défaut d'éléments nutritifs dans les liquides de l'œil, ce qui s'explique, d'après Lecorché (2), par l'appauvrissement des liquides nutritifs dans tout l'organisme.

2. *Albuminurie.* — Le développement des cataractes chez les individus atteints d'albuminurie n'est pas fréquent, mais il est incontestable. J'ai vu une malade de Vigla, atteinte de la rétinite albuminurique très-prononcée, présenter des opacités corticales dont la marche fut tellement rapide que, dans l'espace de deux mois, il devint impossible de distinguer le fond de l'œil.

3. *Affection athéromateuse des artères.* — On sait qu'avec l'âge tout le système vasculaire subit une certaine modification. Le réseau des vaisseaux capillaires sanguins s'appauvrit dans les principaux viscères ainsi que dans l'épaisseur de la peau et des muqueuses. Bientôt cet état, qui n'est que l'évolution physiologique due à l'âge, se complique d'un processus morbide, caractérisé par des dépôts athéromateux et par des granulations graisseuses dans la membrane interne des artères, comme le dit Charcot (3); leur contenu, entraîné dans le courant circulatoire, pénètre dans les capillaires et y développe des embolies avec toutes leurs conséquences. Sous l'influence de ces altérations, des désordres graves de nutrition se produisent dans divers organes, et il n'est pas impossible de rattacher à ces altérations le défaut de nutrition dans l'œil et dans les procès ciliaires, qui amènent consécutivement l'opacification du cristallin.

4. *Age.* — Il n'est pas douteux que l'âge avancé ne prédispose à la formation de la cataracte, due fréquemment à la sclérose des fibres cristalliniennes. Mais cette prédisposition n'est que relative, et nous voyons très-souvent les opacités corticales apparaître bien avant la vieillesse. Le plus grand nombre de cataractes s'observe entre cinquante et soixante-dix ans.

5. *Sexe.* — Le sexe ne paraît avoir aucune influence sur la fréquence des cataractes. Cependant, d'après la statistique de Becker (4), faite d'après les malades de la clinique de Arlt (de Vienne), sur 618 cataractés, il y a eu 386 hommes et 233 femmes, ce qui donne la proportion de 62 pour 100 pour le sexe masculin, contre 38 pour 100 pour le sexe féminin.

6. *Hérédité et cataractes congénitales.* — Les cataractes congénitales ne sont pas rares; leurs formes sont très-variées. D'après Rydel, sur 10 668 malades de la

(1) Lohmeyer, *Zeitschrift für rationnelle Medicin*, t. V, p. 89, 1854.
(2) Lecorché, *Archives générales de médecine*, 1861, p. 580.
(3) Charcot, *Leçons sur les maladies des vieillards*. Paris, 1868, p. 10.
(4) Becker, Tetzer et Rydel, *Bericht u. die Augenklinik*. Wien, 1867, p. 25.

clinique de Arlt, on a observé 29 cataractes zonulaires. Le plus souvent, on rencontre des opacités capsulaires néo-membraneuses; viennent ensuite, par ordre de fréquence, des cataractes corticales antérieures, postérieures, complètes et lamellaires. Plusieurs de ces variétés se montrent avec des anomalies diverses dans d'autres membranes de l'œil, notamment avec la persistance de la membrane pupillaire, le coloboma de l'iris et de la choroïde, etc. ; ce qui permet de supposer que la cataracte congénitale était due à un arrêt de développement. Une structure anormale de la capsule et sa plus grande épaisseur s'opposant à l'endosmose et l'exosmose est, selon nous, la cause la plus certaine des cataractes congénitales.

Cette conformation particulière de la capsule est très-souvent héréditaire; c'est ce qui explique pourquoi on observe dans certaines familles la prédisposition à la cataracte, pendant la vie intra-utérine, dans la première enfance, ou dans un âge plus avancé.

Ainsi, Maître-Jean, Richter, Beer, Wardrop, Dupuytren, Sanson, ont constaté l'existence des cataractes chez plusieurs membres de la même famille. Middlemore (1) a vu dans une famille quatre enfants sur six atteints de cataractes congénitales complètes dans les deux yeux. De son côté, Sanson (2) parle d'une famille dont tous les enfants sont devenus cataractés vers l'âge de vingt-quatre ans, et dont le père et la mère avaient présenté la même affection. Desmarres a observé dans deux familles plusieurs enfants cataractés dès la naissance, pendant que ni le père, ni la mère, ni les grands parents, n'avaient été atteints de cette maladie. Les cataractes congénitales ressemblent souvent, par leur forme, à celles que l'on observe chez d'autres membres de la même famille. Pour mon compte, j'ai vu la mère et les deux fils affectés de myopie avec cataracte formant une sorte d'anneau opaque autour du noyau, et dont nous avons reproduit la figure dans notre atlas ophthalmoscopique.

7. *Profession.* — Certaines professions semblent exercer une influence incontestable sur la formation de la cataracte. Ce sont notamment celles qui exigent le travail à une vive lumière artificielle et une trop grande application des yeux sur les objets très-fins. Ainsi les graveurs, sculpteurs, etc., y sont plus sujets que d'autres. Il est vrai que les statistiques ne sont pas encore assez concluantes à ce sujet; toutefois il y a un fait incontestable pour moi, c'est que les opacités du cristallin débutent presque constamment par le segment interne et inférieur chez tous les gens du monde, chez ceux qui lisent et écrivent, chez les graveurs, etc., tandis que chez les gens de la campagne, où l'action de la lumière trop vive doit être considérée comme cause prédisposante, l'opacité débute, soit par le noyau, soit par toute la périphérie.

Diagnostic différentiel. — En parlant des symptômes anatomiques des cataractes, nous avons démontré combien il est important d'examiner les yeux atteints de cataractes, commençantes ou complètes, par les trois procédés différents : 1° à l'œil nu et au grand jour; 2° à l'éclairage oblique; et 3° à l'ophthalmoscope. Ce dernier moyen permet seul de reconnaître les opacités commençantes périphériques ou postérieures du cristallin.

(1) Middlemore, *A Treatise on the Diseases of the Eye.* London, 1835, vol. II, p. 61.

(2) Sanson, *Leçons sur les maladies des yeux*, publiées par Bardinet et Pignée, 1re partie. Paris, 1838, p. 5.

Le diagnostic différentiel doit être établi à plusieurs points de vue, avant qu'on puisse songer à entreprendre un traitement quelconque. Voici les questions que nous devons résoudre :

1. *L'opacité est-elle dans le cristallin ou dans un autre milieu transparent de l'œil?* Rien n'est plus facile que de répondre à cette question en examinant successivement la cornée, le cristallin et le corps vitré. On constate facilement les opacités de la cornée par l'éclairage oblique. Celles du cristallin affectent la forme de lignes, de triangles ou d'étoiles, et elles sont ordinairement fixes, tandis que celles qui occupent le corps vitré sont mobiles et se déplacent dans tous les sens, indépendamment des mouvements de l'œil.

2. *La cataracte occupe-t-elle les couches corticales antérieures ou les couches corticales postérieures?* Au moyen de l'éclairage et en dilatant la pupille, on peut déjà voir si les opacités sont superficielles et antérieures, ou si elles sont profondes et postérieures. Ces dernières forment ordinairement une surface concave très-éloignée de l'iris. A l'éclairage ophthalmoscopique, on découvre encore des signes plus précieux; les opacités antérieures suivent exactement les mouvements de l'œil, tandis que celles du segment postérieur se déplacent dans le sens diamétralement opposé. Ainsi, lorsque le malade regarde en haut, l'opacité cristallinienne descend, et *vice versâ*.

3. *Comment reconnaître les opacités capsulaires et nucléolaires des cataractes corticales?* Les cataractes corticales sont les plus fréquentes de toutes; elles apparaissent, à l'examen ophthalmoscopique, comme des stries ou triangles sur le fond rouge de l'œil. Elles peuvent être presque aussi superficielles que les stries capsulaires; mais ces dernières sont toujours limitées, forment une sorte de taches irrégulières blanches qui ne dépassent pas souvent la grosseur d'une tête d'épingle. Quelquefois elles accompagnent les cataractes corticales, et on les reconnaît alors à leur couleur crayeuse, blanc nacré.

La cataracte nucléolaire commençante se présente à l'ophthalmoscope comme une tache grisâtre, ronde, au milieu du fond rouge très-clair. Lorsque la cataracte est mixte, complète, on reconnaît le noyau par la présence d'une teinte jaune ambré au milieu des couches corticales transparentes.

4. *La cataracte est-elle stationnaire ou progressive?* Cette question est très-importante. En général, c'est en précisant exactement la nature de l'opacité qu'on arrive à la résoudre. Ainsi, nous savons que les opacités de la capsule ainsi que les cataractes lamellaires sont stationnaires. Le contraire a lieu pour les cataractes corticales; elles sont progressives et tendent à se généraliser. Les cataractes nucléolaires, que l'on observe chez les vieillards, sont aussi progressives; mais leur marche est beaucoup plus lente. Je dois ajouter pourtant que les opacités corticales que l'on rencontre chez les myopes et dans les atrophies choroïdiennes restent stationnaires pendant de longues années.

On trouve aussi à la périphérie du cristallin des stries très-fines, courtes, formant une sorte de couronne à l'équateur du cristallin. Ces opacités sont le plus souvent stationnaires; elles peuvent demeurer indéfiniment dans cet état et sont constituées par le plissement de la zonule de Zinn.

5. *Le trouble de la vue est-il dû aux opacités du cristallin?* Il n'est pas difficile de répondre à cette question, si l'on se rappelle qu'il n'y a que les opacités

centrales ou voisines de l'axe optique qui peuvent empêcher les malades de lire et même de se conduire; celles, au contraire, qui occupent la périphérie, peuvent gêner le malade, occasionner des éblouissements, mais n'empêcheront même pas le malade de vaquer à ses occupations. Règle générale, tant que la papille et la rétine sont visibles à l'ophthalmoscope, le sujet doit pouvoir se conduire, compter les doigts et lire même les gros caractères.

Lorsque la cataracte est nucléolaire et que le malade a de la peine à se conduire, il suffira de dilater la pupille pour qu'il puisse recouvrer en grande partie la vue.

Dans tous les cas qui paraîtront s'écarter de cette règle, on devra soupçonner l'existence de quelque complication du côté des membranes internes de l'œil.

6. *La cataracte est-elle mûre ou complète?* Le diagnostic de la maturité de la cataracte est, on le comprend, excessivement important pour le chirurgien, et il ne pourra jamais songer à pratiquer une opération sans s'être assuré que la cataracte est arrivée à un degré suffisant de *maturité*.

Il n'y a rien d'absolu dans la maturité d'une cataracte; ainsi, telle cataracte qui ne sera pas encore opaque dans ses couches périphériques, sera cependant assez complète et assez mûre pour être opérée; telle autre, au contraire, qui permettra à peine au malade de se conduire, ne sera pas mûre. Citons, par exemple, la cataracte corticale centrale, soit antérieure, soit postérieure, dans un œil dont la pupille est fortement resserrée.

Pour résoudre la question de la maturité de la cataracte, on doit donc prendre en considération les circonstances suivantes : *a*, le degré de l'affaiblissement de la vue : une cataracte corticale qui empêche le malade de se conduire tout seul sera suffisamment mûre et devra être opérée; *b*, l'impossibilité d'éclairer avec l'ophthalmoscope le fond de l'œil, même avec une pupille dilatée.

Les gens du monde et même les médecins croyaient autrefois que la cataracte ne devait jamais être opérée tant qu'elle n'était pas mûre. Cette opinion est erronée; aujourd'hui, les ressources de la science permettent d'accélérer, par des discisions préalables, la maturité des cataractes; en sorte que le préjugé jadis accrédité doit être complétement rejeté.

7. *Quelle est la consistance de la cataracte?* — Le diagnostic différentiel des cataractes molles ou dures exige de la part du chirurgien une très-grande expérience.

On reconnaîtra une cataracte molle à sa couleur d'un blanc laiteux, à la diminution de la chambre antérieure, au jeune âge de l'individu, à la cause traumatique et à l'absence du noyau jaunâtre au milieu des couches corticales.

A partir de la quarantième année, les cataractes sont ordinairement plus consistantes; elles sont ou demi-molles, et volumineuses, ou tout à fait dures, et contiennent un noyau volumineux et opaque.

Les cataractes liquides changent constamment d'aspect : tantôt elles sont transparentes en haut et blanches en bas, tantôt elles prennent dans toute leur étendue une couleur uniforme. Ces changements s'observent avec les mouvements brusques de la tête. Souvent on y aperçoit un noyau flottant, qui change de place dans les diverses positions de la tête.

Complications. — Des complications de diverses natures peuvent accompa-

gner les opacités du cristallin. Il importe beaucoup de les préciser avant l'opération. Quelques-unes de ces complications sont locales; d'autres sont générales.

Les complications locales sont les suivantes :

1. *Blépharite et conjonctivite.* — L'inflammation du bord libre des paupières ou de la conjonctive peut compromettre la réunion de la plaie après l'extraction de la cataracte; c'est pourquoi on doit examiner ces membranes avec attention, et les soigner avant d'entreprendre l'opération.

2. Les affections des voies lacrymales constituent une complication assez sérieuse pour qu'il soit nécessaire de les soigner avant l'extraction de la cataracte.

3. *Kératites, gérontotoxon et sclérite.* — Ces affections ont été considérées comme des complications graves, susceptibles de compromettre le succès de l'extraction. Avec les méthodes nouvelles, ces dangers sont moins à redouter; il n'y a que les kératites aiguës qui soient une contre-indication formelle.

4. On trouve fréquemment des complications du côté de l'iris; ce sont des iritis chroniques, des synéchies postérieures et des atrésies pupillaires. En instillant les gouttes d'atropine, on découvrira facilement tous ces désordres.

5. La cataracte se rencontre quelquefois avec la dureté de l'œil et la dilatation permanente de la pupille, ce qui constitue le glaucome. Les autres signes de glaucome faciliteront le diagnostic. L'opération sera dans ce cas contre-indiquée.

6. Le tremblement de l'iris et l'augmentation de la chambre antérieure indiqueront un ramollissement du corps vitré et l'existence d'autres altérations profondes.

7. La cataracte peut être mobile, branlante, et se déplacer dans différentes directions pendant les mouvements de l'œil. C'est le signe d'une luxation du cristallin cataracté, et cet état a reçu le nom de *cataracte branlante* ou *subluxée*.

8. Le décollement de la rétine est une des complications les plus graves qui puissent accompagner les cataractes. On constatera cette maladie par l'absence d'un ou de plusieurs phosphènes.

9. L'absence des phosphènes, ainsi que de toute perception lumineuse, peut aussi dépendre de l'atrophie du nerf optique coïncidant avec la cataracte. Disons cependant que cette complication est rare, surtout dans les deux yeux.

Complications générales. — Les cataractes peuvent se développer sous l'influence des différentes affections générales, qui constitueront par cela même une complication importante. C'est ainsi que la glycosurie, l'albuminurie, l'affection athéromateuse des vaisseaux, sont autant d'accidents sérieux, qu'il faudra prendre en considération quand il s'agira de faire une opération.

Il en est de même de l'asthme, des maladies de la vessie, etc. Dans ces conditions morbides, le repos absolu au lit, après l'opération, est difficile à obtenir; ce qui peut influer d'une manière fâcheuse sur la guérison.

Plusieurs de ces maladies peuvent laisser une prédisposition à la suppuration de la cornée, à des iritis consécutives et à des hémorrhagies intra-oculaires; il sera très-utile d'être prévenu à l'avance de la probabilité de ces accidents, afin de prendre les précautions nécessaires.

Marche et durée. — Le début de la cataracte, ainsi que sa marche, ne présentent rien de régulier. D'ordinaire, l'affection débute lentement, et le trouble de la vue se manifeste peu à peu, sans que le malade s'en plaigne, surtout s'il n'y a qu'un seul œil atteint.

Voici quelques considérations pratiques au sujet de leur développement :

1. Les cataractes corticales périphériques et antérieures demandent deux ans pour se compléter chez les individus jeunes; chez les personnes qui ont dépassé quarante-cinq ans, elles ne deviennent complètes qu'au bout de quatre à six ans.

2. Les cataractes corticales postérieures se développent la plupart du temps avec une grande lenteur, et ne se généralisent qu'au bout de huit ou dix ans.

3. Chez les myopes, le développement des cataractes corticales est encore beaucoup plus lent, et elles peuvent exister pendant toute la vie sans se généraliser.

4. Les cataractes traumatiques deviennent complètes d'autant plus facilement que la plaie capsulaire est plus grande et que l'individu est plus jeune. Souvent deux à quatre semaines suffisent pour sa maturité. Il en est de même des cataractes consécutives au décollement de la rétine.

5. Les cataractes nucléolaires dures, non accompagnées de stries dans la substance corticale, marchent avec une extrême lenteur : dix à quinze ans sont nécessaires pour leur maturité.

6. Les cataractes capsulaires sont stationnaires et ne se compliquent de cataractes corticales que vers une époque très-avancée de la vie.

Pronostic. — Il doit être fait à un double point de vue : le chirurgien aura d'abord à décider de l'époque de la maturité de la cataracte, et il devra en outre se prononcer sur l'absence ou la présence des complications.

Dans le paragraphe précédent, nous avons exposé notre manière de voir sur le temps qu'exige chaque forme de cataracte pour devenir complète et susceptible d'opération.

Quant aux complications, il n'y a que les altérations internes de l'œil, telles que décollement de la rétine, glaucome, ou atrophie de la papille du nerf optique, qui rendent le pronostic grave et excluent toute idée d'opération ; toutes les autres complications n'aggravent que d'une manière secondaire l'issue de l'extraction. En général, on doit s'assurer, avant l'opération, si les phosphènes existent et si le malade conserve la sensibilité pour la lumière. Lorsqu'il peut encore se conduire et distinguer les gros objets, on pourra éclairer en partie le fond de l'œil avec l'ophthalmoscope, ce qui indiquera qu'il faut attendre une maturité plus complète.

Au point de vue des résultats définitifs de l'opération de la cataracte, le pronostic varie selon les différentes méthodes auxquelles on a recours, et nous en parlerons dans la description de chacune d'elles.

ARTICLE III

TRAITEMENT DES CATARACTES.

Les opacités du cristallin incomplètes, de même que les cataractes complètes, constituent une altération de telle nature que rien ne peut les faire disparaître, si ce n'est une opération. Il est souvent utile d'avoir préalablement recours à un traitement palliatif. Il importe donc de savoir par quels moyens et par quels conseils hygiéniques on arrivera à ralentir la marche et le progrès de l'opacité cristallinienne, et surtout à procurer un soulagement dans les symptômes que le malade éprouve.

C'est ici que la connaissance exacte de la nature de la cataracte et des troubles fonctionnels qu'elle apporte dans la vue est indispensable. En se conformant aux différentes indications qui peuvent en découler, le chirurgien pourra donner les conseils suivants :

1. Des conserves d'une teinte bleue claire seront ordonnées aux malades toutes les fois qu'ils sortent au grand jour ou qu'ils se trouvent dans un endroit vivement éclairé. Les conserves préviennent l'éblouissement ainsi que l'irritation des membranes internes de l'œil, qui pourrait s'ensuivre. C'est dans ce même but qu'on recommande au malade de se mettre à l'abri d'une lumière vive artificielle dans les appartements, en ayant soin de la modérer par des abat-jour.

2. Dans les cataractes centrales, dures ou lamellaires, ainsi que dans les opacités centrales capsulaires étendues, on prescrira l'instillation de collyre d'atropine à la dose de 1 centigramme pour 15 grammes; on instillera une goutte de cette préparation tous les jours ou tous les deux jours. La pupille une fois dilatée, les malades voient relativement beaucoup mieux par les couches périphériques du cristallin non encore opacifiées.

L'usage de l'atropine dans les cataractes corticales périphériques, même lorsque les opacités atteignent le centre, n'est point avantageux.

3. Les cataractes capsulaires exsudatives, celles qui sont consécutives aux inflammations et aux adhérences contractées par l'iris, doivent être combattues par le traitement antiphlogistique et par l'atropine. Desmarres et Mirault (d'Angers) (1) ont démontré, par de nombreuses observations, que des cataractes capsulaires récentes, et surtout exsudatives, formées après l'extraction du cristallin, peuvent céder rapidement à l'application énergique des moyens antiphlogistiques.

4. Les cataractes traumatiques peuvent guérir, la plaie capsulaire se refermer et le cristallin reprendre sa transparence. Stœber, Marjolin, Giraldès, ont rapporté des faits de ce genre. C'est aux antiphlogistiques qu'on doit avoir recours, et notamment à l'application des sangsues, à l'immobilisation des yeux, aux frictions mercurielles sur le pourtour de l'orbite et aux purgatifs.

5. Dans les cataractes lenticulaires spontanées, aucun traitement médical ne pourra amener d'amélioration. Toutes les tentatives faites en ce sens en Italie, en France et en Allemagne sont restées sans résultat.

Signalons, pour l'histoire de cette question, que Pugliatti (de Sicile) a cru obtenir la guérison des cataractes par l'application des compresses trempées dans l'ammoniaque liquide à l'angle orbitaire externe; Schlesinger espérait les guérir « par le seul moyen des verres de lunettes », et Tavignot (2) essaya de démontrer que l'usage d'huile de phosphore en frictions et en instillations dans l'œil pouvait amener une amélioration et une guérison.

Toutes ces médications sont restées sans résultats et ne pouvaient avoir d'autre but que de faire illusion au malade et au médecin.

Les tentatives de Sperino sont de toute autre nature; pensant que l'augmentation de sécrétion de l'humeur aqueuse occasionnait la formation des cataractes, il a

(1) Mirault (d'Angers), *De la cataracte capsulaire secondaire* (*Bull. de l'Acad. imp. de méd.*, t. XXVII, p. 82).

(2) Tavignot, *Comptes rendus de l'Académie des sciences.*

cherché à diminuer par des évacuations fréquentes la quantité de cette humeur (1). L'expérience n'a pourtant pas confirmé cette hypothèse, et la méthode elle-même est tombée dans l'oubli.

5. On rencontre des cas de guérison spontanée de cataracte, sans aucune intervention chirurgicale. Ce phénomène peut se produire de différentes manières : dans un œil dont le corps vitré est liquéfié, la cataracte se luxe, soit pendant une chute, soit pendant un mouvement brusque de la tête, et le malade recouvre la vue. Dans d'autres cas, la cataracte est réduite, par le travail régressif, à un volume tellement petit, que le malade peut voir à travers les parties transparentes de la pupille.

C'est ainsi qu'on peut s'expliquer les cas de guérison spontanée observés chez les personnes atteintes de cataractes liquides. Bouisson (2) a rapporté l'observation de trois frères affectés d'une cataracte boursale et chez lesquels la guérison spontanée eut lieu.

Dans certains cas, le ramollissement et le gonflement excessif des couches corticales peuvent amener la rupture de la capsule et la sortie de couches ramollies dans l'humeur aqueuse où elles se résorberont au bout d'un certain temps.

Il faut avouer cependant que tous ces faits sont excessivement rares et ne peuvent offrir d'autre intérêt que celui de la curiosité.

Pour guérir une cataracte, il est indispensable de recourir tôt ou tard à une opération chirurgicale. Cette opération doit avoir pour but, soit d'extraire la lentille opaque, soit de la fragmenter sur place, afin de laisser ses débris se résorber complétement, ou de faciliter son extraction ultérieure ; soit, enfin, de déplacer la cataracte en la rejetant vers la périphérie de l'œil et derrière l'iris.

Un grand nombre de méthodes et de procédés ont été mis en pratique, qui répondent à l'une ou à l'autre de ces indications. Nous décrirons successivement chacune de ces méthodes, en les faisant précéder d'un aperçu sur les soins préliminaires que l'on doit donner aux malades avant l'opération.

ARTICLE IV

SOINS PRÉLIMINAIRES.

Avant de procéder à une opération de la cataracte, il est nécessaire de soumettre les malades à quelques soins préliminaires; ils auront pour objet de prévenir les accidents, soit pendant, soit après l'opération.

1. *Purgatifs.* — Deux ou trois jours avant l'opération, on doit prescrire au malade un purgatif se composant de 25 à 35 grammes d'huile de ricin ou de 35 à 45 grammes de sulfate ou de citrate de magnésie. Ce purgatif aura pour but d'évacuer les intestins et de permettre au malade de rester au lit immobile pendant un ou deux jours après l'opération.

(1) Sperino, *Étude clinique sur l'évacuation répétée de l'humeur aqueuse.* Turin, 1862, p. 421.

(2) Bouisson *in* Blancard, *Quelques considérations sur la cataracte congénitale et son traitement.* Thèse de Montpellier, 1868, p. 21.

2. *Injection des voies lacrymales.* — Une injection d'eau tiède sera faite dans les voies lacrymales au moyen de la seringue d'Anel, afin de les rendre plus perméables et de faciliter l'aspiration des larmes. Si les points lacrymaux sont déviés, il y aura nécessité de les inciser huit ou dix jours avant l'extraction.

3. *Instillation d'atropine.* — Vers la fin du jour qui précède l'opération, on instillera une ou deux gouttes de solution d'atropine, pour préparer la dilatation de la pupille et faire évacuer une partie du sang contenu dans l'iris, ce qui prévient son inflammation.

4. *Nourriture.* — Le jour de l'opération, on permettra au malade de prendre un potage ou une tasse de café au lait, selon son habitude; deux ou trois potages dans la journée seront administrés après l'opération.

5. *Chloroforme.* — Par suite d'une sensibilité trop grande de l'œil chez certains individus, les contractions musculaires deviennent tellement puissantes qu'elles empêchent de pratiquer l'opération avec sécurité.

Cette difficulté se présente principalement chez les personnes nerveuses, pusillanimes, et chez les enfants. Il est alors absolument nécessaire d'avoir recours à l'anesthésie. Dans l'emploi du chloroforme, on ne doit pas se contenter d'une anesthésie incomplète, mais il faut chercher à obtenir une résolution musculaire absolue, comme de Graefe (1) l'a recommandé. Quant à l'usage général du chloroforme pour toutes les opérations, comme cela est accepté aujourd'hui à Londres et à Berlin, il ne me paraît pas indispensable. Les dangers inhérents à son application et à l'état d'excitation dans lequel se trouve le malade pendant quelque temps doivent le faire repousser, ainsi que Nélaton (2) l'a très-justement fait remarquer. Ce n'est que dans des cas particuliers qu'on y aura recours.

6. *Position du malade.* — Quelle que soit la méthode à laquelle on aura recours, la position horizontale doit être préférée à toutes les autres pour les opérations de cataracte. Dupuytren, Velpeau, Pope, opéraient leurs malades dans le lit, et les ophthalmogistes modernes préfèrent cette manière de procéder à la position assise. Il est vrai que l'extraction à lambeaux ou l'abaissement peuvent être pratiqués avec facilité dans la position assise, comme le faisaient Nélaton, Desmarres et Gosselin; mais, quand on considère les inconvénients qui résultent de cette attitude par suite des syncopes qu'on observe quelquefois chez les personnes nerveuses, et de la très-grande mobilité de la tête du malade, on n'hésite pas à préférer la position couchée à cette dernière attitude.

7. *Lit d'opération.* — Pour donner aux malades la position horizontale convenable on les place habituellement, soit sur une table spéciale, soit sur un lit.

Dans les hôpitaux il y a à l'amphithéâtre une table d'opération, qui est élevée et tourne dans tous les sens à l'aide d'un pivot. Dans les cliniques particulières on se sert quelquefois des fauteuils mécaniques.

En ville il est préférable de se servir d'un lit de fer, peu large, avec deux ou trois matelas selon le besoin. Le chirurgien opère le plus souvent debout, aussi devra-t-il dresser d'avance à sa taille le lit sur lequel l'opération doit être pratiquée.

(1) De Graefe, *Arch. f. Ophthalm.*, 1865.

(2) Nélaton, *Parallèle de divers modes opératoires dans le traitement de la cataracte.* Thèse de concours. Paris, 1850, p. 9.

Mais pour donner plus de fixité à la tête du malade et lui imprimer pendant l'opération une inclinaison voulue, je me sers d'*un coussin mécanique* que j'ai fait construire exprès à notre habile fabricant, M. Collin, pour les opérations oculaires.

Cet appareil se compose d'un coussin (fig. 228) qui peut se relever ou s'abaisser à volonté à l'aide de la crémaillère A. Vers le milieu il existe deux petits coussi-

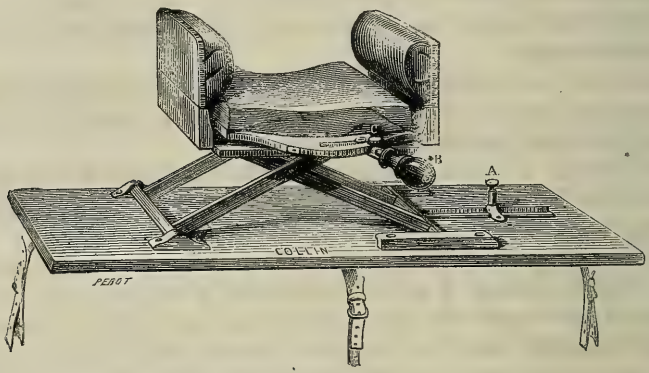

Fig. 228. — Coussin mécanique pour les opérations de la cataracte.

nets, placés verticalement, et qui peuvent se rapprocher ou s'éloigner l'un de l'autre à l'aide d'un manche B. C'est entre ces deux derniers coussinets que la tête du malade se trouve placée et maintenue immobile.

8. *Éclairage.* — Le choix de la lumière est une chose importante. La lumière du jour est indispensable, et dans ce but on n'a qu'à coucher le malade de façon que l'œil opéré soit tourné vers une fenêtre et rapproché le plus possible de cette dernière.

Mais pour éviter les reflets de la cornée qui sont très-gênants pendant l'opération de la cataracte, et pour bien juger de la marche d'instruments dans la chambre intérieure, il faut chercher autant que possible de placer le lit d'opération là où la lumière vienne directement d'en haut et non point réfléchie par le mur d'une maison voisine. Un jour faux ne permet de rien voir et de rien juger avec précision.

9. *Position du chirurgien.* — L'opérateur choisit sa position selon la méthode opératoire à laquelle il a recours, et suivant l'œil, droit ou gauche, qui doit être opéré. En général, il devra se placer du côté droit par rapport au malade pour opérer la cataracte de l'œil gauche, et par derrière pour pratiquer cette opération sur l'œil droit. De Graefe pourtant opérait étant assis au chevet du lit.

10. *Rôle et attitude des aides.* — L'opération de la cataracte peut être faite sans l'intervention d'un aide. Mais des accidents peuvent surgir pendant l'opération, qui ne pourront être conjurés qu'avec le secours d'une personne familiarisée avec les manœuvres opératoires. C'est à un aide que l'on confie la pince à fixer pendant l'excision de l'iris, ou l'excision de l'iris elle-même. Souvent l'aide sera chargé de maintenir la paupière supérieure au moment de la sortie du cristallin.

11. Lorsqu'on pratique cette opération chez les enfants ou chez toute autre personne qui doit être chloroformisée, deux aides au moins sont indispensables.

12. Pour pratiquer une simple discision chez les petits enfants, je me sers du procédé qu'employait Desmarres père : j'attache l'enfant à une planche au moyen de bandes très-larges, et je procède à l'opération.

ARTICLE V

DIFFÉRENTES MÉTHODES OPÉRATOIRES DE LA CATARACTE.

Il existe quatre principales méthodes opératoires pour guérir les cataractes

1° Extraction au dehors du cristallin cataracté ;

2° Discision et fragmentation de la cataracte sur place ;

3° Déplacement ou abaissement de la cataracte en l'éloignant du champ pupillaire et en la laissant dans un des points de la périphérie de l'œil ;

4° Méthodes combinées, résultant de la réunion des deux premières méthodes.

A. C'est à A. Daviel qu'appartient la véritable découverte de la *Méthode d'extraction de la cataracte* (1745) ; on ne peut raisonnablement attribuer cette invention ni à Antyllus qui la signale à peine, ni à Saint-Yves qui ne l'a pratiquée que dans un cas exceptionnel.

L'extraction elle-même peut être pratiquée selon les procédés et les modifications très-variées qui ont pour but de rendre l'exécution de l'opération plus facile et le résultat définitif plus satisfaisant.

La méthode d'extraction de la cataracte se divise en deux variétés principales : 1° extraction à lambeau, et 2° extraction linéaire. Toutes les autres ne constituent que des sous-variétés ou des procédés différents des mêmes méthodes. La méthode nouvelle de de Graefe appartient à l'extraction linéaire.

B. La méthode de *discision*, *division* ou *broiement de la cataracte* a été pratiquée à travers la sclérotique pour la première fois par Maître-Jan et Pott, et à travers la cornée par Conradi, chirurgien à Nordheim (Hanovre) ; Langenbeck, Dupuytren et Nélaton l'ont ensuite vulgarisée.

C. La méthode d'*abaissement de la cataracte* est peut-être la plus ancienne de toutes, et la description qu'en donne Celse prouve qu'elle était déjà arrivée de son temps à une grande perfection.

Ambroise Paré, et plus tard Scarpa, ont modifié l'extrémité de l'aiguille en l'aplatissant et rendant ainsi l'abaissement plus facile.

D. Les méthodes combinées sont d'origine plus récente : les unes sont dues à de Graefe, Critchett et Bowman ; d'autres à Jacobson, Wolfe (d'Aberdeen), et à moi-même.

ARTICLE VI

EXTRACTION A LAMBEAU.

Pour faire sortir un cristallin volumineux, on doit tailler dans la cornée un large lambeau qui puisse s'étendre au moins à la moitié de la circonférence de cette membrane. En effet, pour que le cristallin puisse sortir par une plaie que l'on pratique dans la cornée, il faut que le grand diamètre de cette plaie ait la même

étendue que le grand diamètre de la cataracte. De là, la nécessité de tailler un lambeau comprenant toute une moitié de la cornée. Lorsque la plaie est placée en haut, l'opération porte le nom de *kératotomie supérieure;* quand elle est faite en bas, on lui donne le nom de *kératotomie inférieure;* enfin elle est *oblique* lorsque le lambeau occupe un des segments obliques de la cornée.

Instruments. — Pour pratiquer cette opération, il est nécessaire d'avoir les instruments suivants : un couteau à cataracte de Beer ou celui de Zehender (fig. 233) dont le tranchant est droit ou convexe; une pince à fixer sans ressort ou la pique de Pamard (fig. 229); un kystitome simple avec la curette, ou kystitome de Desmarres (fig. 231); un couteau mousse droit (fig. 232); une paire

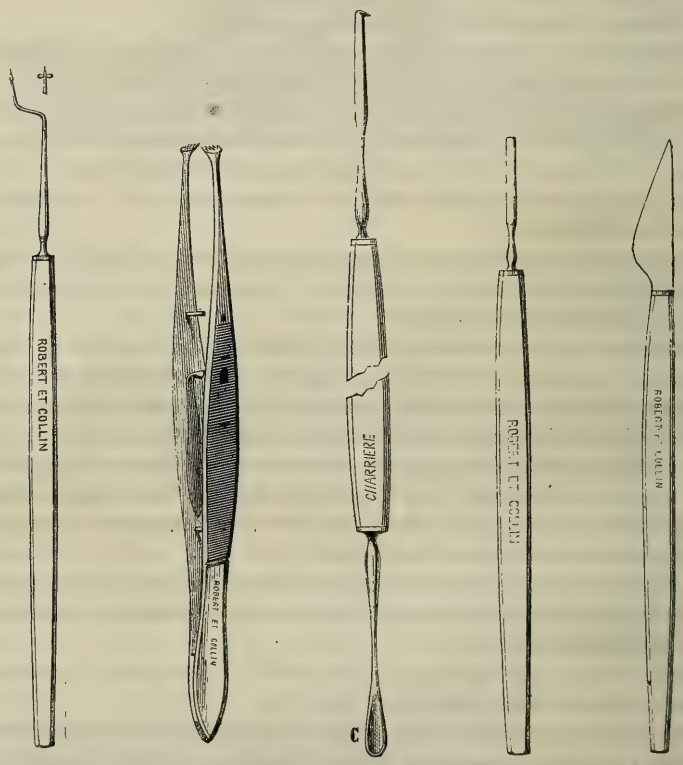

Fig. 229. Fig. 230. Fig. 231. Fig. 232 Fig. 233.

Fig. 229 à 233. — Instruments pour l'extraction à lambeau (*).

de ciseaux courbes fins; une pince à pupille artificielle; deux élévateurs et un blépharostat.

Manœuvre opératoire. — *Kératotomie supérieure.* — Elle se divise en trois temps : 1° incision du lambeau cornéen; 2° discision de la capsule sans ou avec excision de l'iris; 3° sortie du cristallin.

(*) Fig. 229, pique de Pamard. — Fig. 230, pince fixatrice. — Fig. 231, kystitome de Desmarres. — Fig. 232, couteau mousse. — Fig. 233, couteau de Beer.

Premier temps. — *Incision de la cornée.* — Les deux paupières sont écartées par un aide, soit au moyen des élévateurs, d'un blépharostat ou simplement avec les doigts. Le chirurgien saisit de la main gauche avec une pince à fixation la conjonctive et la capsule de Tenon à 4 millimètres du bord interne et supérieur de la cornée, ou bien il fixe l'œil avec la pique de Pamard. De la main droite il prend entre les trois doigts le couteau à cataracte, de manière que le médius et l'index se trouvent en face du pouce, tandis que le quatrième se plie dans la main et le petit doigt prend un point d'appui sur la pommette (voy. fig. 234). Il présente ensuite le couteau devant la cornée dans la direction qu'il doit suivre dans la cornée et la chambre antérieure, c'est-à-dire le tranchant en haut et la lame horizontale parallèlement au plan de l'iris. Il fait alors la ponction (fig. 234) dans la cornée à 2 millimètres du bord sclérotical et un peu au-dessus de son diamètre horizontal. Dès que la pointe a pénétré dans la chambre antérieure, l'instrument est poussé régulièrement dans la direction horizontale, et après avoir traversé la chambre antérieure, on fait une contre-ponction au bord interne de la cornée dans la même

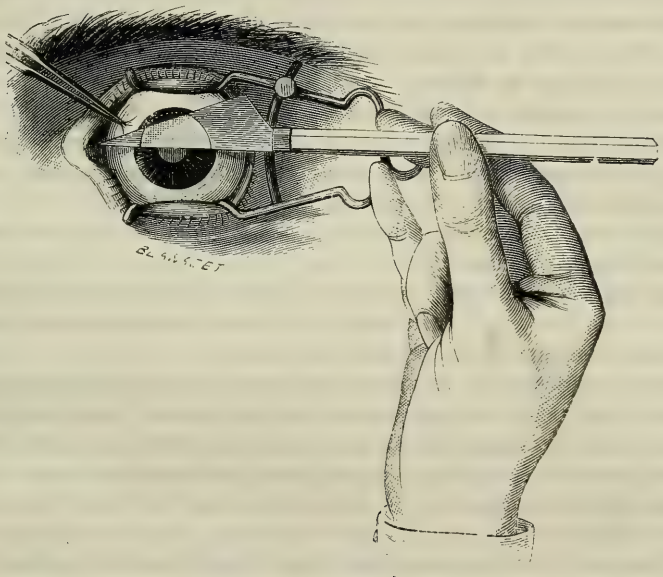

Fig. 234. — Extraction à lambeau.

ligne horizontale et à 2 millimètres du bord sclérotical (voy. fig. 234). Sans s'arrêter, on pousse le couteau plus loin, en inclinant légèrement le tranchant en arrière, et l'on achève le lambeau, mais en ayant soin de ralentir autant que possible la marche du couteau. Pendant l'achèvement du lambeau, l'aide devra rapprocher doucement les paupières et l'opérateur recommandera au malade de ne pas faire des mouvements avec ses paupières, mais de les tenir au contraire fermées comme pour le sommeil.

Deuxième temps. — *Discision de la capsule.* — On laisse au malade quelques instants pour se reposer, et l'on essuie pendant ce temps les bords des paupière

avec un linge fin ; on saisit ensuite un pli cutané de la paupière supérieure entre le pouce et l'indicateur de la main gauche et on la relève tout à fait en haut ; à ce moment l'opérateur engage le malade de regarder fortement en bas et il introduit le kystitome sous le lambeau cornéen en appliquant sa petite lame contre la cornée et évitant autant que possible d'accrocher l'iris. Arrivé vers le bord inférieur de la pupille, il tourne le crochet en arrière, et, appuyant très-doucement sur le cristallin, il déchire la capsule en imprimant à l'instrument une direction oblique de bas en haut et de dedans en dehors. Si l'incision de la capsule ne paraît pas suffisante, on portera avant de le retirer le kystitome vers le bord interne de la papille et l'on fera une seconde discision latérale, mais en ayant soin d'éviter toute pression sur le cristallin, autrement on pourrait le luxer et faire sortir le corps vitré au dehors.

Ce temps de l'opération une fois achevé, on retire le kystitome de la chambre antérieure, et l'on recommande au malade de fermer doucement les paupières.

Troisième temps. — *Sortie du cristallin.* — Le chirurgien soulève la paupière supérieure avec le pouce de la main gauche et il presse avec l'indicateur de la main droite sur le globe de l'œil, au bord inférieur de la cornée. On voit aussitôt le cristallin subir une légère rotation, puis se porter en avant, s'engager dans la plaie et s'échapper au dehors.

Lorsque la cataracte reste engagée dans la plaie et ne sort pas, il faut l'enlever, soit avec un crochet, soit avec la curette. Si le cristallin ne s'engage pas dans la pupille, il faut alors examiner si la plaie cornéenne n'est pas par trop petite, ou bien la capsule n'a-t-elle pas été peut-être suffisamment incisée.

S'il reste beaucoup de débris des couches corticales dans la pupille, on les fait sortir au moyen de la curette.

Quand l'opération est achevée et que le malade s'est un instant reposé de son émotion, on lui entr'ouvre légèrement les paupières et l'on examine l'état de son œil, puis on s'informe s'il peut compter les doigts.

Il arrive le plus souvent que le malade, après l'opération, ne voit que du bleu, du blanc ou du violet ; mais au bout de quelques minutes la vue redevient normale et il compte les doigts, pourvu que ses yeux ne soient pas tournés du côté du jour. La vision colorée est due à l'anesthésie de la rétine. Nous avons donné ailleurs des explications détaillées (1) sur ce phénomène, sur lequel Szokalski, Desmarres et Guépin ont les premiers attiré l'attention ; il peut quelquefois persister pendant un quart d'heure ou une demi-heure. Une des malades opérées par moi présenta ce phénomène pendant toute une semaine. Guépin (2) l'a vu persister pendant plusieurs mois.

Modifications de la méthode. — 1. *Kératotomie inférieure.* — Les manœuvres opératoires que nous avons décrites pour la kératotomie supérieure ne diffèrent presque en rien de celles usitées pour la kératotomie inférieure ou oblique ; il n'y a de différence que dans la position de la plaie cornéenne. Le chirurgien se place, soit en arrière, soit du côté droit du malade, selon les besoins.

Dans le *premier temps* le tranchant est dirigé en bas et non en haut, et le lam-

(1) Galezowski, *Du diagnostic des maladies des yeux par la chromatoscopie rétinienne* Paris, 1868.

(2) Guépin, *Ann. d'ocul.*, t. VI, p. 12.

beau se trouve placé un peu au-dessus du diamètre horizontal de la cornée. L'achèvement du lambeau est plus facile que dans la kératotomie supérieure.

Le second et le troisième temps sont pratiqués de la même façon que dans le premier procédé. Le sorti du cristallin est très-facile et je dirai même par trop facile, c'est pourquoi il faut surveiller le malade de façon qu'il ne fasse pas de mouvements par trop brusques, autrement on s'expose à voir le prolapsus du corps vitré.

2. Procédé de Desmarres père. — *Extraction à lambeau kérato-conjonctival.* — Ce procédé diffère des précédents dans les deux premiers temps d'opération. Dans le *premier temps* mon éminent maître fait la ponction et la contre-ponction sans changement, mais au lieu de terminer le lambeau cornéen au premier temps, il ne prolonge au contraire l'incision que jusqu'à ce qu'il ne reste qu'une petite bride de 2 à 3 millimètres au milieu du lambeau à couper et il retire alors rapidement le couteau, en conservant un petit pont cornéen.

Le *deuxième temps* est plus compliqué; après avoir pratiqué la discision de la capsule au moyen de son kystitome qui est muni d'un tranchant, il termine le lambeau non encore achevé, en coupant le petit pont cornéen obliquement et en prolongeant l'incision sous la conjonctive.

On détache de cette façon un lambeau kérato-conjonctival qui devra être après le sorti du cristallin être replacé sur l'endroit d'où il était détaché.

L'avantage de ce procédé est incontestable, il assure la réunion de la plaie cornéenne par première intention, vu que le lambeau conjonctival prend adhérence avec la conjonctive sclérotícale. On évite de cette façon les accidents si fréquents de suppuration ou de nécrose du lambeau cornéen. Dans ce procédé il y a encore un autre avantage, c'est que dans le premier temps de l'opération le lambeau n'étant pas achevé, il n'est pas à craindre que le cristallin s'échappe brusquement et entraîne avec lui le corps vitré.

3. *Procédé de Jacobson* (1). — Cet auteur a érigé en méthode générale l'extraction à lambeau combinée avec l'iridectomie. Il faut dire cependant que ce n'est pas à lui qu'appartient le mérite d'avoir inventé le procédé. Bien longtemps avant, Desmarres père avait déclaré qu'il fallait exciser l'iris dès qu'il était fortement contusionné pendant l'extraction de la cataracte ou qu'il était adhérent à la capsule. Jacobson a eu le mérite d'avoir appliqué ce procédé sur un grand nombre des malades.

Son procédé ne diffère de la méthode classique que par le second temps de l'opération, où la pince à fixer est confiée à un aide, pendant que l'opérateur excise l'iris. Mais comme le lambeau périphérique avec excision de l'iris prédispose au prolapsus du corps vitré au moindre mouvement brusque de l'œil du malade, c'est pour cette raison que Jacobson a mis comme condition absolue pour le succès de son opération l'anesthésie complète du malade. Il laisse son lambeau à la périphérie inférieure de la cornée et tout à fait dans le limbe conjonctival.

Nous avons vu Léon Labbé, professeur agrégé de la Faculté de Paris, pratiquer l'extraction de la cataracte à lambeau supérieure combinée avec l'iridectomie

(1) Jacobson, *Ein neues Operations verfahren zur Heilung des grauen Staares.* Berlin, 1853.

avec succès, mais son incision était placée à 2 millimètres du bord sclérotical.

Aujourd'hui cette méthode est abandonnée par l'auteur lui-même en faveur de la méthode de de Graefe.

4. *Procédé de Wolfe* (de Glasgow). — Cet auteur (1) a adopté un procédé tout particulier. Il fait d'abord une excision de l'iris en haut, et six semaines après il pratique l'extraction à lambeau kérato-conjonctival de Desmarres, ce qui donne une grande sécurité pour la réunion par première intention du lambeau cornéen. Ainsi, sur 107 opérations pratiquées par ce procédé, il n'a eu que quatre fois la perte de l'œil.

5. *Procédé de Williams* (de Boston) (2). — Il cherche à assurer la réunion du lambeau cornéen au moyen des sutures de fil de soie appliquées sur les deux bords de la plaie ; les résultats sont tout aussi satisfaisants que ceux obtenus par les autres procédés.

6. *Procédé de Sperino* (3). —Il a introduit une simplification dans l'extraction à lambeau, en supprimant la discision de la capsule, et faisant sortir la cataracte avec sa capsule ; il a, de cette façon, obtenu des résultats très-satisfaisants au point de vue de l'acuité visuelle de ses opérés. On sait, en effet, combien sont fréquentes les cataractes secondaires par suite de l'opacification de la capsule. En enlevant le cristallin contenu dans sa capsule, Sperino a fait disparaître cet accident. Grâce à ses recherches, l'extraction du cristallin avec sa capsule est acceptée pour certaines variétés, et notamment pour les cataractes capsulo-lenticulaires des vieillards. Dans ces cas, le cristallin se luxe et se déchatonne par la seule pression sur le globe, dès que le lambeau cornéen a été achevé.

Accidents pendant l'opération. — 1. *Lambeau trop petit.* — Il arrive bien souvent que la ponction et la contre-ponction sont tellement éloignées du bord de la cornée, que le lambeau ainsi que la plaie sont trop petits, et le cristallin ne peut pas sortir.

On prévient cet accident en ayant soin de bien fixer l'œil opéré, et en mesurant d'avance l'étendue du lambeau qu'on veut tailler. En dirigeant le tranchant du couteau en arrière, on évite de porter l'incision trop vers le centre de la cornée.

Une fois cet accident arrivé, si le cristallin ne s'engage pas dans la plaie cornéenne, il faut élargir celle-ci avec des ciseaux ou le couteau mousse.

2. *Lambeau trop large.* — Lorsque la ponction et la contre-ponction sont faites trop près du bord sclérotical et que le tranchant du couteau est tourné en arrière, le lambeau s'engage trop dans la sclérotique. Si, dans ces conditions, on cherche à terminer le lambeau d'un seul coup, celui-ci présente une telle hauteur, que le corps vitré se trouve presque à découvert et que sa sortie est à craindre.

Si cet accident survenait, il serait nécessaire de ne pas achever le lambeau avec le couteau, mais de le faire au second temps avec des ciseaux.

3. *Sortie prématurée de l'humeur aqueuse ; iris engagé sous le couteau.* — Cet

(1) Wolfe, *An improved Method of Extraction of Cataract.* London, 1868 ; et *The Lancet*, 1862.

(2) Williams, *Suture of the Wound of Cornea after Flap Extraction* (*Transactions of the American Ophthalmological Society.* New-York, 1869, p. 58.

(2) Sperino, *Compte rendu du Congrès d'ophthalmologie de Bruxelles*, 1858, p. 433.

accident arrive lorsqu'on recule un peu avec le couteau pendant que celui-ci traverse la chambre antérieure, ou si, en appuyant fortement sur l'œil avec l'instrument, on a écarté les bords de la plaie et laissé échapper une partie de l'humeur aqueuse. Avec la diminution de la chambre antérieure, l'iris se porte en avant sur le tranchant du kératotome.

Si cela arrive avant la contre-ponction, on doit, sans s'arrêter, pousser le couteau jusqu'à ce que la contre-ponction soit faite; puis, en appuyant avec la pulpe de l'index, on cherchera à refouler l'iris. Dans le cas où cette tentative serait infructueuse, on sera forcé de pratiquer dans l'iris une entaille que l'on régularisera plus tard.

4. *Luxation du cristallin et sortie du corps vitré.* — Cet accident peut survenir au premier et au second temps. Au premier temps, quand le couteau est fortement engagé dans la sclérotique, et qu'on veut, en tournant son tranchant en avant, imprimer une autre direction à la plaie; le dos du couteau, en appuyant sur le cristallin, luxera facilement ce dernier et préparera la sortie du corps vitré.

Au second temps de l'opération, la luxation peut dépendre de la pression trop grande exercée sur le cristallin au moment de la discision de la capsule. En outre, en engageant le kystitome dans l'épaisseur des couches corticales, il deviendra impossible de faire la discision de la cristalloïde, mais on verra le cristallin tout entier se déplacer ou faire bascule. Si cela arrive, on n'a qu'à retirer le kystitome, et à recommencer la discision dans une autre direction, mais en la faisant beaucoup plus superficiellement.

Lorsque le corps vitré s'échappe avec abondance avant le dégagement du cristallin, il importe beaucoup de laisser l'œil fermé pendant quelques instants; puis en écartant les paupières avec précaution, on essayera de nouveau la pression sur l'œil, ou bien on ira le chercher avec un crochet pointu ou une curette.

Quelquefois il existe, après la sortie de la cataracte, un prolapsus assez considérable du corps vitré entre les bords de la plaie. La compression de l'œil suffit seule pour amener sa réduction; si cela ne réussissait pas, on diviserait alors le corps vitré tout près de la plaie, avec des ciseaux courbes.

5. *Hémorrhagies externes ou internes de l'œil.* — *a.* Lorsque la paupière supérieure n'est pas assez relevée par un aide, ou que l'œil fuit sous la paupière pendant le premier temps, le chirurgien blesse forcément la paupière supérieure, ce qui occasionne quelquefois une hémorrhagie assez considérable pouvant remplir la cavité conjonctivale. Cet accident n'offre aucune gravité et n'empêche pas de terminer le premier temps; on arrête ensuite l'hémorrhagie et l'on nettoie l'œil pour continuer l'opération.

b. Une hémorrhagie de la chambre antérieure peut provenir, soit d'une blessure de l'iris, soit de l'achèvement du lambeau conjonctival; enfin, elle peut être la conséquence de l'iridectomie que l'on fait à dessein. Les blessures faites involontairement et au premier temps présentent seules une certaine importance, le sang pouvant masquer la pupille et rendre la discision de la capsule difficile. Dans ce cas, on essayera de faire évacuer tout le sang de la chambre antérieure avant le deuxième temps de l'opération.

c. L'hémorrhagie intra-oculaire est un des accidents les plus graves qui puissent survenir pendant ou après l'extraction de la cataracte; il arrive après une sortie

considérable du corps vitré. Mais ces cas sont heureusement très-rares. Wenzel (1), Tartra (2), Rivaud-Landreau (3) et d'autres praticiens, en ont rapporté des exemples. Parfois cet accident ne survient que quelque temps après l'opération, même sans issue du corps vitré. Ainsi White Cooper (4) cite un fait de ce genre tout à fait exceptionnel. L'opération s'était passée très-régulièrement, même sans issue du corps vitré; trois jours après le malade, en se mouchant, provoqua une hémorrhagie abondante intra-oculaire qui lui amena la perte de cet œil. A. Danthon (5) a publié une observation non moins intéressante que le professeur Dolbeau lui avait communiquée. L'opération fut faite régulièrement et sans sortie du corps vitré; au moment du pansement, l'hémorrhagie survint et occasionna l'atrophie de l'œil.

6. *Renversement du lambeau.* — La cornée est quelquefois tellement flasque qu'elle se renverse en avant et se plie en deux. Cela arrive, soit immédiatement après la sortie du cristallin pendant les contractions brusques des paupières, soit quelques instants après, lorsque le malade a cligné ou ouvert son œil. Il suffit dans ce cas de relever la paupière supérieure et de repousser le lambeau renversé avec la curette, puis de fermer doucement les paupières et d'appliquer le bandage; pour que tout rentre dans l'ordre.

Pansement et soins consécutifs. — Après l'extraction à lambeau, le pansement ne diffère pas beaucoup de celui employé pour les autres procédés d'extraction.

1. On appliquera deux petites bandelettes de taffetas français (Marinier) dans la direction verticale à travers les deux paupières de l'œil opéré ainsi que de l'œil sain; les deux yeux sont ensuite couverts d'une compresse longuette découpée au milieu, par-dessus laquelle on place une couche de petites rondelles de charpie, de façon que le creux qui entoure le globe de l'œil en soit rempli, pendant que le centre reste à peine recouvert. Un bandage de linge souple ou de flanelle est, d'après le conseil de de Graefe, appliqué sur les deux yeux, et ordinairement trois ou quatre tours suffisent pour maintenir l'appareil.

2. Le malade resté couché sur son lit, dans la position horizontale, ou légèrement incliné sur le côté opposé à celui de l'œil opéré. Il garde le lit pendant dix à quinze jours.

3. Toute conversation avec le malade doit être interdite : une personne veillera pendant les premiers jours à ce que le malade ne porte pas ses mains aux yeux, surtout pendant le sommeil et au moment du réveil.

4. On laissera pendant trois heures le malade dans un repos absolu, puis on lui donnera un ou deux potages.

5. Si l'opération s'est faite régulièrement, le malade n'éprouve pas de douleurs le premier jour, mais il peut accuser une gêne dans l'œil et une sensation de plénitude qui tient à l'accumulation des larmes. Celles-ci ne tardent pas à s'échapper, et le malade se trouve soulagé.

(1) Wenzel, *Traité de l'opération de la cataracte.* Paris, 1782, p. 127.
(2) Tartra, *De l'opération de la cataracte.* Thèse de concours. Paris, 1812.
(3) Rivaud-Landreau, *Annales d'oculist.*, t. XL, p. 129.
(4) White Cooper, *Ann. d'oculist.*, t. XXXVIII, p. 170 et XL, p. 181.
(5) A. Danthon, *Essai sur les hémorrhagies intra-oculaires.* Thèse de Paris, 1864, p. 22.

6. Pour faciliter le sommeil, on lui administre vers le soir une à deux cuillerées à soupe de l'une de ces potions :

℞ Sirop de diacode.....	100 gramm.	℞ Sirop de groseilles.....	120 grammes.
Hydrochlorate de morphine.	10 centigr.	Hydrate de chloral.....	5 —

7. Tous les matins, le chirurgien devra enlever le bandage, et examiner soigneusement l'œil. S'il ne constate aucun accident, si la cornée est transparente et s'il n'y a point de chémosis, il remet le bandage en place et recommande encore le repos. S'il y a quelques signes inflammatoires, dus à une iritis ou une suppuration de la cornée, on appliquera des sangsues à la région temporale, et quelques gouttes d'atropine seront instillées dans l'œil.

8. En enlevant le bandage, on examinera soigneusement la nature de la sécrétion qui s'écoule de l'œil et l'état des paupières. Le gonflement de ces dernières et la sécrétion verdâtre sont des symptômes indiquant une inflammation de l'œil.

9. On s'assurera si la chambre antérieure est rétablie; l'absence de réunion de la plaie se reconnaît par le contact de l'iris avec la surface postérieure de la cornée, ce qui peut durer quelquefois de trois à cinq et même à dix et quinze jours. Pendant tout ce temps, le repos le plus absolu sera observé par le malade. Dans la majorité des cas, la réunion de la plaie a lieu dans les premiers huit jours.

10. Les malades éprouvent quelquefois des sensations lumineuses et des élancements dans l'œil, surtout pendant la nuit. Si ces symptômes persistent, on pourra employer des frictions avec des pommades morphinées sur le front.

11. Dans une extraction à lambeau faite sans excision de l'iris, une hernie de l'iris plus ou moins prononcée peut se déclarer au bout de quelques jours. Le malade éprouve alors une sensation de gravier entre les paupières; ces dernières paraissent enflées.

Contre la hernie de l'iris, la compression maintenue pendant plusieurs jours est le moyen le plus efficace. Il se forme à la surface de la hernie une exsudation blanchâtre qui se consolide de plus en plus.

Bowman conseille de faire de temps en temps des piqûres à l'aide d'une aiguille dans cette sorte de staphylôme, et de faire ensuite la compression de l'œil. Pour mon compte, je préfère exciser la hernie de l'iris avec les ciseaux et pratiquer ensuite la compression.

La cautérisation que quelques chirurgiens ont conseillée est douloureuse; elle augmente l'irritation sans amener la réduction de la hernie; on doit donc y renoncer.

12. La suppuration ou le ramollissement général de la cornée survient quelquefois chez les vieillards sans cause connue pendant les premières vingt-quatre ou quarante-huit heures, ainsi que de Graefe l'a signalé. Le malade ne souffre point; mais les paupières sont enflées, et, en ouvrant l'œil, on aperçoit la teinte blanc opalin de la cornée, qui ne laisse voir ni l'iris ni la pupille. Bientôt il se manifeste un chémosis considérable et les douleurs névralgiques deviennent des plus prononcées, surtout la nuit. J'ai vu un malade se plaindre de douleurs au sommet de la tête et n'éprouver qu'un peu de gêne ou de pesanteur dans l'œil, pendant que la cornée était entièrement infiltrée et ramollie.

La suppuration et l'infiltration générale de la cornée est inguérissable; l'inflammation gagne les membranes profondes; il y a une *panophthalmie* et perte de l'œil. On fera usage des calmants et des adoucissants; l'œil sera tenu sous un bandeau.

Mais la suppuration peut n'être que partielle, et alors il est possible de sauver au moins une partie de la cornée. Des sangsues appliquées à la tempe, des purgatifs, le calomel à l'intérieur et la pommade mercurielle en frictions sur les tempes amèneront un amendement, après quoi le travail de réparation pourra être obtenu. Desmarres, de Graefe, recommandent vivement dans ce cas le bandage compressif, mais en laissant par intervalles l'œil à découvert.

13. L'extraction de la cataracte est très-souvent suivie d'une iritis surtout si cette dernière membrane n'a pas été excisée. Cette complication s'observe aussi après une iridectomie, mais elle est alors bien moins grave. Une iritis peut se déclarer dès les premiers jours et elle est alors très-grave. Plus souvent pourtant elle apparaît habituellement vers le quatrième ou le cinquième jour après l'opération; les paupières sont gonflées; l'œil est endolori et sensible à la lumière; les larmes sont très-abondantes. La sclérotique s'injecte sur une grande étendue et l'œil devient rouge; les douleurs périorbitaires s'aggravent surtout vers le soir. La cornée conserve sa transparence. Le traitement antiphlogistique sera prescrit, et l'on insistera surtout sur l'application des sangsues, que l'on renouvellera selon le besoin. Les autres moyens seront ceux que nous avons indiqués à l'article *iritis*.

14. Dès que les symptômes inflammatoires auront disparu, il sera nécessaire d'examiner avec soin la pupille, tant à l'éclairage oblique qu'à l'aide de l'ophthalmoscope, afin de s'assurer si la pupille est libre, et s'il n'existe point d'exsudation et de cataracte secondaire. La présence de cette dernière une fois constatée, on devra penser à une nouvelle opération; mais cette dernière ne devra pas être tentée avant deux mois. Il arrive souvent, en effet, qu'au bout de ce temps la cataracte secondaire se résorbe en partie ou en totalité.

15. Si tout a bien marché après l'opération, si la réunion s'est faite par première intention ou si les symptômes inflammatoires ont été enrayés, que la plaie est cicatrisée et que la pupille est libre, on devra penser à l'usage des lunettes à cataracte. Habituellement, ce n'est qu'au bout d'un mois ou de six semaines qu'on permettra de porter des lunettes; après les accidents d'iritis, il faut quelquefois attendre pendant trois ou quatre mois. Dans le chapitre qui traite de la réfraction, nous indiquons la conduite à suivre pour ce qui regarde l'emploi et le choix des lunettes chez les cataractés.

Indications pour l'extraction à lambeau. — Après avoir exposé d'une manière aussi abrégée que possible la méthode d'extraction à lambeau, et montré ses dangers et ses inconvénients, nous pensons qu'il sera utile de formuler les indications pour l'application de cette méthode opératoire.

L'extraction à lambeau donnera des résultats favorables :

1° Dans les cataractes dures et mixtes, libres de toute adhérence, et qui ne sont pas compliquées d'altérations profondes de l'œil, ni de ramollissement du corps vitré.

2° Chez les personnes d'un âge moyen, de quarante à cinquante-cinq ans, qui sont fortes et robustes, qui ne souffrent ni d'asthme ni de bronchites chroniques,

qui n'ont ni emphysème ni maladies du cœur; chez les individus qui ne sont ni albuminuriques ni glycosuriques.

3° Quand il n'y aura aucune inflammation chronique des paupières ou du globe de l'œil, et que la cornée ne présentera pas de dégénérescence sénile appelée *gérontoxon*. Hasner a démontré, en effet, que la réunion de la plaie se fait très-difficilement dans ces cas, et que la destruction de la cornée, par une sorte de nécrose, peut avoir lieu.

4° Les résultats de l'extraction seront d'autant plus satisfaisants que le lambeau cornéen sera bien proportionné au volume de la cataracte, et que la cornée et l'iris n'auront pas subi de compression trop grande et de contusion pendant la sortie du cristallin. L'excision de l'iris facilitera naturellement cette sortie, et préviendra les accidents inflammatoires consécutifs.

Voici les résultats de l'extraction à lambeau, d'après les différents auteurs :

Roux, 180 guérisons sur 252 opérations.

Sichel père, 1182 succès sur 1483 opérations.

Desmarres père, 86 guérisons sur 100 opérations.

Nélaton, 85 à 90 guérisons sur 100 opérations.

De Graefe, sur 160 opérations il obtint 80 pour 100 de succès immédiats.

Wolfe (d'Aberdeen), 94 guérisons sur 107 opérations.

Jacobson, 97 guérisons sur 100 opérations.

5° D'après l'avis du docteur Lourenço (de Rio-Janeiro), on doit donner la préférence, soit au lambeau supérieur, soit à l'inférieur, selon que les yeux sont plus ou moins enfoncés. Dans certains pays chauds, tels qu'à la Havanne ou au Mexique, les chirurgiens reconnaissent en général que la réunion des lambeaux cornéens, même les plus grands, se font avec une extrême facilité, et le sphacèle en est excessivement rare. Le docteur Muños (de Mexico), dit avoir obtenu presque constamment des succès, en faisant, soit la kératotomie supérieure, soit l'inférieure. Ces résultats, il les attribue en grande partie au climat favorable à la réunion par première intention. J'ai remarqué qu'en Europe au contraire les résultats les moins favorables sont obtenus pendant les mois les plus chauds de l'année.

BIBLIOGRAPHIE. — P. H. ROUX, *Comparaison entre les résultats obtenus dans les opérations de cataracte par la méthode de l'abaissement et par celle de l'extraction*, Mémoire présenté à l'Institut de France en 1836 (*Comptes rendus de l'Ac. des sciences*, t. III, p. 682). — Nélaton, *Parallèle des divers modes opératoires dans le traitement de la cataracte* (thèse de concours. Paris, 1850). *Leçons orales professées à la clinique de la Faculté.* — Doumic, *De l'opération de la cataracte par kératotomie supérieure, etc.* (*Archiv. d'ophthalmologie* de Jamain, t. IV, p. 209). — Graefe, *Ueber Staaroperationen* (*Deutsche Klinik*, nos 1, 2, 4 et 6, et *Archiv. f. Ophthal.*, Bd. 1, Abth. 1, p. 323, 1854). — Galezowski, *Compte rendu des opérations pratiquées par Desmarres en* 1860 (*Union médicale*, 1860, nos 126 et 149). *Quelques considérations sur les opérations de la cataracte* (*Gaz. des hôp.*, 1868). — Sichel, *Extraction de la cataracte* (*Gaz. des hôp.*, 1860, nos 20 et 32). — Demarquay, *Kératotomie supérieure* (*Gaz. des hôp.*, 1861, no 53). — Mooren, *Die vermind. Gefahr. einer Hornhautvereiterung bei der Staarextraction.* Berlin, 1862. — Jacobson, *Ein neues Operationsverfahren zur Heilung des grauen Staares.* Berlin, 1863. — Wolfe, *An improved Method of extraction of Cataract.* London, 1868 (*The Lancet*, 1868). — Lavista, *De las diversas especies de cataracta.* Mexico, 1869. — Lourenço (de Rio-Janeiro), *Quelques considérations sur l'opération de la cataracte* (*Recueil d'ophthalmologie.* Paris, 1874, avril, p. 249).

§ I. — Extraction linéaire avec ou sans excision de l'iris.

Depuis longtemps, on s'était aperçu que les plaies linéaires de la cornée guérissaient beaucoup plus facilement par première intention que les plaies taillées en lambeau. C'est pourquoi tous les chirurgiens de notre époque se sont surtout occupés à remplacer l'extraction à lambeau des cataractes séniles par les plaies linéaires plus ou moins étendues accompagnées d'excisions de l'iris.

C'est à de Graefe qu'appartient le mérite d'avoir réalisé ces tendances, en inventant un procédé nouveau d'extraction des cataractes à travers une plaie périphérique sclérotico-cornéenne, qui se rapproche beaucoup de la plaie linéaire.

Ce procédé, ou disons plutôt cette méthode a gagné le suffrage de tous les chirurgiens de notre époque, et il n'y a pas possibilité de nier que les résultats statistiques de ce procédé soient infiniment supérieurs à toutes les autres méthodes et procédés connus jusqu'à nos jours.

I. — Extraction linéaire périphérique ou scléro-kératique.

1. Procédé de de Graefe.

La modification introduite par le professeur de Graefe (1), dans la méthode d'extraction de la cataracte constitue un progrès réel dans la chirurgie oculaire. Cet éminent praticien a su combiner les avantages de l'extraction à lambeau avec ceux de l'extraction linéaire, ce qui permet d'appliquer ce procédé tout aussi bien dans les cataractes dures, séniles, que dans les cataractes demi-molles chez les individus dont la santé générale ou l'état de l'œil s'opposait jusqu'à présent l'application de la méthode d'extraction à lambeau.

Instruments. — Blépharostat à ressort, de la forme de Critchett, ou celui de Noyes (de New-York), dont le ressort et le manche s'appuient sur le nez; deux pinces à fixer, une à ressort et une autre sans ressort (fig. 235); couteau de de Graefe en forme de ténotome pointu (fig. 237); pince à pupille artificielle (fig. 239); ciseaux courbes et fins; kystitome à lame triangulaire adapté à une tige flexible (fig. 238); curette de Daviel ou celle de de Graefe d'écaille ou de caoutchouc (fig. 236).

Manœuvre opératoire. — *Premier temps.* — Après avoir couché le malade et l'avoir anesthésié, s'il y a lieu, on écarte les paupières avec un des blépharostats ou les deux élévateurs, et l'on saisit le globe de l'œil avec la pince à fixer tout près de la cornée et dans un point diamétralement opposé à celui où l'on doit faire l'incision, par conséquent au-dessus du bord inférieur de la cornée, si l'on veut faire pratiquer l'incision en haut et au voisinage du bord supérieur lorsqu'on doit opérer en bas.

La ponction est faite avec le couteau de de Graefe (fig. 237), le tranchant tourné en haut dans le point *A* (fig. 240) de la sclérotique, distant du bord de la cornée

(1) De Graefe, *Archiv für Ophthalmologie*, Bd. XI, Abth. 3; Bd. XII, Abth. 1; Bd. XIII, Abth. 1 et 2; et Bd. XIV, Abth. 1; et *Clinique ophthalmologique*, édition française. Paris, 1867.

de 2 millimètres, de manière qu'il entre dans la partie la plus périphérique de la chambre antérieure, tout près de l'attache de l'iris. Le couteau traverse alors la

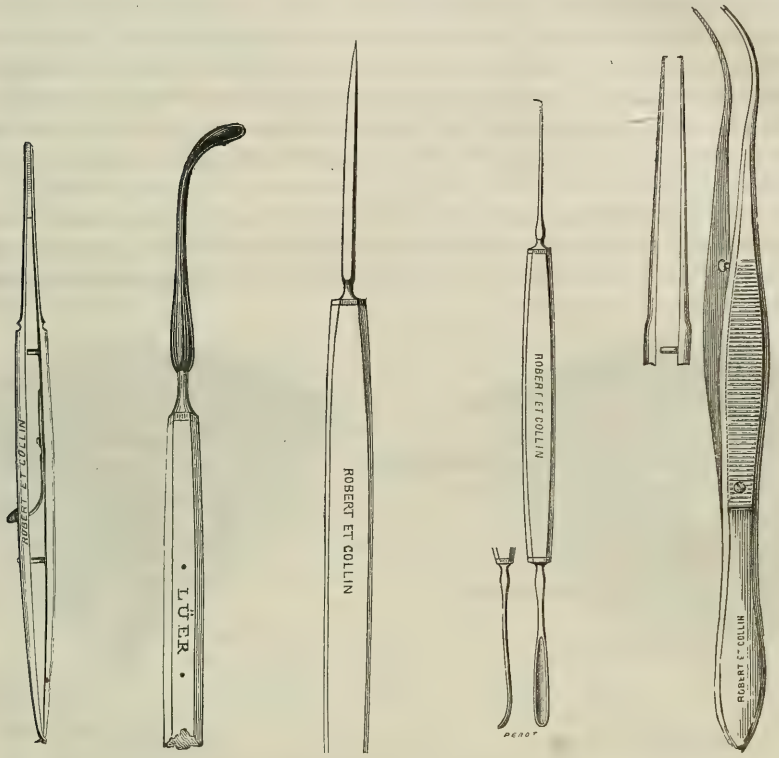

Fig. 235. Fig. 236. Fig. 237. Fig. 238. Fig. 239.

Fig. 235 à 239. — Instruments pour l'extraction linéaire scléro-kératique (*).

chambre antérieure, d'abord dans la direction *C;* puis on relève la pointe de l'instrument en haut pour faire ressortir le couteau en *B*.



Fig. 240. — Ponction et contre-ponction dans la méthode de de Graefe.

Dès que la contre-ponction est faite, on voit quelquefois la conjonctive se soulever et former une sorte de kyste transparent constitué par de l'humeur aqueuse épanchée dans le tissu cellulaire sous-conjonctival. Immédiatement après, on donne au tranchant la direction inclinée en avant, et en faisant exécuter au couteau un

(*) Fig. 235, pince à fixer. — Fig. 236, curette d'écaille de de Graefe. — Fig. 237, couteau de de Graefe. — Fig. 238, kystitome de de Graefe. — Fig. 239, pince à pupille artificielle.

mouvement de va-et-vient, on termine facilement la section à 1 un millimètre environ du bord cornéen, dans la sclérotique. Après avoir incisé le bord sclérotical, le couteau se trouve engagé un instant sous la conjonctive, qu'il coupe aussi sans aucune difficulté, et forme un lambeau conjonctival.

Deuxième temps. — Après avoir confié à un aide la pince à fixer, le chirurgien saisit de la main gauche, avec une pince à iridectomie, l'iris hernié dans la plaie, l'attire très-doucement en avant et l'excise de la main droite avec une paire de ciseaux courbes en deux coups, d'abord à l'angle externe, puis à l'angle interne de la plaie.

Au lieu de pratiquer soi-même l'excision, on peut confier cette manœuvre à un aide, en continuant de tenir de la main gauche la pince à fixer, et d'attirer de la main droite l'iris au dehors. Voici l'état de la pupille et l'étendue de la plaie après ce temps de l'opération.

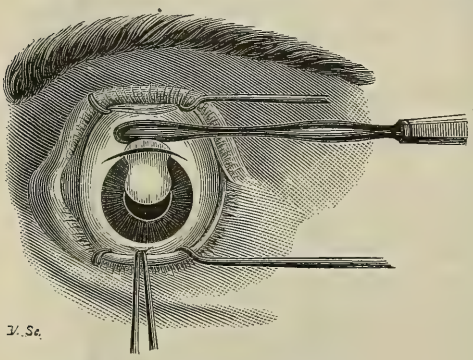

Fig. 241. — Sortie du cristallin par glissement.

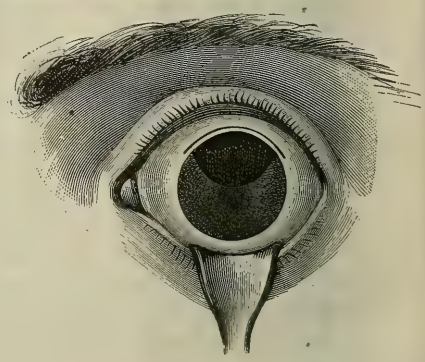

Fig. 242. — État de la pupille après l'extraction.

Troisième temps. — La discision de la capsule est faite sur-le-champ; l'opérateur reprend de la main gauche la pince à fixer, introduit ensuite le kystitome dans la chambre antérieure, et fait une discision parallèle à la plaie cornéenne, et une seconde dans le sens vertical, ce qui donne à la plaie capsulaire la forme cruciale, et facilite par conséquent la sortie du cristallin. Dès que la discision de la capsule est faite, il est bon d'enlever la pince à fixer et le blépharostat, et de laisser reposer le malade quelques minutes.

Quatrième temps. — On saisit la paupière supérieure avec la main gauche, et l'on appuie très-doucement à travers cette paupière sur le globe de l'œil; pendant ce temps, on déprime le bord sclérotical de la plaie au moyen de la curette de Daviel, ou de celle de de Graefe de caoutchouc durci. A mesure que la pression augmente, le cristallin se déchatonne de sa capsule et s'engage dans la plaie, puis il s'échappe au dehors (fig. 242).

Il arrive quelquefois que le cristallin, très-volumineux, ne s'engage qu'avec beaucoup de peine dans la plaie. Dans ces cas, il est nécessaire d'engager la curette sous le cristallin, et, par une légère traction, chercher à le ramener au dehors.

Ce temps terminé, on laisse reposer l'œil pendant quelques minutes, puis on entr'ouvre la plaie avec la curette, et, en glissant la paupière supérieure sur la sur-

face de la cornée, on cherche à faire évacuer tous les débris des couches corticales. La plaie est ensuite mise en coaptation, et le pansement ordinaire est appliqué selon les règles prescrites plus haut. On baisse le bandage sur les yeux pendant vingt-quatre heures, on l'enlève ensuite pour visiter l'état de l'œil; à ce moment, on instille une goutte d'atropine, et l'on remet le bandage.

Quelques personnes conseillent, à tort, de remplacer le bandeau compressif, après trois ou quatre jours, par un bandeau flottant. Selon moi, il est indispensable de laisser les deux yeux fermés pendant dix jours consécutifs.

Accidents pendant l'opération. — 1. Une incision trop périphérique, portée trop en arrière, peut faire que la zonule de Zinn se présente dans la plaie simultanément avec le cristallin, et facilite le prolapsus du corps vitré. Pour prévenir cet accident, on doit tourner le tranchant du couteau fortement en avant, et terminer ainsi la section.

2. Si l'incision est trop petite, si en même temps la ponction et la contre-ponction sont comprises l'une et l'autre dans la cornée et non dans la sclérotique, un cristallin un peu volumineux aura beaucoup de peine à s'engager dans cette petite plaie. Pour obvier à ces inconvénients, on sera forcé d'élargir cette dernière avec des ciseaux, du côté de la sclérotique.

3. La discision de la capsule peut être trop petite, ou bien en exerçant une trop grande pression avec le kystitome sur la cataracte, on peut occasionner la rupture de la capsule hyaloïdienne ou de la zonule de Zinn. Comme conséquence naturelle de cet accident, il se produira un prolapsus du corps vitré ou une luxation du cristallin.

Si la capsule a été insuffisamment incisée, le cristallin aura de la peine à sortir; on renouvellera dans ce cas la discision. La sortie prématurée du corps vitré exigera l'emploi d'une curette, que l'on enfoncera derrière la cataracte, pour la retirer ensuite par traction.

4. Après l'excision de l'iris, il survient quelquefois un très-grand épanchement de sang qui remplit la chambre antérieure et empêche de pratiquer convenablement la kystotomie. Cette difficulté sera écartée lorsque l'incision sclérotico-cornéenne aura été faite d'après les indications de Critchett, et qu'on se sera hâté de faire la discision de la capsule immédiatement après l'excision.

Accidents après l'opération. — 1. La plaie ne se réunit point par première intention, et la chambre reste vide pendant trois ou quatre jours. Il suffit de maintenir le bandage compressif sur l'œil pour obtenir cette réunion.

2. Trois ou quatre jours après l'opération apparaissent quelquefois des douleurs périorbitaires, symptomatiques d'une iritis. L'œil devient rouge, la sclérotique s'injecte, et il se manifeste souvent un chémosis séreux partiel.

Les indications du traitement sont ici les mêmes que dans les iritis traumatiques, consécutives aux opérations : application de sangsues, scarifications du chémosis, instillation d'atropine et continuation de l'usage d'un bandage compressif pendant un temps plus ou moins long. Ces moyens conjurent d'ordinaire les dangers.

3. Il arrive quelquefois qu'au bout de sept ou huit jours, une inflammation survient dans la plaie cornéenne. Les moyens indiqués plus haut viennent facilement à bout des accidents qui, en général, ne sont pas assez graves pour inspirer la moindre inquiétude.

4. Une irido-choroïdite, suivie même d'un phlegmon de l'œil, peut survenir après l'extraction de la cataracte par la méthode linéaire modifiée. Mais il faut avouer que ces cas sont relativement très-rares.

5. La hernie partielle de l'iris se forme quelquefois dans l'un des angles de la plaie, surtout si l'excision n'a pas été faite assez près du bord de la plaie. Une simple compression suffit pour la réduire.

6. Les cataractes secondaires apparaissent ici plus souvent peut-être que dans d'autres méthodes. On les guérit facilement par une opération de discision ou d'extraction linéaire; mais on ne devra procéder à cette nouvelle opération que quatre à six semaines après la première.

7. Les hémorrhagies répétées dans la chambre antérieure se manifestent quelquefois du troisième au quatrième jour, ainsi que Becker et Knapp l'ont signalé.

Avantages de la méthode. — 1. Le principal avantage de cette méthode est dû à la forme linéaire de la plaie, dont la réunion se fait habituellement par première intention. La suppuration totale de la cornée est ici une exception.

2. L'excision de l'iris prévient d'une manière très-heureuse les iritis et les irido-choroïdites, accidents si graves et si fréquents dans l'extraction à lambeau. Le phlegmon de l'œil ne se rencontre aussi que très-rarement.

3. Dans cette méthode, les hernies de l'iritis sont très-petites et cèdent très-facilement; dans l'extraction à lambeau, au contraire, elles sont dangereuses.

Indications de la méthode. — L'extraction scléro-kératique est indiquée : dans tous les cas où le cristallin est consistant et volumineux, et où, par suite de la santé générale, de l'âge très-avancé du malade, des complications du côté des paupières, de la cornée ou de l'iris, l'extraction à lambeau est contre-indiquée.

Résultats de la méthode de de Graefe. — Les résultats de l'opération, pratiqués d'après la méthode de de Graefe, sont très-satisfaisants.

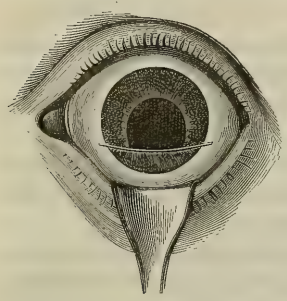

Fig. 243. — Extraction à travers une section inférieure scléro-cornéenne.

De Graefe lui-même a obtenu, en 1866, sur 100 opérations, 80 succès complets, 14 incomplets, 6 insuccès. Les accidents diminuèrent de moitié dans les opérations qu'il a faites depuis.

Becker rapporte les résultats des opérations pratiquées dans la clinique de Arlt (de Vienne), et il constate que, sur 217 yeux, il y a eu 160 fois guérison complète, 30 fois l'opération a été suivie d'iritis et 9 fois d'irido-choroïdite. En général, la perte totale de la vue n'a été à déplorer que 12 fois, ce qui donne une proportion de 5 et demi pour 100. L'extraction de la cataracte secondaire a été faite 10 fois sur 100 cas. Knapp a obtenu 144 fois la guérison complète sur 186 opérations, ce qui donne 77 et demi pour 100.

1. Procédé de Liebreich.

En se basant sur l'avis de Critchett, qui conseillait le premier de conduire l'incision à travers le bord cornéal lui-même, il pratiqua l'extraction à travers une

section occupant la portion inférieure de la cornée, en donnant à son incision la forme d'un lambeau d'une très-petite courbure. La ponction et la contre-ponction se trouvent assez loin dans la sclérotique. Très-souvent il n'excise pas l'iris. La figure 243 représente la pupille après l'extraction par ce procédé.

2. Procédé de Lebrun et Warlomont.

Ces deux auteurs ont successivement cherché à remplacer l'incision linéaire périphérique de de Graefe, par *un petit lambeau médian*, permettant d'extraire le cristallin sans excision de l'iris. La ponction et la contre-ponction sont placées à 2 millimètres au-dessous des extrémités du diamètre transversal de la cornée, et s'étend de deux côtés à la sclérotique. Le lambeau cornéen, ainsi taillé, a de 3 à 4 millimètres de hauteur. On évite, de cette façon, l'excision de l'iris.

3. Procédé de Notta et de Kuchler.

Ces deux auteurs ont proposé, à des époques différentes, de faire l'extraction de la cataracte à travers une incision linéaire pratiquée dans le diamètre transversal de la cornée. La ponction et la contre-ponction se font dans la sclérotique; le cristallin fait bascule presque sur place, et sort à travers cette plaie, mais il reste au milieu de la cornée une cicatrice gênante pour la vision, malgré les avis contraires.

4. Procédé inférieur cornéo-conjonctival de Galezowski.

Il consiste en une incision semi-lunaire périphérique pratiquée sur le bord inférieur de la cornée et prolongée jusqu'à une certaine distance sous la conjonctive : le lambeau ainsi taillé dans la cornée est terminé par une bande de la conjonctive qui facilite la réunion par première intention. La capsule est incisée au premier temps avec le couteau de de Graefe.

Instruments. — Blépharostat à ressort, grand format; une pince à fixer, un couteau droit de de Graefe (fig. 237); une pince à pupille artificielle; une curette de Daviel (fig. 249), et une paire de ciseaux courbes.

Manœuvre opératoire. — *Premier temps.* — Après avoir couché le malade dans un lit, j'écarte les paupières avec le blépharostat (je suppose que l'opération est pratiquée sur l'œil gauche); de la main gauche je saisis le globe de l'œil avec la pince à fixer, tout près de la cornée et en haut; puis, de la main droite, je saisis le couteau de de Graefe, et en tournant son tranchant directement en bas, je fais la ponction sur la sclérotique, à 1 millimètre et demi du bord externe de la cornée. Une fois entré dans la chambre antérieure, au-devant de la surface antérieure de l'iris, je pousse l'instrument vers le bord supérieur de la pupille, j'*incise la capsule de haut en bas,* et je fais ensuite la contre-ponction au bord interne de la cornée. Par le mouvement de va-et-vient, de dedans en dehors, je cherche à me rapprocher, avec le tranchant, vers le bord inférieur de la cornée. Là l'incision n'est faite d'abord que de l'épaisseur de la cornée; puis j'avance le couteau sous la conjonctive, et je ne termine la section de cette dernière qu'après avoir détaché un lambeau conjonctival de 3 millimètres.

Deuxième temps. — La pince à fixer est confiée à un aide, ou bien on laisse l'œil opéré libre, et pendant ce temps je saisis avec la pince l'iris, qui fait hernie dans la plaie; je l'attire suffisamment au dehors, et je l'excise avec les ciseaux courbes, tout près de la plaie cornéenne.

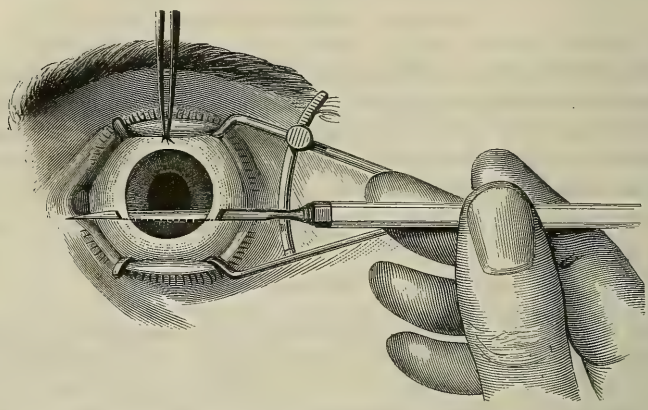

Fig. 244. — Ponction et contre-ponction du procédé de Galezowski.

Troisième temps. — Le chirurgien reprend de la main gauche la paupière supérieure et l'appuie plus ou moins fortement sur le globe de l'œil pour faire engager le cristallin dans la plaie, et, pendant ce temps, il appuie avec la curette sur le bord sclérotical de la plaie pour écarter autant que possible les deux bords de la plaie et faciliter la sortie du cristallin.

Le dégagement du cristallin est suivi de la sortie immédiate des couches corticales, dont une partie qui est restée dans la chambre antérieure doit être retirée avec une curette. Les bords de la plaie ayant été bien nettoyés et mis en coaptation, on applique un bandage très-légèrement compressif.

Suites de l'opération. — Elles sont des plus simples : dès le lendemain, la plaie se trouve en coaptation, les malades généralement ne souffrent point, quelques-uns se plaignent pendant trois ou quatre jours de picotements ou de douleurs sourdes au pourtour de l'orbite, sensation de gravier entre les paupières, etc. Mais la cicatrisation complète de la plaie ne peut être obtenue qu'après douze ou quinze jours.

Avantages et inconvénients du procédé de l'auteur. — La plaie est faite dans le bord sclérotical de la cornée, et il n'y a que la ponction et la contre-ponction qui dépassent cette membrane, et comme en même temps un large lambeau de la conjonctive se trouve détaché avec le lambeau semi-lunaire de la cornée, la plaie se cicatrise avec la plus grande facilité.

La position de la plaie au bord inférieur de la cornée donne un accès facile à tous les instruments, soit qu'on veuille faire la discision de la capsule au premier temps, soit qu'on soit forcé d'entrer avec la curette dans la chambre postérieure et derrière le noyau, pour retirer le cristallin.

L'inconvénient de ce procédé consiste dans la forme de la pupille, qui est très-grande et par conséquent disgracieuse. Mais quand on pense aux grands avantages qu'elle présente pour les résultats définitifs, on pourra sacrifier le beau pour l'utile.

En comparant mon procédé avec les autres j'ai trouvé :

1° En ce qui concerne le procédé de de Graefe lui-même, disons d'abord que, pour faire sortir le cristallin par une plaie faite en haut, on trouvera chez certains individus nerveux et agités des difficultés considérables. D'autre part, si le corps vitré s'échappait avant la sortie du cristallin, il n'y aurait d'autre ressource, pour achever l'opération, que d'aller chercher la cataracte avec la curette ; or on sait combien il est difficile d'exécuter cette manœuvre lorsqu'on doit introduire la curette par-dessus le rebord orbitaire sourcilier. L'incision trop périphérique constitue aussi un inconvénient; placée tout entière dans le rebord sclérotical, elle se trouve. après l'iridectomie, en face du corps vitré, qui se rompt avec une très-grande facilité et s'écoule au dehors, surtout si le cristallin est un peu volumineux et a quelque peine à traverser une plaie linéaire ou semi-lunaire. Il y a encore deux autres inconvénients qui ne sont pas sans danger pour le résultat de l'opération. La plaie étant très-rapprochée du grand cercle vasculaire de l'iris, l'excision de cette dernière membrane donne lieu à une hémorrhagie souvent des plus abondantes, qui remplit la chambre antérieure de sang et gêne l'opération; quelquefois même elle laisse une prédisposition à des hémorrhagies consécutives. La plaie sclé-roticale peut être suivie quelquefois d'une inflammation assez intense du cercle ciliaire, pouvant se terminer par une irido-cyclite.

2° Dans le procédé de Liebreich, l'incision est presque en entier dans la cornée; il n'y a que la ponction et la contre-ponction qui se trouvent sur la sclérotique, par conséquent la réunion par première intention est plus difficile.

3° Dans mon procédé la sortie du cristallin est plus facile que dans tous les autres, la plaie se trouvant toujours à découvert, même pendant les mouvements du malade. Le lambeau conjonctival se trouvant détaché dans toute l'étendue de la plaie, la réunion par première intention est la règle générale et souvent au bout de trois jours. La discision de la capsule avec le couteau au premier temps simplifie sensiblement l'opération.

II. — Extraction linéaire simple.

Position du malade. — Après avoir dilaté la pupille, on couchera le malade; on l'endormira, s'il est trop nerveux, ou lorsqu'il s'agit d'opérer un enfant.

Instruments. — Les instruments nécessaires pour l'extraction linéaire sont : un blépharostat (fig. 245), une pince à fixer (fig. 246), un large couteau lancéolaire courbe (fig. 247), une curette de Daviel avec un kystitome de de Graefe (fig. 249), une pince à pupille artificielle (fig. 246) et une paire de ciseaux courbes. En prévision de la nécessité d'extraire la capsule opaque, il sera prudent de se prémunir de la serretelle de Desmarres.

Manœuvre opératoire. — Après avoir écarté soigneusement les paupières avec le blépharostat, on saisit avec la pince fixatrice la conjonctive et les tissus sous-jacents, à 3 ou 4 millimètres en dedans du bord interne de la cornée; on s'assure ensuite si l'œil est bien fixé, et l'on passe à l'opération elle-même.

1° On pratique d'abord une ponction avec le couteau lancéolaire droit ou courbe dans le diamètre transversal de la cornée, à 2 millimètres de l'anneau sclérotical. Cette ponction est faite presque perpendiculairement à la surface de la cornée; mais, dès que l'instrument a percé toute l'épaisseur de cette membrane, on abaisse le manche du couteau et on le pousse dans la chambre antérieure, parallèlement à

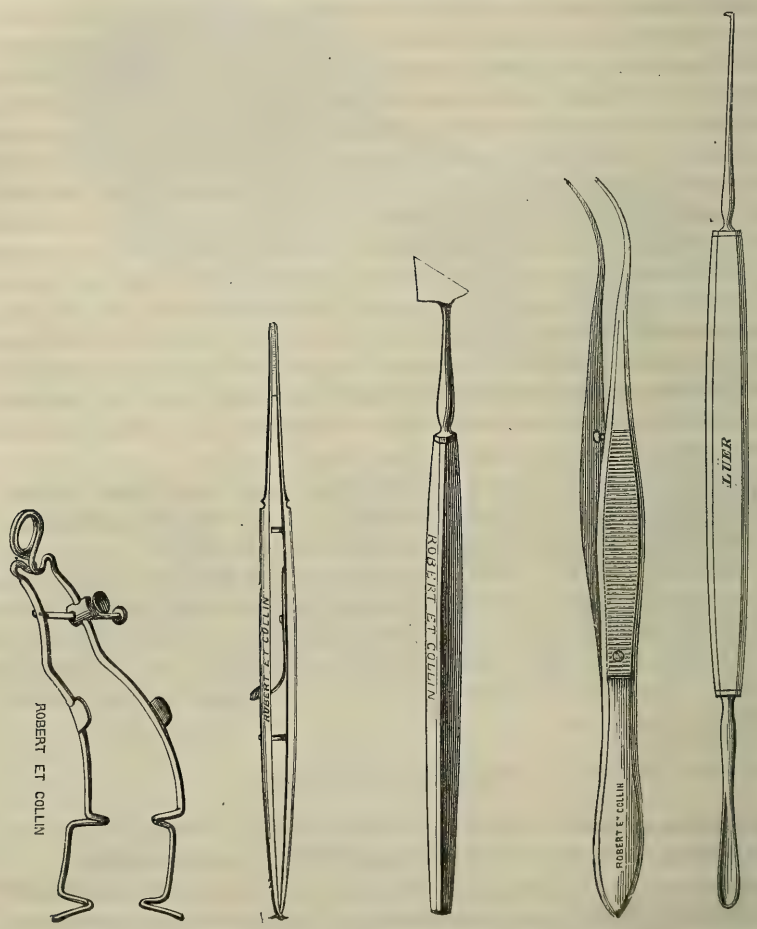

Fig. 245. Fig. 246. Fig. 247. Fig. 248. Fig. 249.

Fig. 245 à 249. — Instruments pour l'extraction linéaire simple (*),

l'iris. Dans cette course à travers la chambre antérieure, la lame dépasse le bord papillaire et est poussée plus en avant, jusqu'à ce que la plaie cornéenne ait atteint les dimensions de 5 à 6 millimètres. Si le couteau n'est pas assez large et si la

(*) Fig. 245, blépharostat. — Fig. 246, pince à fixer. — Fig. 247, couteau lancéolaire. — Fig. 248, pince pour saisir l'iris. — Fig. 249, curette de Daviel.

projection de l'iris en avant a empêché de le pousser assez loin en avant, l'incision n'aura pas les dimensions voulues; dans ce cas, on peut agrandir la section cornéenne, en appuyant avec le tranchant vers un des angles de la plaie pendant qu'on retire l'instrument.

2° Après avoir retiré le couteau lancéolaire, on fait la discision de la capsule, en introduisant dans la chambre antérieure à travers la plaie cornéenne le kystitome, dont la pointe appuie légèrement sur le cristallin et le déchire transversalement sur une étendue aussi large que possible.

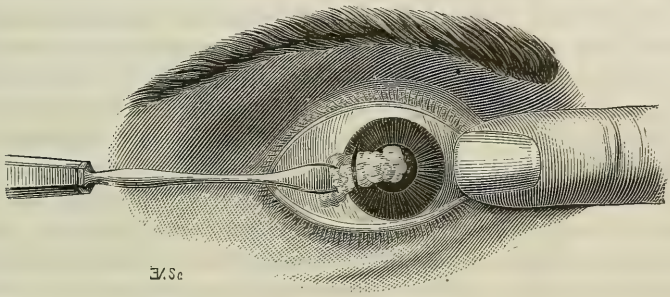

Fig. 250. — Sortie de la cataracte molle.

3° A ce moment, il peut arriver que la cataracte, étant liquide, se précipite dans la chambre antérieure; il suffit alors de presser un peu sur la lèvre externe de la plaie avec la curette, pour que toute la masse cristallinienne sorte au dehors (fig, 250). La pupille devient complétement noire et l'opération est terminée.

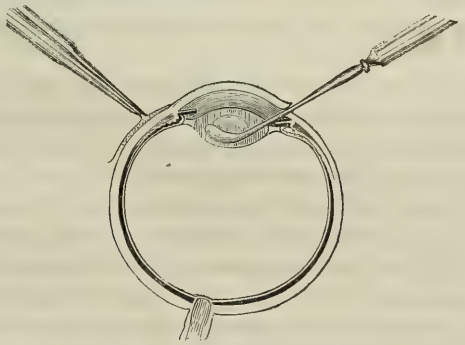

Fig. 251. — Extraction du noyau.

4° Lorsque la cataracte est molle, consistante, et qu'elle conserve encore toute sa cohésion, il faut retirer les masses cristalliniennes au moyen de la curette de Daviel. Ce temps de l'opération s'exécute de différentes façons, selon que le noyau manque complétement, ou qu'il est peu volumineux.

Si l'on est certain que le noyau n'existe point, on applique la curette de Daviel par sa surface convexe contre la lèvre postérieure de la plaie, et, dès que cette dernière devient béante, on l'engage dans la chambre antérieure, et là, appuyant

moitié sur le bord de la plaie, moitié sur l'iris et le cristallin, on laisse la plaie béante et l'on force les couches corticales à s'avancer vers la chambre antérieure et au dehors. Pour faciliter la sortie des masses cristalliniennes, de Graefe conseille d'appliquer un doigt à plat sur le bord interne de la cornée, en face de la plaie, et d'appuyer légèrement sur le globe de l'œil. Cette pression peut être exécutée beaucoup plus facilement, croyons-nous, avec la pince à fixer, qui est maintenue dans ce point.

Modifications de la méthode. — Il peut arriver pourtant qu'on ait affaire à une cataracte dont le noyau, quoique petit, occupe le centre, autour duquel les masses corticales sont attachées. Dans ces cas, on ne doit pas songer à faire sortir la cataracte par la seule pression ; ce n'est qu'en faisant pénétrer la curette dans la masse cristallinienne qu'on arrivera à les enlever.

Pour exécuter cette manœuvre, il sera prudent d'exciser l'iris au voisinage de la plaie, afin de prévenir sa contusion par la curette, ainsi que par les masses cristalliniennes elles-mêmes. On saisira avec une pince à pupille la partie de l'iris qui correspond à la plaie, et on la retirera au dehors ; un aide devra l'exciser avec une paire de ciseaux courbes, selon les règles posées plus haut (1).

L'iris une fois enlevé, la curette est engagée dans la chambre antérieure, la surface convexe tournée contre le cristallin, puis immédiatement elle est glissée presque perpendiculairement d'avant en arrière dans l'épaisseur des couches corticales, mais à la partie excentrique de la lentille. De là elle est engagée au-dessous du noyau ; et, une fois qu'on l'a mise dans cette position, on cherche à ramener au dehors tout ce que peut saisir la curette (fig. 251).

Le noyau retiré avec une partie principale des couches corticales, rien n'est plus facile que de faire sortir le reste, soit par une pression modérée exercée sur l'œil, soit en pénétrant pour la seconde fois avec la curette dans la chambre antérieure. Deux ou trois introductions de ce genre suffisent pour retirer toute la masse cristallinienne.

Après avoir enlevé toutes les masses cristalliniennes, on doit examiner attentivement l'état de la capsule et voir si elle n'est pas trop opaque. Dans le cas contraire, il est nécessaire de l'extraire sur-le-champ, en se servant, soit de la pince droite capsulaire, soit de la serretelle de Desmarres.

Pourtant on ne devra pas insister trop longtemps sur l'extraction des débris cristalliniens qui se trouveront encore derrière l'iris, de peur de provoquer une grande irritation dans l'œil par des manœuvres trop prolongées. En laissant une certaine partie des couches corticales dans la chambre postérieure, on ne risque absolument rien ; les couches corticales se résorbent petit à petit, et la pupille devient à la longue complétement transparente.

Dès que l'opération est terminée, on enlève le blépharostat et la pince à fixer, pour laisser au malade la faculté de se reposer quelques minutes les yeux fermés. Puis on examine soigneusement les bords de la plaie, et on les nettoie avec la curette ou la pince en enlevant tout ce qui peut se trouver interposé entre ses bords.

Le *pansement* après l'opération est très-simple, et il ne diffère pas de celui que nous avons recommandé plus haut. On applique deux ou trois tours de bande de

(1) Voyez PUPILLE ARTIFICIELLE, p. 373.

flanelle ou de coton par-dessus un peloton de charpie dont on remplit le creux existant entre l'œil et le nez. Je considère l'instillation d'atropine après l'opération comme une condition indispensable du succès.

Ordinairement, la réunion par première intention suit l'extraction linéaire; le malade souffre quelquefois d'une sorte de pesanteur dans l'œil, provoquée par l'accumulation des larmes; mais cette douleur s'apaise toute seule au bout d'une ou deux heures.

Dès le lendemain, on enlève le bandage et l'on trouve la chambre antérieure rétablie. Au bord de la plaie on aperçoit une suffusion blanchâtre qui persiste ordinairement huit ou dix jours, pendant que le reste de la cornée conserve sa transparence.

On a cherché à appliquer cette méthode à l'extraction des cataractes volumineuses, demi-molles, et même dures, en broyant le noyau contre la cornée et en retirant ensuite successivement les débris broyés qui restaient derrière l'iris. Desmarres (1) l'a essayé d'abord sans excision de l'iris ; après lui, de Graefe (2) a eu recours à ce procédé en y ajoutant comme condition essentielle une iridectomie.

Waldau (Schuft) a apporté une modification nouvelle dans la forme de la curette; celle dont il s'est servi est plus large et plus concave, ses bords sont relevés de 1 millimètre et 1/4, et elle est supportée par une tige très-mince. Quatre grandeurs différentes ont été employées par lui suivant les besoins.

Mais la forme de ces curettes était défectueuse; elles étaient trop épaisses et trop volumineuses pour qu'il fût possible de s'en servir; c'est pourquoi on les a abandonnées.

Critchett a fait construire une curette large, mais très-mince, qui n'a point de bords latéraux, mais dont l'extrémité libre présente un rebord formant un coin de 30 degrés d'écartement, ce qui permet de l'engager facilement dans la masse cristallinienne. La figure 252 représente cet instrument vu de face et de côté. La curette de Critchett offre des avantages incontestables sur les autres curettes, et elle peut être utilement employée dans cette méthode chaque fois que l'iridectomie est pratiquée et que la plaie cornéenne est assez large pour permettre de manœuvrer librement avec elle.

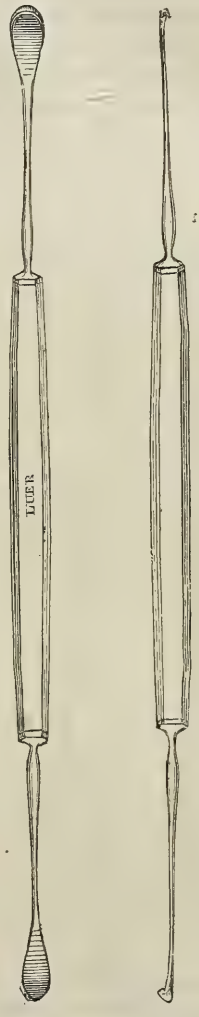

Fig. 252. — Curette de Critchett, vue de face et de profil.

Pour ma part j'avais introduit à l'extraction linéaire une modification nouvelle; j'ai fait d'abord l'incision de la cornée avec mon couteau coudé (fig. 253), juste

(1) Desmarres, *Clinique européenne*, 1859, n° 8.
(2) De Graefe, *Archiv für Ophthalmologie*, Bd. V, Abth. I, S. 161.

au bord de la cornée, et je détache un petit lambeau conjonctival, j'excise l'iris et je procède ensuite à l'extraction de la cataracte, soit avec la curette, soit en faisant sortir le cristallin par une simple pression sur le globe de l'œil.

Extraction de la cataracte liquide avec noyau flottant. — *Procédé de Desmarres père.* — L'extraction d'une cataracte liquide avec un noyau flottant peut présenter quelques difficultés. Dès qu'on fait, en effet, la discision de la capsule, l'émulsion cristallinienne liquide se précipite dans la chambre antérieure et

Fig. 253. — Couteau coudé de Galezowski.



Fig. 254. — Kystitome.

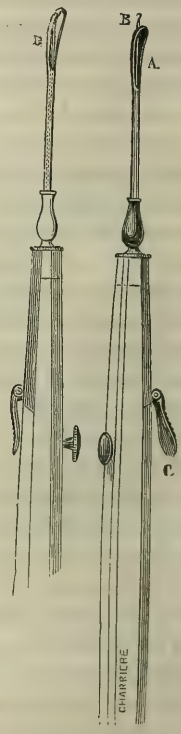

Fig. 255. — Curette avec érigne cachée de Desmarres (*).

s'échappe au dehors, tandis que le noyau, plus lourd et en vertu de son poids et de sa consistance, tombe derrière et au fond de la capsule, où il est difficile de le retrouver.

Pour parer à ces inconvénients, Desmarres père a fait construire un petit instrument très-ingénieux, qui n'est autre qu'une curette munie à sa surface convexe d'une petite érigne se cachant à volonté (fig. 255). Après avoir pratiqué l'incision dans la cornée, on fait entrer la curette dans la chambre antérieure, sa surface convexe tournée et appuyée contre la cataracte; à ce moment, on fait saillir le crochet et l'on déchire la capsule, puis, immédiatement, le crochet est caché et

(*) A, curette; B, érigne; C, piston sur lequel on appuie pour faire entrer l'érigne; D, même instrument l'érigne étant cachée.

l'on engage la curette derrière le noyau que l'on retire au dehors; les couches liquides s'échappent en même temps, et la pupille devient complétement libre.

III. — Extraction par succion ou aspiration.

Procédé de Laugier. — Il nous reste encore à dire quelques mots du mode d'extraction des cataractes tout à fait liquides, au moyen de la succion ou de l'aspiration. Le professeur Laugier (1) a imaginé ce procédé, qui consistait à introduire dans le cristallin, à travers la sclérotique, une aiguille creuse, cylindrique (fig. 256), et à faire le vide au moyen d'un piston adapté à l'aiguille, ce qui amenait l'évacuation de toutes les couches liquides.

Procédé de Bowman et Teale. — Ces auteurs ont fait construire une sorte de curette à succion analogue à celle de Laugier; un piston fait le vide dans la canule, dans laquelle peut s'engager la masse cristallinienne. Au lieu de passer par la sclérotique, ils font pénétrer leur curette dans la chambre antérieure à travers une plaie linéaire pratiquée préalablement dans la cornée. Les fabricants français et anglais, MM. Mathieu (fig. 257), Charrière et Weiss ont construit, chacun à leur tour, des instruments de ce genre, très-ingénieux, qui peuvent être considérés comme de véritables chefs-d'œuvre; mais nous pensons, avec Nélaton, que la sphère d'application de cette méthode restera limitée à un nombre de cas relativement très-restreint.

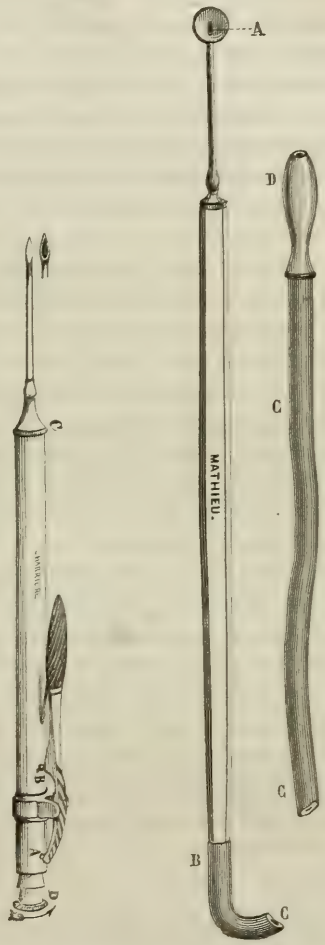

Fig. 256. — Aiguille et pompe à succion de Laugier (*).

Fig. 257. — Curette à succion de Mathieu (**).

Accidents pendant et après l'extraction linéaire en général. — 1. *Ponction et incision trop oblique dans la cornée.* — C'est un accident très-fâcheux, en ce sens que la manœuvre de la curette et la sortie de la matière cristalline deviennent difficiles. On ne commettra pas cette faute en ponctionnant la

(1) Laugier, *Revue médico-chirurgicale*, 1847; et Nélaton, *Parallèle des diverses méthodes opératoires employées dans le traitement de la cataracte*. Paris, 1850, p. 97.

(*) A, branche à tube; B, piston; C, aiguille creuse; D, direction dans laquelle on doit tourner le bouton.

(**) A, curette ayant un trou qui communique avec la cavité de l'aiguille: B, C, C, C, tubes de caoutchouc; D, extrémité d'ivoire que l'on tient dans la bouche pour aspirer et faire le vide dans la curette.

cornée perpendiculairement à sa surface; mais si cet accident arrivait, il serait nécessaire au moins d'agrandir l'étendue de la plaie.

2. Dans le cas où l'incision serait trop rapprochée de la sclérotique, l'iris s'engagerait constamment dans la plaie et pourrait gêner l'opération. On remédie très-facilement à cet état en excisant l'iris.

3. Lorsque le chirurgien n'a pas pénétré assez profondément dans la masse cristallinienne pour passer derrière le noyau, il ne pourra retirer qu'une partie minime des couches corticales. Il doit dans ce cas remettre la fin de l'opération à trois semaines, et ne pratiquer l'extraction linéaire qu'avec excision de l'iris.

4. En appuyant fortement avec la curette, on peut luxer le cristallin et déchirer la membrane hyaloïdienne, ce qui occasionnera un prolapsus du corps vitré. Cet accident n'est pas très-redoutable, la plaie linéaire s'opposant par sa forme à une sortie trop considérable de cette humeur. On peut donc continuer l'opération, en ayant soin de peser sur l'œil aussi peu que possible avec les instruments.

5. J'ai vu deux fois se produire, après l'instillation de l'atropine et l'application du bandage, une inflammation très-vive dans l'œil malade. Le bandage enlevé et ne trouvant aucune altération du côté du globe de l'œil, j'ai pu reconnaître une inflammation aiguë du sac lacrymal : l'injection du point lacrymal ou son incision suivie du cathétérisme firent immédiatement cesser l'inflammation.

Bibliographie. — De Graefe, *Ueber modificirte Linearextraction* (*Archiv f. Ophthalm.*, 1865, Bd. XI, Abth. 3, S. 1; 1866, Bd. XII, Abth. 1, S. 150; et 1868, Bd. XIV, Abth. 3, S. 106); *Clinique ophthalmologique*, édition française. Paris, 1867; et *Compte rendu du Congrès d'ophthalmologie*. Paris, 1868. — Critchett, *Compte rendu du Congrès internat. ophthalm.* Paris, 1867. — Taylor of Nottingham, *Ophthalmic Review*. April 1866, n° 9. — Knapp, *Bericht über hundert Staarextractionen nach der neuen v. Graefe'schen Methode ausgeführt* (*Archiv f. Ophthalmologie*, 1867, Bd. XIII, Abth. 1, p. 85). — Jacobson, *Von Graefe's neueste Cataract-Extraction und die Vertheidiger des Corneal Schnittes* (*Archiv f. Ophthalmologie*, 1868, Bd. XIV, Abth. 2, S. 247). — Otto Becker, *Exposé des résultats statistiques de l'extraction linéaire modifiée* (*procédé de de Graefe*) *obtenus dans la clinique de M. Arlt* (*Compte rendu du Congrès d'ophthalm.* Paris, 1868, p. 72). — Liebreich, art. Cataracte, in *Nouveau Dictionnaire de médecine et de chirurgie pratiques*. Paris, 1867, p. 505. — Delgado Jugo, *Memoria presentada al Exemo. Sr. ministro de la gobernacion*. Madrid, 1867, p. 28. — Galezowski, *Quelques considérations sur les opérations des cataractes* (*Gaz. des hôpit.*, 1869).— Meyer et Montmeja, *Traité des opérations qui se pratiquent sur l'œil*. Paris, 1870, p. 51. — Sichel fils, *Considérations critiques sur l'opération de la cataracte par extraction* (*Archives de médecine*. Paris, 1873, mars, p. 347). — Warlomont, *Dictionnaire des sciences médicales*, article Cataracte, et *Gazette hebdomadaire*. Paris, 1874.

§ II. — Discision.

Les observations journalières de blessures de la capsule nous démontrent que le cristallin devient opaque, se ramollit et peut se résorber. Cette résorption se fait par l'imbibition que subissent les couches corticales dès que la capsule est largement ouverte et que l'humeur aqueuse s'introduit dans la substance propre du cristallin.

C'est sur cette action liquéfiante de l'humeur aqueuse sur le cristallin qu'est basée l'opération qui porte le nom de méthode de *discision*. Conradi, Beer, Midlemoore, Langenbeck, l'ont exécutée les premiers avec plus ou moins de succès; mais c'est surtout depuis que Dupuytren et plus tard Nélaton l'ont vulgarisée, que cette application est devenue plus fréquente et qu'elle a été érigée en méthode.

La méthode de *discision* peut être pratiquée de deux manières différentes, selon que l'on se propose de faire une simple discision de la capsule, ou que l'on a en vue de broyer ou de morceler en même temps le cristallin lui-même. Dans le premier cas, ce sera la *discision de la capsule*, et, dans le second, la *discision de la cataracte en masse*, ou *broiement*.

I. — Discision de la capsule.

Pour opérer la discision de la capsule, on doit abandonner la voie de la sclérotique comme moins sûre, et arriver avec l'aiguille à la capsule par la cornée.

Instruments. — Ils sont des plus simples, et, à part le blépharostat ou deux élévateurs, on n'a besoin que d'une pince à fixer sans ressort et d'une aiguille très-fine de Cusco, de Bowman, ou celle dont je me sers habituellement qui a la forme d'un petit bistouri très-fin et très-pointu (fig. 258).

Fig. 258. — Aiguille à discision de Galezowski.

Manœuvre opératoire. — On commence par dilater la pupille avec une solution d'atropine quelques heures avant l'opération ; le malade est ensuite couché sur un lit; ses paupières sont écartées, soit avec un blépharostat, soit avec les élévateurs que l'on confie à un aide. Le chirurgien se place à droite du malade pour opérer l'œil gauche, et derrière sa tête quand il doit pratiquer la discision sur l'œil droit. Il saisit avec la pince à fixer un repli de la conjonctive à l'angle interne de l'œil, et traverse la cornée dans son diamètre horizontal, à 3 ou 4 millimètres du bord sclérotical au moyen d'une des aiguilles indiquées ci-dessus. L'instrument est placé d'abord perpendiculairement à la surface cornéenne; mais, aussitôt que l'aiguille aura traversé toute son épaisseur, on lui donne une position oblique en dirigeant sa pointe en haut vers les limites de la pupille; arrivé là, on l'enfonce dans la capsule, en évitant d'entrer profondément dans les couches corticales, puis on prolonge l'incision de haut en bas, et l'on retire l'aiguille de la chambre antérieure en imprimant à son tranchant la même direction qu'au moment où on l'enfonçait dans la cornée.

L'étendue de la plaie capsulaire doit ordinairement être proportionnée à la rapidité probable de l'imbibition des couches corticales. En général, lorsqu'on la pratique pour la première fois, on pourra donner à la plaie une étendue un peu plus grande. La seconde ou troisième fois, il faut se contenter d'une incision de 2 à 3 millimètres.

Suites de l'opération et accidents. — Si la cataracte n'est pas liquide et si les couches corticales ont une certaine consistance, on ne constatera aucun changement immédiatement après l'opération; mais, dès le lendemain, et quelquefois au bout de trois ou quatre heures, on verra le cristallin se gonfler ; des débris des couches corticales ramollis au voisinage de la plaie capsulaire feront saillie dans la chambre antérieure sous forme d'un bouchon. Ces débris ne tarderont pas à tomber dans la chambre antérieure et à s'y résorber.

Le travail d'imbibition marche habituellement avec lenteur sans causer beaucoup de souffrance; une légère rougeur périkératique apparaît dès le lendemain, mais elle se dissipe au bout de cinq à six jours.

Dans les cataractes molles ou presque liquides, le ramollissement peut marcher beaucoup plus rapidement que d'habitude, surtout si la discision a été trop large. Le gonflement, en devenant très-grand, peut alors comprimer l'iris et y causer une inflammation. Il sera très-facile de prévenir les accidents inflammatoires, en faisant préalablement un diagnostic exact de la densité du cristallin et en ne pratiquant qu'une petite piqûre au début.

Une trop grande pression exercée avec l'aiguille sur le cristallin peut occasionner un *autre accident*, une luxation ou un abaissement partiel du cristallin, qui rendra impossible l'application ultérieure de cette méthode. On ne saurait donc trop recommander de ne pas appuyer trop fortement avec l'aiguille sur le cristallin.

Soins consécutifs. — Le pansement des malades après cette opération est très-simple; on fait instiller dans l'œil, toutes les deux ou trois heures, une goutte de solution d'atropine, et l'on applique, pendant un ou deux jours, des compresses d'eau fraîche. Au bout d'un ou deux jours, le malade pourra quitter la chambre; mais il évitera néanmoins le travail et la fatigue.

Lorsque l'opération est suivie d'une violente inflammation, on doit soumettre le malade à un traitement antiphlogistique.

A quelle époque la discision devra-t-elle être renouvelée? Il est rare qu'une seule discision de la capsule suffise pour amener la résorption complète de la cataracte: le plus souvent on est forcé de la renouveler plusieurs fois. Mais avant de pratiquer une nouvelle discision, on devra examiner soigneusement l'état de l'œil, et ne rien entreprendre avant que tout l'irritation ait disparu et que l'injection périkératique soit dissipée.

Indications de la méthode de discision. — Chez les enfants jusqu'à quinze ans, la résorption de la cataracte peut être obtenue après deux ou trois discisions, et c'est seulement chez ces malades qu'on devra la tenter. Chez les adultes, au contraire, qui ont dépassé l'âge de vingt-cinq ans, le cristallin étant volumineux et consistant, il serait indispensable de faire, pour amener la guérison complète, un nombre illimité de discisions; c'est pourquoi on ne doit, dans de pareils cas, recourir à cette méthode que si l'on veut terminer ensuite l'opération par une extraction linéaire.

L'application de la méthode de discision simple est encore indiquée dans d'autres circonstances, notamment lorsqu'il s'agit des cataractes secondaires.

Le procédé devra subir dans ces cas de légères modifications, selon que les cataractes secondaires auxquelles on aura affaire seront plus ou moins épaisses et qu'elles sont adhérentes à l'iris.

A. **Discision de la cataracte secondaire avec une aiguille.** — Lorsque la cataracte capsulaire n'est pas très-épaisse et que l'iris se laisse dilater par l'atropine, une simple discision pourra être faite, mais avec les changements suivants :

Après avoir écarté les paupières et immobilisé l'œil avec une pince à fixer, une aiguille à arête de Bowman (fig. 259) sera introduite dans la chambre antérieure, tout près de la cornée, enfoncée dans la partie supérieure de la membrane opaque,

et de là portée vers le bord pupillaire. La cataracte secondaire transpercée de part en part, et la pointe de l'aiguille se trouvant ainsi dans le corps vitré, le chirurgien cherche à déprimer la membrane en masse vers les parties déclives.

Fig. 259. — Aiguille de Bowman.

Il arrive pourtant que cette tentative reste sans effet, et que la membrane ne se laisse point déprimer. Dans ce cas, on devra avoir recours à la discision au moyen de deux aiguilles, d'après les indications suivantes.

Discision avec deux aiguilles ; procédés de Bowman. — L'aiguille à arête est enfoncée de la main gauche dans la cornée, près de son bord, puis elle est poussée vers le centre de la membrane opaque où on la maintient implantée. A ce moment, une seconde aiguille, tenue de la main droite, ponctionne la cornée dans le point opposé à la première ponction, et va s'engager dans la partie centrale de la membrane où se trouve déjà la première aiguille (fig. 260). Je me sers à cet effet de

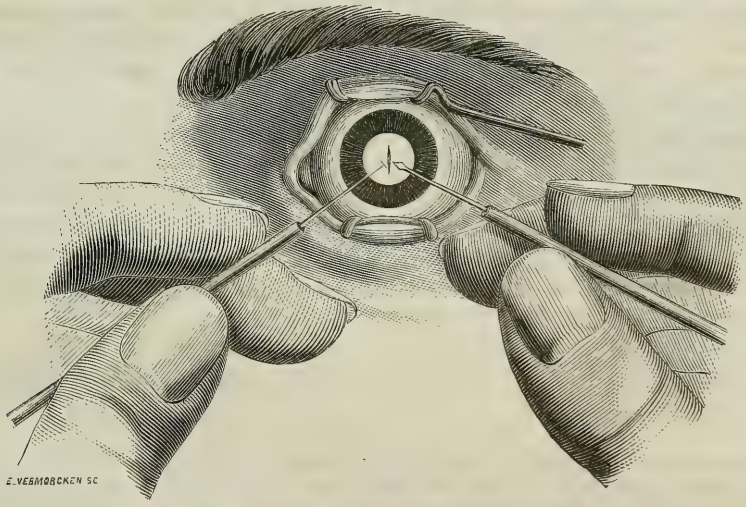

Fig. 260. — Discision avec deux aiguilles.

mon aiguille à serpette. Quand les deux aiguilles sont engagées dans le point central de la cataracte, on les écarte simultanément. La cataracte est à demi déchirée, et ses débris sont ramenés vers les bords de la pupille. Le corps vitré se précipite alors dans l'ouverture que l'on a pratiquée, écarte davantage ces débris et les maintient définitivement dans cette position.

Avant de retirer les aiguilles de la chambre antérieure, on doit s'assurer si l'ouverture est suffisamment large; autrement il sera nécessaire de renouveler la manœuvre opératoire, en prenant toutefois les précautions indispensables pour ne pas trop tirailler les exsudations ainsi que l'iris lui-même, ce qui pourrait donner lieu à des symptômes inflammatoires très-sérieux.

S'il arrivait de trop grands tiraillements de l'iris et même un épanchement de

sang dans la chambre antérieure, on pourrait pratiquer sur le champ une iridectomie.

II. — Discision ou broiement de la cataracte.

Manœuvre opératoire. — Cette opération se fait de deux façons, soit par la scléroticonyxis, soit par la kératonyxis.

Pour broyer le cristallin par la sclérotique, on ponctionne celle-ci avec une aiguille à cataracte plus ou moins large et près du diamètre horizontal, à 4 millimètres du bord de la cornée; puis on amène l'aiguille entre l'iris et le cristallin, jusqu'à ce qu'elle apparaisse dans la pupille. On l'enfonce alors dans le cristallin, et, par des incisions multipliées, verticales, obliques et horizontales, on cherche à morceler la cataracte en un nombre plus ou moins grand de fragments; puis on retire l'instrument.

L'instillation fréquemment répétée d'atropine et la glace appliquée sur l'œil préviennent les accidents inflammatoires. Les débris cataractés se résorbent dans l'humeur aqueuse et dans le corps vitré, et la pupille s'éclaircit au bout de quelque temps, si les symptômes inflammatoires intercurrents n'arrêtent pas ce processus.

Pour opérer le broiement par la cornée, on introduit l'aiguille dans la chambre antérieure à travers la cornée, comme pour la discision de la capsule, et l'on pratique en même temps la discision et le broiement.

Appréciation de la méthode. — Le morcellement de la cataracte ne présente pas d'avantages pour la réussite définitive de l'opération ; dans les cas les plus favorables, il se forme une cataracte secondaire qu'on doit extraire plus tard; mais il survient bien plus souvent des symptômes inflammatoires très-graves, consécutifs à une iritis ou à une irido-choroïdite, accidents qui compromettent à jamais la vision et exposent les malades à des douleurs névralgiques périorbitaires violentes, qui persistent pendant des semaines et des mois.

En présence de pareils inconvénients, il est plus rationnel de recourir à une autre méthode opératoire, et de rejeter absolument la méthode dite de broiement de la pratique chirurgicale.

Bibliographie. — Conradi (de Nordheim), *Arnemann's Magazin für die Wundarzeneykunst*, 1797. — Jacob, *Dublin Hospital Reports*, vol. IV, p. 214; et *Annales d'oculistique*, t. XXIX, p. 185. — Foucher, traduction du *Traité des maladies des yeux* de Wharton Jones, Paris, 1862 ; et *Leçons sur la cataracte*. Paris, 1868, p. 214. — De Graefe, *Archiv für Ophthalm.*, 1855, Bd. I, Abth. II, S. 251 ; et 1859, Bd. V, Abth. I, S. 173. — Bowman, *Medico-Chir. Transact.*, 1853, p. 315; *Medical Times and Caz* , 1852, 30 octobre; et *Annales d'oculist.*, t. XXIX, 1853, p. 293.

§ III. — Extraction linéaire combinée (méthode de l'auteur).

Les cataractes molles, traumatiques et spontanées peuvent être complètes ou incomplètes. Lorsqu'elles sont tout à fait ramollies, l'extraction linéaire simple est pratiquée selon les indications que nous avons indiquées plus haut. Mais il n'en est pas de même quand il s'agit de cataractes corticales incomplètes, dans lesquelles le noyau n'est pas opaque et où les couches corticales n'ont subi qu'en partie leur ramollissement. Ces sortes de cataractes empêchent de voir; mais, n'étant pas

encore parfaitement formées, elles ne peuvent pas être opérées par les méthodes ordinaires.

J'ai pensé qu'il y aurait un avantage réel à mûrir d'abord la cataracte par des discisions préalables, et à faire pratiquer ensuite l'extraction linéaire simple.

Manœuvre opératoire. — Cette méthode, que j'appelle *méthode combinée*, se divise en deux opérations distinctes. La première comprend une ou plusieurs discisions successives (le plus souvent trois), qui ont pour but de ramollir le cristallin et de le réduire en un magma mou, à demi liquide; la seconde est une extraction linéaire simple, que je pratique trois ou quatre semaines après la première discision.

Première partie de l'opération. — Après avoir dilaté la pupille, on pratique une discision de la capsule en faisant pénétrer l'aiguille à discision dans la cornée, à 3 millimètres de son bord. Aussitôt que l'aiguille a traversé cette membrane, on porte son tranchant vers le bord supérieur de la pupille, et l'on incise la capsule de haut en bas sur une étendue de 3 à 4 millimètres, puis on la retire. Cette opération terminée, on continue d'instiller des gouttes d'atropine cinq à six fois par jour, et l'on applique sur l'œil des compresses imbibées d'eau froide.

Dès le lendemain, on aperçoit dans la plaie capsulaire une partie du cristallin, gonflé; il fait saillie dans la chambre antérieure. La rougeur périkératique apparaît comme conséquence forcée du traumatisme, mais elle se dissipe au bout de sept ou huit jours. Quand elle a disparu, on pratique une seconde discision analogue à la première, et huit jours après une troisième. On obtient ainsi, dans l'espace de trois semaines, un ramollissement tout à fait satisfaisant, de façon que la masse du cristallin, y compris le noyau, puisse être enlevée facilement à travers une plaie linéaire pratiquée dans la cornée.

Deuxième partie de l'opération. — Elle consiste en une extraction linéaire simple ou avec iridectomie, que l'on exécute de la manière que nous avons décrite plus haut. L'incision ne doit être faite ni trop près du bord sclérotical, ni trop près du centre de la cornée : il faut proportionner son étendue au degré de densité du cristallin.

L'observation m'a démontré que cette seconde opération s'exécute aisément et sans difficulté; et, une fois la pupille débarrassée des débris cristallinens, huit jours suffisent pour amener la réunion presque complète de la plaie.

Accidents pendant l'opération. — Les accidents qui surviennent, soit pendant les discisions, soit pendant l'extraction, ne sont pas graves, et l'on peut les éviter assez facilement. D'abord, il ne faut pas presser trop fortement avec l'aiguille pendant la discision, afin d'éviter la luxation du cristallin. Ensuite, la première incision doit être faite sur une petite étendue; autrement, on pourrait provoquer un gonflement rapide et une trop vive inflammation de l'œil, ou bien le cristallin pourrait sortir tout entier dans la chambre antérieure.

Dans la seconde partie de l'opération, les accidents que nous avons décrits dans l'extraction linéaire simple peuvent arriver, et rien n'est plus facile que de les éviter. On ne doit faire l'excision de l'iris que dans le cas où il se hernie lui-même dans la plaie pendant l'opération, ou si la curette a contusionné fortement une de ses parties.

Appréciation de la méthode. — Depuis que j'ai introduit cette méthode dans la pratique, je l'ai appliquée 33 fois, et toujours avec un plein succès.

Mais, pour que notre méthode donne des résultats satisfaisants, elle doit être pratiquée dans des conditions favorables et appliquée à des cataractes dont le noyau ne soit pas dur, et se laisse, par conséquent, imbiber et ramollir. Nous l'avons adoptée pour les cataractes corticales molles et incomplètes.

Les cataractes à noyau dur peuvent rester, au contraire, pendant plusieurs mois en contact avec l'humeur aqueuse ou vitrée sans subir aucune résorption. Le professeur Richet (1) a eu l'occasion de disséquer l'œil d'un malade opéré six mois auparavant par abaissement, et il a trouvé le cristallin dur et sans capsule à la partie inférieure du corps vitré, sans trace de résorption. Il en est de même du cristallin dur, laissé sur place, mais dont la capsule aurait été incisée; il ne subit point d'imbibition ni de ramollissement, comme j'ai pu m'en convaincre dans quelques cas particuliers.

Chaque méthode opératoire doit être appliquée à des cataractes de nature et de consistance spéciales, et il faut que le choix de l'opération soit indiqué par la nature de la cataracte, ainsi que par les conditions individuelles de chaque malade.

Pour ma méthode ainsi que pour toutes les autres, il faut que le diagnostic de la nature de la cataracte soit bien établi, et qu'on se conforme à l'âge et à la constitution du malade; autrement, on court le risque de la voir échouer tout aussi bien que les autres.

Indications de la méthode. — Voici quelles sont les conditions qui me paraissent les plus favorables pour le succès de cette méthode combinée :

1° Les cataractes constituées par l'opacité des couches corticales antéro-postérieures, le noyau restant transparent;

2° Les cataractes molles, sans noyau, incomplètes, et en voie de formation ou arrêtées dans leur évolution;

3° Cette opération ne doit être pratiquée que chez les sujets qui n'ont pas dépassé vingt à vingt-cinq ans. Passé cet âge, le noyau acquiert trop de densité pour subir le ramollissement;

4° Les cataractes traumatiques ne doivent pas contenir de corps étranger; autrement ce dernier peut se déplacer pendant la discision de la capsule et occasionner de graves accidents;

5° Les cataractes adhérentes, accompagnées d'iritis ou d'irido-choroïdite, ne doivent pas être opérées par cette méthode;

6° L'incision cornéenne ne doit se trouver ni trop près ni trop loin du bord sclérotical. C'est ordinairement à 3 millimètres du bord externe qu'elle doit avoir lieu.

§ IV. — Abaissement.

Dans l'état actuel de la science, la méthode d'abaissement ne peut plus avoir qu'un intérêt historique; on ne la pratique guère aujourd'hui que dans des cas tout à fait exceptionnels. Elle a pour bnt de déplacer en masse la cataracte du champ pupillaire et de la fixer dans les parties déclives de l'œil, derrière l'iris. Cette opération est ordinairement pratiquée par la scléroticonyxis; mais elle peut l'être aussi à travers la cornée.

(1) Richet, *Traité pratique d'anatomie médico-chirurgicale*, 2e édit. Paris, 1860, p. 353.

Instruments. — On emploie habituellement une aiguille terminée par une pointe élargie en forme de petite lance. Beer se servait d'une aiguille droite, tandis que Scarpa, Dupuytren et Schmidt lui ont donné une légère courbure sur le plat; cette dernière forme (fig. 261) est préférable à toutes les autres, et elle est aujour-

Fig. 261. — Aiguille de Scarpa modifiée par Dupuytren.

d'hui généralement adoptée. Le professeur Laugier se servait d'une aiguille articulée; une fois introduite dans l'œil, sa lance pouvait s'incliner à volonté et faciliter ainsi la dépression du cristallin.

Aucun instrument fixateur n'est nécessaire pour cette opération; c'est l'aide qui tient la prupière supérieure, pendant que l'opérateur abaisse la paupière inférieure avec la main gauche.

Manuel opératoire. — Le malade dont la pupille est préalablement dilatée avec une solution d'atropine est placé sur un petit tabouret; l'aide, debout derrière le patient, donne un point d'appui à sa tête et relève la paupière supérieure de l'œil à opérer avec l'indicateur et le médius de sa main droite qu'il fixe contre l'arc supérieur de l'orbite.

Le chirurgien, assis sur une chaise, maintient entre ses cuisses les genoux du malade, abaisse la paupière inférieure avec l'indicateur et le médius de la main gauche quand il opère l'œil gauche, et de la main droite lorsqu'il s'agit de l'œil

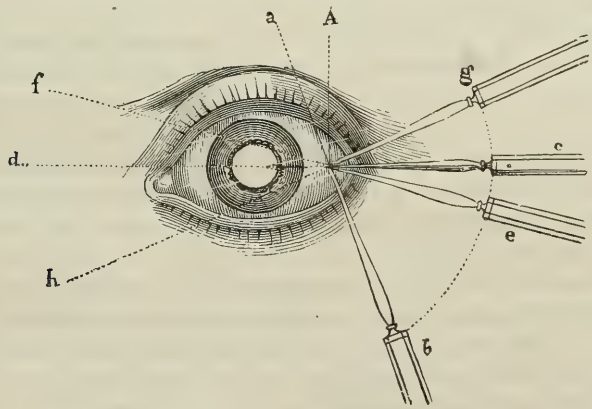

Fig. 262. — Abaissement (*).

droit. En saisissant ensuite l'aiguille à cataracte avec la main droite, il l'applique sur la sclérotique, à 4 millimètres du bord externe, et à 2 millimètres au-dessous du diamètre horizontal, et l'enfonce dans l'œil dans une direction légèrement oblique de bas en haut, suivant la ligne *a b* (fig. 262). L'aiguille pénètre entre les

(*) La pointe, qui a pénétré d'abord au point *a*, suivant la ligne *a b*, se trouve au commencement de l'opération au devant du cristallin, suivant la ligne *c d*; puis, par une série de mouvements de bascule sur le point *a*, après avoir incisé la capsule, elle se trouve en haut du cristallin, suivant la ligne *e f*; enfin, élevant le manche de l'instrument en haut, en avant et en dehors; suivant la ligne *g h*, la pointe abaisse le cristallin.

procès ciliaires et le bord du cristallin ; elle prend ensuite la direction *c d*, et chemine derrière l'iris, parallèlement à sa surface uvéenne, jusqu'à ce qu'elle soit arrivée dans le champ pupillaire. On doit observer, pendant tout ce temps, que la face convexe de la lance regarde en avant, et la face concave en arrière. En poussant très-doucement l'aiguille dans la même direction, on dépasse le bord interne de la pupille pour s'engager derrière l'iris. De cette façon, le cristallin est pris en écharpe par l'aiguille.

A ce moment, on procède différemment selon que l'on veut ouvrir la capsule, comme l'ont conseillé Scarpa, J. Cloquet, Sanson et Sichel, ou que l'on cherche, d'après l'avis de Carron du Villards, à déplacer la cataracte en masse sans ouvrir la capsule. Il est préférable de pratiquer un incision horizontale par un mouvement de va-et-vient, principalement dans son segment inférieur, et d'exécuter ensuite l'abaissement. En appliquant la concavité de l'aiguille sur le bord supérieur du cristallin, on déprime celui-ci d'abord d'avant en arrière, puis verticalement en bas, suivant la ligne *g h*, et on le couche à plat dans la région inférieure externe du corps vitré.

Une fois la cataracte abaissée, et la pupille devenue noire, on maintient l'aiguille et la lentille quelques instants en place, puis on lui imprime quelques mouvements de rotation sur son axe, pour la dégager de la substance cristallinienne dans laquelle la pointe a pu pénétrer, et l'on ramène l'instrument vers le champ pupillaire. En laissant quelques instants l'aiguille dans cette dernière position, on s'assure si la cataracte ne tend pas à remonter. Si les débris remplissent la pupille, on les détruit et on les éloigne, après quoi on retire l'aiguille en faisant suivre à la lance la même direction qu'elle avait en pénétrant dans la sclérotique.

La manœuvre opératoire pour l'abaissement de la cataracte de l'œil droit diffère très-peu de celle que nous venons d'indiquer : c'est la main droite du chirurgien qui écarte la paupière inférieure, et la main gauche qui tient l'aiguille et abaisse la cataracte.

Le procédé d'abaissement par *kératonyxis* est plus défectueux : la manœuvre de l'aiguille est plus difficile, et la cataracte n'étant pas enfoncée assez profondément remonte avec plus de facilité ; c'est pourquoi ce procédé est généralement abandonné.

Soins consécutifs. — Ils sont très-simples ; on fait instiller une goutte de solution d'atropine, puis on ferme les paupières avec des bandelettes de taffetas d'Angleterre. L'opéré est couché dans son lit. Des compresses de toile, imbibées d'eau fraîche ou glacée, seront appliquées sur l'œil et renouvelées souvent pendant les trois ou quatre premiers jours.

On laissera le malade dans un repos absolu, et on lui interdira de causer ou de faire des mouvements brusques. Il sera tenu à la diète pendant deux ou trois jours ; le quatrième jour, si aucun accident ne se manifeste, il pourra rester assis.

Accidents qui peuvent survenir pendant l'opération. — 1. *Hémorrhagie sous-conjonctivale.* — Elle offre peu d'importance et ne peut pas empêcher d'achever l'opération. Si la trombose est considérable, on peut l'inciser avec des ciseaux ou avec la lancette, dès que l'aiguille a été retirée.

2. *Hémorrhagie interne de l'œil.* — Elle peut provenir, soit de la blessure de

l'iris, soit du cercle ciliaire. Elle est rarement trop abondante; mais si cela arrive, on achève rapidement l'opération et l'on retire l'aiguille.

Le traitement antiphlogistique énergique sera indiqué pour enrayer les accidents inflammatoires.

3. *Cristallin embroché.* — L'aiguille, engagée dans la masse cristallinienne, apparaît terne et non luisante dans la pupille; ses mouvements sont gênés, et l'on s'aperçoit facilement que le cristallin se déplace en masse à chaque mouvement de l'instrument. On corrige cette position vicieuse en tournant d'abord l'aiguille sur son axe et en la retirant du cristallin, sans toutefois la faire sortir entièrement de l'œil; on la reporte ensuite au-devant du cristallin.

4. *Luxation du cristallin dans la chambre antérieure.* — Lorsque l'aiguille, en déprimant le cristallin, se trouve trop près de son bord inférieur, il peut arriver que ce dernier, en faisant une culbute, tombe dans la chambre antérieure. On doit alors essayer de le harponner avec l'aiguille, que l'on fait passer à travers la pupille dans la chambre antérieure. Si ces tentatives restaient infructueuses, il faudrait procéder immédiatement à l'extraction à travers la cornée par un des procédés précédemment décrits.

Accidents après l'opération. — 1. *Vomissements.* — Le malade opéré par la méthode d'abaissement est souvent pris, quelques heures après, de vomissements très-fatigants. Quelquefois ces vomissements coïncident avec une iritis commençante; mais ils sont d'ordinaire de nature nerveuse et dus à une blessure des nerfs ciliaires ou à la compression exercée par le cristallin abaissé sur le cercle ciliaire. La potion morphinée, des morceaux de glace administrés à l'intérieur combattent efficacement cet accident.

2. *Réascension du cristallin.* — Pendant les vomissements incoercibles, la toux, etc., le cristallin peut remonter et se placer en face de la pupille; la même chose peut survenir sans cause apparente. Selon Lucien Boyer, la réascension du cristallin n'est pas un accident fortuit, mais elle est plutôt le résultat d'une opération mal exécutée; pour prévenir cet accident, il conseille d'ouvrir très-largement la capsule postérieure et de placer le cristallin d'abord directement en arrière, et de le déprimer ensuite.

3. *Iritis et irido-choroïdite.* — L'inflammation de l'iris est un des accidents les plus fréquents après l'abaissement; il survient dès le troisième ou le quatrième jour, quelquefois au bout de treize ou quatorze jours. Des douleurs névralgiques périorbitaires nocturnes accompagnent cette inflammation, et elles sont souvent suivies d'obstruction de la pupille par des exsudations plastiques.

Le traitement antiphlogistique et l'instillation fréquente du collyre d'atropine réussissent quelquefois à enrayer cette phlegmasie. Dans d'autres cas, les douleurs névralgiques apparaissent par crises et passent à l'état chronique; la phlegmasie de l'iris se communique à la choroïde, et l'on a alors affaire à une irido-choroïdite des plus graves, dont les conséquences ne peuvent jamais être prévues d'avance. Un phlegmon de l'œil ou d'autres altérations peuvent amener la perte de la vue.

L'inflammation des membranes internes de l'œil peut même surgir à une époque très-éloignée de l'opération. De Graefe cite des cas où une irido-choroïdite se déclara six ans après l'opération. Pour ma part, j'ai vu une malade, opérée avec un succès complet par abaissement, conserver la vue pendant deux ans; puis, sans cause

connue, le cristallin remonta et se précipita dans la chambre antérieure ; il était petit mais très-dur, et occasionnait beaucoup de souffrances à la malade, et l'extraction linéaire devint nécessaire.

Les attaques glaucomateuses peuvent se développer aussi après l'abaissement, d'où il s'ensuivra la perte de la vue par suite d'une excavation du nerf optique.

J'ai observé aussi après cette opération des décollements de la rétine, des atrophies choroïdiennes étendues et des atrophies de la papille. Consécutivement à une irido-choroïdite grave et à un phlegmon, l'œil s'atrophie complétement.

4. *Mort.* — Les cas de mort survenus après un abaissement sont rares, mais ils ont été consignés par Dupuytren, Deval et Warlomont. Nous ne croyons pas que la mort soit, dans ce cas, la conséquence de l'opération ; selon toute probabilité, elle n'est qu'une simple coïncidence, comme le disent justement Lusardi, Carron du Villards et Desmarres.

Appréciation de la méthode d'abaissement ; résultats définitifs. — Un des plus grands inconvénients de cette méthode est l'impossibilité dans laquelle se trouve le cristallin de se résorber, probablement à cause du milieu dans lequel il se trouve. Le corps vitré ne jouit, en effet, d'aucun pouvoir de dissolution et d'absorption. Les autopsies faites par Beer, Velpeau, Richet, sur les yeux opérés par abaissement plusieurs années avant la mort, prouvent que le cristallin reste pendant longtemps sur place sans subir de changement.

Dans les cas heureux, pourtant, le cristallin contracte des adhérences avec l'hyaloïde et la rétine, subit un travail de résorption progressive et se réduit au simple volume du noyau. Ce travail paraît s'accomplir alors peu de temps après l'opération.

L'impossibilité de l'absorption du cristallin est la cause des nombreux insuccès que présente cette méthode, insuccès qui se manifestent à des époques souvent très-éloignées de l'opération. C'est principalement pour cette raison qu'on a dû abandonner aujourd'hui la méthode d'abaissement comme dangereuse et incertaine.

Les statistiques nous donnent, au point de vue du succès de cette méthode, des proportions bien médiocres :

			Succès.	Demi-succès.	Insuccès.
Tartra, sur.....	43	abaissements	24 (55 p. 100)	4	5
Dupuytren	201	—	158 (78 —)	»	»
Sichel.....	98	—	67 (67 —)	19	12
Rivaud-Landrau	177	—	102 (57 —)	25	50

Mais si l'on voulait faire remonter la statistique à cinq ou à dix ans après l'opération, on obtiendrait très-probablement une proportion bien moindre ; c'est ce qui fait que l'on commence aujourd'hui à renoncer complétement à cette méthode, en ne la conservant que pour des cas tout à fait exceptionnels.

Bibliographie. — Tartra, *De l'opération de la cataracte*. Paris, 1812, p. 83. — Dupuytren, *Leçons orales*, t. III, p. 326. — Nélaton, *Parallèle de divers modes opératoires dans le traitement de la cataracte*, Thèse de concours. Paris, 1850, p. 16. — Gosselin, *Déplacement subit de capsules demeurées dans le champ de la vision lors de l'abaissement de cataractes* (*Arch. génér. de méd.*, juin 1850). — Dingé, *Gazette des hôpitaux*, 1854, n° 7. — Doumic, *Archives d'ophthalm.*, 1855, p. 260. — Bivaud-Landrau, *Union médicale*, 1861, t. III, p. 8.

§ V. — Opération des cataractes capsulaires et secondaires.

A. **Cataractes capsulaires pseudo-membraneuses.** — Les cataractes capsulaires pseudo-membraneuses oblitèrent le plus souvent la pupille, et les adhérences qui s'établissent entre l'iris et la capsule interrompent la circulation de l'humeur aqueuse et compromettent la nutrition de l'œil. Pour remédier à ces accidents et rétablir la vue, il est indispensable de recourir à une iridectomie. J'ai vu très-souvent les exsudations pupillaires de résorber après cette dernière opération.

B. **Cataractes capsulo-lenticulaires.** — Cette forme d'opacité capsulaire ne constitue qu'une complication de cataracte lenticulaire, et l'on aura soin, en pratiquant l'extraction, d'extraire la capsule si elle est opaque. Delgado (de Madrid) prévient cet accident en détachant et mobilisant le système cristallinien, au moyen d'une aiguille spéciale qu'il introduit dans la chambre antérieure quelques minutes avant l'incision de la cornée (1).

C. **Cataracte secondaire.** — Cette forme de cataracte est, comme on sait, constituée par la capsule et par des débris des couches corticales dans l'œil.

Bien souvent la cataracte est épaissie par une couche de lymphe plastique provenant de l'iris ou du cercle ciliaire enflammés.

Fig 263. — Serretelle de Desmarres.

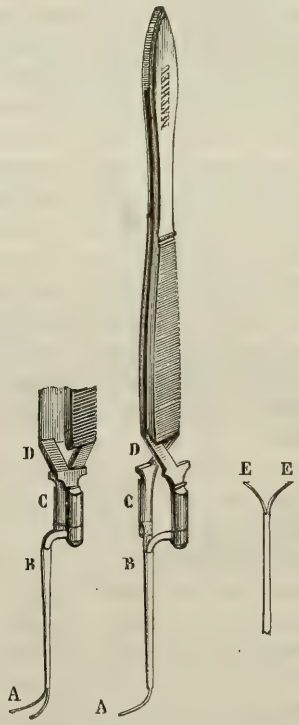

Fig. 264. — Pince capsulaire de Mathieu.

Plusieurs conditions particulières peuvent se présenter pour l'opérateur :

(1) Meyer et Montméja, *Traité des opérations, etc.* Paris, 1870, p. 62.

1° La cataracte secondaire peut être constituée par une simple membrane blanchâtre, opaque, sans adhérence du côté de l'iris. Dans ce cas, une discision de cette membrane au moyen de deux aiguilles, par le procédé de Bowman, suffira pour rétablir la vision.

2° La cataracte secondaire peut être consistante et épaissie à un degré tel qu'une aiguille n'aura pas suffisamment de force pour la déchirer; on devra alors recourir à l'extraction linéaire. Après avoir fait une incision dans la cornée au moyen du couteau lancéolaire, on saisira cette membrane, soit avec une pince dite capsulaire, soit avec une serretelle, instrument ingénieux et très-précieux pour ces sortes d'opérations, dont l'invention est due à Desmarres père (fig. 263). La pince de Mathieu (fig. 264) peut être avantageusement employée dans ce même but.

3° Lorsque la cataracte secondaire adhère à l'iris sur une grande étendue, il est indispensable de pratiquer d'abord l'excision de l'iris du côté de la plaie linéaire pratiquée dans la cornée, et d'enlever ensuite la cataracte avec une pince ou une serretelle.

4° Le docteur Agnew (de New-York) a inauguré un procédé très-ingénieux pour les catacactes secondaires : de la main gauche il perfore la cornée et la cataracte secondaire avec une aiguille taillée en arête et la maintient sur place, puis, après avoir fait, de la main droite, une incision linéaire dans la partie opposée de la cornée, il introduit à travers cette plaie un crochet pointu jusqu'au point d'implantation de l'aiguille; il saisit alors la membrane, la tord en tournant le crochet sur son axe et la retire ainsi déchirée et détachée de la masse.

5° *Procédé de Bowman.* — Lorsqu'il faut enlever une cataracte secondaire avec exsudations capsulaires plus ou moins denses, dans lesquelles il importe d'éviter sur l'iris des tractions, d'où résulteraient presque fatalement l'inflammation nouvelle de cette membrane, des exsudations consécutives et finalement l'occlusion papillaire, Bowman fait passer le couteau lancéolaire dans l'iris et la cataracte, et après l'avoir retiré il enfonce les ciseaux, dont la lame mousse est conduite entre l'iris et la cornée et la lame pointue dans l'ouverture pratiquée dans l'iris et derrière les fausses membranes. Cette incision est faite à deux extrémités de l'incision préalable et elles sont dirigées de telle façon qu'elles viennent se rejoindre à leur sommet. Il ne reste alors qu'à retirer le lambeau de l'iris avec la cataracte secondaire.

Époque à laquelle on peut opérer les cataractes secondaires. — Il est de règle d'attendre, pour une opération de cataracte secondaire, que toutes les traces de l'inflammation aient disparu.

D'après Soelberg Wells, il faut laisser passer trois ou quatre mois avant d'entreprendre cette deuxième opération. Pourtant cette règle n'est pas absolue, et l'expérience que j'ai acquise m'a démontré que l'on peut, sans inconvénient, faire l'extraction de la cataracte secondaire au bout de quatre à six semaines. Toutes les fois qu'il n'existe pas d'iritis et que l'irritation et la rougeur de l'œil sont limitées aux membranes externes, son extraction pourra être exécutée sans inconvénients.

En quel point de la cornée doit-on faire la seconde incision? — Il est préférable de faire l'incision cornéenne à l'endroit même où se trouve la cicatrice de la première kératotomie : la plaie se réunit très-facilement sans donner lieu à aucun

accident. Mais si la pupille est adhérente et si l'iris doit être excisé, on choisira le point le plus favorable pour l'établissement de la nouvelle pupille.

§ VI. — Opérations des cataractes traumatiques.

Les cataractes traumatiques peuvent être de deux sortes : ou bien elles sont produites par un corps vulnérant, contondant ou pointu, par exemple une aiguille, une canif, un plume d'acier, etc.; ou bien elles sont occasionnées par un corps étranger lancé avec force, lequel, après avoir traversé la cornée, est venu se loger dans le cristallin. Dans l'un comme dans l'autre cas, l'iris peut être blessé et contracter des adhérences, soit avec la cornée, soit quelquefois avec les deux membranes à la fois, et alors le danger est beaucoup plus sérieux.

1. **Cataracte traumatique sans corps étranger.** — Lorsqu'elle est récente, on aura soin de tenir la pupille constamment dilatée au moyen d'instillations d'atropine, et on laissera pendant quelques jours les deux yeux fermés à l'aide d'un bandage compressif. Plus tard, l'œil sain pourra être laissé ouvert, mais l'organe blessé restera comprimé aussi longtemps que la chambre antérieure ne sera pas rétablie et que la plaie de la cornée ne sera pas cicatrisée.

Les symptômes inflammatoires disparus, on procédera à l'extraction linéaire avec ou sans excision de l'iris. Il ne faudra toutefois procéder à l'opération que trois ou quatre mois après l'accident; autrement, on court le risque de voir survenir des inflammations consécutives de l'iris et de la choroïde, inflammations qui pourraient amener à la longue l'atrophie de l'œil. Dans les cataractes traumatiques des enfants, on ne doit pas se presser, à faire l'opération, comme justement dit Nélaton; à cet âge, elles se résorbent très-souvent spontanément, sans qu'on ait besoin d'intervenir.

2. **Cataracte traumatique avec un corps étranger.** — Il n'est pas toujours facile de constater la présence d'un corps étranger dans le cristallin; mais l'existence d'une plaie cornéenne et d'une cataracte, survenant à la suite de la projection d'un éclat de capsule, d'une paillette d'acier ou d'une explosion d'un mélange chimique quelconque, ne peuvent laisser aucun doute sur la présence du corps étranger, soit dans le cristallin, soit dans l'intérieur de l'œil.

Après avoir dilaté la pupille, on examinera soigneusement toute la surface de la lentille au moyen de l'éclairage oblique, et la plus petite tache noire ou luisante que l'on apercevra dans la substance cristallinienne devra être considérée comme l'indice d'un corps étranger.

Pour opérer une cataracte de cette nature, on doit avant tout chercher à enlever le corps étranger. On pratique l'extraction linéaire; mais, dès que la capsule est incisée, on entrera directement avec la curette dans la masse cristallinienne et derrière le corps étranger, afin de le retirer tout d'abord. On termine ensuite l'opération en enlevant les débris des couches corticales.

Dans les cas où le corps étranger ne pourrait être aperçu, ou si l'on avait lieu de supposer qu'il a traversé le cristallin pour aller se loger dans les membranes profondes de l'œil, on devrait renoncer à toute opération et se borner au traitement antiphlogistique, pour combattre les symptômes inflammatoires. Il serait aussi indispensable de surveiller l'œil sain. Les moindres indices d'une ophthalmie sympathique exigeront l'énucléation de l'œil blessé.

§ VII. — Opérations des cataractes congénitales.

Nous avons dit plus haut quelles sont les différentes formes et les variétés des cataractes congénitales : ce sont les cataractes capsulaires centrales, corticales molles ou liquides, et les cataractes stratifiées.

Il est évident que, pour des variétés aussi nombreuses, il est impossible d'indiquer la méthode à laquelle il faut s'arrêter. D'une manière générale, on peut conseiller de choisir celle qui présentera le moins de danger et qui rétablira le plus facilement la vue.

1° Les cataractes capsulaires occupent le plus souvent un point très-limité de la pupille et ne gênent nullement la vision; c'est pourquoi aucune intervention chirurgicale n'est réclamée. Mais si l'opacité est très-large, et si l'enfant ne peut voir que lorsque la pupille est dilatée, il est alors nécessaire de recourir à l'iridectomie ou à l'*iridésis*, méthode employée avec tant de succès par Critchett dans les cataractes zonulaires. L'enfant doit être préalablement endormi, et, après l'opération, l'application d'un bandage compressif sur les deux yeux sera absolument indiquée.

2° Dans les cataractes stratifiées ou zonulaires, aucune opération n'est nécessaire pendant toute la période de l'enfance. Chez eux les pupilles sont suffisamment larges pour qu'ils puissent voir par les parties périphériques du cristallin. Mais, avec l'âge, la pupille se resserre et la vision se trouble : l'opération d'iridectomie ou d'iridésis réussissent dans ces cas à rétablir la vue. Lorsque la cataracte est plus étendue et que les corticales deviennent opaques, il y alors lieu de procéder à des discisions successives et une extraction linéaire consécutive.

3° Les cataractes molles, laiteuses, constituent une des formes les plus fréquentes des cataractes congénitales des enfants. Leur opération se fait habituellement par une simple discision, méthode presque exclusivement suivie par les chirurgiens de Dublin, et entre autres par le docteur Jacob. Dans d'autres cas, on doit appliquer la méthode combinée de discision préalable et d'extraction linéaire, avec ou sans iridectomie, ainsi que je l'ai toujours fait jusqu'à présent.

4° Lorsque la cataracte congénitale est volumineuse et que l'opérateur n'est appelé à pratiquer l'opération qu'à l'âge de dix, quinze ou vingt ans, on n'hésitera pas à faire l'extraction linéaire modifiée d'après le procédé de de Graefe ou de Critchett.

Quant à l'extraction à lambeaux ou l'abaissement, ces deux méthodes devront être abandonnées : l'abaissement expose l'œil à des souffrances et à des irido-choroïdites consécutives; l'extraction à lambeaux est, chez les enfants, tout aussi dangereuse que l'abaisement. Les petits opérés « s'ennuient, comme le dit M. Giraldès, d'avoir les yeux couverts, supportent difficilement le bandeau, essayent de l'enlever, s'agitent, et cette agitation, ces frottements, compromettent le succès de l'opération ».

§ VIII. — Considérations générales sur l'opération de la cataracte et sur le choix de la méthode.

Nous avons étudié en détail les différentes méthodes opératoires ; il nous reste à définir quelle est l'époque où l'opération doit être pratiquée, quelle est la méthode

à laquelle on doit accorder la préférence dans un cas donné, et s'il faut opérer un œil ou les deux yeux à la fois.

1. La maturité de la cataracte n'est pas une condition indispensable pour l'opération. — Les cataractes incomplètes peuvent être tout aussi facilement opéréees que les cataractes mûres; mais, dans ce cas, les fibres cristalliniennes transparentes étant plus agglutinées entre elles et avec la capsule, une grande partie d'entre elles restent dans l'œil et donnent lieu à des cataractes secondaires.

Pour parer à ces inconvénients, on avait généralement l'habitude de remettre l'opération jusqu'à l'époque où la cataracte devient mûre.

Je ne partage pas cette opinion, et, dès que la vue est gênée, dès qu'un œil ne peut que difficilement compter les doigts à 30 centimètres, je procède à l'opération, surtout lorsqu'il s'agit des cataractes demi-molles. Dans les cas où les couches antérieures sont en grande partie transparentes, je commence par faire une discision préalable de la capsule, et au bout de deux semaines je fais l'extraction. Dans ces derniers temps j'ai pratiqué avec succès l'extraction des cataractes incomplètes sans discision préalable.

2. On ne doit opérer a la fois qu'un seul oeil. — L'extraction de la cataracte ne doit être jamais faite sur les deux yeux à la fois, d'abord à cause d'une plus grande irritation que peut éprouver le malade, et ensuite à cause du danger qu'il y aurait d'exposer le malade à perdre les deux yeux à la fois par suite des accidents qui peuvent survenir en dehors de toute prévision, et malgré toutes les précautions. Tout au contraire, si l'opération ne réussit pas sur un œil, les accidents qui surviennent pendant ou après l'opération peuvent fournir un enseignement précieux pour l'opération de l'autre œil.

3. La cataracte monoculaire doit être opérée, bien que l'autre oeil soit sain. — Il est incontestable que le cristallin une fois enlevé dans un œil, la vision binoculaire ne peut plus avoir lieu; pourtant les malades s'habituent vite à cet état de choses et n'en soint point gênés. D'autre part, on obtient par cette opération des avantages considérables : l'étendue du champ visuel est sensiblement agrandie, et les malades ont la démarche plus sûre.

A la suite de l'opération, les malades voient double pendant quelque temps; mais cette diplopie se dissipe à la longue complétement, ainsi que j'ai pu le constater chez un grand nombre de mes malades.

Comme les cataractes qui surviennent dans un seul œil sont le plus souvent molles ou demi-molles, on pourra employer souvent l'extraction linéaire simple.

4. Les cataractes congénitales des enfants doivent être opérées après l'age de deux ans. — Il est prudent de retarder l'opération de la cataracte chez les enfants jusqu'à l'âge de deux ans, pour éviter les inflammations de l'iris qui pourraient compromettre à jamais la vue. Chez eux, de même que chez les adultes, on n'opérera qu'un seul œil à la fois.

5. Époque de l'extraction des cataractes secondaires. — Les cataractes secondaires pourront être enlevées dès que la plaie cornéenne sera cicatrisée et que toute irritation de l'œil aura cessé. J'ai pu la pratiquer bien souvent quatre semaines après l'extraction de la lentille, et avec un plein succès.

6. On donnera la préférence a l'incision cornéenne supérieure ou

INFÉRIEURE SELON LES CAS. — Chez les personnes pusillanimes, inquiètes, on fera de préférence l'incision dans la partie inférieure de la cornée; chez les autres il y a avantage à pratiquer l'incision cornéenne à la partie supérieure.

7. LA MÉTHODE OPÉRATOIRE SERA CHOISIE D'APRÈS LA NATURE DE LA CATARACTE ET LES COMPLICATIONS QU'ELLE PRÉSENTE. — *a.* En général, nous donnons la préférence à la méthode de de Graefe pratiquée par nos propres modifications, l'incision étant placée dans le limbe conjonctival inférieur. Elle est la plus certaine dans ses résultats définitifs. Ainsi, toutes les fois que le cristallin est volumineux, que la cataracte est dure ou mixte, que le malade tousse, qu'il est vieux, asthmatique, etc., et que, d'après les anciennes indications, on faisait l'extraction à lambeaux, ou l'abaissement, nous pratiquons l'extraction linéaire modifiée.

b. Lorsqu'il n'y a aucune complication et que le sujet est jeune, on peut faire l'extraction à lambeaux, mais en ayant soin d'exciser l'iris.

c. Lorsque la cataracte est molle ou liquide, l'extraction linéaire simple ou avec excision de l'iris sera indiquée.

d. La cataracte molle incomplète, disséminée, etc., sera complétée par des discisions successives, et enlevée ensuite par l'extraction linéaire simple.

e. Les cataractes secondaires seront opérées par l'extraction linéaire simple, ou bien par la discision avec deux aignilles.

f. La méthode d'abaissement ne pourra être raisonnablement appliquée que dans les cas où le corps vitré est très-ramolli, liquide, que l'iris est tremblotant et que le malade est impatient, agité. C'est dans des conditions semblables que nous avons vu Desmarres père, Laugier et Richet appliquer avec succès cette méthode.

BIBLIOGRAPHIE. — Desmarres, *Opération de la cataracte et de la pupille artificielle dans un cas de microphthalmos double* (*Gaz. des hôpit.*, 1850, n° 4). — Guépin, *Des cataractes de naissance et des opérations qui leur conviennent* (*Ann. d'ocul.*, t. XXX, p. 75, 1853). — Jacob, *On the Operation for Cataract with the fine Needletrough the Cornea.* Dublin, 1850. — De Graefe, *Wie Kranke, deren eines Auge an Staar operit ist, sehen und über die Frage, ob einsetlige Cataractoperation und einseitelige Pupillenbildung bei gesunden zweiten Auge zweckdienlich sei* (*Archiv f. Ophthalm.*, Bd. II, Abth. II, S. 178, 1856). — Foucher, *Leçons sur la cataracte*, recueillies et publiées par Bousseau et Vaslin. Paris, 1868, p. 244 et suiv. — Giraldès, *Leçons cliniques sur les maladies chirurgicales des enfants.* Paris, 1869, p. 113. — A. Desmarres, *Leçons cliniques sur la chirurgie oculaire.* Paris, 1873. — Gosselin, *Clinique chirurgicale de la Charité.* Paris, 1873, t. II, p. 116. — Lourenço (de Rio-Janeiro), *Quelques considérations sur l'opération de la cataracte* (*Recueil d'ophthalm.*, 2e série. Paris, 1874, avril et juillet).

ARTICLE VII

LUXATION DU CRISTALLIN.

Les attaches cristalliniennes peuvent être rompues en partie ou en totalité, et le cristallin lui-même peut subir un déplacement dans un sens ou l'autre, accident auquel on a donné le nom de *luxation du cristallin.*

Ce déplacement peut être partiel et limité à un seul côté, le cristallin n'éprouvera dans ce cas qu'un mouvement de bascule ; nous l'appellerons *subluxation.*

Lorsque le cristallin a quitté en totalité la place qu'il occupait pour se porter, soit dans la chambre antérieure, soit dans la chambre postérieure, soit dans le corps vitré, ou sous la conjonctive, il y aura une *luxation complète.*

A. **Subluxation.** — **Symptomatologie.** — 1. A la suite d'un accident, d'une blessure, d'une contusion à la région orbitaire, d'une chute, etc., la vue se trouble tout d'un coup; le malade voit les objets confus comme à travers un brouillard, et il ne peut rien fixer. Souvent cet accident survient spontanément par suite d'une prédisposition congénitale.

2. L'œil ne présente ordinairement aucune rougeur, surtout si on l'examine quelque temps après l'accident.

3. La chambre antérieure a subi quelques modifications : elle est agrandie vers un de ses bords, tandis que l'iris du côté opposé semble être plus saillant et refoulé en avant. Cette disposition anormale s'explique par la pression exercée par le bord du cristallin resté adhérent, pendant que le côté opposé plonge en arrière dans le corps vitré, et s'écarte de l'iris dans la même proportion. Quelquefois la chambre antérieure est augmentée également dans tous les sens.

4. L'iris, manquant de l'appui solide qu'il avait, devient tremblotant; quelquefois il change de couleur et devient plus foncé. La pupille est plus large que dans l'œil sain, souvent irrégulière, elle se contracte d'une manière incomplète.

5. Le cristallin conserve le plus souvent toute sa transparence; la capsule restant intacte, la nutrition de la lentille continue de se faire par les mêmes lois d'endosmose et d'exosmose. Quelquefois pourtant ce corps s'opacifie, et nous avons vu avec le docteur Miard, à la Clinique de la Faculté, dans le service du professeur Richet, un malade âgé de cinquante-deux ans, qui, depuis plus de trente ans, portait dans l'œil droit un cristallin subluxé opaque, dont le bord interne plongeait profondément dans le corps vitré.

6. En examinant l'œil malade à l'aide de l'ophthalmoscope, à l'éclairage direct,

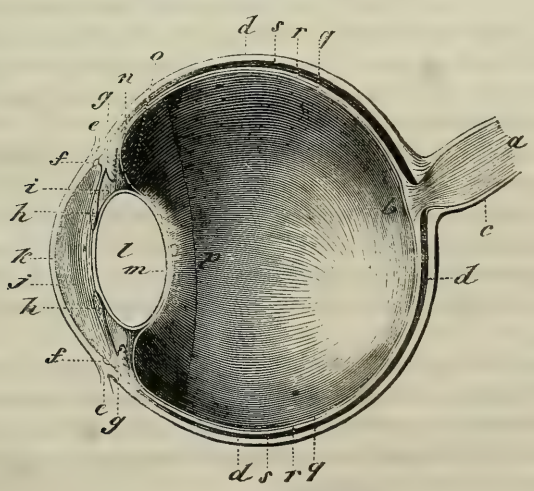

Fig. 265. — Position du cristallin (*).

(*) *k*, cornée, transparente; *h h*, iris limitant la pupille et appuyant sur le cristallin; *l*, cristallin placé derrière la pupille; *m*, cupule hyaloïdienne; *a*, *b*, nerf optique; *c*, gaîne du nerf optique; *f*, canal de Hovius ou de Schlemm; *g*, muscle ciliaire au-dessus duquel on voit la chambre postérieure en *i*; *p b*, humeur hyaloïde remplissant la cavité de l'œil derrière le cristallin; *q q o*, membrane de l'humeur vitrée; *p*, zonule de Zinn avec son bord postérieur ondulo-denté; *n*, canal de Petit; *o*, paroi postérieure de ce canal; *j*, chambre antérieure remplie par l'humeur aqueuse; *e*, terminaison de la conjonctive au niveau de la jonction de la cornée et de la sclérotique; *d*, sclérotique; *s*, choroïde; *r*, rétine.

on aperçoit d'un côté le bord opaque du cristallin en forme de demi-cercle noir, sensiblement rapproché de l'axe optique; les malades atteints de cette affection se plaignent quelquefois de diplopie monoculaire. Un fait analogue s'est présenté, en 1870, à l'hôpital Saint-Antoine, dans le service de notre excellent confrère et ami, le docteur L. Labbé; la dilatation de la pupille permettait même de voir en apparence deux papilles du nerf optique, l'une à travers le cristallin luxé, et l'autre en dehors de la lentille et à travers les seules couches du corps vitré.

B. **Luxation du cristallin dans la chambre postérieure.** — Lorsque le cristallin a perdu ses attaches habituelles, que la zonule de Zinn *p* a cédé partout, et que la capsule postérieure s'est décollée de la cupule hyaloïdienne sans que pourtant cette dernière soit rompue, le cristallin, n'étant plus retenu dans sa loge *m* (fig. 265), glisse et descend en bas vers le point *g*, en appuyant davantage contre l'iris. Dans ces conditions, le bord supérieur se place en face de la pupille et la divise en deux moitiés, ainsi que le représente la figure 266.

Symptomatologie. — *Signes anatomiques.* — La luxation complète du cristallin se reconnaît, de même que la subluxation, par l'augmentation de la chambre antérieure, par le tremblement de l'iris, et par la dilatation et l'immobilité de la pupille.

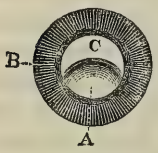

Fig. 266. — Luxation du cristallin (*).

A l'ophthalmoscope, on constate un demi-cercle noir, divisant la pupille en deux moitiés, comme on le voit sur la figure 266. Ce phénomène s'observe surtout lorsque le malade regarde en haut. A l'éclairage ophthalmoscopique, le fond de l'œil apparaît rouge au-dessus et au-dessous de la ligne circulaire noire. Comme la lentille A se trouve en bas, tandis que dans la partie supérieure du champ pupillaire, en C, ce corps n'existe point, la réfringence de ces deux parties de la pupille sera différente; conséquemment, deux images rétiniennes seront perçues, l'une au-dessus et l'autre au-dessous de cette ligne, comme on peut juger par une figure de notre atlas ophthalmoscopique.

Signes fonctionnels. — La luxation se produit le plus souvent d'une manière subite, et les malades constatent un trouble notable de la vue : ils peuvent à peine distinguer les objets en masse; mais ce trouble n'est pas constamment le même, et, dans certaines positions de la tête, lorsque celle-ci est rejetée tout à fait en arrière ou fortement abaissée, la vision est meilleure et même tout à fait claire.

La diplopie existe aussi dans certaines inclinaisons de la tête, et suivant la position de l'objet.

Par moments, les sujets affectés voient devant leurs yeux un disque grisâtre, accompagné d'étincelles et d'éclairs. La flamme d'une bougie semble entourée d'un demi-cercle lumineux; la convexité est tournée en bas, et les deux bouts apparaissent en haut. Ce phénomène est évidemment occasionné par les rayons lumineux réfléchis par le bord du cristallin.

Tous ces symptômes peuvent cesser, lorsque le bord du cristallin n'a pas dépassé le bord supérieur de la pupille ou que cette dernière est fortement rétrécie par l'ésérine.

(*) A, cristallin luxé; B, iris avec pupille dilatée, au milieu de laquelle on aperçoit le rebord opaque du cristallin; C, partie de la pupille où le cristallin n'existe point.

C. **Luxation dans le corps vitré.** — Les signes extérieurs sont ici les mêmes que ceux qui se rencontrent dans les formes précédentes; il se produit notamment : augmentation de la chambre antérieure, tremblement de l'iris et dilatation relative de la pupille. La vue est très-voilée, et le malade distingue à peine les gros objets. En essayant les verres convexes n° 5 pour la vision à distance et le n° 2 1/2 pour lire, on reconnaît immédiatement que le cristallin n'existe point derrière la pupille, si, avec ces verres, la vue est corrigée comme chez les personnes opérées de la cataracte.

Signes ophthalmoscopiques. — Cette forme de luxation survient le plus souvent après un accident : une contusion, une blessure reçue sur l'œil, etc. Dans ces cas, le cristallin se luxe en masse et se couche en bas du corps vitré; mais, comme la capsule se déchire ordinairement par suite du choc, il se produit nécessairement l'opacification progressive de la lentille, et ses débris, en sortant de l'intérieur de la capsule, surnagent dans le corps vitré. On y voit en outre d'autres flocons dus à des épanchements de sang, et des exsudations fibrineuses.

En bas de la chambre postérieure et tout près de l'*ora serrata*, il se montre un corps blanc, opaque, d'une forme ronde et à contours circulaires réguliers : c'est le cristallin luxé.

Dans un cas particulier, j'ai vu la luxation se produire dans des conditions tout à fait exceptionnelles. Un malade reçut la tige d'une fusée sur l'œil, le 15 août 1868, et perdit la vue. En l'examinant le 3 septembre de la même année, j'ai pu constater la projection de l'iris en avant, une luxation du cristallin en bas du corps vitré et la trace d'une déchirure de la capsule postérieure à travers laquelle la lentille s'était échappée. Le corps vitré remplissait la capsule, qui était aussi volumineuse que le cristallin lui-même et repoussait l'iris en avant. Le malade pouvait lire avec le n° 4 1/2 biconvexe les caractères du n° 3 de l'échelle typographique, et il pouvait voir très-bien au loin avec le n° 9.

L'iris est quelquefois entraîné en arrière par le cristallin luxé, ce qui tient probablement à une adhérence de cette membrane avec la capsule, ou bien à la pression exercée par le corps vitré entraîné dans la chambre antérieure et placé à cheval sur l'iris.

Diagnostic différentiel. — Il n'est pas toujours bien facile de reconnaître la luxation du cristallin dans le corps vitré, surtout lorsque ce dernier est rempli de flocons. On voit dans ce cas un corps blanchâtre flotter en bas de l'humeur vitrée et qui peut faire penser à un décollement de la rétine; mais si l'on examine avec soin, on ne tarde pas à constater qu'il est rond, que ses bords sont bien tranchés. Le tremblement exagéré de l'iris, la présence de tous les phosphènes, et la cause traumatique de la maladie nous mettront sur la voie d'un diagnostic exact.

D. **Luxation dans la chambre antérieure.** — Le cristallin luxé peut se porter dans la chambre antérieure et y rester pendant un temps plus ou moins long sans y provoquer de souffrances.

Dans cette nouvelle position, il peut conserver sa transparence et rendre le diagnostic difficile à cause du peu de différence qui existe entre sa diaphanéité et celle de l'humeur aqueuse. Mais lorsque l'œil exécute des mouvements brusques, on ne tarde pas à apercevoir le refoulement de l'iris en arrière, son tremblotement, et un reflet brillant vers le bord de la lentille.

Une cataracte opérée par abaissement peut remonter au bout de quelque temps dans la région pupillaire et passer dans la chambre antérieure. Ce fait s'observe ordinairement sur les cataractes dures, dont le noyau ne se résorbe pas. On voit alors dans la chambre antérieure un corps jaunâtre, à demi transparent, simulant dans la partie déclive un hypopyon; mais sa forme arrondie ne laisse pas de doute pour le diagnostic.

Le cristallin luxé dans la chambre antérieure est rarement enveloppé de sa capsule. A la longue, il diminue de volume et ne remplit qu'une partie de cette cavité. Moins le cristallin est volumineux, plus il a de facilité pour passer dans la chambre postérieure, surtout lorsque la pupille reste un peu élargie et que le malade rejette sa tête en arrière. Desmarres père a vu des individus qui réduisaient leur lentille à volonté, en renversant fortement la tête en arrière.

Ces sortes de luxations se produisent souvent d'une manière spontanée; dans d'autres cas, elles reconnaissent la cause traumatique, récente ou ancienne. On connaît l'histoire d'un malade qui a été présenté en 1851 à la Société de chirurgie, par H. Larrey. Ce malade, fortement myope, avait fait en 1845 une chute de la hauteur d'un second étage; cinq ans plus tard, la vue de son œil gauche se troubla tout d'un coup. C'était une luxation du cristallin dans la chambre antérieure, ainsi que Larrey le constata. Un an plus tard, le cristallin est devenu opaque et l'opération d'extraction à lambeaux ayant été suivie d'une phlegmasie grave, l'œil se perdit totalement. Dix ans plus tard, le même malade a été examiné par Fano (1), qui constata dans son autre œil une luxation du cristallin dans la chambre antérieure; ce corps avait toute sa transparence, et pouvait facilement se porter d'une chambre oculaire à l'autre.

De Graefe (2) a rapporté un cas de luxation survenue chez un garçon de neuf ans, à la suite d'un coup de fouet; le cristallin devint opaque au bout de dix mois. L'opération de la discision fut suivie d'une ulcération de la cornée et de la perte de l'œil.

Il résulte de ces faits et de plusieurs autres rapportés par les auteurs, que le cristallin luxé dans la chambre antérieure peut y rester pendant un certain temps sans provoquer d'inflammation et sans perdre sa transparence. Mais à la longue, il s'opacifie, et, par sa pression continuelle sur l'iris, il occasionne des irido-choroïdites graves. Leur extraction n'est pas exempte non plus de danger.

Traitement. — Le plus souvent, aucun traitement n'est exigé par la luxation de la lentille dans la chambre postérieure; mais si l'œil est enflammé, on a recours aux moyens antiphlogistiques. Ramener le cristallin de la chambre antérieure dans la postérieure et le maintenir le plus longtemps possible dans cette position, tel doit être le premier soin du chirurgien et son but constant.

Pour cela, on doit d'abord dilater la pupille, laisser le malade dans la position horizontale, la tête rejetée en arrière. Sous l'influence de ces moyens, la lentille se laisse réduire, après quoi on instillera de l'ésérine pour rétrécir la pupille et empêcher une nouvelle luxation. L'instillation d'ésérine devra être continuée pendant un certain temps.

(1) Fano, *Traité des maladies des yeux*, t. II, p. 230.
(2) De Graefe, *Archiv f. Ophthalm.*, Bd. I, Abth. I, S. 338.

Si les névralgies ciliaires et l'iritis commençaient à se déclarer, il serait urgent d'arrêter sur-le-champ le progrès de la maladie, de peur de voir une ophthalmie sympathique apparaître dans l'autre œil. C'est alors qu'on aura recours à l'extraction par le procédé linéaire, en ayant soin de retirer le cristallin au moyen d'un crochet.

E. **Luxation sous-conjonctivale.** — Pour que le cristallin puisse sortir de l'œil et se loger sous la conjonctive, il faut que la sclérotique soit déchirée ou coupée. Cet accident ne peut, en effet, se produire que dans les conditions suivantes :

1. Il faut qu'une blessure directe ou par contre-coup soit produite dans la région ciliaire et non loin de la cornée.

Le plus souvent, la plaie qui livre le passage au cristallin se rencontre près du bord supérieur et interne de la cornée, l'iris fait hernie dans la plaie, et, au voisinage, on trouve une tumeur transparente sous-conjonctivale qui n'est autre que le cristallin.

La sclérotique se déchire souvent dans la même région par contre-coup; au moment où l'œil reçoit une violente contusion près de l'angle externe et se laisse aplatir, la rupture se produit du côté opposé et dans le point qui n'est pas soutenu par le squelette osseux, c'est-à-dire au voisinage de la cornée. Dans ces cas, la cornée reste le plus souvent intacte. Une seule fois Businelli a vu la rupture de cette dernière membrane se déclarer à la suite d'un coup de bâton.

2. La direction de la rupture scléroticale est habituellement parallèle au bord de la cornée.

3. Une autre condition, c'est la déchirure des attaches naturelles du cristallin, avec ou sans déchirure de la capsule. Dans le premier cas, le cristallin luxé sous la conjonctive est enveloppé de sa capsule et forme une tumeur ronde et régulière. Lorsque, au contraire, la capsule est restée dans l'œil, le cristallin est aplati, broyé, et forme une tumeur irrégulière sous la conjonctive.

4. Pour que le cristallin puisse passer de l'intérieur de l'œil sous la conjonctive, le choc seul, et la compression que subit cet organe pendant l'accident, suffisent pour le chasser au dehors. L'écoulement de l'humeur aqueuse et du corps vitré au moment de la rupture de la sclérotique facilite sa sortie, en entraînant la lentille par son courant rapide.

Diagnostic. — Il n'est pas difficile de diagnostiquer cette forme de luxation; une cause traumatique ayant amené des ecchymoses sous-conjonctivales, avec enflure des paupières, doit nous indiquer la nature de l'affection. La pupille est en outre irrégulière, l'iris est foncé et entraîné dans la plaie scléroticale, qui est d'une forme linéaire, saillante et noire. Quelquefois, il y a du sang dans la chambre antérieure, dans la pupille ou dans l'intérieur de l'œil, comme cela avait lieu dans un cas rapporté par le docteur Pope, de Saint-Louis (1). Au voisinage de la plaie scléroticale, on constate une saillie globuleuse du volume d'un cristallin, presque transparente, à contours bien limités, dure au toucher et recouverte par la conjonctive.

A ces symptômes il faut ajouter les suivants, qui ont été signalés par le docteur

(1) Pope (de Saint-Louis), *Dislocation of the Crystalline Lens beneath the Conjunctiva* (*Saint-Louis Med. and Surgical Journal*, vol. VII, 1850).

Tillaux : *a*, la paupière supérieure perd sa convexité; *b*, elle présente un aspect ridé et plissé; *c*, le creux orbito-palpébral est moins profond que celui du côté opposé.

Lorsque tous ces signes existent, le doute n'est plus possible. En effet, le développement d'un kyste sous-conjonctival après un traumatisme est difficile à admettre. Le corps vitré accumulé sous la conjonctive pourrait former aussi une saillie; mais cette saillie serait beaucoup moins régulière, et ressemblerait plutôt à un chémosis séreux qu'à la tumeur régulière que forme le cristallin luxé.

Pronostic. — Ordinairement cet accident n'est pas dangereux tant qu'il n'existe pas d'autres altérations plus sérieuses dans l'intérieur de l'œil; l'inflammation cède au bout de quelques jours, aussitôt que le cristallin a été enlevé.

Traitement. — Après un accident pareil, le premier soin du chirurgien est d'inciser la conjonctive près du bord inférieur de la tumeur et de retirer le cristallin. On immobilise ensuite les deux yeux au moyen d'un bandage compressif très-doux, et l'on applique des compresses d'eau glacée sur l'œil blessé. Quelques jours suffisent pour apaiser les douleurs et faire cesser l'irritation, qui, du reste, n'est jamais très-vive.

La plaie de la sclérotique se cicatrise lentement, c'est pourquoi il est nécessaire de comprimer cet œil avec un bandage pendant trois ou quatre semaines.

Immédiatement après l'accident, lorsque l'iris est fortement hernié dans la plaie, il serait bon d'instiller dans l'œil quelques gouttes d'ésérine; la réduction serait ainsi obtenue, surtout si la compression méthodique est pratiquée pendant un temps nécessaire.

Bibliographie. — Boyer, *Traité des maladies chirurgicales*, t. IV, p. 644, 5e édit. Paris, 1847. — Ch. Pope, *Dislocation of the Crystalline Lens beneath the Conjunctiva, Extraction of the inner Canthus* (*Saint-Louis Med. and Surgical Journal*, vol. VIII, 1850). — Roux, *Bulletin de la Société de chirurgie*, 20 mai 1852. — White Cooper, *De la rupture de la sclérotique et de la perte du cristallin* (*Ann. d'ocul.*, t. XXXII, p. 167). — De Graefe, *Fälle von spontanen Linsen dislocation* (*Archiv f. Ophthalm.*, Bd. II, Abth. I, S. 250); et *Beobachtung einer partiellen Dislocation der Linse unter die Conjunctiva durch eine Trauma* (*Archiv f. Ophthalm.*, Bd. III, Abth. II, S. 365). Tillaux, *Luxation sous-conjonctivale du cristallin* (*Bull. de la Soc. de chirurgie*, 1867). — Giorgini, *Luxation traumatique du cristallin* (*Giornale d'ofthalmologia italiano*, 1868). — Businelli, *Luxation sous-conjonctivale du cristallin à travers une rupture de la sclérotique* (*Giorn. d'ophthalmologia italiano*, 1868; et *Annales d'oculistique*, 1869, mai-juin, p. 285). — Galezowski, *Luxation du cristallin sous la conjonctive* (*Courrier médical*, 7 janvier 1865, p. 5); et *Traité d'ophthalmoscopie* avec Atlas chromolith. Paris, 1871.

ARTICLE VIII

CORPS ÉTRANGERS ET CYSTICERQUES DU CRISTALLIN.

A. **Corps étrangers.** — Il arrive quelquefois que le corps étranger, lancé avec une certaine violence, s'introduit dans le cristallin et y reste pendant un temps plus ou moins long. C'est ainsi qu'on y rencontre des paillettes de fer, des éclats de capsule, des morceaux de verre, et jusqu'aux grains de plomb. Il en résulte habituellement le développement de la cataracte, qui devient molle, complète ou partielle, selon le degré de densité du cristallin, ainsi que du volume du corps étranger lui-même.

Il n'est pas toujours facile de constater la présence de ce corps étranger au milieu d'un cristallin cataracté et opaque. C'est pourquoi il importe d'examiner le malade avec le plus grand soin, accueillir tous les renseignements sur l'accident dont l'individu a été victime. On dilatera la pupille, et l'on soumettra l'œil blessé à l'inspection minutieuse à l'élairage oblique.

On reconnaîtra la présence du corps étranger par sa coloration foncée au milieu des masses corticales blanches. Souvent même on pourra reconnaître sa présence par un reflet luisant, si c'est d'un *éclat de capsule* qu'il s'agit. J'ai eu l'occasion d'observer un fait pareil sur un de mes malades; et, tandis que le malade niait la cause traumatique, ce signe, uni aux autres et à la présence d'une ancienne cicatrice de la cornée, n'ont laissé aucun doute dans mon esprit. L'extraction du cristallin avec le corps étranger a confirmé mon diagnostic.

Le corps étranger d'un tout petit volume peut rester très-longtemps dans le cristallin sans provoquer d'opacification générale, mais ces cas sont rares. Il arrive plus fréquement de voir la cataracte se compléter; ce corps étranger ne constitue pas alors de danger pour l'œil. Mais le danger deviendra grand lorsqu'au moment de l'opération on le laissera s'échapper de sa première loge, pour tomber derrière l'iris; il s'ensuivra alors tôt ou tard une irido-choroïdite et l'atrophie de l'œil.

Aussi nous conseillons de ne pas trop se hâter pour pratiquer l'extraction de la cataracte traumatique, lorsqu'on soupçonne le corps étranger dans le cristallin, et surtout si l'on ne voit pas où il est logé.

On attendra la diminution d'accidents inflammatoires pendant trois ou quatre mois, avant de se décider à pratiquer l'extraction.

Traitement. — L'extraction linéaire et latérale de la cataracte contenant le corps étranger, avec ou sans excision de l'iris, est la seule méthode qu'on mettra en pratique. Mais on cherchera avant tout à retirer le corps étranger s'il est visible. C'est pourquoi le chirurgien devra introduire du premier coup la curette dans le cristallin ramolli, et au-dessous du corps étranger, pour le ramener du premier coup au dehors. Il continuera ensuite l'extraction d'autres masses corticales.

Il arrive quelquefois que le corps étranger se trouve implanté en partie dans l'iris et en partie dans le cristallin. On saisira alors du premier coup, avec une pince, l'iris et le corps étranger, et on l'amènera au dehors. Une fois l'iris excisé, on continuera l'extraction de la cataracte par la méthode linéaire.

B. Cysticerques et autres entozoaires du cristallin. — La présence des entozoaires dans le cristallin n'a été le plus souvent constatée qu'au microscope. C'est ainsi que Nordmann et Gescheidt ont trouvé :

1° *Filaria oculi humani*, vivante et longue de 11 millimètres dans un cristallin cataracté d'une femme ;

2° *Monostoma lentis* a été trouvé par le même auteur, de $0^{mm},2$ de longueur;

3° Le *Distoma ophthalmicum* de $0^{mm},5$ à 1 millimètre était développée dans le cristallin d'un enfant de neuf ans, né avec une cataracte lenticulaire, et qui succomba dans le marasme;

4° Le cysticerque s'est présenté jusqu'à présent une seule fois dans le cristallin

de l'homme. C'est de Graefe (1) qui a opéré ce cas, mais il faut dire qu'il ne l'a reconnu qu'après que le cristallin avec le corps étranger ont été enlevés.

Le diagnostic du cysticerque du cristallin serait difficile à établir, d'après ce seul fait connu jusqu'à présent. Mais si l'on se souvient de la formation rapide de la cataracte, et du développement considérable de l'iritis et de l'irido-cyclite pendant que les membranes internes étaient saines et que la perception lumineuse subsistait avec la conservation des phosphènes, on pourra peut-être soupçonner, dans des cas semblables, la présence de cet entozoaire au milieu de la cataracte molle et volumineuse.

Bibliographie. — Nordman, *Microscopische Beiträge zur Naturgeschichte der Wirbellosen Thiere*, H. I et II, p. 7 et 9, 1832. — Gescheidt, *Die Entozoen des Auges* (*Zeitschrift f. Ophthalm. von Ammon*, Bd. III, p. 75 et 405, 1833). — Leukart, *Die menschlichen Parasiten* (*Klinische Monatsbl.*, *v. Zehender*, 1863, p. 86). — Graefe, *Archiv für Ophthalmologie*, Bd. XII, Abth. II, p. 191. — Lemoine, *Des parasites de l'appareil de la vision*. Paris, 1874, p. 49.

(1) Observation. — Madame Sophie G.. , âgée de quarante-deux ans, se présente à la clinique, en novembre 1864, pour une cécité de l'œil gauche, survenue au mois de juin de la même année, dans l'espace de trois semaines, avec de légers phénomènes d'irritation. A l'examen de l'œil, on pouvait constater une cataracte corticale molle complétement formée; il existait des synéchies postérieures isolées; l'iris était décoloré et un peu rétracté à sa périphérie; la consistance du globe oculaire était considérablement diminuée; la perception lumineuse n'était pas trop défectueuse, mais aussi pas tout à fait précise; la projection et les phosphènes étaient conservés. Je portai le diagnostic «irido-cyclite avec affection du corps vitré et cataracte secondaire. » Je pratiquai avec un large couteau lancéolaire une grande incision linéaire par en haut, je fis l'excision d'une large portion d'iris, j'ouvris la capsule, et à l'aide d'une légère pression exercée avec la curette sur les bords de la plaie, la cataracte très-ramollie fut facilement expulsée. J'employai alors les manœuvres de pression légère dont on se sert ordinairement pour faire sortir les restes de la substance corticale. Immédiatement on vit sortir au milieu de quelques parties floconnneuses de substance corticale une vésicule transparente de 6 millimètres de diamètre, portant une petite tache blanche peu élevée. Je supposai que c'était là un cysticerque, et en effet le microscope le fit reconnaître comme tel. Après l'expulsion de la vésicule, les masses blanchâtres avaient disparu du champ pupillaire, mais on y voyait de fines membranes jaunâtres en rapport, à ce qu'il me parut, avec la capsule postérieure, ou situées du moins immédiatement en arrière (infiltration membraneuse du corps vitré). Avec un petit crochet, je déchirai ces membranes (ainsi que la capsule postérieure), et il sortit un peu d'humeur vitrée, liquéfiée et jaunâtre. Il apparut alors un espace relativement libre d'opacités, ce qui confirma la supposition que les couches opaques occupaient principalement la région antérieure du corps vitré.

Le résultat fut aussi favorable que possible dans ces conditions. Les opacités du corps vitré mentionnées s'éclaircirent, mais l'examen ophthalmoscopique démontra plus tard l'existence de fines membranes dans les régions postérieures du corps vitré. La consistance du globe oculaire redevint normale. La malade, lorsqu'elle nous quitta, six semaines après l'opération, comptait les doigts à 5′ de distance, et lisait difficilement avec + 2, n° 16 (Jæger) à 3″ de distance. On pouvait espérer que cette amélioration ferait encore des progrès.

NEUVIÈME PARTIE

OPHTHALMOSCOPE

CHAPITRE PREMIER

HISTOIRE ET DESCRIPTION DE L'OPHTHALMOSCOPE

Historique. — L'ophthalmologie moderne a fait de grands progrès, une ère nouvelle a commencé avec la découverte de l'ophthalmoscope qui a permis d'examiner les membranes profondes de l'œil pendant la vie.

L'invention de cet instrument ingénieux est due à Helmholtz, qui en a indiqué la construction en 1851. Il a été conduit, il est vrai, à cette découverte par les travaux des différents auteurs qui avaient fait des recherches sur les causes de miroitement des yeux de certains animaux, et surtout par les expériences de Brücke et de Cumming.

Méry (1) et de la Hire (2) expliquèrent les premiers ce phénomène par les lois de la réfraction des rayons lumineux, et démontrèrent qu'en changeant la direction de rayons sortant de l'œil, on voyait miroiter les vaisseaux de la rétine d'un chat plongé dans l'eau. Pourtant leurs expériences restèrent sans application pratique.

Au commencement de notre siècle, Prévost, de Genève (1811), et plus tard Hassenstein (1838) et Cussmaul ont cherché à leur tour à expliquer le phénomène de miroitement des yeux.

Mais les premières tentatives pour éclairer le fond de l'œil appartiennent à Carron du Villars (1838) (3), qui indiqua le moyen pour examiner les membranes profondes de l'œil à l'*aide de miroirs creux*, qu'il appelle *ophthalmoscopes*. « La lumière artificielle, disait-il, n'est préférable à la naturelle que dans les cas où il est nécessaire d'étudier l'état de l'humeur vitrée et de la rétine, en faisant brusquement refléter le corps lumineux dans les différents points de l'anfractuosité oculaire. »

On voit combien cet auteur était près de la découverte; mais, au lieu de regarder dans la direction des rayons lumineux réfléchies, il conseilla de se placer derrière le malade, pendant que celui-ci regardait dans un *miroir oculaire creux*. Il est évident que par ce moyen il ne pouvait pas mieux voir qu'à l'œil nu, et sa méthode d'examen devait rester sans résultat.

C'est en 1846 que Cumming (4) à Londres et Brücke (5) à Vienne réussirent à

(1) Méry, *Histoire de l'Académie royale des sciences*, 1704, p. 107.
(2) De la Hire, *ibidem*, 1709, p. 119.
(3) Carron du Villars, *Guide prat. des maladies des yeux*. Paris, 1838, t. I, p. 192, § IV.
(4) Cumming, *Medico-Chirurgical Transactions*, t. XXIX, p. 284.
(5) Brücke, *Müller's Archiv für Anatom.*, 1847, p 225.

éclairer le fond de l'œil par des procédés tout à fait analogues. Le malade se plaçait devant une bougie, posée à une petite distance de l'œil et à son niveau ; on lui recommandait de fixer un objet au delà du point lumineux. L'observateur, se plaçant alors de l'autre côté de la bougie et regardant dans la pupille au-dessus d'un écran élevé au niveau de la flamme, voyait la pupille briller d'un éclat rougeâtre.

La question en était là, lorsque Helmholtz (1) vint la résoudre d'une manière tout à fait satisfaisante. En 1851, après avoir expliqué pourquoi la pupille paraît noire dans l'état ordinaire, il démontra que, pour voir la rétine, il fallait se placer sur le trajet des rayons lumineux qui, après l'avoir éclairée, sont réfléchis vers le foyer d'où ils sont émanés. En se basant sur ces données, il a fait construire un appareil à l'aide duquel on pouvait voir le fond de l'œil et éclairer la pupille. C'est ainsi que l'ophthalmoscope était inventé et la merveilleuse méthode d'examen trouvée. Il restait à perfectionner l'instrument et à l'adapter aux diverses applications.

Depuis la découverte de Helmholz, le nombre des ophthalmoscopes est devenu tellement considérable qu'il n'y a aucun intérêt pratique à les énumérer. Nous nous contenterons de décrire ceux d'entre eux qui offrent des avantages réels.

ARTICLE PREMIER

DIFFÉRENTS MODÈLES D'OPHTHALMOSCOPES

Pour éclairer le fond de l'œil, Helmholtz a fait construire un appareil réflecteur, qui projetait la lumière réfléchie et permettait en même temps de regarder dans l'œil à travers le réflecteur lui-même.

Son ophthalmoscope se compose d'un petit tube, coupé obliquement à une de ses extrémités ; il est muni d'un réflecteur composé de trois plaques de verre poli superposées l'une à l'autre. L'instrument, pourvu d'un manche, se tient devant l'œil du malade, et la lumière de la lampe, réfléchie par les plaques de verre, est portée dans l'œil du malade et éclaire la rétine et la choroïde. A l'aide de cet instrument, on voit l'image droite de la rétine, mais comme il donne un éclairage insuffisant, il n'est plus aujourd'hui employé.

Nous verrons bientôt qu'il y a deux méthodes pour examiner la rétine à l'ophthalmoscope : l'une consiste à la voir dans son image droite, et l'autre à l'image renversée. Certains ophthalmoscopes ne donnent que l'une ou l'autre de ces images ; d'autres peuvent remplir les deux conditions.

§ I. — Ophthalmoscopes simples.

1. *Description de l'instrument.* — Les meilleurs réflecteurs pour l'éclairage du fond de l'œil sont des miroirs concaves, employés pour la première fois par Ruete, dans un instrument fixe, et par Anagnostakis sous la forme d'un ophthalmoscope à main. Mais ces réflecteurs sont bons ou mauvais et l'emportent sur les autres par la quantité de lumière réfléchie et la netteté de l'image, selon que le miroir est de verre étamé ou de métal, et que son foyer est plus ou moins long.

(1) Helmholtz, *Beschreibung eines Augenspiegels zur Untersuchung der Netzhaut im lebenden Auge.* Berlin, 1851.

Je donne ordinairement la préférence aux miroirs concaves de 23 à 25 centimètres de foyer, faits de verre très-mince et étamé (fig. 267). Au centre de ce miroir, l'étamage est enlevé sur une étendue de 5 millimètres de diamètre. Le miroir est enchâssé dans un encadrement métallique auquel est fixé un manche pliant, pouvant s'abattre sur le miroir, ce qui le rend plus portatif. Une fourche, fixée derrière le miroir et munie à volonté d'une lentille convexe, n° 12, pour faciliter l'examen d'hypermétrope ou presbyte, ou bien d'une lentille concave n° 10, pour

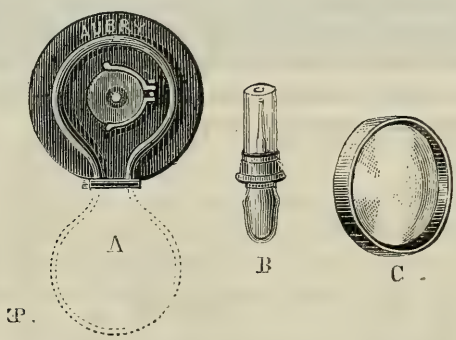

Fig. 267. — Ophthalmoscope à main de Galezowski.

l'examen de l'image directe de la rétine, peut se placer vis-à-vis du trou central du miroir. Cet ophthalmoscope est porté dans une petite boîte, qui contient aussi une loupe C de 2 1/4 pouces de foyer, enchâssée dans un cercle métallique, et un petit compte-gouttes B, pour la solution d'atropine.

Cet instrument, tel que nous venons de le décrire, est très-portatif : il a été construit d'après mes indications par Aubry, fabricant d'instruments de chirurgie à Paris.

Quoique plus compliqué, l'ophthalmoscope à main de Follin a un bon foyer et donne un très-bon éclairage.

Desmarres père a fait faire le réflecteur d'acier fondu qui a l'avantage de conserver la même force d'éclairage pendant très-longtemps. On emploie pour cet usage d'autres métaux, argent, maillechior, etc. En général, nous pouvons dire que les miroirs de verre étamé ont l'inconvénient de donner un double reflet au centre de la pupille, mais ils éclairent mieux. Tout au contraire, les miroirs métalliques ne procurent pas assez de lumière, ou bien ils se ternissent et se dépolissent facilement.

2. *Usage de l'ophthalmoscope simple.* — Les ophthalmoscopes à main servent habituellement pour l'exploration du fond de l'œil à l'image renversé. On saisit de la main droite le miroir par son manche, et, en l'approchant de l'œil droit, on l'applique au rebord orbitaire et la racine du nez; puis on dirige obliquement sa surface miroitante vers la lampe, placée à côté et un peu en arrière du malade.

Par quelques mouvements latéraux du miroir, on parvient à projeter la lumière réfléchie sur l'œil que l'on examine. On voit alors à travers le trou central la pupille éclairée et colorée en rouge. A ce moment on s'éloigne de l'œil observé à une distance de 20 ou 25 centimètres, et l'on porte de la main gauche la lentille 2 1/4

devant la pupille, où on la maintient dans une position verticale à la distance de son foyer (2 1/4 pouces). Pour plus de fixité, la main qui tient cette lentille s'appuie avec le petit doigt sur le bord orbitaire externe pour l'œil droit, et sur la racine du nez lorsqu'on explore l'œil gauche. Cette fois la lumière réfléchie n'arrivera à la pupille qu'en passant par la lentille; quelques mouvements latéraux du miroir, accompagnés d'une légère inclinaison de la lentille, de son rapprochement ou de son éloignement de l'œil, permettront de voir le fond de l'œil rouge ainsi que l'image de la rétine, du nerf optique et de la choroïde.

La figure 268 montre exactement les détails de la manœuvre opératoire, de la position du malade, de la lampe, et de la manière dont il faut tenir l'instrument. Pour obtenir une plus grande netteté de l'image, un écran pourra être placé entre la lampe et la tête du malade, ainsi que l'indique la figure.

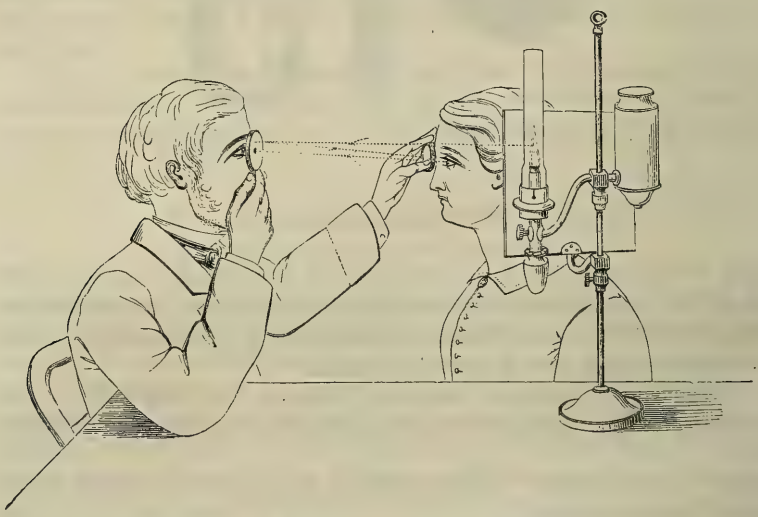

Fig. 268. — Examen avec l'ophthalmoscope à main.

3. *Explication du procédé par l'image renversée.* — Au moyen de cet ophthalmoscope, on obtient une image renversée de la rétine. Ce renversement n'est pas dû à la lentille biconvexe que l'on tient devant l'œil, comme on serait tenté de le croire; tout au contraire, en examinant le fond de l'œil à une distance de 25 centimètres, on voit l'image aérienne de la rétine qui est par elle-même renversée. La lentille biconvexe placée devant l'œil du malade ne sert qu'à rapprocher cet image et à la rendre plus nette et plus facile à distinguer.

La figure 269 donnera une idée exacte de la marche des rayons lumineux et fera bien comprendre la formation de l'image rétinienne.

Supposons que l'œil A soit éclairé au moyen d'un miroir concave M, sur lequel est concentrée la lumière de la lampe placée à côté. En admettant que la largeur de la pupille est assez grande, le faisceau lumineux qui arrivera dans le fond de l'œil n'éclairera qu'une surface L B de la rétine. Ces mêmes rayons, réfléchis en sortant de l'œil, auraient leur foyer en b' a', et formeraient l'image renversée de la rétine, si la lentille biconvexe L n'était pas placée sur leur trajet. Mais cette der-

nière rend ces rayons plus convergents et plus rapprochés de l'œil observé, de sorte que le point b' est porté en b'' et a' en a''. L'image ainsi obtenue est plus



Fig. 269. — Théorie de l'ophthalmoscope, image renversée (*).

petite que la première, mais elle est plus rapprochée de l'œil, et par conséquent plus distincte pour l'œil B de l'observateur.

Le même ophthalmoscope peut servir aussi pour l'examen à l'image droite; il suffit, en effet, de placer une lentille concave n°s 5, 8 ou 10, derrière le miroir, et de s'approcher de l'œil du malade à une distance de 3 ou 4 centimètres, pour qu'on puisse voir l'image droite fortement grossie.

§ II. — Ophthalmoscope de Coccius.

Il se compose d'un miroir plan A (fig. 232) associé à un lentille B convexe n° 5, qui se place obliquement tout près du miroir et sert à concentrer les rayons lumineux sur celui-ci (1). Lorsqu'on veut examiner l'œil à une distance très-rapprochée et à l'image droite, on place successivement derrière le trou central un des verres concaves qui se trouvent ajustés dans la coulisse *c*. Par sa forme, il ressemble à celui de Zehender.

Pour l'examen à l'image renversée, on enlève habituellement la lentille n° 5 convexe, et l'on examine le fond de l'œil comme avec l'instrument précédent. Si l'image de la rétine n'est pas nette, on place alors derrière le miroir une des lentilles concaves ou convexes qui se trouvent dans la trousse, et l'on recommence l'examen.

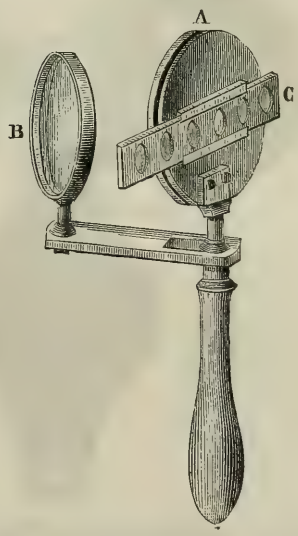

Fig. 270. — Ophthalmoscope de Coccius.

(1) Coccius, *Ueber die Anwendung des Augen-Spiegels*. Leipzig, 1853.

(*) A, œil observé; B, l'observateur; M, miroir ophthalmoscopique; les rayons partent de *a b*, traversent les milieux réfringents de l'œil, et vont former une image aérienne renversée et agrandie en $a'b'$, au point de la vision distincte de l'œil observé. Si l'on applique une lentille biconvexe contre l'œil observé, l'image $a'b'$ se formera en $a''b''$, c'est-à-dire qu'elle sera plus petite, plus rapprochée de l'œil observé et plus distincte.

§ III. — Ophthalmoscope de Monoyer.

La disposition adoptée pour cet instrument est semblable à celle qui est usitée dans la lampe de poche dite *loupe fermante;* on a pu, par ce moyen, supprimer l'étui ou la boîte des ophthalmoscopes ordinaires, ou, du moins, faire servir cette pièce accessoire à deux fins, comme enveloppe de protection et comme manche de l'instrument. En rattachant alors toutes les autres pièces à cette partie de l'appareil, on a obtenu un instrument occupant peu de place, très-portatif par conséquent, d'un maniement prompt et facile, et ne le cédant néanmoins à aucun autre sous le rapport des qualités optiques. Cet ophthalmoscope est représenté dans les figures 271 et 272, aux 2/3 de sa grandeur naturelle, la première figure montre l'instrument ouvert et étalé, vu de face ; la seconde le montre fermé et vu de profil.

On voit en L, M, D, les trois parties essentielles, savoir, un miroir concave M, une lentille objective L et une série de trois lentilles oculaires *l, l', l''*. Le miroir est en verre argenté ; il a 30 millimètres de diamètre et 6 1/2 pouces (18 centimètres de longueur focale ; il présente au centre un petit cercle de 3 millimètres

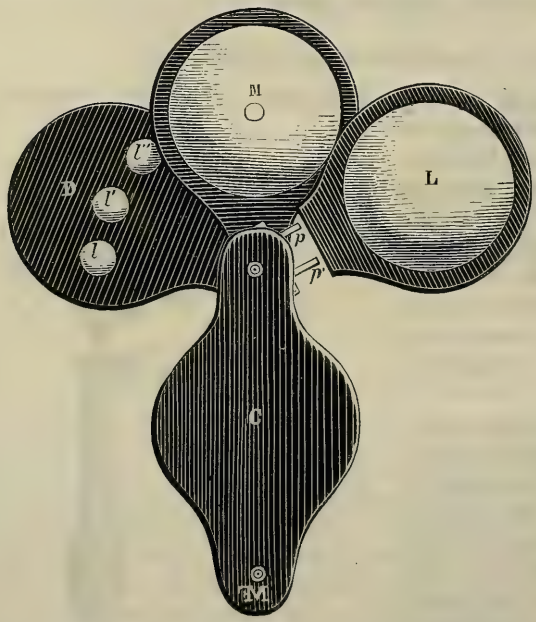

Fig. 271. — Ophthalmoscope de Monoyer (l'instrument est vu de face, ouvert et étalé, échelle de 2/3).

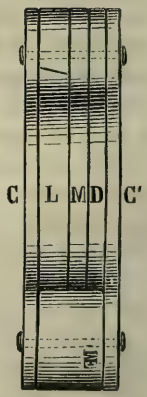

Fig. 272. — Le même instrument, vu de profil et fermé.

de diamètre, dont on a ôté la couche d'argent, pour livrer passage aux rayons qui doivent être reçus dans l'œil de l'observateur. La lentille objective L, destinée à l'examen de l'image renversée, et une lentille biconvexe de 2 1/4 (6 centimètres) de longueur focale et de même diamètre que le miroir. Les trois lentilles oculaires

n'ont que 6 millimètres de largeur et sont enchâssées, l'une à côté de l'autre, dans l'épaisseur d'un disque circulaire D.

Les montures de ces trois pièces ont les mêmes dimensions et sont portées à l'aide d'un prolongement, par un pivot commun, autour duquel elles peuvent tourner, chacune séparément, pour être introduites entre les deux châsses C et C'. La lentille objective, placée devant le miroir, est la seule pièce qui puisse être détachée du reste de l'appareil; c'est aussi la seule pour laquelle cette condition soit indispensable; dans ce but, le prolongement de la monture est brisé au milieu et la lentille n'est rattachée au pivot commun que lorsque les deux points p et p' sont engagés dans les trous correspondants de la monture. Le disque D, porteur des lentilles oculaires, est derrière le miroir, les lentilles sont échelonnées le long d'un arc de cercle, qui a pour centre le pivot commun et pour rayon la distance de ce pivot au centre du miroir, cette disposition permet d'amener à volonté l'un quelconque des oculaires en regard de la partie non argentée du miroir.

§ IV. — Ophthalmoscope de Zehender.

Exploration à l'image droite. — Cet ophthalmoscope (fig. 273) est spécialement destiné pour l'examen à l'image droite, et il présente une des combinaisons les plus heureuses; on en obtient une image très-grande et très-nette (1).

1. *Description de l'instrument.* — L'instrument se compose d'un miroir métallique convexe de 6 pouces de foyer, fixé sur un manche, et d'une lentille biconvexe de 2 pouces de foyer, enchâssée dans un anneau métallique qui s'articule avec le miroir, comme le représente la figure 273. Une lentille concave n° 10 est placée derrière le trou central.

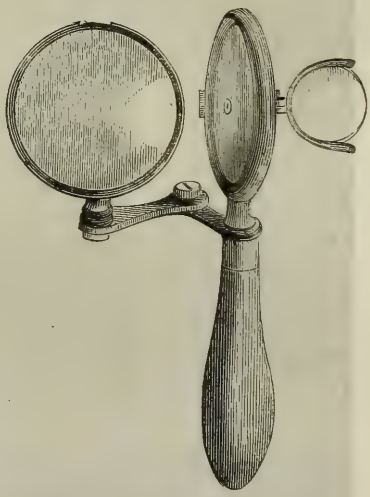

Fig. 273. — Ophthalmoscope de Zehender.

2. *Mode d'application.* — Après avoir dilaté préalablement la pupille de l'œil qu'on doit examiner, on approche la lampe tout près de ce dernier, puis on dispose l'ophthalmoscope de façon que la lentille convexe de 2 pouces et le miroir forment un angle aigu l'un par rapport à l'autre.

Par quelques mouvements latéraux de la lentille, on cherche ensuite à concentrer la lumière de la lampe sur le miroir. Tant que la lumière qu'il réfléchit ne formera pas un disque rond, régulier, bien clair avec une petite ombre au centre, l'intrument ne donnera pas un bon éclairage. Alors seulement, en l'approchant de l'œil du malade, à la distance de 5 à 6 centimètres, et en regardant fixement dans la pupille à travers le petit trou central, on apercevra une petite surface rouge,

(1) Zehender, *Archiv f. Ophthalm. von Graefe,* Bd. I, Abth. I, S. 121. Berlin, 1853.

sur laquelle on pourra distinguer les vaisseaux et les moindres altérations de la rétine et de la choroïde sensiblement amplifiées.

En inclinant légèrement le miroir à droite ou à gauche, en haut ou en bas, on pourra explorer successivement différentes parties de la rétine. Pourtant cet examen est beaucoup plus difficile que le premier, et il demande beaucoup de patience de la part du malade et du chirurgien ainsi que la dilatation de la papille.



FIG. 274. — Théorie de l'ophthalmoscope. Image droite.

3. *Avantages de l'ophthalmoscope de Zehender.* — La rétine est éclairée au moyen du miroir convexe par le foyer même des rayons lumineux, et par conséquent l'image est plus claire et plus nette. Dans cet ophthalmoscope, le reflet de la cornée est sensiblement atténué et même complétement effacé, ce qui est très-important dans l'examen à l'image droite.

4. *Explication du procédé de l'image droite.* — L'examen des yeux par le procédé de l'image droite se fait, soit au moyen des ophthalmoscopes composés, tels que ceux de Coccius ou de Zehender, soit avec un ophthalmoscope simple qui sert pour l'examen à l'image renversée. Dans ce cas la loupe convexe est inutile, mais on se rapproche avec le réflecteur très-près de l'œil à examiner, et l'on regarde à travers le trou central, préalablement muni d'une lentille concave n° 10 ou 8.

Chez les personnes hypermétropes, de même que dans les yeux atteints de névrites optiques, on peut voir la papille du nerf optique par un simple éclairage du réflecteur.

Cet examen donne une image virtuelle, mais droite, ce qui est dû à la direction des rayons lumineux, dont on peut étudier la marche sur la figure 274. Soit A l'œil du malade et B celui de l'observateur, qui regarde à travers le trou central du miroir M, muni d'une lentille biconcave L. Le cône lumineux venant de la lampe F, réfléchi par le miroir, éclaire une partie *a b* de la rétine A. Les rayons de cette image sortant de l'œil seraient réunis en *a' b'* s'ils n'étaient pas interceptés par la lentille concave L. Cette dernière, par sa propriété dispersive, imprime une autre direction à ces mêmes rayons en les faisant converger vers les points *a'' b''*, de sorte que l'observateur B semble voir l'image directe de la rétine *a b* en *a'' b''* plus grande et plus éloignée qu'elle n'est en réalité.

§ V. — Ophthalmoscope de Gillet de Grandmont.

Pour faciliter l'usage de l'ophthalmoscope aux commençants, cet auteur a introduit une modification ingénieuse (fig. 275).

La plus grande difficulté pour se servir de l'ophthalmoscope provient de la position qu'il convient de donner à la lentille; cette difficulté est sensiblement diminuée par l'appareil de Gillet de Grandmont (fig. 275). Il consiste en une sorte de

Fig. 275. — Ophthalmoscope de Gillet de Grandmont.

monture de lunette, au milieu de laquelle est vissée une douille de cuivre; avec un écrou à l'intérieur qui permet de rapprocher ou d'éloigner de l'œil la lentille à une distance convenable.

Après avoir fixé cet appareil sur la tête du malade et placé la lentille devant l'œil qu'on veut examiner, on projette la lumière sur la lentille au moyen d'un réflecteur concave quelconque.

Au lieu de cette monture compliquée, j'ai fait fixer la lentille sur un pied, dont la longueur est égale à celle du foyer. Les commençants peuvent ainsi arriver plus facilement à trouver la papille.

§ VI. — Ophthalmoscope de Jaeger.

Cet auteur a fait construire un ophthalmoscope suceptible de remplir diverses indications, et qui se compose d'un tube court *aa* monté sur un manche (fig. 276). Le tube, coupé à pan oblique du côté dirigé vers l'œil observé, est muni de deux rainures destinées à supporter des réflecteurs de diverses formes contenus dans



Fig. 276. — Ophthalmoscope de Jaeger (*).

l'anneau représenté figure 237. De plus, on peut faire glisser dans ce tube un deuxième tube court contenant deux lentilles pour l'éclairage oblique; l'ophthalmoscope se transforme alors en loupe de Brücke. Enfin, dans l'intérieur du tube, on peut encore placer une plaque divisée en carrés numérotés que l'œil examiné pourra fixer successivement (fig. 279). Des lentilles concaves ou convexes peuvent

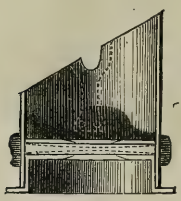

Fig. 277.



Fig. 278.

Fig. 279.

Fig. 277 à 279 — Ophthalmoscope de Ed. Jaeger (**).

être adaptées à l'extrémité antérieure du tube dans les cas de myopie ou d'hypermétropie.

§ VII. — Ophthalmoscope binoculaire de Giraud-Teulon.

Cet instrument est destiné à rendre possible l'examen du fond de l'œil, non plus avec un seul œil, comme cela se pratique dans tous les autres ophthalmoscopes, mais avec les deux yeux à la fois; il procure donc les avantages des appareils stéréoscopiques.

(*) *aa*, tube court muni de deux rainures dans lesquelles on engage le miroir représenté par la figure 278.
(**) Fig. 277, coupe du tube court qui entre dans la composition de l'ophthalmoscope de Ed. Jaeger. — Fig. 278, anneau renfermant un réflecteur. — Fig. 279, plaque divisée en carrés numérotés.

Principe de l'ophthalmoscope binoculaire. — Derrière le miroir concave *m*, *n* (fig. 280), en verre argenté, se trouvent deux rhomboïdes R, R, en crawn-glass; ils sont placés en contact par un de leur sommet *o*, de manière à se partager par moitiés égales la petite surface circulaire non argentée du miroir. Chacun de ces rhomboïdes représente un double prisme de 45° à réflexion totale.

Dans ces conditions, tout faisceau lumineux qui parti d'un point quelconque *a* de l'image réelle ou virtuelle du fond de l'œil, traverse la portion transparente du miroir, est dédoublé par le système des rhomboïdes en deux pinceaux; chacun de ces pinceaux subit, dans l'intérieur du rhomboïde correspondant, une double réflexion totale qui le fait émerger parallèlement à sa direction première, mais avec un déplacement latéral égal à la dimension transversale des rhomboïdes.

L'image unique *a* est ainsi remplacée par deux images rejetées l'une à droite en *d*, l'autre à gauche en *q*; et si leur distance mutuelle est précisément égale à l'écartement des yeux, l'observateur se trouve avoir devant lui deux images placées comme le sont les dessins stéréoscopiques. Deux petites prismes *p* et *p'* à sommet interne, opèrent le fusionnement de ces images en une seule située quelque part sur la ligne médiane en *a*.

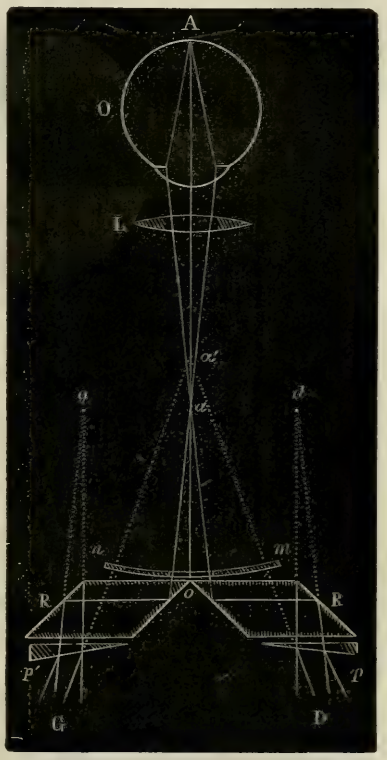

Fig. 280. — Coupe et explication de l'ophthalmoscope binoculaire.

L'appareil de Giraud-Teulon (fig. 282) se compose d'un grand miroir concave mobile, derrière lequel se trouvent deux prismes rhomboïdiens de *crown-glass* A et B, qui se touchent par un de leurs sommets et partagent symétriquement la circonférence du miroir. Un foyer lumineux quelconque *e' e* envoie un cône de rayons sur le miroir, et ceux des rayons qui passent par le trou central s'y divisent en deux faisceaux, dont l'un ira à l'œil droit et l'autre à l'œil gauche. Ces deux images sont vues simples, comme dans les stéréoscopes, au moyen de deux prismes à bases externes, placés, comme l'indique la figure, derrière les rhomboèdres.

Mode d'emploi. — La rétine est examinée, comme avec l'ophthalmoscope simple, à l'image renversée, à travers une lentille biconvexe L de 2 ou 2 1/4 pouces de foyer qu'on tient devant l'œil.

Avant d'examiner le malade avec cet ophthalmoscope, on devra préalablement l'ajuster convenablement; pour cela, en l'approchant de ses yeux, on fixera un objet quelconque et l'on s'assurera si cet objet est vu simple et net. Il arrive alors qu'on ne voit qu'un seul objet, mais en fermant alternativement tantôt un œil,

tantôt l'autre, on s'aperçoit qu'il n'y a qu'un seul œil qui voit, l'autre ne se trouvant pas sur la direction des points lumineux passant par le rhomboèdre. Pour obvier à cet inconvénient, on tourne le pas de vis situé en V, et à l'aide de ce mécanisme on sépare la partie C de B du rhomboèdre ; on met ainsi le rhomboèdre

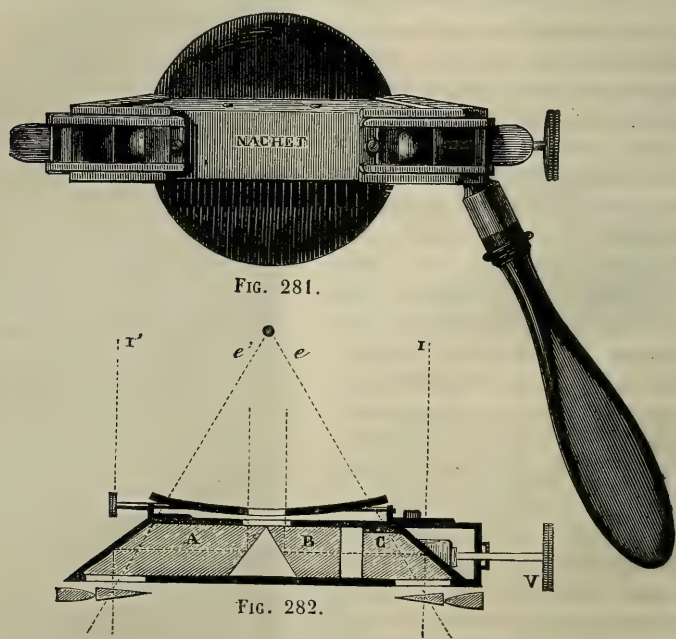

Fig. 281.

Fig. 282.

Fig. 281. — Ophthalmoscope binoculaire de Giraud-Teulon, vu de derrière à l'échelle de 2/3. — Fig. 282. Coupe horizontale de l'ophthalmoscope binoculaire montrant les détails du mécanisme optique qui procure la vision binoculaire (*).

et le prisme en rapport avec l'œil qui était porté trop en dedans ou écarté trop en dehors. A ce moment, l'observateur verra deux objets au lieu d'un, mais quelques tours de vis suffiront pour ramener les deux images en un point.

On place la lampe en arrière du malade et un peu au-dessus de sa tête, afin que les rayons lumineux tombent directement d'en haut; on peut cependant la placer aussi sur le côté droit ou gauche du malade. On s'assurera d'abord si l'on voit bien le fond rouge de l'œil, puis on procédera à l'examen de l'image renversée de la rétine. Pour avoir une image plus nette, on devra dilater préalablement la pupille.

Nouvelle méthode d'amplification de l'image ophthalmoscopique de Coccius et de Giraud-Teulon. — Dans la séance du Congrès international d'ophthalmologie, du 2 août 1872, à Londres, Schraeders a présenté, au nom de M. le professeur Coccius (de Leipzig), une modification apportée par ce savant dans la construction de l'ophthalmoscope binoculaire.

(*) A, prisme rhomboïdien; B, C, même prisme coupé en deux moitiés; e, e', foyer lumineux; I, I', les deux images du point lumineux; V, pas de vis.

Cette modification consistait dans l'application d'une jumelle commune d'opéra, appropriée à la vision des objets rapprochés, aux orifices de la boîte stéréoscopique de l'instrument. Coccius ajoutait à cette disposition la présence d'une lentille additionnelle convexe, de 12 pouces, placée symétriquement au devant de la ligne verticale de contact des rhomboèdres, immédiatement en arrière de l'orifice du miroir; cette dernière lentille avait pour objet l'accroissement de la force amplificatrice de l'instrument, en permettant la vision nette de 16 à 24 pouces de distance.

Cette double modification procure à l'observateur un agrandissement de l'image droite des parties profondes de l'œil, ayant pour conséquence une observation plus précise des variations de la circulation oculaire sous l'influence des mouvements respiratoires, et une exploration plus délicate des altérations profondes de l'œil. L'image y est redressée au moyen d'une lentille négative de 2 à 3 secondes.

Cette combinaison procure un agrandissement de l'image approchant du double de celle obtenue en ophthalmoscopie.

Mais on ne peut se dissimuler qu'ainsi transformé l'instrument ne soit devenu moins maniable, plus cher et que le champ superficiel présenté à l'observation ne soit bien réduit par le long chemin imposé aux rayons lumineux.

Gitaud-Teulon est parvenu, au détriment, il est vrai, mais dans une très-faible mesure, de l'amplification de l'image qui, de 19/10 environ que produit l'instrument de Coccius, serait réduite à 18/10.

La modification qu'il a introduite consiste à prendre pour axes des tuyaux de la jumelle d'opéra, la longueur même des rhomboèdres, en plaçant l'objectif commun entre le miroir et lesdits rhomboèdres, et les oculaires immédiatement en rapport avec la face d'émergence de ces doubles prismes; l'objectif commun consiste en une lentille positive de 32''' et chaque oculaire en une lentille négative de 24'''.

Dans cette combinaison, l'épaisseur de ces lentilles est la seule augmentation de volume imposée à l'instrumentation, l'accroissement du prix insignifiant, et le champ de vision augmenté dans la proportion où se voit réduite la longueur du chemin parcouru par les rayons lumineux entre les plans de l'incidence et de l'émergence.

L'observation s'exécute alors dans les conditions mêmes habituelles en ophthalmoscopie sur une image amplifiée dans le rapport de 18/10; soit à l'image renversée par l'intervention d'une lentille positive de 2'', soit à l'image droite, en la remplaçant par une lentille de 2'', 3'', négative.

Les trois lentilles ajoutées, dans cette combinaison, peuvent en être aisément enlevées, et l'ophthalmoscope est ainsi ramené à ses éléments ordinaires et connus.

§ VIII. — Ophthalmoscope de Laurence.

John Laurence (de Londres) a construit un ophthalmoscope qui permet à deux observateurs de voir simultanément le fond de l'œil. A cet effet, il place devant le miroir de l'ophthalmoscope, à une certaine distance, une lame de verre à face plane bien polie et parallèle, sous une inclinaison de 45 degrés. Les rayons lumineux qui viennent de l'œil observé sont dédoublés par la lame de verre; une partie les traverse non déviée et arrive jusqu'au trou du réflecteur, et est perçue par

l'observateur; une autre partie de ces mêmes rayons est réfléchie par la surface du verre plan et peut être vue par un second observateur placé dans la direction de ces rayons.

Dans ces derniers temps, le docteur Sichel, fils, a fait construire un ophthalmoscope fixe qui permet d'examiner le fond de l'œil à deux observateurs à la fois. C'est un appareil qui par sa forme ressemble à celui de Cusco, et auquel on ajoute un prisme qui décompose les rayons lumineux et les fait passer dans deux directions.

§ IX. — Ophthalmoscope d'Oldham.

Il est destiné surtout à faciliter l'évaluation de la réfraction oculaire et à la définition du degré d'amétropie.

La plaque métallique en arrière du miroir a été évidée, et un disque contenant

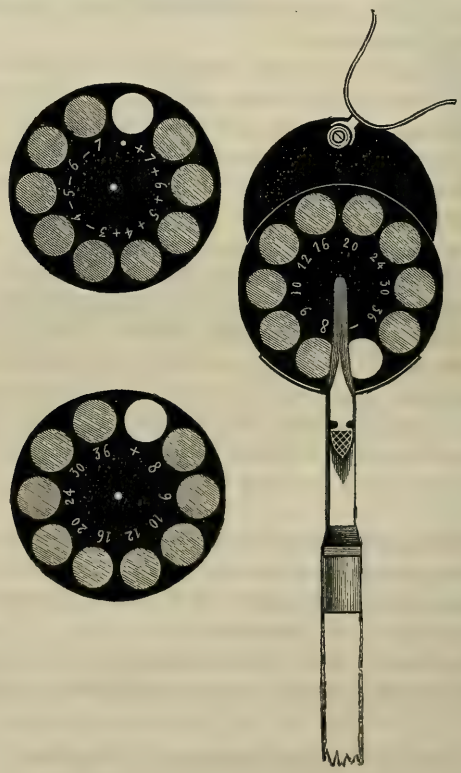

Fig. 283. — Ophthalmoscope d'Oldham.

une série de lentilles de différente puissance, tourne sur un axe fixé à la face postérieure du miroir. Ce disque amène derrière l'ouverture centrale la série des lentilles correctrices, pendant qu'une petite raquette, sortant d'un côté du manche, arrête chaque lentille au moment où elle apparaît devant l'œil (fig. 283). Il y a

trois disques, contenant chacun neuf lentilles de différentes longueurs focales. Deux de ces disques contiennent des lentilles concaves et convexes, suivantes : 8, 9, 10, 12, 16, 20, 24, 30, 36 ; le troisième porte les verres convexes et concaves 7, 6, 5, 4 et une lentille convexe 3. Dans chaque disque une ouverture reste libre.

La manœuvre pour le changement du disque est très-simple : le long bras d'un levier de premier ordre, fortement abattu, en pressant sur l'axe central au moyen d'un ressort placé au-dessous de son bras court, tient le disque en place ; en abattant le bras court, le long se lève, permettant ainsi de changer à volonté la position du disque.

Cette disposition permet à l'observateur de faire exécuter une révolution au disque, en gardant l'ophthalmoscope devant l'œil, ce qui lui procure l'avantage d'y faire passer une série non interrompue de dessins du fond de l'œil, et de calculer sans peine le degré exact de l'hypermétropie ou de myopie (1).

§ X. — Ophthalmoscope de Galezowski.

Il se compose de tubes rentrants l'un dans l'autre comme ceux d'une lunette d'approche (fig. 284) ; sa longueur est de 25 centimètres. Une de ses extrémités est taillée obliquement et garnie d'un bourrelet élastique pour qu'il s'adapte exactement au pourtour de l'orbite et de l'œil examiné. Le tube moyen, qui



Fig. 284. — Ophthalmoscope de Galezowski.

rentre dans le précédent, supporte une lentille biconvexe de 2 1/4 pouces de foyer ; cette lentille est placée à la distance de 2 1/4 pouces de l'extrémité munie du bourrelet. Le troisième tube est le plus mince, il rentre dans les deux précédents, et à son extrémité est percé d'une échancrure ovale dans laquelle est fixé un miroir concave de 15 centimètres de foyer ; au moyen d'un mouvement double, ce miroir peut être tourné du côté de la lampe, et réfléchir la lumière dans l'intérieur du tube. Pour rendre l'image plus nette et l'agrandir, une lentille convexe n° 12 est placée derrière le miroir.

D'après l'avis du professeur Broca, nous avons fait ajouter à l'instrument une tige articulée, terminée par une boule luisante, que l'on dirige vers le point que le malade doit fixer. Cet instrument a été construit, d'après les modèles que j'ai donnés, par Robert et Collin.

Mode d'emploi. — Le malade peut être placé de deux manières : assis ou couché.

1. Pour examiner l'œil du malade assis, il faut que sa tête soit appuyée contre

(1) Congrès.

un mur ou le dos d'un fauteuil (voy. la figure 285), et en même temps, autant que possible, renversée en arrière.

La lampe doit être posée à 25 centimètres du réflecteur.

Ces dispositions prises, on saisit l'instrument de la main droite, lorsqu'on veut examiner l'œil gauche, et de la main gauche s'il s'agit de l'œil droit, et l'on appuie sur le pourtour orbitaire l'extrémité qui est garnie d'un bourrelet, de façon que

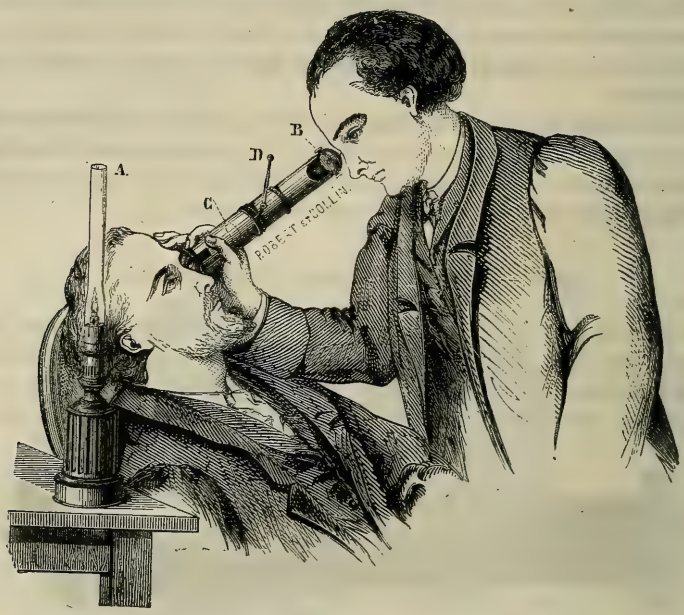

Fig. 285. — Mode d'emploi de l'ophthalmoscope de Galezowski (*).

l'échancrure carrée soit appliquée contre le nez du malade. A ce moment, on tourne le miroir du côté de la lampe et l'on s'assure si la lumière réfléchie éclaire la cornée. Quelques mouvements imprimés au miroir de bas en haut et de droite à gauche amènent cette lumière au point voulu ; en maintenant alors l'instrument d'une manière fixe sur place, l'observateur regarde par le trou central dans le tube, et pourvu que la paupière supérieure ne cache pas la pupille, il verra distinctement le fond de l'œil et les vaisseaux de la rétine.

2. L'application de l'ophthalmoscope au lit du malade est encore plus facile : étendu horizontalement sur le dos, la tête ne reposant que sur un oreiller, le malade ouvre largement les yeux ; l'observateur se place au bord du lit et du côté droit, lorsqu'il veut examiner l'œil gauche et *vice versâ*. Appuyant ensuite l'instrument sur le bord orbitaire, comme dans la position assise, il tourne le miroir du côté de la lampe qui se trouve posée tout près de l'œil examiné. Les autres temps de l'opération sont identiques avec ceux que nous avons décrits plus haut.

(*) A, lampe ; B, réflecteur ; C, lentille fixée à l'extrémité inférieure du tube ; D, boule métallique servant de point de mire.

3. Il est indispensable que les pupilles du malade soient préalablement dilatées avec une solution d'atropine.

4. Au début des recherches ophthalmoscopiques, il est utile que, pendant que l'examinateur regarde à travers le trou du miroir dans l'œil, un aide tienne l'instrument et veille à ce que la cornée reste constamment éclairée et qu'elle se trouve au milieu du disque lumineux.

5. Pour que l'observateur puisse trouver facilement la papille du nerf optique, il faut que le malade regarde du côté de son nez, vers un point imaginaire situé à 8 ou 10 centimètres en dedans de l'extrémité inférieure du tube, et où l'on place la petite boule.

Avantages et inconvénients de l'instrument. — L'emploi de cet instrument remplit deux conditions très-favorables : d'abord l'extrémité objective du tube porte une sorte de chambre noire, qui emboîte l'œil examiné et empêche la lumière du jour d'y arriver; ensuite la distance entre l'œil examiné et la lentille qui se trouve à l'intérieur du tube étant fixe et invariable, on n'a pas besoin de chercher cette distance comme dans tous les autres ophthalmoscopes. Il suffit de le fixer sur le pourtour de l'œil, pour que cette condition soit remplie.

Ces modifications ont rendu possible l'examen des yeux en plein jour, dans les salles des hôpitaux, et au lit des malades, sans qu'il soit nécessaire de les transporter dans une chambre noire, ce qui est très-important pour l'examen des malades atteints d'affections cérébrales ou autres affections aiguës.

L'usage de cet ophthalmoscope n'est pas exempt de difficultés, qui dépendent en partie d'une très-grande mobilité de l'instrument; de là le déplacement facile de la lumière projetée sur l'œil. Mais un peu d'exercice et d'habitude permet de vaincre cette difficulté, surtout lorsqu'une personne maintient l'instrument sur l'œil du malade et surveille s'il est bien éclairé, pendant que l'autre regarde dans le trou du miroir.

L'image de la rétine est souvent masquée par un reflet lumineux : rien n'est plus facile que d'écarter ce reflet de la partie de la rétine qu'on examine, en imprimant au miroir de petits mouvements latéraux.

Le professeur Laugier a introduit une modification dans mon ophthalmoscope, en adaptant au tube une bougie dont le foyer se trouve à une distance fixe du réflecteur.

§ XI. — Ophthalmoscope fixe de Follin.

Il se compose de deux tubes de cuivre A qui se meuvent l'un sur l'autre à l'aide d'une crémaillère *f* mise en mouvement au moyen d'un piton à engrenage *c*; à l'une des extrémités de ce tube est placé un miroir concave *a* de 25 centimètres de foyer, étamé, excepté à son centre, et mobile autour d'un de ses diamètres; à l'autre extrémité du tube se trouve une lentille biconvexe *b*, qui peut être rapprochée ou éloignée du miroir au moyen du piton *c*, lequel sert encore à allonger ou raccourcir le tube.

Le corps de l'appareil est supporté par une tige *gg*, pouvant être élevée ou abaissée à l'aide d'une crémaillère verticale *h*, et fixée par un écrou *y* à une table *i*. De la partie inférieure de cette tige part une tige *l l n p n* coudée à angle droit,

terminée par un petite plaque concave sur laquelle le malade appuie son menton. Une boule luisante *e*, fixée sur une tige mobile, sert à diriger l'œil du malade.

Mode d'emploi. — Après avoir fixé l'instrument à la table et placé le malade ainsi que la lampe à la distance convenable et à la hauteur voulue, on cherche à concentrer avec le miroir la lumière de la lampe d'abord sur le front et ensuite

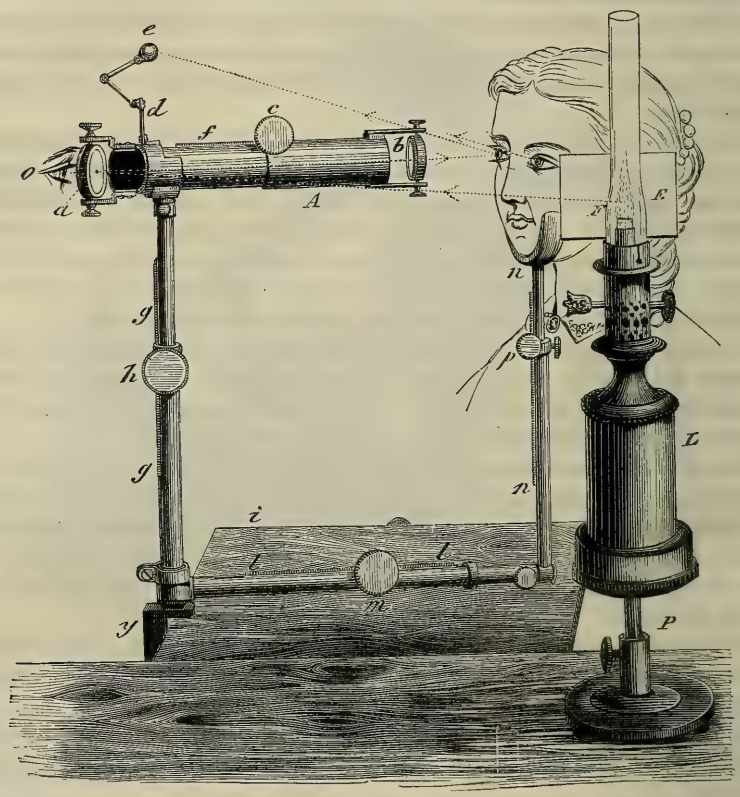

Fig. 286. — Ophthalmoscope fixe de Follin (*).

sur la cornée du malade. Si la lumière n'est pas assez intense et si elle n'éclaire pas une surface assez large, on fait tourner le piton *c* jusqu'à ce qu'on obtienne un bel éclairage. C'est alors seulement qu'on remonte ou qu'on abaisse le tube au moyen du piton *h* pour projeter la lumière sur la cornée et la pupille du malade, dont la paupière supérieure doit être suffisamment relevée. Si, malgré cela, l'observateur placé en *o* ne voit pas encore la rétine ni les vaisseaux, il est indispensable alors de rapprocher ou d'éloigner la tige *n n* qui maintient la tête du malade, ce qu'on obtient en faisant jouer la crémaillère *m*.

(*) A, tube de cuivre muni à l'extrémité d'un miroir concave *a*, et d'une lentille *b* à l'autre extrémité : *e*, boule luisante placée sur une tige articulée *d* ; *f*, crémaillère ; *c*, piton ; *o*, œil de l'observateur : *g*, *h*, *y*, *l*, *m*, tiges articulées supportant l'ophthalmoscope ; *n*, *p*, *n*, tige servant de point d'appui au menton du malade : F, E, écran ; L, lampe placée sur un pied P.

Cet instrument donne une image très-nette et considérablement agrandie, et il est pour la démonstration clinique un des meilleurs ophthalmoscopes.

L'ophthalmoscope de Liebreich diffère très-peu de celui que nous venons de décrire ; il donne aussi une image grande et nette, mais on l'ajuste plus difficilement, c'est pourquoi il est moins usité en France que celui de Follin.

§ XII. — Ophthalmoscope de Cusco.

L'ophthalmoscope de Cusco (fig. 287) se compose d'un miroir concave M, et d'une lentille convexe L, fixés, tous deux, sur un levier horizontal H, composé de deux pièces susceptibles de glisser l'une sur l'autre. Cette disposition permet de rapprocher et d'éloigner, à volonté, la lentille. Le miroir est monté de manière à pouvoir tourner autour d'un axe horizontale, mobile lui-même autour d'un axe vertical. Le levier horizontal H peut tourner à son tour sur le pied P, qui se termine par un étau T fixant l'instrument sur le bord d'une table. En *m*, se trouve un petit bouton de cuivre qui, supporté sur une tige mobile de laiton, sert de point de mire à l'œil observé.

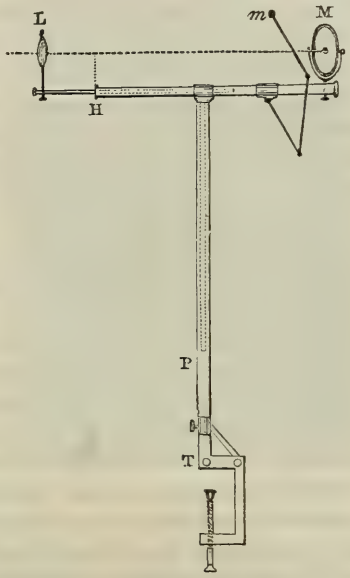

Fig. 287. — Ophthalmoscope de Cusco.

Les ophthalmoscopes fixes de Ruete et de Desmarres fils se composent aussi d'un miroir concave et d'une ou de deux (Ruete) lentilles convexes; mais, au lieu d'être placés dans un tube, ils sont montés sur des tiges isolées qui peuvent se rapprocher ou s'éloigner à volonté. Leur grande mobilité rend difficile leur application.

Le docteur Bürck (1) a fait subir une heureuse modification aux instruments qui servent à la démonstration clinique. Il place le malade devant un miroir concave de grand diamètre, sur lequel est projetée la lumière réfléchie par un autre réflecteur placé à 1 mètre de distance du premier et à 10 centimètres d'une lampe. L'observateur se place derrière ce dernier miroir et voit à travers le trou central l'image de la rétine sur le premier miroir.

Ulrich, Meyerstein et Frœbelius se sont servis de prismes pour éclairer le fond de l'œil. La lumière, en traversant une des faces du prisme, était réfléchie par l'hypoténuse pour arriver à l'œil de l'observateur par un troisième côté du prisme. Mais ces ophthalmoscopes ne présentent pas d'avantage sur les autres, et, étant plus difficiles à employer, ont été depuis longtemps abandonnés. Il en est de même des ophthalmoscopes faits de lentilles étamées de Klaunig, de Burow et de Hasner, qui ne sont aujourd'hui employés par personne.

(1) Bürck, *Bull. de l'Acad. de méd.* Paris, 1870, t. XXXV.

§ XIII. — Ophthalmomicromètres.

Il est très-facile d'établir dans l'intérieur d'un ophthalmoscope de Follin, de Liebreich ou de Galezowski, une plaque de verre transparent portant des divisions linéaires ou carrées, tracées à l'aide d'un diamant. La papille ou une tache exsudative quelconque se trouvant en face de ces divisions, correspondra à un nombre défini d'entre elles et permettra de juger de sa grandeur relative.

Je me suis servi pour mon ophthalmoscope à tubes, de même que pour le petit ophthalmoscope à main, de la lentille biconvexe 2 1/4 pouces ainsi disposée : deux lentilles plano-convexes, dont une surface plane portait des divisions en millimètres et centimètres, avaient été collées par leurs surfaces planes et fixées dans un cercle. En examinant le fond de l'œil au moyen de cette lentille placée à la distance de 2 1/4 pouces par rapport à l'œil, on peut se faire une idée de la grandeur des différentes parties de la rétine vues à l'image renversée.

Nous ne prétendons pas indiquer là un moyen à l'aide duquel il soit possible de mesurer exactement les dimensions réelles des différentes parties du fond de l'œil : ce serait difficile et superflu ; ce qui nous semble utile et pratique, c'est que l'on puisse juger de l'augmentation ou de la diminution de l'étendue d'une exsudation, d'un épanchement, etc.

§ XIV. — Ophthalmomicroscope.

Coccius et Giraud-Teulon ont cherché à grossir l'image ophthalmoscopique au moyen d'un appareil grossissant spécial, adapté derrière le trou central d'un ophthalmoscope fixe. Mais il est difficile de se servir de pareils instruments, parce que ce qui est gagné en dimension est perdu en netteté. Nous avons fait construire à l'opticien Cretès un ophthalmoscope qui, nous l'espérons, rendra des services réelles. Il se compose de mon ophthalmoscope à tubes fixé sur un pied. Derrière le miroir il existe un prisme qui déplace l'image dans la direction d'un microscope. Ce dernier grossit d'une manière sensible l'image rétinienne et permet de le voir 60 à 70 fois plus grand que l'état normal.

§ XV. — Photographie ophthalmoscopique.

Le docteur Rosebrugh (1) (de Toronto) a fait des tentatives très-louables dans le but de photographier le fond de l'œil de certains animaux, au moyen d'un appareil spécial construit d'après ses indications. L'œil est éclairé par la lumière solaire que réfléchit une lame de verre placée dans un tube, et l'image de la rétine est recueillie par une lentille biconvexe placée derrière la lame ; cette image est amenée dans une petite chambre photographique, sur le plan d'épreuve placé en un point défini.

Le docteur Noyes, de New-York, et Cusco, à Paris, ont fait des tentatives semblables sur les yeux des hommes. Les photographies obtenues par le docteur Cusco

(1) Rosebrugh, *The Ophthalmic Review*, n° 2, 1864 ; et *Annales d'oculistique*, t. LIII, p. 172.

sont assez distinctes, et montrent qu'avec le temps on obtiendra peut-être des résultats plus satisfaisants, surtout quand il s'agira d'avoir les dessins schématiques des altérations du fond de l'œil.

§ XVI. — Auto-ophthalmoscope.

Coccius a, le premier, réussi à construire un instrument qui permet à une personne de voir l'intérieur de son propre œil. Giraud-Teulon, Heyman et Zehender ont fait construire d'autres instruments du même genre.

L'instrument de Coccius, appelé *auto-ophthalmoscope*, se compose d'un petit tube métallique (fig. 288), long de 5 pouces, muni, à l'une de ses extrémités, d'une lentille biconvexe de 4 pouces de foyer, et fermé à l'autre par un miroir plan, percé d'un trou au centre et dont la face polie est tournée du côté de l'œil. La lentille biconvexe est obscurcie sur toute son étendue, excepté dans un coin.

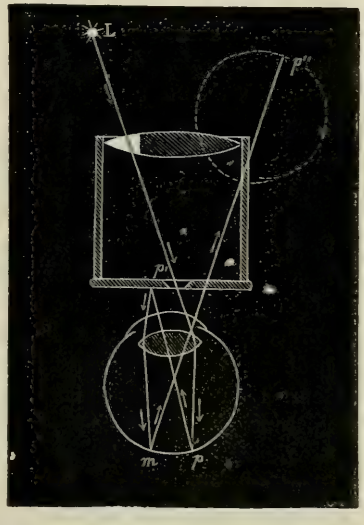

Fig. 288. — Auto-ophthalmoscope de Coccius.

Pour se servir de cet instrument, l'observateur doit regarder par le trou du miroir *o* : à ce moment, les rayons lumineux de la lampe placée en L arrivent par la partie transparente de la lentille à l'ouverture du miroir, et de là jusqu'à la rétine en *p*. Réfléchis par cette membrane et la choroïde, les rayons traversent les milieux de l'œil et rencontrent le miroir en *p'*, qui les réfléchit de nouveau vers le point *m*. C'est ainsi que le point de la rétine *m* verra une partie voisine de sa propre rétine placée en *p*. Ce point lui apparaîtra dans un point quelconque *p''*. En faisant varier la position de l'instrument, on peut éclairer successivement différentes portions de cette membrane.

CHAPITRE II

RÈGLES GÉNÉRALES POUR L'EXAMEN DES YEUX AVEC L'OPHTHALMOSCOPE

Les difficultés que présente l'examen ophthalmoscopique pour les personnes qui commencent à s'y livrer dépendent le plus souvent de ce qu'on ne s'est pas suffisamment conformé à toutes les conditions propres à la manœuvre de l'instrument. Pour faciliter cette étude, nous croyons utile de résumer ici les règles générales de cet examen, d'indiquer les obstacles qui peuvent se présenter et la manière de les surmonter.

1. *Choix de l'ophthalmoscope.* — La première condition d'un bon examen est le choix de l'instrument. Le meilleur, selon nous, est celui qui peut servir à la fois pour l'examen à l'image renversée et à l'image droite.

Pour que le réflecteur soit bon, il doit avoir de 20 à 25 centimètres de foyer.

L'ouverture centrale sera de 4 à 5 millimètres de diamètre. Il est nécessaire qu'une fourche soit fixée derrière le miroir afin que l'on puisse placer, soit une lentille concave, nos 8 et 10, pour l'examen à l'image droite, soit une lentille convexe, n° 12, pour agrandir et rapprocher l'image de la rétine.

La lentille biconvexe de 2 1/4 pouces de foyer est la meilleure pour l'examen à l'image renversée. Elle doit être enchâssée dans un cercle métallique, dont les bords dépassent sa partie centrale et l'empêchent de se rayer.

Cet ophthalmoscope peut servir pour l'examen à l'image droite, dans ce dernier but pourtant on fera de préférence usage de l'ophthalmoscope de Zehender.

Pour l'examen des malades dans leurs lits, et dans les salles des hôpitaux, de même que pour les démonstrations cliniques, nous donnons la préférence à notre ophthalmoscope à tube et à celui de Follin.

Lorsqu'on veut obtenir l'image de la rétine et de la papille très-distincte et en relief, il faut se servir de l'ophthalmoscope de Giraud-Teulon.

2. *Chambre noire.* — Pour bien voir le fond de l'œil avec l'ophthalmoscope, il est nécessaire de se placer dans un endroit obscur. Dans ces conditions, l'image aérienne paraît plus distincte, et l'on évite de cette façon des reflets latéraux sur la cornée qui rendent impossible tout examen. Mon ophthalmoscope à tubes permet de faire cet examen aussi facilement à la lumière du jour que dans un endroit obscur. L'*ophthalmoscope à chambre noire* de Poncet (1) remplit aussi d'une manière assez satisfaisante ces conditions.

3. *Exercice ophthalmoscopique sur un œil artificiel.* — Pour apprendre plus facilement le maniement de l'ophthalmoscope, il est nécessaire de s'exercer pendant un certain temps, soit sur des lapins, soit sur des personnes dont les yeux sont complétement sains. Mais, comme on n'a pas toujours à sa disposition des individus qui se laissent longtemps examiner, on pourra avoir recours à un œil artificiel de Perrin (fig. 289), ou celui de Remy (fig. 290). L'un et l'autre de ces instruments sont munis de différentes figures représentant les variétés physiologiques et pathologiques de la rétine et de la choroïde qu'on peut changer à volonté.

L'œil artificiel de Remy a cet avantage, c'est qu'il peut être facilement allongé ou raccourci dans son diamètre antéro-postérieur, et par conséquent on pourra avoir l'idée de l'image rétinienne de l'œil myope ou hypermétrope.

4. *Position du malade et du chirurgien.* — Le malade doit être assis sur un petit tabouret un peu plus bas que celui sur lequel se place le chirurgien. Il est préférable de placer le malade de telle sorte, que sa tête soit appuyée contre le mur ou contre le dos d'une chaise; autrement, il serait très-difficile d'empêcher les mouvements involontaires de la tête.

5. *Position de la lampe.* — Pour avoir une image nette de la rétine, on doit chercher à projeter une quantité suffisante de lumière dans la pupille, ce qu'on

(1) Poncet, *Gazette hebdomadaire*, 6 août 1869, p. 501.— Gaujot et Spillmann, *Arsenal de la chirurgie contemporaine*. Paris, 1871, t. II, p. 359.

obtient en se servant d'une lampe à l'huile, et de préférence d'une lampe à l'usage des horlogers, dont le foyer peut être baissé ou remonté à la hauteur de l'œil du malade (fig. 245). Desmarres père se sert habituellement, pour les investigations



Fig 289. — Œil artificiel de de Maurice Perrin.



Fig. 290. — Œil artificiel de Remy.

ophthalmoscopiques, d'une simple bougie qu'il fait tenir au malade lui-même sur une de ses épaules.

Pour l'examen de l'image renversée avec le petit ophthalmoscope, il faut que la lampe soit du côté de l'œil examiné et dans un plan postérieur à la cornée, afin que cette dernière ne reçoive pas de reflets latéraux.

Pour l'examen à l'image droite, la lampe sera placée tout près de l'œil examiné, ainsi que du miroir.

6. *Dilatation de la pupille.* — Dans la majorité des cas, la pupille est assez large pour qu'on puisse examiner le fond de l'œil avec l'ophthalmoscope sans la dilatation artificielle de la pupille. Mais, pour les personnes encore peu expérimentées, de même que pour l'examen des yeux dont les pupilles sont très-rétrécies, la dilatation doit être faite préalablement au moyen d'une solution d'atropine à la dose suivante :

℞ Eau distillée.....	10 grammes.	Sulfate neutre d'atropine...	2 centigr.

Cette dilatation est aussi nécessaire pour l'examen à l'image renversée ou droite orsqu'on veut voir et apprécier les détails des altérations rétiniennes.

L'application de mon ophthalmoscope à tubes, de même que des instruments

fixes de Follin, de Liebreich et de Cusco, exige aussi une dilatation préalable de la pupille.

7. *Position du miroir.* — Le réflecteur est tenu de la main droite devant l'œil droit, et il est légèrement appuyé contre le bord supérieur de l'orbite et à l'angle interne du nez. En imprimant quelques légers mouvements latéraux, on s'apercevra que le miroir réfléchit une lumière assez vive. C'est cette lumière qui devra être projetée sur l'œil à examiner, pendant que la main gauche de l'observateur maintiendra soulevée la paupière supérieure du malade.

8. *Examen des milieux réfringents.* — Avant de procéder à l'examen de la papille du nerf optique, on doit s'assurer de l'état des milieux réfringents, et notamment de la cornée, du cristallin et du corps vitré. Pour cela, l'éclairage de la pupille avec le réflecteur suffit le plus souvent : on fait regarder le malade en haut et en bas, à droite et à gauche, et, pendant que cette lumière éclaire la pupille, on s'assure s'il n'existe pas sur sa surface des taches noires ou une sorte d'ombre miroitante. La présence de taches ou stries noires ne peut être expliquée que par les opacités de la cornée, du cristallin ou du corps vitré, ce dont on s'assure par les procédés d'examen propres à chaque membrane. Les milieux réfringents étant opaques, on comprend très-bien que le fond de l'œil, et notamment la papille du nerf optique, apparaissent comme voilés.

9. *Difficulté d'éclairer la pupille.* — Il arrive quelquefois que, malgré le soin avec lequel il a suivi ces indications, l'observateur ne voit pas la pupille rouge, mais noire. Cela peut tenir, soit à ce que le malade regarde en face, — et alors il y a au centre de sa cornée un reflet lumineux qui recouvre tout le champ de la pupille, — soit parce que la personne qui n'est pas habituée à l'examen ophthalmoscopique regarde de l'œil gauche ouvert et non de l'œil droit, devant lequel se trouve le miroir. On peut s'en assurer en recommandant à l'observateur de fermer l'œil gauche pendant qu'il regarde dans le trou du miroir. Pour obvier à la première difficulté, on fait porter l'œil du malade fortement en haut ou de côté; le reflet étant déplacé dans ces conditions plus que la pupille, on apercevra immédiatement celle-ci. Dans l'un comme dans l'autre cas, la dilatation artificielle de la pupille diminuera de beaucoup les difficultés de l'examen.

10. *Direction de l'œil examiné.* — Pour trouver plus facilement la papille, on fait regarder le malade en dedans et un peu en haut. Cette condition doit être remplie avant de placer devant l'œil la lentille de 2 pouces 1/4, autrement on aura beaucoup de peine à trouver la papille du nerf optique. En effet, le nerf optique est situé, par rapport à l'axe optique, en dedans et en haut, et, pour le voir plus facilement, il faut le faire descendre plus bas et un peu en dehors, afin qu'il se trouve en face de la pupille, ce qu'on obtient en imprimant à l'œil la direction indiquée.

11. *Position de la lentille.* — La lentille, saisie de la main gauche entre le pouce et l'index, est approchée de l'œil observé à une distance égale à son foyer, et y est maintenue dans une position verticale, tandis que le petit doigt de la même main prend un point d'appui sur la tempe ou le front. Pendant que l'œil est éclairé, on interpose la lentille entre le réflecteur et la pupille, de sorte qu'elle se place en face de la pupille observée. L'observateur verra alors, non plus la pupille elle-même, mais l'image de la rétine au devant de la lentille. Si cette image n'est

pas trouvée, il lui suffit de faire quelques légers mouvements latéraux avec le miroir, d'avancer ou de reculer la lentille pour apercevoir le fond de l'œil.

Afin d'éviter le reflet central de la cornée et du centre de la lentille, qui devient à ce moment très-gênant, on n'a, pour l'écarter du champ d'observation, qu'à faire basculer légèrement la lentille dans un sens ou dans l'autre.

12. La première image perçue est le fond rouge de l'œil. Ce sont les vaisseaux de la rétine qu'on doit chercher à y distinguer; ils se présentent sous forme d'une arborisation très-régulière. Ces vaisseaux se divisent dichotomiquement, et l'angle de bifurcation est toujours dirigé du côté de la papille, de sorte que lorsqu'on voit l'angle de bifurcation dont le sommet regarde en haut, on peut être sûr que la papille du nerf optique se trouve en haut, et ainsi de suite.

13. Pour trouver la papille, il faut observer les conditions suivantes : *a*, l'œil observé doit être dirigé en dedans et en haut, et s'adapter à une grande distance; *b*, après avoir aperçu l'angle de bifurcation des vaisseaux, il faut se déplacer avec le miroir dans le sens où l'on suppose que doit être la papille, c'est-à-dire du côté où est dirigé le sommet de l'angle vasculaire : *c*, en se déplaçant avec le réflecteur en haut, on verra que l'image rétinienne descend en bas; si, dans ce changement d'image, le fond de l'œil devient plus pâle et d'une teinte moins rouge, on peut conclure qu'on s'approche de la papille du nerf optique, et *vice versâ*.

14. Si l'image rétinienne n'est pas assez nette, on cherchera à la voir en se rapprochant ou en s'éloignant avec le réflecteur de l'œil observé. En général, l'image renversée du fond de l'œil myope est vue plus distinctement à un petite distance, tandis que l'œil hypermétrope peut être mieux observé à une distance plus éloignée.

15. On peut reconnaître par l'examen à l'éclairage direct du réflecteur si l'œil est myope ou hypermétrope. La papille du nerf optique peut être vue très-distinctement à une petite et à une grande distance, sans le secours de la lentille objective ni de la lentille concave derrière le miroir. Chez les myopes, la papille ne peut être vue qu'à une certaine distance; tout au contraire, si l'on veut se rapprocher avec le miroir tout près de l'œil myope, on ne distingue absolument rien. Un autre signe pour reconnaître la myopie de l'hypermétropie est le suivant : pendant que l'on projette la lumière dans l'œil du malade et qu'on le fait déplacer de haut en bas, on s'aperçoit que dans la myopie les vaisseaux, de même que l'image rétinienne tout entière, suivent les mouvements de l'œil : dans les yeux hypermétropes, ces mouvements ont lieu dans un sens inverse.

16. Pour avoir une notion exacte de l'état de toutes les parties du fond de l'œil, on procédera à cette exploration dans l'ordre suivant : on commence par examiner la papille (*a*) (fig. 291); ensuite on explore la rétine en suivant les quatre vaisseaux principaux partant de la papille, et qui se dirigent vers *b*, *c*, *d*, *e*; puis on revient de nouveau vers la papille et l'on explore son bord interne *f*, et de là on étend l'investigation plus loin en dedans et en haut vers le point *m*, où se trouve la *macula*. On termine l'examen ophthalmoscopique en explorant la région de l'*ora serrata*, et, dans ce but, on fait regarder le malade successivement à l'extrême droite et à l'extrême gauche, en haut et en bas.

En suivant cet ordre dans l'investigation ophthalmoscopique, on peut être sûr

qu'aucune des altérations qui pourraient exister sur la rétine ou la choroïde ne passera inaperçue.

17. Quand on a bien vu le fond de l'œil à l'image renversée, on doit aussi l'explorer à l'image droite.

Cette dernière méthode d'exploration est surtout nécessaire lorsqu'il s'agit de

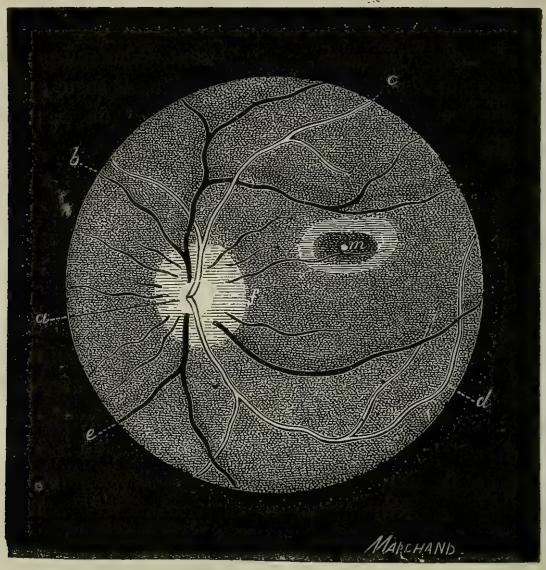

Fig. 291. — Fond de l'œil normal (*).

préciser a nature d'exsudation que l'on a aperçue à l'image renversée sur la papille ou une autre partie quelconque du fond de l'œil. L'image renversée étant en effet relativement assez petite, et ne nous donne qu'une idée approximative de l'ensemble d'altération; tout au contraire, en examinant cette même partie à l'image droite sensiblement grossie, on se rend mieux compte de la nature d'altérations, de la profondeur des couches qui sont affectées et des rapports exacts qui existent entre l'exsudation et les vaisseaux rétiniens.

Bibliographie. — Helmholtz, *Beschreibung eines Augenspiegels*. Berlin, 1851. — Ruete, *Der Augenspiegel und das Optometer*. Göttingen, 1852. — Follin, *Arch. génér. de méd.*, juillet 1852; et *Leçons sur l'exploration de l'œil et en particulier sur les applications de l'ophthalmoscope*. Paris, 1863.— Coccius, *Ueber die Anwendung des Augenspiegels*. Leipzig, 1853. — E. Jaeger, *Ueber Staar u. Staaroperationen nebst anderen Beobachtungen und Erfahrungen*. Wien, 1854. — Zehender, *Ein neuer Augenspiegel* (*Zeitschrift der Gesellschaft der Aerzte zu Wien*, 1853); et *Archiv für Ophthalm. von Graefe*, Bd. I, Abth. I, 1854, p. 121. — Hasner, *Ueber die Benützung poliirten Glaslinsen zur Untersuchung des Augengrundes*. Prag. 1855.— De la Calle, *De l'ophthalmoscope*, thèse de Paris, 1856. — Qualigno, *Sulle malattie interne dell'occhio*. Milano, 1858. — Hogg, *The Ophthalmoscope*. London, 1859. — Métaxas, *De l'exploration de la rétine et des altérations de cette membrane visible à l'ophthalmoscope*, thèse de Paris, 1861. — Galezowski, *Nouveau modèle d'ophthalmoscope*

(*) *a*, papille du nerf optique; *b*, *e*, veines; *c*, *d*, artères; *f*, bord interne de la papille correspondant à la macula; *m*, fosse centrale (macula).

(*Bull. de l'Acad. de méd.*, 7 janvier 1862, t. XXVII, p. 266 ; et *Gaz. des hôpit.*, 1862, p. 10 ; *Sur les altérations du nerf optique et les maladies cérébrales*. Paris, 1862 ; *Traité de l'ophthalmoscopie*. Paris, 1875. — Giraud-Teulon, *Note sur un nouvel ophthalmoscope binoculaire* (*Bull. de l'Acad. de méd.* Paris, 1860-61, t. XXVI, p. 510) ; et *Physiologie et pathologie de la vision binoculaire*. Paris, 1861. — Gillet de Grandmont, *in* Deval, *Traité des maladies des yeux*. Paris, 1862. — Laurence, *A new Ophthalmoscope* (*Ophthalmic Hosp. Reports*, IV, 1. London, 1863). — Carter, *The Ophthalmoscope*, translated from german of Zander. London, 1864. — Schweigger, *Leçons d'ophthalmoscopie*, trad. franç. Paris, 1865. — Mauthner, *Lehrbuch der Ophthalmoscopie*. Wien, 1868. — Maurice Perrin, *Traité pratique d'ophthalmoscopie et d'optométrie*. Paris, 1870. — Delgado Jugo, *Introduccion sobre el oftalmoscopio* (*Atlas d'oftalmoscopia*, por el doctor R. Liebreich, 2e édition, Madrid, 1867). — Gaujot et Spillmann, *Arsenal de la chirurgie contemporaine*. Paris, 1871, t. II, p. 354). — Wundt, *Traité élémentaire de physique médicale*, traduit par Monoyer. Paris, 1872, p. 392.

DIXIÈME PARTIE

CORPS VITRÉ

CHAPITRE PREMIER

ANATOMIE ET PHYSIOLOGIE

Anatomie. — Le corps vitré ou hyaloïdien est une humeur hyaline, dense, sphéroïde, enveloppée d'une membrane mince et transparente, appelée *membrane hya-*

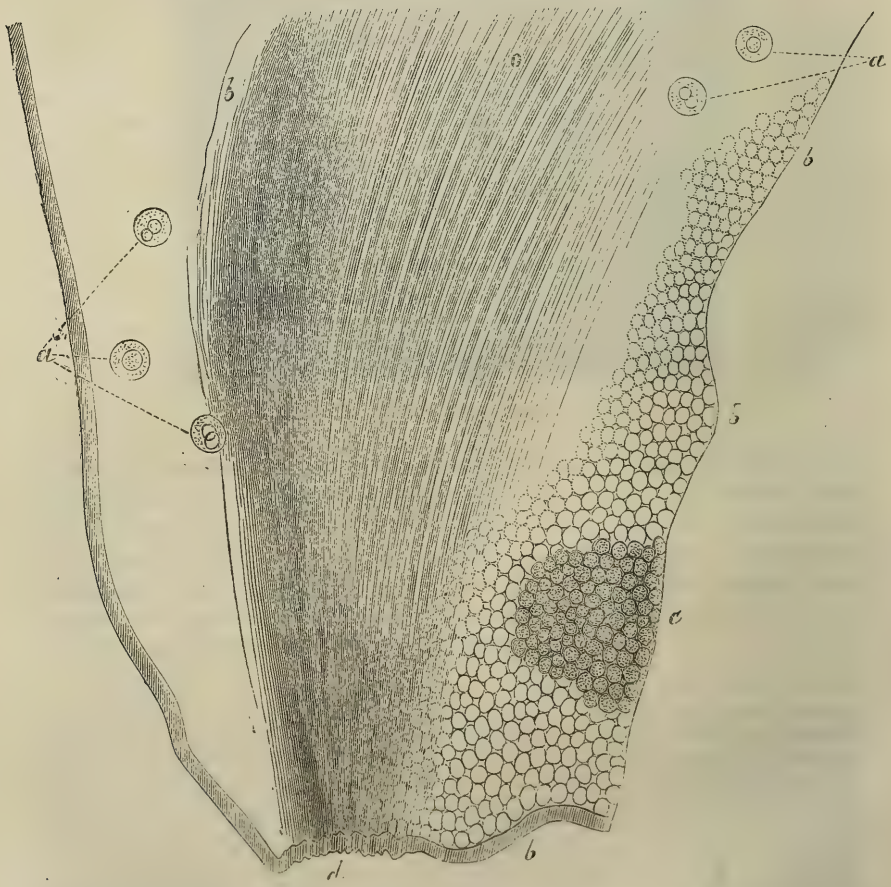

Fig. 292. — Membrane de l'humeur vitrée d'un fœtus de huit mois, vue par la face interne ou rétinienne (*).

(*) *Préparation.* Inciser successivement la sclérotique, la choroïde et la rétine ; l'humeur vitrée fait alors hernie et l'on enlève d'un coup de ciseau la partie herniée, qu'on porte sous le microscope. Elle est homogène, amorphe, hyaline, épaisse de 0mm,002, et plisse très-facilement (voyez en *dd*), de manière à sembler striée au premier coup

loïde. Il remplit les deux tiers de la cavité du globe oculaire, et se trouve entre le cristallin et la rétine, à laquelle il sert de support.

1. *Membrane hyaloïde.* — Cette membrane enveloppe l'humeur vitrée, et constitue un sac parfaitement clos. Son épaisseur varie selon qu'on l'examine dans son segment antérieur ou postérieur. Mesurant à peine 2 millièmes de millimètre dans le voisinage de la macula et du nerf optique, elle s'épaissit brusquement et d'une manière très-sensible, en s'approchant de l'*ora serrata.*

Cette membrane très-transparente, à déchirure très-nette, est, d'après Ch. Robin, tout à fait homogène, sans noyaux ni granulations (fig. 292). Sa surface externe est assez lisse et adhère intimement à la membrane limitante de la rétine ; la surface interne est tapissée par un épithélium très-délicat. Les cellules épithéliales sont à peine perceptibles à l'état frais ; elles sont finement granulées, polygonales, mais à angles émoussés, comme le montre la figure 293, *a.*

2. *Zonule de Zinn.* — Au niveau de l'*ora serrata*, la membrane hyaloïde forme une sorte de collerette, qui porte le nom de *zonule de Zinn.* Plus loin elle se subdivise en deux feuillets, l'un antérieur et l'autre postérieur. Le feuillet antérieur, qui se moule d'une manière très-intime sur les plis des procès ciliaires, passe un peu en avant de ceux-ci, puis il les abandonne et s'attache à la partie antérieure de la capsule cristallinienne, le feuillet postérieur se porte dans l'excavation hyaloïdienne, et se confond avec la capsule postérieure. C'est la zonule de Zinn ou la *couronne de la zone ciliaire* qu'on voit autour du cristallin, enveloppant le corps vitré sous forme d'une collerette, dès qu'on a séparé la choroïde et l'iris du corps vitré.

La largeur de la zonule de Zinn est de 5 à 6 millimètres : d'abord d'une structure amorphe et dépourvue des stries fibrillaires, la hyaloïde ciliaire se décompose en fibres élastiques extrêmement fines et qui sont tantôt droites, tantôt onduleuses. Dans cette portion, elle se confond et s'unit intimement avec la partie terminale de la rétine. D'après Ritter, les fibres de la zonule de Zinn ne s'engage point dans les intervalles des plis des procès ciliaires, qui ne sont occupés que par les dernières terminaisons de la rétine.

3. *Canal de Petit.* — L'espace triangulaire qui se trouve entre les feuillets antérieur et postérieur de la zone de Zinn, ainsi que la grande circonférence du cristallin, forme un canal qui porte le nom de *canal de Petit* ou *canal godronné.* Durant la vie, il est rempli d'un liquide clair qui facilite jusqu'à un certain point les fonctions d'accommodation.

4. *Capsule hyaloïdienne.* — Le corps vitré présente à sa partie antérieure une forte dépression, dans laquelle le cristallin est logé. Cette loge ou cupule porte le nom de *cupule hyaloïdienne.* Elle est recouverte par la membrane hyaloïdienne, à laquelle la capsule postérieure du cristallin adhère intimement, mais simplement par contact immédiat, comme le remarque très-justement le professeur Robin.

5. *Humeur vitrée.* — La substance dont se compose la masse du corps vitré est une humeur particulière que Ch. Robin compare au blanc d'œuf, et qui, d'après Ritter, ressemble à du mucus épais. Sa structure intime n'est pas encore bien déterminée et reste jusqu'à présent matière à discussion et à controverse. Les uns le considèrent comme étant composée des cellules ; d'autres, comme Robin et Ritter, n'admettent pas la présence des cellules dans sa structure. La préparation qui nous a été obligeamment communiquée par le professeur Robin, et que nous sommes heureux de reproduire (fig. 292), montre d'une manière admirable la vraie structure de la membrane de l'humeur vitrée d'un fœtus de huit mois, vue par la face interne ou rétinienne. On y voit des leucocytes adhérents sans trace de cellules.

d'œil. On voit par transparence des leucocytes adhérents à sa face interne ou vitrée. Sa face externe ou rétinienne a entraîné de la matière amorphe de la couche limitante de la rétine, qui se creuse rapidement de nombreuses petites vacuoles (*b*, *b*, *b*,) hyalines : elle a entraîné aussi des myélocytes de la rétine (*c*). — Grossissement de 550 diamètres. (Ch. Robin.)

Donné (1) a, le premier, fait voir dans l'humeur vitrée un grand nombre de corpuscules ayant 1/400e à 1/500e de pouce de diamètre, et d'une pesanteur spécifique moindre que le fluide dans lequel ils sont contenus.

Virchow et Kölliker avaient constaté la présence des cellules dans les corps vitrés des embryons de certains animaux. Mais c'est surtout Donkan (2), élève de Donders, qui a démontré d'une manière positive que les cellules entrent en grande proportion dans la corformation muqueuse de cette humeur.

Selon Weber (3), le corps vitré se compose des cellules fusiformes et étoilées qui s'entrecroisent et s'anastomosent entre elles pour constituer une sorte de charpente,

Fig. 293. — Cellules du corps vitré (*).

à laquelle sont attachés des appendices muqueux. Pour la mieux voir, on doit se servir des liquides dépourvus de la propriété de coaguler cette humeur et d'une solution de carmin ou de bleu de Prusse.

Que ces cellules existent, il n'y a aucun doute; mais sont-ce des cellules accidentelles, ou entrent-elles dans la composition intime du corps vitré? C'est ce qui est jusqu'à présent difficile à dire.

Pour Iwanoff (4), à part les cellules étoilées de Weber, le corps vitré contient encore des cellules épithéliales, décrites par Ritter, les cellules étoilées observées par Virchow et Weber, et les cellules vésiculeuses semblables aux physalifores et que Donkan a si bien décrites.

6. *Vaisseaux.* — On sait que pendant un certain temps de la vie intra-utérine, l'humeur vitrée n'a qu'un petit volume, et que le cristallin se trouve très-rapproché du segment postérieur du globe. L'artère centrale du nerf optique envoie une branche

(1) Donné, *Archives génér. de méd.*, t. XXIII, p. 113 ; et *Cours de microscopie complémentaire des études médicales.* Paris, 1844.

(2) Donkan, *Dissert. de corporis vitrei structura.* Utrecht, 1854.

(3) Weber, *Archiv f. pathol., Anat. u. Physiol. von Virchow,* Bd. XIX, p. 377.

(4) Iwanoff, *Archiv f. Ophthalm. von Graefe,* Bd. XI, Abth. I, p. 164.

(*) *a*, cellules épithéliales de la hyaloïde ; *b,b,b,b*, cellules du corps vitré munies de nombreux prolongements : quelques-unes de ces cellules ne contiennent qu'un seul noyau, d'autres au contraire en possèdent jusqu'à trois ; *c*, leucocytes adhérents à la membrane hyaloïdienne.

appelée *artère hyaloïdienne*, qui atteint la cupule hyaloïdienne, et se divise dans la capsule postérieure en plusieurs branches qui se portent vers la grande circonférence de la lentille, et de là vers la capsule antérieure et le réseau pupillaire (fig. 294, *i*, *h*, *i*) et s'anastomosent avec les vaisseaux iriens.

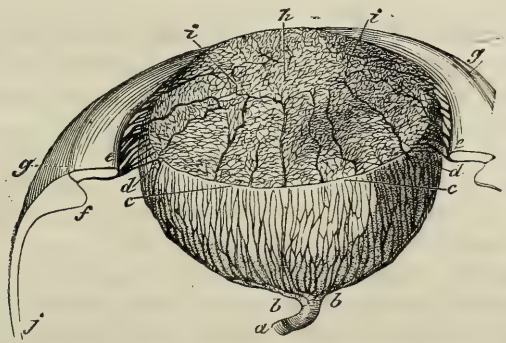

Fig. 294. — Corps vitré (*).

Weber pense aussi que les branches terminales de l'artère hyaloïde s'anastomosent encore avec les vaisseaux externes du corps vitré, dont Schröder Van der Kolk à démontré l'existence pendant la vie fœtale. Denonvilliers et Richet ont déposé au musée Orfila des pièces anatomiques où l'on peut voir comment l'artère hyaloïde arrive à la capsule postérieure et s'y termine par une ampoule.

Dans les dernières périodes de la vie fœtale, les vaisseaux du corps vitré s'atrophient et disparaissent complétement.

J. Cloquet décrit un canal cylindroïde du corps vitré, qu'il a appelé *canal hyaloïdien*, et qui résulterait de la réflexion de la membrane hyaloïdienne elle-même. Stilling (1) a reconnu, en effet, la présence de ce canal chez plusieurs animaux, mais il n'est pas, selon lui, tapissé par la membrane hyaloïde renversée. Pour Stilling on constate, dans le corps vitré, un noyau et les couches concentriques. Cette opinion sur couches concentriques a été déjà soutenue avant Stilling, et Vallée (2) a fait des calculs sur leur réfraction. Mais en est-il réellement ainsi? C'est ce qu'il est impossible de démontrer dans l'état actuel de la science.

Physiologie. — Le rôle physiologique du corps vitré est double; jouissant d'une transparence parfaite et ayant un indice de réfraction de 1,339 (Brewster), il concourt avec les autres milieux de l'œil à la réfraction des rayons lumineux. D'autre part, par sa consistance égale à celle du verre fondu et par son poids spécifique (1,005), cette humeur sert de support, sur lequel s'étale la rétine.

La nutrition du corps vitré se fait probablement au moyen des liquides sécrétés par le cercle ciliaire et qui arrivent par l'endosmose et l'exosmose, en traversant la membrane hyaloïde à sa partie antérieure. La rétine étant dans cette région complétement confondue avec la membrane hyaloïde, ne remplit aucun rôle utile pour la vision, ce qui fait que ce mécanisme nutritif ne gêne en aucune façon ses fonctions visuelles.

Stellwag von Carion pense que la nutrition de la partie postérieure du corps vitré se fait au moyen des vaisseaux rétiniens, ce qui nous paraît inadmissible.

(1) Stilling, *Eine Studie über den Bau der Glaskörper* (*Archiv f. Ophth.*, Bd. XV, Abth. 3, S. 299).

(2) Vallée, *Théorie de l'œil*. Paris, 1843.

(*) *a*, *b*, artère hyaloïde s'épanouissant sur la cristalloïde postérieure; *c*, *d*, *e*, *i*, membrane pupillaire, ses vaisseaux; *h*, centre de la membrane; *f*, *g*, *i*, sclérotique.

CHAPITRE II

MODE D'EXPLORATION

L'examen du corps vitré ne peut se faire sans le secours de l'ophthalmoscope, et quoique, dans certaines altérations occupant l'intérieur du globe, on puisse apercevoir à l'œil nu la pupille miroiter, on ne peut rien conclure de ce reflet vague et incertain.

L'exploration de l'humeur vitrée peut être faite par trois procédés différents :

1. Par l'éclairage direct, on s'assure si le corps vitré reste complétement transparent, ou s'il contient des flocons flottants, qui se présentent comme des taches ou des filaments noirs au devant du fond rouge.

Après avoir soulevé la paupière supérieure avec le pouce de la main gauche, on projette avec le miroir concave, que l'on tient devant son œil, la lumière dans la pupille, et l'on fait regarder le malade en haut, en bas, à droite et à gauche. Dans ces mouvements, les opacités du corps vitré, nageant dans cette humeur ramollie, se déplacent avec une extrême rapidité, et on les aperçoit facilement.

Pour obtenir de cet examen un résultat satisfaisant, il faut que le corps vitré soit exploré méthodiquement dans toutes ses régions, ce qui ne peut avoir lieu que lorsqu'on arrive à concentrer le foyer lumineux dans ses différentes couches. On se rapproche donc de l'œil du malade avec le miroir, successivement à 10, 15, 25 et 30 centimètres, et pendant qu'on y projette la lumière on fait exécuter à l'œil les mouvements dans divers sens. De cette façon, la moindre opacité pourra être dévoilée.

2. On examine avec avantage le corps vitré à l'image renversée. A cet effet, on place la lentille convexe 2 1/4 de foyer à une distance un peu plus grande que celle qui est exigée dans l'exploration de la rétine, et on l'éloigne ensuite peu à peu de l'œil, jusqu'à ce qu'on aperçoive l'image renversée du champ pupillaire et de l'iris. Il arrive quelquefois que lorsqu'on examine la papille, on voit se promener devant elle un flocon; il suffira dans ce cas de s'éloigner de l'œil avec la lentille pour qu'on distingue ce même flocon très-nettement.

3. Les opacités très-fines, filiformes ou pointillées qui existent souvent dans le segment antérieur du corps vitré, peuvent être examinées de tout près au moyen d'un réflecteur muni d'une lentille très-forte, n° 3 ou 5, convexe placée derrière l'ouverture centrale.

CHAPITRE III

PATHOLOGIE ET THÉRAPEUTIQUE

La structure du corps vitré et sa composition intime sont encore très-peu connus, et comme nous l'avons dit plus haut, il n'y a à cet égard rien de décidé et rien de précis. Tandis que Ch. Robin et Ritter ne veulent voir dans l'humeur

vitrée qu'un corps transparent ressemblant à du blanc d'œuf ou à du mucus, et qu'ils refusent à ce milieu toute espèce de structure, Weber, Doncan et Iwanoff admettent l'existence des différentes formes de cellules, qui s'anastomosent entre elles. Ces deux opinions sont, comme on voit, séparées par une différence radicale.

L'anatomie pathologique de ce corps n'a pas été mieux déterminée que l'anatomie physiologique, et il est difficile aujourd'hui de dire si les altérations que l'on y trouve sont dues à la transformation du corps vitré et de ces cellules, ou bien, ce qui me semble plus probable, si elles ne sont que la transformation ultérieure d'exsudats et d'épanchements provenant, soit de la rétine, soit de la choroïde.

Pour certains auteurs, la théorie passe avant les faits pratiques et avant toute observation ; et, du moment que la présence des cellules dans le corps vitré a été constatée, l'inflammation de l'humeur elle-même est jugée non douteuse. Ils admettent donc la hyalitis, non comme une inflammation de la membrane hyaloïdienne, ainsi que le pensait Midlemoore, mais comme une inflammation de l'humeur elle-même. Wecker est un des partisans les plus ardents de cette théorie; peut-être est-il le moins modéré de tous; son assurance, sur l'existence de l'hyalitis, va si loin, qu'il n'hésite pas à accuser d'ignorance tous ceux qui ne sont pas de son avis.

Que répondre à cette affirmation? Si ce n'est de demander à l'auteur de mettre un peu plus d'ordre dans la description de cette maladie et de nous dire ce qu'il entend par inflammation du corps vitré. Voici ce qu'il dit : « La symptomatologie et la marche de l'hyalitis aiguë, qui seule doit figurer à titre de maladie propre, se confondent tellement avec celles des choroïdites suppuratives, que nous risquerions de tomber dans des *redites inutiles*, en en présentant ici la description détaillée. » Pour le traitement, il renvoie aussi à la choroïdite suppurative.

Que reste-t-il donc pour l'inflammation du corps vitré, si tout ce qui se trouve décrit comme symptomatologie, marche et traitement, doit être rapporté à la choroïdite suppurative?

Macnamara (1) pense, avec raison, que les hyalitis idiopathiques non compliquées doivent, si jamais elles existent, être très-rares chez l'homme. Pour moi, l'inflammation de la membrane hyaloïdienne peut être admise. Quant à l'humeur vitrée elle-même, les altérations que nous connaissons jusqu'à présent ne sont que secondaires et proviennent de l'inflammation de la rétine ou de la choroïde, d'épanchements sanguins de ces mêmes membranes, etc. On y trouve aussi des cristaux de cholestérine, des corps étrangers, des cysticerques, etc.

Voici, en résumé, les altérations du corps vitré, que nous aurons à étudier :

1° Ramollissement simple du corps vitré.
2° Mouches volantes et flocons du corps vitré.
3° Apoplexie générale du corps vitré.
4° Corps étrangers, cysticerques et cristallin luxé.
5° Membranes organisées et vaisseaux dans le corps vitré.
6° Décollement de la membrane hyaloïdienne.

(1) Macnamara, *A Manual of the Diseases of the Eye*. London, 1868, p. 430.

ARTICLE PREMIER

SYNCHYSIS SIMPLE OU RAMOLLISSEMENT DU CORPS VITRÉ.

Le corps vitré, qui a une densité assez considérable, peut devenir fluide et se liquéfier complétement. Cet état morbide est généralement désigné sous le nom de *synchysis*.

Symptomatologie. — Les tremblements ou oscillations de l'iris sont un des signes caractéristiques de liquéfaction de l'humeur vitrée. On reconnaît facilement ce symptôme en faisant remuer l'œil dans tous les sens; si, pendant ce temps, on fixe un point quelconque de la périphérie de l'iris, on ne tarde pas à constater qu'il y a là comme une onde d'humeur aqueuse qui frappe la surface antérieure de cette membrane.

Quelquefois il arrive que le cristallin lui-même, n'ayant plus un appui assez solide, se laisse refouler en arrière et devient tremblotant. Dans ces cas, il y a un véritable *tremulus iridis*, dont nous avons parlé plus haut.

Le ramollissement du corps vitré existe dans un grand nombre de cas, sans que pour cela sa transparence soit diminuée ou que la vue soit troublée.

L'ophthalmoscope ne nous fournit alors que des renseignements négatifs. Dans d'autres circonstances, le synchysis est accompagné de flocons plus ou moins épais qui nagent dans cette humeur liquéfiée. L'ophthalmoscope permet de voir que ces corpuscules opaques et d'une apparence noire parcourent le champ pupillaire avec une extrême rapidité, ce qui ne pourrait avoir lieu si l'humeur vitrée avait conservé sa densité normale.

D'après le déplacement plus ou moins étendu des flocons, on peut conclure quelquefois qu'une partie antérieure du corps vitré seule est ramollie. C'est le synchysis partiel. Après l'abaissement de la cataracte, il ne se déclare habituellement que dans le segment antérieur, tandis qu'il est presque toujours postérieur dans la myopie et dans l'atrophie choroïdienne.

Étiologie. — Le synchysis est le plus souvent consécutif à une altération de la membrane qui le sécrète, c'est-à-dire de la choroïde. On le voit en effet survenir à la suite des choroïdites atrophiques généralisées et dans les hydrophthalmies. C'est peut-être pour cette raison que la consistance du globe de l'œil est modifiée dans ces cas: tantôt le globe devient plus dur, tantôt plus mou. Disons pourtant que, dans un grand nombre de circonstances, cette liquéfaction existe avec la conservation du volume et la densité normale de l'œil.

J'ai vu le ramollissement se produire presque constamment chez les myopes, ce qui explique la prédisposition que présentent ces sortes d'yeux pour le décollement de la rétine.

Warlomont et Testelin parlent de synchysis congénital observé chez les hydrocéphales. Je l'ai observé chez les enfants atteints de luxation congénitale du cristallin, ou qui étaient atteints de nystagmus, de coloboma ou d'autres vices de conformation.

Pronostic et traitement. — Cet état ne présente aucun danger pour le malade et aucun traitement n'est indiqué. Tout au plus faut-il prendre des précautions lorsqu'il s'agit de pratiquer l'opération de la pupille artificielle, de cataracte, etc.

ARTICLE II

MOUCHES VOLANTES PHYSIOLOGIQUES ET PATHOLOGIQUES

Malgré la conservation complète de la transparence des milieux réfringents, une certaine quantité des corpuscules microscopiques occupent, soit la surface de la cornée, soit un autre milieu réfringent, et peuvent être perçus par l'œil malade. La perception de ces corpuscules, qui ont le plus souvent une certaine mobilité, est désignée sous le nom de *mouches volantes*.

§ I. — Mouches volantes physiologiques.

Les *mouches volantes* peuvent être physiologiques ou pathologiques.

Les *mouches volantes physiologiques* s'observent dans des conditions très-diverses et chez des personnes qui ont les yeux fatigués par un travail assidu, tel que la gravure, les recherches microscopiques, etc.

Elles se présentent sous des formes variées : tantôt on aperçoit devant les yeux, dans l'air, comme des nuages lumineux et des gouttelettes claires, qui s'effacent et se modifient avec le clignement des paupières, comme le montre la figure 295

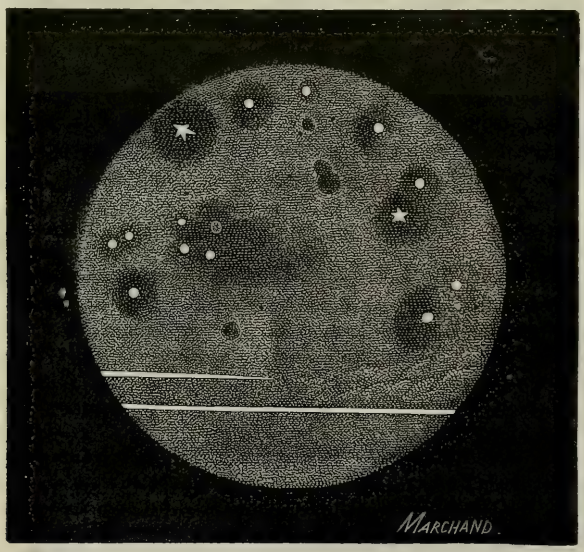

Fig. 295. — Mouches volantes, d'après Helmholtz.

de Helmholtz. Ces phénomènes entoptiques sont produits par de nombreux corpuscules contenus dans les larmes qui se répandent à la surface de la cornée.

Dans d'autres cas, ces mouches simulent des espèces de colliers de perles ou de petits cercles presque transparents; ces colliers apparaissent tantôt isolés, tantôt en forme de grappes dont l'ensemble présente les figures les plus bizarres. Quel-

quefois ce sont des petites bandes pâles terminées par des boules claires, comme l'indique la figure 296 ; dans d'autres cas, elles prennent la forme de points noirs isolés.

Quelques malades voient devant eux comme une sorte de membrane qui se plie et se déplace à chaque mouvement de l'œil, en décrivant souvent des zigzags.

Fig. 296. — Mouches volantes, d'après Mackenzie.

Par moment, ce spectre visuel ressemble à un petit nuage ou une aile de mouche, qui, en s'agrandissant, pourrait ressembler à une toile d'araignée.

Ces mouches sont toujours mobiles, elles se déplacent avec une extrême rapidité et à une distance variable; souvent le malade croit que c'est une véritable mouche qni a passé devant l'œil.

On les aperçoit plus facilement au grand jour et lorsqu'on regarde fixement un ciel bleu, ou quand on regarde dans l'espace pendant une journée brumeuse; le soir, ces mouches ne sont pas visibles. Lorsqu'on veut les suivre du regard, on constate qu'elles descendent en bas et se perdent pour réapparaître en haut au bout de quelque temps.

Dans le champ de l'oculaire du microscope, on aperçoit aussi, avant tout autre phénomène, des mouches perlées et de petits tubes ou bandelettes transparentes, comme l'a très-bien constaté Ch. Robin (1).

Les mouches physiologiques mobiles ne peuvent dépendre que des petits corpuscules qui nagent dans le corps vitré liquéfié, comme l'a démontré A. Donné (2). Mais, pour produire l'impression sur la rétine, il faut qu'elles se trouvent à une très-petite distance de celle-ci; autrement, elles ne seront point perçues par elle.

(1) Ch. Robin, *Traité de microscopie*. Paris, 1871, p. 433.
(2) Donné, *Cours de microscopie*, Paris, 1844.

C'est donc dans la région voisine de la membrane hyaloïdienne que doivent se trouver ces corpuscules microscopiques.

Les mouches sont souvent en forme de nuages; c'est dans un de ces nuages que Doyle et Donné (1) ont représenté des filaments et de globules qui sont dans l'intérieur des filaments (fig. 297).



Fig. 297. — Mouches volantes en forme de nuages, d'après Doyle.

Quelques-uns d'entre eux paraissent fixés à la membrane hyaloïdienne. Ainsi, Donders rapporte qu'un corpuscule analogue existe dans son œil gauche sur la



Fig. 298. — Mouches volantes.

ligne visuelle, qu'il le voit souvent descendre au-dessous de cette ligne, mais il ne peut point monter plus haut.

(1) Donné, *Ibid.*, p. 488; et *Atlas de microscopie*. Paris, 1845, in-folio, pl. XX, fig. 83.

Ces corpuscules ne peuvent être observés avec l'ophthalmoscope. C'est ainsi que j'ai eu l'occasion d'examiner l'œil d'un graveur qui voyait constamment devant son œil la figure 298, qu'il a reproduite lui-même; pourtant l'examen le plus minutieux n'a pu révéler aucune altération dans les milieux réfringents. Cette figure se montrait devant l'œil du malade, en face des objets qu'il fixait, mais elle était mobile et changeait souvent de position et de forme.

Un certain nombre de personnes atteintes d'opacités cristalliniennes commençantes se plaignent de voir voltiger devant leurs yeux des mouches volantes de différentes formes. En parlant des cataractes, nous avons déclaré combien ce symptôme était inconstant. Disons en général qu'il n'indiquait point l'existence des cataractes, puisqu'on le rencontre bien plus souvent chez les individus qui jouissent de la meilleure vue que chez les cataractés.

A ce propos, je ne puis mieux faire que de rapporter ici textuellement une note citée par Guérin (1) de Lyon, en 1769 : « Ce symptôme, dit Guérin, n'annonce pas toujours un commencement de cataracte; Bartholin, en réponse à Jean-Louis Hanneman, médecin qui se plaignait de voir voltiger devant ses yeux des toiles d'araignées, lui écrivit : « Les toiles d'araignées dont vous vous plaignez ne doi- » vent point vous alarmer. Il y a plus de trente ans que j'eus à Padoue, pour la » première fois, les mêmes accidents; je craignais comme vous que ce ne fussent » des avant-coureurs de la cataracte; mais le docteur Sala me rassura en me disant » qu'elles causaient plus de peur que de mal. »

§ II. — Mouches volantes pathologiques.

Elles sont ordinairement constituées par des épanchements de diverse nature dans le corps vitré. Ces épanchements troublent la transparence de ce milieu réfringent et se présentent à l'ophthalmoscope sous des aspects très-variés, que nous appelons généralement *flocons*.

Ils se présentent sous des formes diverses; mais pour mieux étudier leurs caractères, nous les divisons en quatre variétés : 1° *filamenteux;* 2° en forme de *toile d'araignée;* 3° *membraneux*, et 4° *synchysis étincelant.*

1° Flocons filamenteux ou simples. — Ils se présentent sous la forme de filaments minces, plus ou moins volumineux, simples ou multiples, très-mobiles et se déplaçant avec une rapidité extrême. Leur volume ainsi que leur nombre varie beaucoup; et, s'il n'y a dans le corps vitré qu'un seul flocon, on aura beaucoup de peine à le trouver. Pour cela, il faudra dilater la pupille et faire exécuter à l'œil du malade des mouvements réguliers de bas en haut et de droite à gauche. Ces corpuscules apparaissent ordinairement comme des taches noires ou grisâtres, et cette coloration est due à leur opacité et aussi à ce que, ne laissant point passer la lumière réfléchie du fond de l'œil, ils restent dans l'ombre.

Les sujets atteints de ce genre de flocons ne sont pas sensiblement gênés dans leur vision, et ils peuvent vaquer à leurs affaires, lire et écrire, même lorsque les mouches qu'ils voient se placent en face. Quelquefois ils se plaignent de voir une ou plusieurs mouches, ayant la forme d'une virgule, d'une araignée, d'un serpent, qui tantôt s'éloigne, tantôt se rapproche de l'œil.

(1) Guérin, *Traité sur les maladies des yeux*. Lyon, 1769, p. 326.

2° **Flocons en forme de toile d'araignée.** — Ces sortes de flocons se présentent sous l'aspect d'une toile d'araignée très-fine, très-délicate, qui se déplace en tous sens, se plie et se condense par moments. Ce nuage se compose d'une espèce de filaments fins et déliés et ressemble quelquefois à un paquet de cheveux entortillés. Rarement les flocons se trouvent dans un même plan et sur une petite étendue; ils existent le plus souvent à des profondeurs différentes, ce qui fait que, malgré leur grande finesse, ils troublent beaucoup plus la vue que les autres. Le brouillard que les malades voient persiste dans toutes les positions de l'œil, et il occasionne une gêne beaucoup plus considérable que ne le feraient des flocons tout à fait opaques, mais d'un volume limité.

3° **Flocons membraneux.** — Ils se présentent à l'ophthalmoscope comme des membranes larges, opaques et irrégulières, ordinairement attachées par un bout à un point quelconque de la rétine ou au nerf optique. Les mouvements de ces flocons sont limités dans une certaine mesure; on les voit souvent se plier ou se tordre par un bout, pendant que par l'autre bout ils semblent fixés à leur point d'implantation.

Leur volume varie beaucoup, et nous en avons vu de tellement grands et épais qu'ils simulaient à s'y méprendre le décollement de la rétine. La difficulté du diagnostic augmente encore lorsque ces membranes sont accompagnées de flocons multiples disséminés dans le corps vitré. C'est alors que j'ai conseillé (1) de soumettre les malades à l'examen ophthalmoscopique le matin, après le repos du lit et avant que les mouvements des yeux aient rendu trouble le fond de l'œil tout entier. Nous avons réussi par ce moyen à établir un diagnostic certain pendant que tous les autres moyens restaient infructueux.

Les flocons membraneux sont le plus souvent dus à un épanchement de sang provenant de la rupture d'une des artères de la rétine. Nous avons eu plusieurs fois occasion d'observer une altération semblable à la suite de rupture de l'artère centrale du nerf optique. Je les ai vus aussi se former dans des choroïdites syphilitiques, mais ils avaient souvent dans ces cas une fixité presque complète.

4° **Synchysis étincelant constitué par des cristaux de cholestérine.** — Cette variété de flocons consiste dans le ramollissement du corps vitré accompagné de la présence de paillettes brillantes plus ou moins nombreuses qui, à l'examen ophthalmoscopique, apparaissent semblables à des paillettes d'or se déplaçant en tout sens. Ces flocons luisants sont constitués par des cristaux de cholestérine, ainsi que Malgaigne et Desmarres l'ont démontré.

Pendant longtemps, les observateurs qui eurent l'occasion de constater la présence de ces paillettes luisantes (Parfait Landreau, J. A. Schmidt et Stout) dans la chambre antérieure, s'accordèrent à la faire coïncider avec la dépression de la cataracte. De Graefe (2) et de la Calle (3) ont rapporté des exemples qui prouvèrent que les flocons de cholestérine pouvaient se montrer dans les yeux atteints d'un décollement de la rétine et dont le cristallin était intact.

Pour notre compte, nous avons relaté des faits non moins intéressants dans les-

(1) Galezowski, *Recherches ophthalmoscopiques sur les maladies de la rétine et du nerf optique*. Paris, 1863, p. 5.

(2) De Graefe, *Archiv f. Ophthalm.*, Bd. I, Abth. I, S. 357.

(3) De la Calle, *De l'examen de l'œil au moyen de l'ophthalmoscope*, thèse de Paris, 1856.

quels il y avait synchysis étincelant sans qu'on ait pu découvrir la moindre trace d'inflammation de la rétine, de la choroïde ou du cristallin (1). Depuis j'en ai rencontré deux autres cas avec atrophie de la papille et sans altération de la choroïde.

Ces flocons, lorsqu'ils existent sans aucune autre lésion, produisent la sensation de mouches volantes et d'une sorte de brouillard ordinairement disposés en grappes régulières, et apparaissant au malade, comme dans mes deux cas, sous forme d'une grappe de raisin.

Anatomie pathologique. — La nature des flocons du corps vitré, ainsi que leur structure microscopique, est très-variée, ce qui tient à leur origine différente.

Les flocons isolés, filamenteux, sont le plus souvent constitués par de la fibrine coagulée, mélangée de globules du sang, ce qui démontre que leur cause réside dans les épanchements de sang.

D'après Schœn (2), les flocons qui se développent dans le cours d'une iritis sont constitués par de la lymphe plastique.

Stellwag von Carion, Schweigger et Müller ont constaté dans les irido-choroïdites des flocons composés tantôt de masses amorphes contenant des cellules graisseuses, tantôt de véritables globules de pus, auxquels il faut ajouter des cellules pigmentaires provenant de la choroïde.

Selon Dunkan, Ritter et Weber, on y retrouve aussi des cellules étoilées et épithéliales du corps vitré plus ou moins altérées.

Desmarres et Sichel ont démontré, dans certains cas particuliers, la présence de concrétions calcaires occupant l'hémisphère postérieur de la hyaloïde.

On trouve presque dans tous les flocons une certaine quantité de cristaux de cholestérine et d'hématine qui peuvent exister aussi à l'état d'isolement.

Étiologie. — Nous avons vu qu'une des causes les plus fréquentes des flocons est, selon de Graefe, un épanchement de sang provenant de la rupture des vaisseaux rétiniens ou choroïdiens. Ces épanchements reconnaissent tantôt pour causes des affections locales, telles que choroïdites atrophiques, staphylôme postérieur, etc. ; dans d'autres cas, ils sont amenés par les maladies du cœur, les crases du sang, etc.

Les choroïdites et les choroïdo-rétinites syphilitiques donnent le plus souvent lieu à des flocons du corps vitré, et ce sont habituellement des flocons filiformes fins, et en forme de toile d'araignée.

Les luxations du cristallin dans le corps vitré, les corps étrangers en pénétrant dans l'œil, occasionnent aussi des épanchements floconneux.

Durée et pronostic. — Les flocons exsudatifs et fibrineux, surtout ceux qui sont consécutifs aux choroïdites sont en général longs à disparaître. Dans les cas les plus favorables, leur disparition ne peut être obtenue qu'après un an ou deux.

Les flocons du corps vitré qui accompagnent les choroïdites syphilitiques sont les plus difficiles à guérir, et je les ai vus persister pendant des années, malgré tous les traitements auxquels les malades avaient été assujettis.

Les épanchements sanguins, grands ou petits, se résorbent en général d'une manière assez facile ; mais cette résorption demande aussi un laps de temps relativement très-long.

(1) Galezowski, *Du synchysis étincelant* (*Annales d'oculistique*, 1864, t. LII, p. 126).
(2) Schœn, *Handbuch der patholog. Anat. des menschl. Auges*, 1828, p. 85.

Traitement. — Cet état morbide est, comme nous l'avons démontré, symptomatique de diverses autres affections, soit de la choroïde, soit de la rétine ; la thérapeutique doit, par conséquent, être en rapport avec ces diverses altérations.

Si le sujet est fort et s'il existe des signes de congestion de la choroïde, occasionnés soit par la suppression des règles ou d'hémorrhoïdes, on appliquera des sangsues derrière l'oreille ou à l'anus. Il sera en même temps nécessaire d'agir sur les intestins au moyen des purgatifs salins de Pullna, de Birmensdorf, de Kissingen. Chez les personnes anémiques et chlorotiques, le traitement tonique et ferrugineux sera d'une grande utilité.

Le traitement local doit consister dans les applications fréquentes de compresses d'eau fraîche sur les yeux, et en instillation alternative des collyres d'atropine et d'ésérine. On doit interdire aux malades tout travail susceptible de fatiguer les yeux et d'y occasionner des congestions. Ils éviteront la lumière vive ; l'usage des lunettes bleues ou de teinte neutre (de A. Chevalier) leur sera prescrit. Ces lunettes empêchent aussi de voir les mouches volantes dont les malades se plaignent constamment.

Dans un cas exceptionnel, j'ai essayé d'enlever à travers une petite plaie sclérotícale les membranes flottantes au moyen de la serretelle de Desmarres ; le résultat a été assez satisfaisant et la vue s'était sensiblement éclaircie.

Bibliographie. — Desmarres, *Synchysis étincelant, ramollissement du corps vitré avec étincelles apparentes au fond de l'œil* (*Ann. d'oculist.*, 1845, t. XIV, p. 220). — Bouisson, *Origine du synchysis étincelant* (*Comptes rendus de l'Acad. des sc.*, 19 juillet 1847). — Schauenburg, *Ueber Cholesterinbildung in menschl. Auge*. Erlangen, 1852. — De Graefe, *Notiz ueber die im Glaskörper vorkommenden Opacitaeten* (*Archiv f. Ophthalm.*, Bd. I, Abth. I, S. 351). — Qualigno, *Maladies du corps vitré comme cause de l'amblyopie amaurotique* (*Ann. univers. di Medicina*, 1857). — Ritter, *Entstehung des Eiters in der Glaskorperhöhle und Verhalten der Choroïdea* (*Archiv f. Ophthalm.*, Bd. VIII, Abth. I, S. 52, 1861). — Galezowski, *Étude sur les flocons du corps vitré* (*Annales d'oculist.*, t. LI, 1864, p. 61), et *Du synchysis étincelant* (*Annales d'oculist.*, t. LII, p. 125).—Hulke, *Cases illustr. art. patholog. condit. of the Vitreous humour with remarks* (*Ophth. Hosp. Reports*, t. V, 1866, p. 123). — Mooren, *Krankheiten des Glaskörpers* (*Ophthalmische Beobachtungen*, 1867, p. 197).

ARTICLE III

APOPLEXIE GÉNÉRALE DU CORPS VITRÉ.

Symptomatologie. — Les épanchements de sang qui se produisent dans le corps vitré peuvent le remplir en partie ou en totalité. Lorsque l'épanchement a lieu dans l'hémisphère postérieur de l'œil par suite de rupture des artères rétiniennes, il refoule le corps vitré en avant ; on voit dans ce cas le fond de l'œil réfléchir une teinte blanc grisâtre ou rougeâtre.

L'épanchement de sang peut provenir des vaisseaux ciliaires rompus ; il occupe alors la région antérieure du corps vitré et il se répand sur toute la surface postérieure du cristallin. Dans d'autres cas, il est le résultat d'une rupture de l'artère centrale de la papille.

Cet accident survient ordinairement d'une manière soudaine, et le malade perd la vue presque instantanément ; tout au plus peut-il distinguer le jour de la nuit.

L'œil, au début, ne présente rien de particulier; mais, au bout de quelque temps, l'iris change de couleur, devient brunâtre ou verdâtre. Les phosphènes se conservent. Il est impossible d'éclairer le fond de l'œil avec l'ophthalmoscope, bien qu'on ne puisse découvrir aucune opacité dans le cristallin.

La pression intra-oculaire n'est point augmentée, selon Daguenet, la chambre antérieure conserve son volume normal, et le globe de l'œil, son élasticité ordinaire, car en même temps que l'épanchement de sang a lieu, il y a une résorption équivalente et compensatrice de l'humeur vitrée.

Il peut arriver qu'on aperçoive à l'éclairage oblique un reflet rougeâtre à la surface postérieure du cristallin; j'ai vu quelquefois le sang fluctuant derrière la lentille. L'existence de ce phénomène indique d'une manière certaine l'épanchement sanguin.

Il n'y a qu'une seule affection qui puisse simuler cet état morbide : c'est la cataracte noire. Dans ce dernier cas, le cristallin n'est pas transparent, et présente une teinte mate; d'autre part, en dilatant fortement la pupille, on distingue les limites du cristallin opaque.

Marche, durée, pronostic. — Les épanchements considérables de sang occupant l'hémisphère antérieur du corps vitré peuvent se résorber presque complétement et la vue se rétablir en conséquence. Mais, pour que la transparence de cette humeur reparaisse, il faut un laps de temps considérable, de huit mois à deux ans. Une de mes malades devint complétement aveugle par suite d'une embolie de l'artère centrale de l'œil droit et d'une hémorrhagie générale intra-oculaire gauche. Mon pronostic était favorable pour l'œil gauche, l'épanchement sanguin du corps vitré se résorba en effet en grande partie après le traitement de dix-huit mois et la malade peut aujourd'hui lire les caractères les plus fins.

Étiologie. — Ces hémorrhagies générales du corps vitré sont excessivement rares. Lorsqu'elles se déclarent spontanément, il faut chercher la cause du côté du cœur ou de la composition vicieuse du sang, comme dans le scorbut, l'albuminurie, etc.

Les blessures graves de l'œil et les pertes considérables du corps vitré occasionnent des hémorrhagies *ex vacuo*. Elles surviennent après les opérations de cataracte, les ruptures de la sclérotique, etc.

Traitement. — Il faut prendre en considération les causes générales qui ont amené ces désordres, et surveiller le régime des malades, recommander une nourriture tonique, éviter les impressions morales trop vives, ainsi que l'action d'une lumière trop éclatante sur l'autre œil.

Chez les femmes, on sera attentif à l'état de leurs règles; chez les personnes dyspeptiques on cherchera à régulariser la digestion.

Quant au traitement local, ce sont les compresses trempées dans une solution d'arnica coupé d'eau à moitié ou aux deux tiers, et quelques dérivatifs que l'on doit surtout préconiser.

Dans des cas tout récents, on pourra avoir recours à une paracentèse sclérotícale, afin de faire sortir une certaine partie du sang épanché.

Bibliographie. — Dumontpallier, *Hémophthalmie* (*Arch. d'ophthalm. de Jamain*, 1855, t. IV, p. 189). — White Cooper, *Ann. d'ocul.*, t. XXXVIII, p. 170, et XL, p. 181. — Hulke, *Med. Times and Gaz.*, 1862, 4 octobre. — A. Danthon, *Essai sur les hémorrhagies intra-*

oculaires, thèses de Paris, 1864. — Lawson. *Brit. Med. Journal*, 1865, 16 décembre. — Rydel, *Massenhafte Glaskörperblutung*, etc. (*Bericht ueber die Augenklinik von Arlt, Becker, Rydel*, 1867, p. 101). — Daguenet, *Des apoplexies spontanées du corps vitré* (*Recueil d'ophthalmologie*, octobre 1873, p. 45).

ARTICLE IV

CORPS ÉTRANGERS, CRISTALLIN LUXÉ ET CYSTICERQUES DU CORPS VITRÉ.

A. Corps étrangers. — Les corps étrangers qui traversent la sclérotique s'arrêtent très-rarement dans le corps vitré, pour y constituer une sorte de flocon. Les éclats de capsule, les paillettes d'acier ou de cuivre, les grains de plomb, etc., descendent d'ordinaire vers les parties déclives de la cavité oculaire, où ils provoquent de très-graves désordres du côté de la rétine et de la choroïde, amenant le plus souvent la destruction de l'œil tout entier.

Il arrive pourtant que des corps étrangers très-fins restent pendant quelque temps en suspension dans l'humeur vitrée ; si les milieux de l'œil conservent leur transparence, on voit à l'aide de l'ophthalmoscope, le corps étranger, sous forme d'un petit flocon dont les contours bien tranchés et la surface plus ou moins luisante permettent de le différencier d'un épanchement sanguin ou de toute autre exsudation (1).

Au bout d'un certain temps, les corps étrangers gagnent les parties déclives de l'humeur vitrée et provoquent des altérations suppuratives de la rétine et de la choroïde. Quelquefois pourtant on les a vus s'envelopper d'une masse exsudative, qui les isolait complétement, ou bien adhérer par cette exsudation à une partie périphérique du globe. De Graefe (2) et Ed. Jaeger (3) ont rapporté des faits dans lesquels l'évolution de la membrane cystique pouvait être observée avec l'ophthalmoscope.

Les signes physiologiques sont ordinairement de peu d'importance ; pendant tout le temps que le corps étranger reste suspendu dans l'humeur vitrée le malade ne souffre point, et il n'est pas gêné autrement que par des mouches qui voltigent devant l'œil blessé.

Mais l'œil est constamment menacé d'une inflammation aiguë, qui peut se déclarer aussitôt que le corps étranger, de mobile qu'il était, devient fixe et se loge dans la rétine ou dans la choroïde. Cette inflammation peut aller jusqu'au phlegmon de l'œil, ou bien elle prendra une marche lente, dont la durée sera interminable, comme le dit Desmarres. White Cooper a vu un éclat de pierre séjourner dans l'œil pendant seize ans, et après des symptômes inflammatoires plus ou moins violents, s'échapper au dehors à travers la cornée.

(1) Observation. — Un fait analogue s'est présenté à mon observation en 1862 sur un malade de la clinique du docteur Desmarres père. Il s'agissait d'un garçon de quinze ans qui, ayant été blessé à l'œil droit par un éclat de capsule, ne présentait qu'une légère rougeur de la moitié externe de la sclérotique, à 1 centimètre de la cornée. Avec l'ophthalmoscope nous découvrîmes, avec le docteur Desmarres, quelques flocons fibrineux et une paillette noire, d'une forme à peu près rhomboïdale irrégulière ; dans certains mouvements de l'œil, ce corps opaque paraissait luisant, ce qui ne pouvait être produit que par un fragment de capsule.

(2) De Graefe, *Archiv f. Ophthalm.*, 1857, Bd. III, Abth. II, S. 338.

(3) Ed. Jaeger, *Zeitschr. f. prakt. Heilkunde*. Wien, 1857, n° 2.

Pronostic. — L'existence d'un corps étranger dans l'œil présente des dangers sérieux, non-seulement au point de vue des complications qui peuvent se manifester dans l'œil blessé, mais aussi à cause d'une ophthalmie sympathique qui peut se déclarer dans l'autre œil.

Traitement. — Rien n'est plus difficile que de remédier à cet état de choses, et de prévenir des conséquences désastreuses pour l'œil blessé. Entreprendre l'extraction d'un corps étranger est chose grave pour le malade et délicate pour le chirurgien ; laisser le corps étranger dans l'œil, c'est livrer celui-ci sans défense aux chances les plus fâcheuses.

La méthode expectante nous paraît devoir être suivie tout le temps que le corps étranger reste enkysté et suspendu dans le corps vitré. Mais, dès qu'on s'apercevra qu'il est descendu dans les parties déclives, et dès que les symptômes inflammatoires commenceront à prendre les caractères d'iridocyclite, on ne devra pas hésiter à faire l'énucléation de l'œil.

Quant à la méthode d'extraction du corps étranger, nous doutons fort qu'elle puisse donner de bons résultats. De Graefe (1) propose cependant de pratiquer, à quelque distance de la cornée, une plaie scléroticale parallèle au bord de cette membrane, et d'aller chercher avec une pince le corps étranger, dont on a d'abord reconnu et déterminé la position exacte avec l'ophthalmoscope.

B. **Cristallin flottant ou abaissé.** — Un cristallin luxé par un accident ou une cataracte abaissée par un chirurgien, peuvent rester très-longtemps dans le corps vitré, soit fixes, soit mobiles, sans subir la résorption. Beer et Velpeau ont constaté ce fait par de nombreuses autopsies. Le professeur Richet a eu l'occasion de disséquer l'œil d'un malade opéré six mois auparavant par abaissement, et il a trouvé le cristallin dur et sans capsule à la partie inférieure du corps vitré, sans aucune trace de résorption.

En examinant à l'ophthalmoscope les malades chez lesquels la luxation s'est produite par accident, on voit, dans la partie inférieure de l'œil et derrière l'iris, flotter un corps opaque, blanchâtre, plus ou moins rond, ayant des contours bien limités. Si le reste du corps vitré est transparent et si l'iris est tremblotant, le diagnostic n'est pas difficile.

Il n'en est pas de même lorsque le cristallin, flottant, se trouve au milieu des masses floconneuses, et l'on confondrait facilement cet état avec un décollement de la rétine, si l'on n'examinait pas la vue avec des verres n°s 2 1/2 et 5 biconvexes, et surtout si l'on n'aurait pas exploré les phosphènes.

Traitement. — Tant que le malade ne souffre pas, on s'abstiendra de toute intervention ; mais, si les douleurs devenaient très-fortes par suite d'une iridochoroïdite, on les combattra par des antiphlogistiques. Si ces moyens étaient insuffisants, on aurait recours à l'excision de l'iris et à l'extraction du cristallin, à l'aide d'une curette ou d'un crochet plongé dans le corps vitré à travers l'ouverture cornéenne et la pupille artificielle.

C. **Cysticerques.** — La présence des cysticerques dans le corps vitré a été démontrée pour la première fois par de Graefe. Cet animalcule était suspendu entre le pôle postérieur du cristallin et une partie de la rétine voisine de la papille.

(1) De Graefe, *Archiv f. Ophthalm.*, Bd. IX, Abth. II, S. 79.

Depuis cette époque, le nombre d'observations a augmenté en Allemagne, où la présence de cet entozoaire dans l'œil paraît être assez fréquente, puisque, d'après de Graefe (1), sur quatre-vingt mille malades, il a pu le constater quatre-vingts fois dans différentes parties de l'œil. En Angleterre, de même qu'en France, les cystiserques sont rares. S. Wells n'en a vu qu'un seul cas à Londres. A Paris, je n'ai rencontré que deux cas de ce genre. Desmarres père, Follin et Sichel fils en ont rapporté chacun un exemple.

Symptomatologie. — Les symptômes fonctionnels sont au début peu prononcés; mais, à mesure que l'entozoaire augmente de volume, l'œil ressent une gêne et une pesanteur marquées. La vue se trouble petit à petit, soit que des mouches fixes ou mobiles apparaissent dans le champ visuel, soit qu'il s'interpose un nuage ou voile épais entre l'œil et l'objet que l'on veux fixer. Ce nuage se dissipe quelquefois pour un certain temps, et réapparaît ensuite d'une manière assez brusque. A mesure que la maladie se développe, la vision centrale se trouble et le malade a de la peine à distinguer les objets avec l'œil atteint.

A l'éclairage ophthalmoscopique direct, on constate une opacité dans le corps vitré, opacité qui s'avance quelquefois jusqu'à la face postérieure du cristallin, au point qu'elle peut simuler une cataracte polaire postérieure.

Cette opacité s'unit avec une masse blanchâtre ou blanc bleuâtre, d'une forme ovoïde ou sphérique, et qui se déplace légèrement pendant les mouvements de l'œil. Dans le cas décrit par de Graefe, une vésicule bleuâtre tout à fait transparente enveloppait ce corps. Une partie du cysticerque formait, en se rétrécissant, le cou et la tête, qui se contractait et se dilatait d'une manière très-visible.

Dans les deux cas que j'ai observés, l'un avec le docteur Desmarres, et l'autre avec mon ami le docteur Cuignet, il n'y avait point d'enveloppe autour de l'animalcule; mais, dans le second, nous avons constaté un grand nombre d'opacités disséminées dans le corps vitré, ce qui du reste a déjà été observé par d'autres auteurs.

Le cysticerque ne peut rester longtemps dans l'œil sans occasionner des symptômes inflammatoires du côté de la rétine et de la choroïde. Le décollement partiel ou total de la rétine ou une irido-choroïdite sera la conséquence de la maladie.

Diagnostic différentiel.— On ne pourrait confondre le cysticerque du corps vitré qu'avec un décollement de la rétine. Mais quand on se rappelle que le décollement survient brusquement, que les vaisseaux sillonnent toujours sa suface, et que ses contours ne sont point réguliers et ressemblent plutôt à des plis qu'à un corps sphéroïde ou ovoïde; quand on trouve en outre une partie de cette masse allongée et terminée par une autre petite masse arrondie, le doute ne sera plus permis. Il s'agira bien là d'un cysticerque du corps vitré ou de la rétine.

Traitement. — De Graefe a pratiqué à plusieurs reprises l'extraction des cysticerques. Voici de quelle façon il avait exécuté cette opération :

Il commença par pratiquer une large iridectomie en dehors et en bas; puis, quelques semaines après, il enleva le cristallin transparent à travers une large section (à lambeau) de la cornée. Le cysticerque apparut alors très-distinctement

(1) De Graefe, *Archiv f. Ophthalm.*, 1854, Bd. I, Abth. I, p. 457.

quoique entouré des opacités du corps vitré. Ce n'est que six semaines après la dernière opération, que l'incision linéaire de la cornée fut faite, vis-à-vis du bord pupillaire, un peu en haut et en dehors, juste en face de l'animalcule. Le couteau lancéolaire, ayant été poussé dans la chambre postérieure, a ouvert la cupule hyaloïdienne; le corps vitré se porta alors dans la chambre antérieure, entraînant avec lui le cysticerque qui fut facilement extrait avec une pince. L'animalcule vécut encore quatre heures. Après l'opération, l'œil guérit, mais la vue resta trouble à cause des nombreux flocons qui persistèrent. Cette méthode me paraît préférable, parce qu'elle présente moins de danger.

Dans d'autres cas, de Graefe a réussi à extraire l'animalcule en pratiquant une large ouverture scléroticale.

A. Sichel a extrait aussi, en entier, un cysticerque logé dans le corps vitré, à travers une incision scléroticale, mais à la suite de cette opération l'œil s'atrophia.

Bibliographie. — Corps étrangers : Ed Jaeger, *Oester. Zeitschrift f. prakt. Heilk.*, nº 2, et *Annales d'oculistique*, 1857, p. 151. — De Graefe, *Archiv für Ophthalmologie*, Bd. III, Abth. II, 1857, p. 337, et Bd. IX, Abth. II, 1863, p. 77. — Dixon, *Extraction of foreign Body from the vitreous chamber* (*Ophthalm. Hosp. Rep.*, nº 4, 1859, p. 280). — Ballias, *Des corps étrangers du corps vitré*, thèses de Paris, 1865. — Hirschmann, *Luxatio lentis traumatica mit eigenthümlicher Bildung von Gefössen in den Membrana hyaloïdea*, etc., (*Klinische Monatsbl.*, IV, 1866, p. 98). — Berlin, *Archiv für Ophthalmolog.*, Bd. XIII, Abth. II, p. 275. — Du Gourlay, *Sur les corps étrangers du globe de l'œil*, thèses de Paris, 1868.

Cysticerques : De Graefe, *Fälle von Cysticercus im Inneren des Auges* (*Archiv f. Ophth.*, Bd. I, Abth. II, 1855, p. 259 ; Bd. III, Abth. II, p. 312 ; Bd. IV, Abth. II, p. 171 ; et Bd. VII, Abth. I, p. 48); *Notice sur le cysticerque*, in *Clinique ophthalmologique*, édit. française. Paris, 1866, p. 343. — Desmarres, *Traité des maladies des yeux* t. III, 1857, p. 754. — Nagel, *Archiv für Ophthalm.*, Bd. V, Abth. II, p. 183. — Galezowski, *Annales d'oculistique*, t. XLVIII, 1862, p. 265. — Follin, *Leçons sur l'exploration de l'œil, etc.* Paris, 1863, p. 96. — A. Sichel, *Note sur un cas de cysticerque cardique intra-oculaire* (*Gazette hebdomadaire*, 11 janvier 1872, nº 2).

ARTICLE V

DÉCOLLEMENT DE LA MEMBRANE HYALOÏDIENNE ET MEMBRANES ORGANISÉES.

A. **Décollement de la membrane hyaloïdienne.** — Nous ne connaissons qu'un très-petit nombre de cas de décollement de la membrane hyaloïdienne d'avec la rétine. Iwanoff est le premier qui ait attiré l'attention des ophthalmologistes sur ce sujet. Les observations de faits de ce genre qu'on a recueillies montrent combien peu ils sont fréquents; ils sont rares surtout sous une forme simple, et sans désorganisations notables dans d'autres membranes de l'œil.

Tous les faits décrits par Iwanoff se rapportent à des recherches anatomiques *post mortem*, faites sur les yeux opérés de la cataracte avec ou sans sortie du corps vitré (1).

Les autres exemples ont été rencontrés dans des yeux énucléés après l'opération de la cataracte, par Mauthner, par Pagenstecher, par Becker; quelquefois il a été rencontré dans les yeux myopes. Une fois le décollement hyaloïdien est survenu

(1) Iwanoff, *Archiv f. Ophthalm.*, Bd. XV, Abth. II, 1869, p. 1.

à la suite d'un traumatisme et de la projection d'un corps étranger dans l'œil, comme dans le premier fait observé par Iwanoff.

Pourtant Knapp avait signalé un cas de décollement hyaloïdien qu'il a pu étudier avec l'ophthalmoscope et vérifier ensuite par la nécropsie. Ainsi, chez une malade âgée de soixante ans, qui avait perdu la vue de l'œil droit, et dont le champ visuel était sensiblement rétréci, il a pu voir à l'ophthalmoscope des membranes bleuâtres, ondulées et flottantes. Après avoir pratiqué l'énucléation de l'œil, on constata que la membrane hyaloïdienne était détachée en entonnoir dans toute son étendue, pendant que la rétine et la choroïde étaient normales.

Pour ma part, j'ai eu l'occasion d'observer un fait des plus intéressants (1) du décollement de la membrane hyaloïdienne, et qui présente une certaine analogie avec le fait rapporté par Knapp. On apercevait au fond de l'œil une ombre grisâtre à bord bien tranché, sans décollement rétinien, et le champ visuel correspondant était aboli.

Il résulte de tous les faits rapportés ci-dessus que : soit par suite d'une perte considérable de l'humeur vitrée, soit par l'effet de choroïdites ou de cyclites antérieures, soit enfin consécutivement à une distension excessive du globe de l'œil dans la myopie, la membrane hyaloïdienne se décolle dans sa région postérieure, et l'intervalle laissé entre elle et la rétine se remplit d'un liquide séreux.

Gouvêa (2), par des expériences qu'il a faites à ce sujet, est arrivé à démontrer : 1° qu'à la suite de grandes pertes du corps vitré, la membrane hyaloïde se décolle ; 2° que le décollement de cette membrane est suivi du décollement de la rétine ; 3° qu'un décollement de la choroïde peut se produire aussi par suite de l'imbibition des couches externes de la choroïde.

B. **Membranes organisées.** — Les épanchements de sang et de pus en quantité plus ou moins grande peuvent donner lieu à la formation de membranes organisées qui, étant en communication directe avec les vaisseaux de la rétine et de la choroïde, se vascularisent elles-mêmes.

Dans ce cas, on constate à l'ophthalmoscope de larges flocons blanchâtres simulant souvent un décollement de la rétine; la présence de tous les phosphènes permet seule de faire un diagnostic différentiel.

Les faits rapportés par Beck et Stellwag von Carion prouvent que ces membranes se vascularisent. Des exemples plus récents de vascularisation du corps vitré ont été rapportés par Pagenstecher et Otto Becker.

(1) Observation. — En 1869, un fait des plus intéressants de décollement de la membrane hyaloïdienne s'est offert à mon observation. Il s'agissait d'un nommé M. G..., âgé de soixante-sept ans, dont l'œil gauche était affecté d'un décollement général de la rétine, survenu à la suite d'une opération de la cataracte. L'œil droit était fortement myope ; à l'aide du n° 3 concave, le malade pouvait lire les caractères n° 2 de l'échelle typographique. Mais son champ visuel était rétréci concentriquement à un degré tel, qu'il ne voyait que sur une surface de 6 centimètres de large sur 15 centimètres de long. L'examen ophthalmoscopique m'a permis de constater, en présence des médecins Paul, Daguenet, Miard et Morel, l'état suivant : staphylôme postérieur très-prononcé, avec atrophie choroïdienne aussi très-étendue. A la distance d'un diamètre de la papille, on aperçoit une ligne semi-circulaire grisâtre, ressemblant à une sorte d'ombre grisâtre, présentant une ligne régulière assez bien tranchée, qui n'empêchait pas de voir la rétine. Cette ligne ombrée n'était pas flottante ; elle se prolongeait tout autour de la papille, et ne pouvait, selon moi, être due qu'à un décollemeut de la membrane hyaloïdienne.

(2) Gouvêa, *Archiv f. Ophthalm.*, Bd. XV, Abth I, 1869, p. 244.

Bibliographie. — Décollement de la hyaloïde : Iwanoff, *Trois cas de décollement de l'hyaloïde* (*Compte rendu du Congrès international d'ophthalmologie*. Paris, 1867, p. 121); et *Beiträge zur Ablösung des Glaskörpers* (*Archiv f. Ophthalmolog.*, Bd. XV, Abth. II, 1869, p. 1). — H. de Gouvêa, *Resultat einiger Versuche ueber die Enstehung der Glaskörper-Ablösung in Folge von Glaskörperverlust* (*Archiv f. Ophthalm.*, Bd. XV, Abth. I, 1869, p. 244). — Membranes organisées : Beck, *Zeitschrift f. Ophthalm.*, Bd. IV, p. 98.— Stellwag von Carion, *Die Ophthalmologie*, Bd. I, p. 698. — Pagenstecher, *Archiv f. Ophthalm.*, Bd. VII, Abth. II, p. 92. — Otto Becker, *Bericht ueber die Augenklinik der Wiener Universität*. Wien, 1867, p. 106.

ARTICLE VI

PERSISTANCE CONGÉNITALE DES VAISSEAUX HYALOÏDIENS.

Le corps vitré est traversé, comme on sait, pendant la vie fœtale, par un cordon vasculaire se rendant à la fossette hyaloïdienne et à la cristalloïde postérieure. Il se compose de l'artère et de veines qui proviennent de l'artère centrale, de la rétine, de même que la veine aboutit dans la veine centrale, au centre de la papille. Ces vaisseaux disparaissent vers la fin de la vie fœtale; ils s'oblitèrent successivement, d'abord dans la cristalloïde antérieure, puis dans la postérieure, et, en dernier lieu, dans ceux du corps vitré.

Mais il arrive quelquefois que ces vaisseaux ne s'oblitèrent qu'incomplétement, et l'on trouve alors dans l'intérieur du corps vitré un paquet de vaisseaux attaché à la papille et qui flotte dans l'intérieur du corps vitré.

Meissner a été le premier qui a rencontré, dans ses recherches anatomo-pathologiques, la persistance de l'artère hyaloïdienne. Après lui, Saemisch a reconnu la même anomalie avec l'ophthalmoscope dans un œil hypermétrope. Zehender, Toussaint et Mooren rapportèrent des faits analogues, et où l'on pouvait déjà apercevoir les mouvements oscillatoires.

Pour ma part, j'ai eu l'occasion d'observer un fait des plus intéressants (1), un

(1) Observation. — Madame G..., âgée de cinquante ans, demeurant à Paris, vint me consulter le 20 novembre 1873 pour un affaiblissement de la vue de l'œil droit, qui s'était déclaré d'une manière assez rapide, dans l'espace de quelques jours. A l'extérieur on ne trouve aucune lésion, les deux papilles se contractent d'une manière régulière. Les deux yeux sont hypermétropes et astigmates, l'œil gauche lit distinctement avec le n° 10 convexe sphérique et 20 convexe cylindrique axe vertical. L'œil droit ne distingue que le n° 20 de l'échelle. A l'examen ophthalmoscopique, je constate, dans l'œil droit, des nombreux flocons sanguins dans le corps vitré qui paraissent s'attacher à la papille. Dans l'œil gauche, qui est bon, je constate un cordon vasculaire très-distinct attaché à la papille et flottant par son bout libre. Il a en apparence 1 centimètre d'épaisseur, et se compose d'une artère sinueuse, d'une veine et d'un tissu blanchâtre qui les unit. Pendant une immobilité absolue de l'œil, on distingue très-nettement des balancements rhythmiques. A la moindre pression exercée sur le globe, on voit se produire des pulsations rhythmiques qui se prolongent aussi dans les vaisseaux de la papille. L'application des sangsues derrière les oreilles, et quelques autres dérivatifs, suffisent pour améliorer sensiblement la vue de l'œil droit; et déjà le 12 décembre, la malade peut lire les caractères du n° 3 de l'échelle, et à l'examen ophthalmoscopique je constate que les épanchements sanguins se sont en grande partie résorbés, mais j'aperçois un cordon vasculaire beaucoup plus long que dans l'œil gauche. Il est flottant et se compose visiblement d'une artère et d'une autre branche vasculaire plus foncée qui est la veine. En comprimant le globe de l'œil, je provoquai facilement les pulsations rhythmiques dans ce cordon. Il n'était point douteux pour moi qu'il s'agissait de cordon vasculaire hyaloïdien congénital. Le professeur Perrin, du Val-de-Grâce, à qui j'ai montré la malade, le 21 décembre, confirma complétement mon diagnostic.

cordon vasculaire hyaloïdien persistant dans les deux yeux, attaché aux deux papilles, et faisant saillie dans le corps vitré sur une étendue de 1 centimètre et demi, mais n'aboutissant point au cristallin. La malade conserva toujours une vue parfaite, et ne vint me consulter qu'à l'âge de cinquante ans, époque où des épanchements de sang se sont produits dans le corps vitré de l'œil droit.

Cette observation est intéressante à plusieurs titres; elle nous montre d'abord que ces vaisseaux peuvent rester pendant toute la vie sans gêner la vision. Un autre fait non moins caractéristique est la composition du cordon d'une artère et d'une veine enveloppés dans une membrane blanchâtre. Ces vaisseaux sont susceptibles de se rompre, et donnent lieu à des hémorrhagies.

Bibliographie. — Meissner, *Zeitschrift für rat. Medicin*, 1857, p. 562. — Saemish und Zehender, *Klinische Monatsblätter*, 1863, p. 258. — Toussaint, *Klinische Monatsbl.*, 1863. p. 349. — Galezowski, *Recueil d'ophthalmologie*. Paris, 1874, juillet.

ONZIÈME PARTIE

NERF OPTIQUE

CHAPITRE PREMIER

ANATOMIE ET PHYSIOLOGIE.

Anatomie. — Une des parties les plus importantes du fond de l'œil que l'on examine avec l'ophthalmoscope, est le point d'émergence du nerf optique appelé *papille*.

C'est par l'intermédiaire de ce nerf que l'œil se trouve en communication avec le cerveau, et notamment avec des centres optiques.

Pour bien comprendre le rôle physiologique du nerf optique, il faut l'étudier dans ses rapports avec les centres visuels. Nous croyons donc utile de décrire d'abord l'origine de ces nerfs et leurs rapports avec d'autres parties du cerveau, puis nous étudierons la structure intime de la papille et du nerf optique.

A. Origines des nerfs optiques. — Ces nerfs tirent leur origine des tubercules

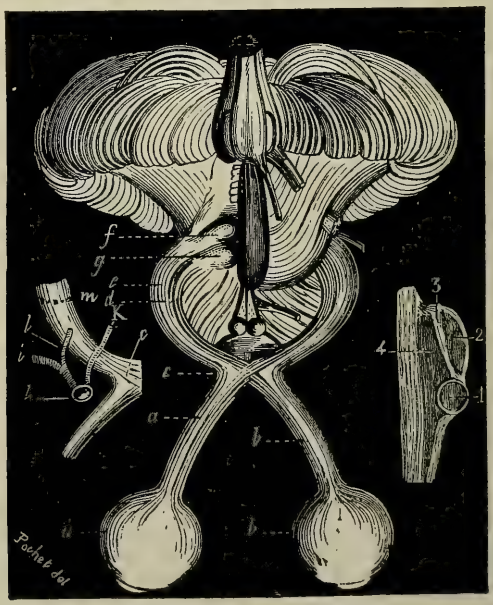

Fig. 299. — Origines des fibres optiques et leur entrecroisement dans le chiasma (*).

quadrijumeaux *nates et testes* (fig. 299, *f g*), qui constituent, d'après les recherches

(*) *a*, *a*, *c*, fibres nerveuses externes qui se rendent directement d'un hémisphère à la moitié externe de la rétine de l'œil correspondant; *b*, *b*, fibres nerveuses internes s'entrecroisant dans le chiasma et se rendant à la moitié interne de la rétine de l'œil opposé; *g* et *f*, tubercules quadrijumeaux; *d*, *c*, corps genouillés. — 1, noyau du tubercule supérieur, rond, gris rougeâtre; 2, noyau du tubercule antérieur; 3, substance blanche qui sépare les deux noyaux; 4, partie grise servant de communication entre le tubercule du côté opposé. — *l*, artère optique antérieure provenant de la cérébrale moyenne, *i*; *m*, artères optiques moyennes, ou genouillées, provenant du plexus choroïdien. (Galezowski.)

de Magendie, Longet et d'autres physiologistes, le centre principal de la fonction visuelle. De chaque tubercule postérieur se détache une petite bandelette médullaire, qui passe au devant du faisceau triangulaire latéral de l'isthme pour aboutir en avant au *corps genouillé interne*. En avant et en dehors existe un autre prolongement qui se rend directement au *corps genouillé externe*.

Le corps genouillé interne est moins volumineux que l'externe, mais il est plus saillant. L'externe forme une éminence oblongue, qui contourne l'extrémité postérieure et inférieure de la couche optique.

Des corps genouillés partent deux racines blanches, externe (*e*) (fig. 299) et interne (*d*), se réunissant en une bandelette qui porte le nom de *bandelette optique*. Cette dernière contourne la face inférieure des pédoncules cérébraux, passe près du bord interne de la grande fente de Bichat, pour se porter vers la base du cerveau. Dans ce trajet elle s'arrondit, se rapproche de la ligne médiane où elle se rencontre avec la bandelette du côté opposé pour y former un large carré, que nous appelons *chiasma des nerfs optiques* (*c*).

En soulevant le chiasma et en le portant un peu en arrière, on aperçoit une lamelle grise triangulaire dont le point de départ est l'espace compris entre les pédoncules des corps calleux; de là elle se dirige vers le bord inférieur du chiasma et constitue la *racine grise des nerfs optiques*.

Du bord antérieur du chiasma se détachent deux cordons arrondis qui sont les *nerfs optiques;* ils se portent en avant, franchissent les trous optiques, et, après avoir parcouru une partie de la cavité orbitaire, ils gagnent chacun le globe de l'œil, traversent la sclérotique dans le segment postérieur et interne et arrivent là à la surface de la rétine pour y constituer la *papille*.

Dans ce long trajet intra-crânien, les organes centraux optiques sont en rapport avec les organes suivants :

1° Les *tubercules quadrijumeaux :* avec la glande pinéale au moyen de quatre faisceaux blancs; avec la valvule de Vieussens, à l'aide de son frein ; avec le cervelet, à l'aide des pédoncules supérieurs du cervelet (*processus cerebelli ad testes*) ; avec la moelle allongée, au moyen des faisceaux antéro-latéraux du bulbe, ou du ruban de Reil qui, en s'incurvant au-dessous des tubercules, forme là une sorte de commissure.

2° Les *corps genouillés :* par leur surface libre avec la cavité des ventricules latéraux, tandis que par l'autre surface ils se confondent avec la face inférieure et postérieure de la couche optique.

3° Les *bandelettes optiques :* avec les pédoncules cérébraux en haut et en dedans ; en bas et en dehors elles sont libres et correspondent aux circonvolutions de la partie interne des *lobes moyens*. Plus en avant, elles se trouvent en contact avec la membrane perforée et en dernier lieu avec l'os sphénoïde.

Les recherches de Gratiolet (1) semblent démontrer que les fibres nerveuses, émanant d'une des racines du nerf optique qui contourne la couche optique, s'épanouissent en éventail dans toute la longueur du bord supérieur de l'hémisphère, depuis l'extrémité supérieure du lobe occipital jusqu'au sommet du lobe pariétal. Rien n'a confirmé cette assertion.

4° Le *chiasma :* en haut, avec la membrane qui forme le plancher antérieur du troisième ventricule, et en arrière avec le tuber cinereum. En bas, il repose sur la glande pituitaire et la selle turcique.

Structure intime. — La structure des tubercules quadrijumeaux est très-complexe, ils sont couverts de la substance blanche, la masse interne est grisâtre. Dans le tubercule postérieur, j'ai pu constater (2) un vrai noyau rond (fig. 254, 1) gris-rou-

(1) Gratiolet, *Comptes rendus de l'Académie des sciences*, 1854, p. 276.

(2) Galezowski, *Sur les altérations du nerf optique et sur les maladies cérébrales*, Paris, 1866, p. 31.

geâtre. Le noyau du tubercule antérieur est moins accusé, il est oblong (fig. 299, 2), les deux noyaux sont séparés par une substance blanche.

Les corps genouillés sont constitués aussi à l'intérieur par une substance grise, leur enveloppe est au contraire blanchâtre.

Les bandelettes optiques sont composées des fibres nerveuses. Arrivées au chiasma, les fibres les plus internes (fig. 299, *d*) s'entrecroisent comme l'avait démontré pour la première fois Wollaston, et se rendent à l'œil du côté opposé, tandis que les fibres les plus externes (*c*, *e*) ne s'entrecroisent pas, et se rendent à l'œil correspondant.

Biesiadecki (1) a fait des recherches des plus remarquables sur la structure du chiasma et il est arrivé à cette conclusion que chez certains animaux toutes les fibres des deux nerfs optiques s'entrecroisent et passent de l'hémisphère droit à l'œil gauche et de l'hémisphère gauche à l'œil droit. La figure 300 représente une coupe horizontale



FIG. 300. — Coupe horizontale du chiasma près de la surface inférieure.

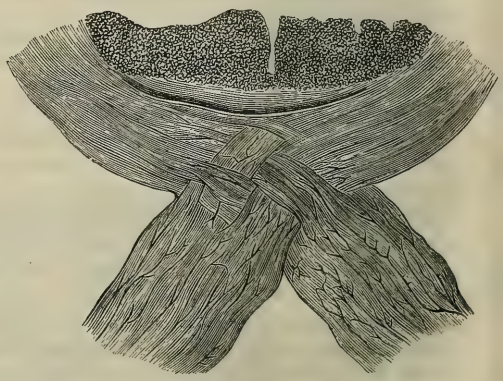

FIG. 301. — Coupe du chiasma vers le milieu de son épaisseur.

faite dans la couche inférieure du chiasma de *Buteo vulgaris*. Les fibres s'y croisent sous forme de bandes rubanées. La figure 301 présente la coupe horizontale à peu près vers le milieu de l'épaisseur du chiasma, près de son bord inférieur, derrière lequel on aperçoit la section du troisième ventricule.

Cette disposition, qui est ici si bien démontrée chez quelques autres animaux, ne nous paraît pas être la même chez l'homme, et nous maintiendrons jusqu'à nouvelle preuve l'opinion de Wollaston.

Dans le chiasma, Hannover admet l'existence de la commissure antérieure (*commissura arcuata anterior*) formée par les fibres nerveuses qui ne vont que d'un œil à l'autre, et n'ont aucune communication avec le cerveau. Nélaton présenta, en 1833, à la Société anatomique, un cerveau dans lequel le chiasma était en partie détruit, pendant que les fibres externes se continuaient de chaque côté avec les nerfs optiques correspondants ; il y avait, en outre, une commissure antérieure intacte.

B. NERF OPTIQUE ET PAPILLE. — Les nerfs optiques proviennent directement de deux angles antérieurs du chiasma, franchissent les trous optiques, et, après avoir parcouru une partie de la cavité orbitaire, ils pénètrent dans le globe de l'œil, à sa partie postérieure, à $0^m,003$ en dedans et $0^m,001$ au-dessous de l'axe visuel.

Dans ce trajet intra-crânien, il est en rapport, par son bord externe, avec la carotide interne ; puis il passe par le trou optique et la gaîne fibreuse, formée par les

(1) Biesiadecki, *Ueber das Chiasma nervorum opticarum des Menschen und Thiere*, Wien. *Sitzungsb. d. math. naturwiss. Classe*, Bd. XLII, Jahrg, 1861, p. 86.

insertions postérieures des muscles droits. Dans la cavité orbitaire, il se trouve placé au-dessus de l'artère ophthalmique, qui passe avec lui par le même trou optique et la croise ensuite de haut en bas et de dedans en dehors. Plus loin, il est entouré des artères et des nerfs ciliaires, et se trouve enveloppé par le tissu cellulo-graisseux.

Gaînes des nerfs optiques. — Les bandelettes et le chiasma, de même que les nerfs optiques, sont enveloppés de la membrane vasculaire appelée *pie-mère*, qui se prolonge sans interruption jusqu'au globe de l'œil, constituant ainsi la *gaîne interne* du nerf optique (fig. 302, B).

A la base du cerveau et dans la partie antérieure, l'*arachnoïde* recouvre la face

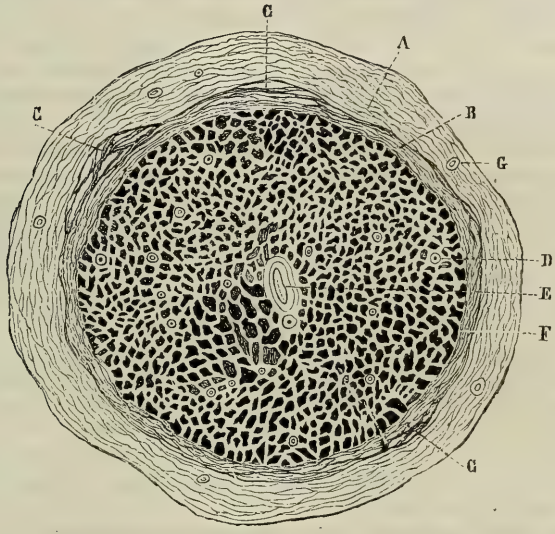

Fig. 302. — Coupe transversale du nerf optique, d'après Ritter (*).

inférieure des nerfs optiques et du chiasma, mais elle ne dépasse pas le trou optique et ne prend pas part à la formation des gaînes du nerf optique lui-même.

La gaîne externe de ce même nerf (fig. 302, A) est constituée par le prolongement de la dure-mère. Les deux gaînes, externe et interne, sont réunies par du tissu cellulaire lâche et délié, qui peut être, selon nous, considéré comme la continuation directe du tissu cellulaire sous-arachnoïdien.

La gaîne externe ou fibreuse, en arrivant au globe de l'œil, se réfléchit tout entière sur la sclérotique pour se confondre avec elle. La gaîne interne est moins épaisse et moins dense que l'externe ; elle donne des prolongements ou cloisons multiples dans l'intérieur du nerf optique, et constitue des canaux longitudinaux dans lesquels sont logées des fibres optiques, réunies ordinairement en faisceaux. La figure 302 représente, d'après Ritter, la section du nerf optique pratiquée à 6 millimètres de la pupille, à un grossissement de 10 diamètres. En se rapprochant du trou sclérotical, le nerf optique se rétrécit sensiblement et subit une sorte d'étranglement avant de s'engager dans le globe de l'œil.

La gaîne externe est pourvue d'une grande quantité de plexus nerveux dont l'existence a été démontrée pour la première fois par Sappey (1). Ces nerfs suivent les

(1) Sappey, *Journal d'anatomie et de physiologie de Robin*, t. V, 1868, p. 47.

(*) A, gaîne externe ; B, gaîne interne ; C, tissu celluleux lâche interposé entre les deux gaînes ; D, vaisseaux sanguins du nerf ; E, vaisseaux centraux ; F, vaisseaux les plus étroits du nerf ; G, vaisseau de la gaîne externe. — Grossissement, 10 diamètres.

vaisseaux, et on les retrouve non-seulement dans cette gaîne, mais aussi le long de l'artère centrale de la rétine.

La gaîne interne ne s'arrête pas, d'après Donders (1), à la limite scléroticale, mais les cloisons qu'elle forme pour les fibres nerveuses suivent ces dernières dans le trou sclérotical, jusqu'au niveau de la choroïde, et se prolongent entre la choroïde et la sclérotique avec les fibres de la membrane élastique. A l'examen ophthalmoscopique je les ai vues se prolonger jusqu'au niveau de la rétine.

Lame criblée. — Le trou sclérotical que franchit le nerf optique est aussi traversé par des fibres scléroticales abondantes se croisant dans tous les sens et formant une sorte de membrane criblée. Cette disposition était évidemment nécessaire pour donner au nerf optique une grande force de résistance à la pression intra-oculaire.

Le nerf optique ne peut donc pas franchir le trou optique en masse, mais chaque fibre ou paquet de fibres isolées passe par une ouverture séparée de la lame criblée. La même chose a lieu pour les vaisseaux qui ont des loges et des ouvertures spéciales dans cette même lamelle.

Vascularisation des organes centraux visuels et des nerfs optiques. — Les organes centraux visuels sont très-vasculaires ; ils reçoivent, comme nous les avons décrits les premiers, des branches qui leur sont spécialement destinées (2). Les recherches de Albutt (de Londres) (3) ont complétement confirmé ma manière de voir, et ce n'est que dans quelques cas qu'il a vu une disposition différente. Ces parties reçoivent leur nutrition par les vaisseaux suivants :

1° Une branche artérielle entre dans le bord postérieur du *testes* et se distribue dans ce dernier ; c'est l'*artère du testes* ou *optique postérieur*.

2° Quatre vaisseaux assez volumineux s'engagent dans la bandelette optique au niveau du bord postérieur des pédoncules cérébraux en *m* (fig. 299). Deux de ces vaisseaux sont des artères, et nous les désignons sous le nom d'*artères optiques moyennes* ou *genouillées*. Elles proviennent du plexus choroïdien.

3° Une branche assez volumineuse *l* (fig. 254), provenant de la cérébrale moyenne (*i*), se rend à la partie antérieure de la bandelette optique. Nous la nommons l'*artère optique antérieure*.

4° Quelques rameaux filiformes vont de la pie-mère au chiasma.

5° L'artère centrale de la rétine est une branche directe de l'artère ophthalmique, et quelquefois provient de la ciliaire postérieure externe. Elle pénètre dans le nerf optique à *un* centimètre de la sclérotique, et chemine dans son épaisseur au voisinage de la veine centrale dans une gaîne spéciale. Après avoir franchi le trou spécial de la lame criblée, elle se divise au moment d'arriver à la surface de la papille en deux branches, une supérieure et l'autre inférieure ; de là elle se répand sur la rétine et sert à sa nutrition.

6° *Les vaisssaux capillaires ou nourriciers du nerf optique et de la pupille.* — Ils sont très-nombreux et donnent la coloration rosée à la papille. Les expériences que nous avons établies avec le docteur B. Auger (4) nous ont permis de démontrer que la nutrition du nerf optique est presque complétement indépendante de celle des vaisseaux rétiniens ; elle dépend des vaisseaux cérébraux et non de l'artère centrale de la rétine. Longtemps on a cru à tort qu'ils provenaient de l'artère centrale. Actuellement même, Leber a accepté cette même opinion erronée et déclare que cela résulte de ses recherches microscopiques.

Rien n'est plus hypothétique que son opinion, et le microscope ne peut rien lui enseigner sur l'origine de ces capillaires. Tout au contraire, les observations patholo-

(1) Donders, *Archiv von Graefe*, Bd. I, Abth. II, p. 83.

(2) Galezowski, *Étude ophthalmoscopique sur les altérations du nerf optique, etc.* Paris, 1866, p. 34.

(3) Albutt, *Medic. Times and Gazette*, 9 may 1868, p. 496.

(4) B. Auger, *Nouveaux éléments d'anatomie chirurgicale.* Paris, 1869, p. 343.

giques nous donnent parfaitement raison. Ainsi l'atrophie des vaisseaux rétiniens dans la rétinite pigmentaire n'empêche pas la papille à conserver sa teinte rouge qui provient des vaisseaux méningés. Dans une embolie de l'artère centrale de la rétine, où toutes les branches sont abolies, une partie de la perception lumineuse reste, et elle est due aux vaisseaux qui viennent des méninges à la papille et se répandent dans la partie voisine de la rétine.

Physiologie. — Le nerf optique est le nerf exclusif de la vision et nul autre ne peut le remplacer dans ses fonctions, c'est au moyen de ce nerf que les impressions lumineuses de la rétine se transmettent au centre nerveux visuel. — Ch. Bell et Magendie ont démontré que le nerf optique est complétement insensible aux irritations mécaniques. Lorsqu'on le coupe, comme, par exemple, dans l'énucléation de l'œil, le malade éprouve la sensation de la lumière, comme j'ai pu m'en convaincre sur quelques-uns de mes opérés.

Mais le nerf optique n'est pas apte à saisir par lui-même les impressions lumineuses venues du dehors; en effet, il n'y a qu'un seul point dans toute l'étendue de la rétine qui forme un punctum cæcum dans le champ visuel, c'est la papille du nerf optique.

Les *tubercules quadrijumeaux* sont considérés comme des centres optiques. Il résulte de toutes les expériences qu'après l'ablation des tubercules quadrijumeaux ou bijumeaux (selon la classe des vertébrés), un animal ne peut plus voir les objets qui l'entourent. C'est ainsi que Vulpian et Philippeaux ont établi que si l'on blesse ou détruit les tubercules quadrijumeaux, il en résulte la perte de la vue avec immobilité et dilatation de la pupille. Adamück démontre que les tubercules quadrijumeaux sont des organes d'innervation pour les pupilles.

Gratiolet place l'organe central de la vision dans les lobes cérébraux, mais ce fait n'est pas encore démontré. Il est vrai que Magendie (1) et Flourens (2) affirmaient que, lorsqu'on enlève à un animal le lobe cérébral d'un côté, l'animal ne voit plus de l'œil du côté opposé. Mais Bouillaud (3), par ses expériences, est arrivé à des résultats diamétralement opposés, et il est porté à croire qu'un animal sans lobes cérébraux perçoit des sensations lumineuses. Longet a relaté des faits pathologiques qui démontrent que chez l'homme, la vue peut rester intacte dans les deux yeux malgré l'atrophie considérable d'un hémisphère, ou malgré une perte énorme de sa substance dans certaines lésions traumatiques du cerveau.

Le rôle des corps genouillés n'est pas encore établi.

Quant aux couches optiques, nous savons aujourd'hui d'une manière positive qu'elles ne remplissent aucun rôle dans la vision ; il n'y a que la surface corticale, à laquelle sont accolés les corps genouillés et l'origine des bandelettes optiques qui sont en rapport direct avec l'organe de la vision.

CHAPITRE II

MODE D'EXPLORATION DU NERF OPTIQUE ET DE SA PAPILLE.

L'étude des affections du nerf optique présente des difficultés considérables, qui se traduisent surtout par les embarras qu'on rencontre dans le diagnostic de ses

(1) Magendie, *Précis élémentaire de physiologie*, t. I, p. 244. Paris, 1836.

(2) Flourens, *Recherches expérimentales sur les propriétés et les fonctions du système nerveux, etc.*, 2e édit. Paris, 1842, p. 31.

(3) Bouillaud, *Recherches expérimentales sur les fonctions du cerveau en général et sur celles de sa portion antérieure en particulier* (*Journal de physiol. expérim.*, t. VI, p. 527, 1820).

différentes affections. La disposition anormale des vaisseaux et la coloration variée des papilles chez les individus peut faire penser à une maladie là où l'œil et la vue sont sains. D'autre part, on rencontre fréquemment des troubles visuels très-prononcés sans que pourtant l'ophthalmoscope fournisse les signes caractéristiques de l'affection.

Comment faire alors le diagnostic à l'aide de l'ophthalmoscope seul, si les signes qu'il fournit sont négatifs? Quelle méthode doit-on suivre pour ne pas confondre une anomalie ou un défaut de réfraction avec un état pathologique?

Pour échapper à toutes ces difficultés, il ne faut point se contenter de l'examen ophthalmoscopique seul, mais on doit aussi examiner l'individu au point de vue de l'acuité de la vision, du champ visuel, de la faculté chromatique et d'autres phénomènes subjectifs. Voici l'ordre dans lequel cette investigation doit être pratiquée :

A. **Examen ophthalmoscopique.** — Pour trouver plus facilement la papille du nerf optique, on doit se conformer aux indications suivantes :

1° On fait regarder le malade au loin, mais en même temps à 20 degrés en dedans et en haut de telle sorte que, pour trouver la papille de l'œil gauche, le malade regardera à droite et légèrement en haut; il portera son regard à gauche quand on voudra trouver la papille droite.

2° La première chose qu'on doit chercher à apercevoir distinctement, c'est le fond rouge de l'œil avec quelques vaisseaux rétiniens, et comme tous ces vaisseaux se dirigent vers la papille, on jugera par leur direction de quel côté elle est située. On s'en rendra encore plus facilement compte lorsqu'on apercevra l'angle de bifurcation d'un vaisseau, dont le sommet est toujours dirigé du côté de la papille.

3° Pour arriver, dans l'examen à l'image renversée, à la papille, on doit se rappeler que si la papille est en haut, l'observateur devra porter son œil et le miroir un peu en haut; lorsque la papille se trouve à droite, c'est aussi à droite que l'observateur devra se porter avec son miroir, et ainsi de suite.

Après avoir exécuté ces quelques mouvements, on arrive facilement à trouver l'émergence du nerf optique.

4° Pour savoir si la partie qu'on voit de prime abord est rapprochée ou éloignée de la papille, on se déplace avec le miroir légèrement à droite ou à gauche, et on observe si la nouvelle partie du fond de l'œil qu'on aperçoit est plus rouge ou plus pâle; si dans ce déplacement, le fond de l'œil apparaît plus pâle, ce sera un signe non douteux qu'on se rapproche de la papille.

5° Si la pupille n'est pas suffisamment dilatée, on aura de la peine à trouver la papille, d'autant plus si une partie du champ pupillaire est masquée par le reflet central de la cornée. Pour obvier à ces inconvénients, on recommandera au malade de regarder au loin et de côté; pendant ce temps, on cherchera d'abord à voir les parties voisines de sa papille, et on s'approchera progressivement de l'un ou de l'autre de ses bords. Si cela ne suffit pas, on dilate la pupille.

6° Lorsque l'œil est hypermétrope, on peut voir très-distinctement la papille à un simple éclairage direct du miroir. L'image qu'on voit ainsi est droite.

Si l'on ne trouve pas du premier coup la papille à l'image droite, on devra suivre les vaisseaux de bas en haut, lorsqu'on la suppose en haut, et ainsi de suite.

B. **Examen de l'acuité de la vision.** — Dans la faculté de la vision, il y a

deux phénomènes bien distincts à noter, la vision principale, permettant la perception des objets les plus fins, et la vision secondaire ou vague que l'on a des objets qui nous entourent, sans que nous les regardions. La première faculté s'appelle *acuité de la vision* ou *vision centrale;* la seconde, la *vision périphérique* ou *champ visuel périphérique.*

Il est aujourd'hui démontré que les sensations lumineuses sont perçues avec d'autant plus de netteté qu'elles sont plus rapprochées du centre de la macula. Dans la macula elle-même, il n'y a qu'une portion très-petite, placée au centre, qui soit capable de percevoir les objets fins avec toute la netteté désirable. Cette partie, c'est le centre qui se présente à l'ophthalmoscope sous un diamètre de $0^{mm},005$; les autres parties de la macula sont moins sensibles. C'est ce point central qui nous fait voir les plus fins détails des objets ; c'est cette minime portion de la rétine qui permet au graveur de fixer et de distinguer les plus fines lignes et les stries délicates de sa gravure, mais à condition que son attention soit dirigée sur le seul et unique point qu'il veut distinguer. Rien ne peut égaler le degré de sensibilité des éléments nerveux occupant le centre de la macula. Smith a calculé, d'après l'angle d'incidence des rayons, que le plus petit point sensible de la rétine avait un 1/8000e de pouce; selon Volkmann, le diamètre de la plus petite image projetée sur la rétine est de 0,000060 de ligne, ce qui correspond à peu près au diamètre des bâtonnets. Chaque bâtonnet est isolé et communique directement avec le cerveau par l'intermédiaire des fibres nerveuses ou *cylinder axis;* par conséquent, toute image qui pourra se dessiner sur le bâtonnet pourra être vue distinctement.

Tous les yeux normaux ont à peu près un degré égal d'acuité de la vision. En supposant la réfraction de l'œil normale, on peut trouver une unité, que chaque œil pourra voir nettement.

Pour reconnaître le degré d'acuité de la vue, Jaeger a formé une échelle des caractères d'imprimerie de différentes grandeurs, depuis le n° 1 (corps 3), dont les lettres mesurent à peu près un tiers de millimètre, jusqu'au n° 20 (corps 60), de 2 1/4 centimètres en hauteur.

Au point de vue scientifique, cette échelle présentait quelques défauts : l'unité choisie par lui n'avait aucun rapport avec l'élément rétinien, et les rapports entre les différents numéros des caractères n'étaient pas réguliers.

L'échelle de Snellen (1), ainsi que celle de Giraud-Teulon (2), diffère de celle de Jaeger en ce que le premier caractère est choisi d'une dimension égale à 10 millimètres; le plus fort numéro de la série, marqué par CC, mesure 20 millimètres. Les caractères intermédiaires ont une grandeur croissante de 10 en 10 millimètres.

Ces différentes échelles permettent de mesurer exactement l'acuité de la vision, soit à l'état normal, soit à l'état morbide.

Mon échelle typographique (3) est construite d'après le principe de Snellen, mais pour les caractères des plus grandes dimensions, et notamment des numéros

(1) Snellen, *Test-Types*, fourth édition. Londres, 1868.

(2) Giraud-Teulon, *Mémoire sur la mesure de la sensibilité de la rétine et présentation d'une nouvelle échelle typographique* (*Compte rendu du Congrès d'ophthalmologie.* Paris, 1862, p. 97).

(3) Galezowski, *Échelles typographiques et chromatiques.* Paris, 1874.

20, 30, 40, 50, 70 et 100, j'ai fait établir les caractères blanc sur le fond noir, pensant que pour les distinguer, la rétine ne reçoit d'excitation que dans l'étendue des lettres blanches, tandis que le reste du tableau étant noir, n'impressionne point la rétine et fatigue moins la vue.

Pour constater l'état de la rétine, on fait lire le n° 1 ou 2 de l'échelle, avec ou sans lunettes. Celui dont la rétine est saine devra nécessairement distinguer ces caractères. En supposant que le sujet examiné ne puisse le faire, on essayera les verres biconvexes n°s 10, 8, 6, etc., simples ou associés aux verres cylindriques. Si, malgré ces lunettes, la lecture ne peut se faire, c'est qu'il existe une altération quelconque dans une des membranes internes de l'œil.

L'acuité visuelle varie avec l'âge, même dans les yeux normaux, si l'on doit s'en rapporter aux recherches faites par Vroesom, de Haan, sur 281 individus.

1° L'acuité visuelle, selon lui, ne diminue pas jusqu'à l'âge de vingt-sept ans;

2° Elle est supérieure, en moyenne, à l'unité de Snellen et de Giraud-Teulon, jusqu'à quarante-deux ans;

3° La diminution de l'acuité visuelle occasionnée par l'âge provient de l'altération de transparence des milieux réfringents et d'un affaiblissement de l'appareil sensoriel;

4° Elle diminue plus rapidement dans l'œil myope que dans l'œil emmétrope.

Mais la diminution physiologique de l'acuité visuelle ne peut point être comparée à celle qu'on rencontre dans les affections de la papille du nerf optique et de la rétine, ce qui du reste peut être facilement reconnu au moyen de l'échelle des caractères.

C. **Examen du champ visuel.** — 1. *Champ visuel normal.* — Le champ visuel périphérique est tout aussi important que la vision centrale elle-même; car il nous permet de voir à la fois et l'objet que nous fixons et ceux qui l'entourent. C'est la faculté la plus précieuse dont la nature nous ait doté pour notre vie indépendante : nous pouvons nous conduire seuls tant que le champ visuel est conservé, quand même la vision centrale serait atteinte.

Les éléments essentiels de la rétine s'étendent jusqu'à l'*ora serrata;* par conséquent, sur tout cet espace, les images des objets extérieurs peuvent s'imprimer plus ou moins facilement, qu'ils soient ou non éloignés du centre optique.

Le champ visuel est, par conséquent, très-large; il s'étend dans tous les sens autour du point central de fixation correspondant à la macula. Chaque partie de la rétine reçoit des rayons qui viennent du côté opposé à celle où elle est placée, comme on peut en juger par la figure 303.

Mais le champ visuel normal est rétréci dans certaines directions, et cette diminution tient à la proéminence plus ou moins grande des différentes parties de la face. Ainsi, en haut, il est sensiblement amoindri par le bord supérieur de l'orbite; en bas, le champ visuel n'est limité que très-faiblement par les pommettes; du côté externe, il a le plus d'étendue; en dedans on trouve sa plus grande échancrure qui dépend de la protubérance nasale fortement prononcée en bas, c'est pourquoi la vision de chaque œil est échancrée dans la partie inférieure et interne, comme on peut en juger par la figure 304. Ce défaut n'existe que séparément pour chaque œil; en regardant des deux yeux, nous le corrigeons complétement.

Dans le champ visuel normal physiologique, il y a une partie qui n'est point

sensible et se présente comme une tache noire. Cette partie insensible ou *aveugle* correspond à la papille du nerf optique, et on l'appelle *punctum cæcum*. Mariotte

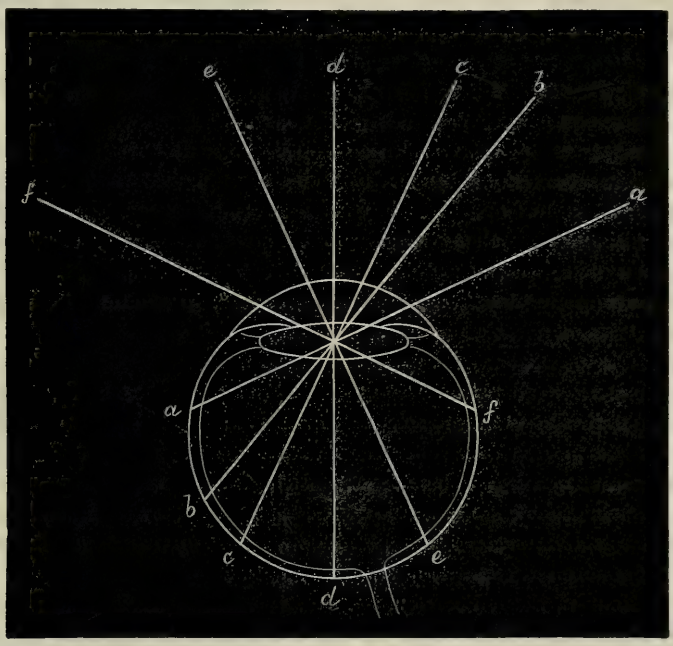

FIG. 303. — Rapport entre le champ visuel et les différentes positions de la rétine (*).

est le premier qui l'ait remarqué. On aperçoit facilement ce point aveugle, lorsqu'on fixe d'un œil, l'autre étant fermé, un des deux points noirs marqués sur



FIG. 304. — Champ visuel normal.

une feuille de papier, et qui sont distants de 6 centimètres. En approchant ou en

(*) *a* et *f f* représentent les limites du champ visuel externe et interne, et qui correspondent aux parties périphériques de la rétine; *b b*, *c c*, etc., indiquent la direction des rayons lumineux se rapprochant de plus en plus vers la ligne *d d* de l'axe optique.

éloignant ce papier, on verra, à un moment donné, qu'un des deux points disparaît ; ce qui tient à ce que ce point correspond à la papille qui ne voit pas. Le *punctum cæcum* se trouve ordinairement à 5 centimètres en dedans du point fixé. Dans quelques cas pathologiques, il peut augmenter sensiblement et troubler la vision.

De Graefe l'a constaté dans la myopie très-prononcée, et nous-même avons pu l'observer dans les plaques congénitales fibreuses de la rétine.

2. *Rétrécissement du champ visuel.* — L'étendue du champ périphérique peut être sensiblement réduite d'un seul côté ou dans tous les sens par des altérations de la rétine et du nerf optique. Il y aura alors rétrécissement périphérique, unilatéral ou circulaire du champ visuel, qu'il importe de préciser exactement avant tout examen ophthalmoscopique.

Différents procédés d'exploration du champ visuel. — L'exploration du champ visuel se fait de la manière suivante :

On place le malade devant un tableau noir ou une grande feuille de papier à la distance de la vision distincte, et on lui fait fixer d'un seul œil (l'autre étant fermé) le point central, que l'on a eu soin de marquer. On agite ensuite un objet quelconque en haut, en bas, à droite et à gauche, et l'on s'informe si le malade, en fixant le point central, voit en même temps cet objet. Après avoir marqué successivement sur le tableau tous les points où l'objet n'est plus aperçu, en haut, en bas, à droite et à gauche, on les réunit par une ligne, et l'on a ainsi une figure plus ou moins irrégulière qui exprime le champ visuel du malade.

Robert Houdin, Sous, Foerster, ont construit des appareils spéciaux pour mesurer avec précision l'étendue du champ visuel, mais ces appareils ne présentent pas d'avantage réel et ne sont point usités.

Dans la pratique journalière nous nous servons du procédé suivant : Nous faisons fixer au malade un objet quelconque (une boule luisante) placé à une distance de 26 centimètres; et, pendant ce temps, nous portons la main successivement dans toutes les directions, en dehors, en haut, en bas, etc., du point de fixation. Dès que la main passe dans la partie du champ visuel altérée, le malade ne la voit plus, et nous pouvons juger facilement quelles sont les limites du champ visuel conservé.

Je me sers encore, dans ce même but, d'un moyen qui se rapproche de celui que de Graefe a mis en usage. Le sujet étant placé dans une chambre noire, regarde fixement le doigt qu'on tient devant lui à 25 centimètres; et, pendant ce temps, je promène tout autour de ce doigt une petite bougie allumée. En l'écartant de plus en plus, tantôt à droite, tantôt à gauche, en bas ou en haut, on précise avec exactitude les limites du champ visuel et son degré de rétrécissement.

Périmètre de Foerster. — Pour faire la mensuration exacte du champ visuel, Foerster a construit un appareil appelé périmètre. Il se compose d'un demi-cercle traversé dans son milieu par un axe autour duquel le cercle exécute des mouvements de rotation. Il y a deux cercles, un pour l'œil droit, l'autre pour l'œil gauche (fig. 305 et 306).

Chaque cercle du cadran est divisé en 90 degrés et en 20 rayons, lesquels à leur tour sont divisés en 70 parties. La tache de Mariotte M est située plus près du centre du champ visuel que le point de fixation F qui se trouve à 15 degrés du côté interne de la tache de Mariotte. La partie ombrée exprime le champ visuel

normal. En rendant dans ce périmètre plus noires toutes les parties qui correspondent au champ visuel détruit, on exprimera ainsi très-exactement l'étendue du champ visuel conservé, comme cela se voit sur les figures 307 et 308.

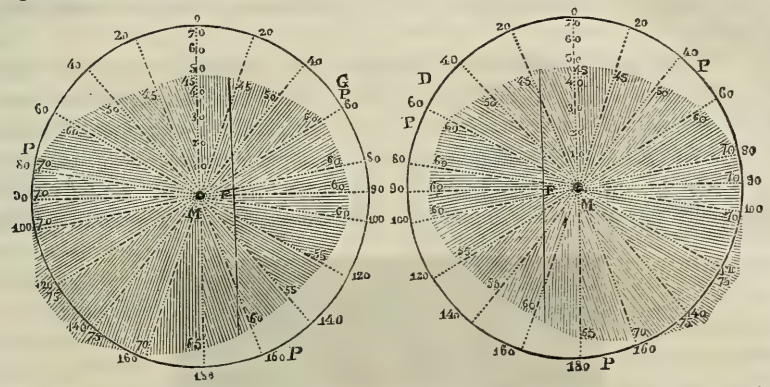

Fig. 305. — Périmètre pour l'œil droit. Fig. 306. — Périmètre pour l'œil gauche.

3. *Différentes formes de rétrécissement du champ visuel.* — *a.* Le champ visue peut être rétréci au même degré dans tous les sens, et quelquefois à un si haut

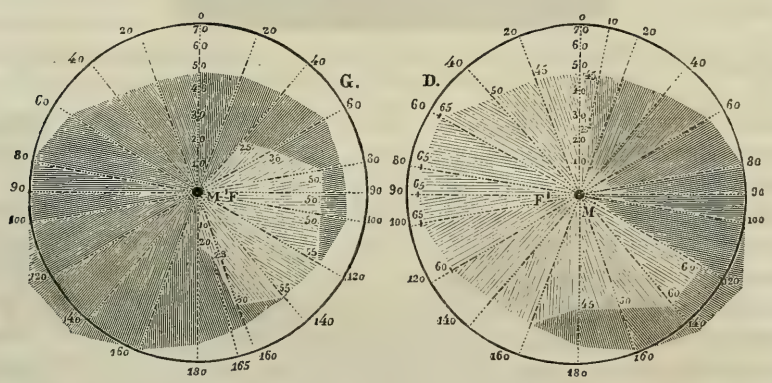

Fig. 307 et 308. — Rétrécissement du champ visuel périphérique dans les deux yeux.

point qu'il ne reste plus d'intacte, autour de ce point central, qu'une zone claire de quelques centimètres, au delà de laquelle toute vision est abolie.

b. Le champ visuel peut être diminué plus particulièrement du côté interne ou externe qu'ailleurs.

Dans les excavations glaucomateuses de la papille, il y a toujours une diminution notable de la vision périphérique, et principalement du côté interne. On voit un rétrécissement analogue du champ visuel dans les décollements de la rétine.

c. Hémiopie. — Il y a encore une forme toute particulière du rétrécissement du champ visuel, qui est principalement propre aux maladies cérébrales. C'est l'hémiopie.

Le mot *hémiopie* signifie *vision par moitié, visus dimidiatus ;* par conséquent, tout affaiblissement partiel de la vue dans lequel la moitié du champ de la vision

est complétement perdue pendant que l'autre moitié reste intacte, doit être désigné sous le nom d'hémiopie.

Les malades qui présentent ce symptôme conservent la vision centrale; mais, à quelques millimètres ou centimètres au delà, commence la zone où rien n'est plus perceptible.

On doit distinguer deux sortes d'hémiopie : une, cérébrale, qui se lie intimement aux affections de l'encéphale; une autre, rétinienne, qui dépend de l'altération de la membrane nerveuse de l'œil. L'hémiopie cérébrale se présente à son tour sous deux formes : l'*hémiopie homonyme* et l'*hémiopie croisée*.

Dans la première, une seule moitié droite AAA ou une seule gauche BBB du champ visuel est abolie simultanément dans les deux yeux (fig. 309). Les deux



Fig. 309. — Entrecroisement des fibres optiques dans le chiasma et leur distribution dans les deux yeux (*).

formes se rencontrent, en effet, très-fréquemment dans certaines variétés d'affections cérébrales. Cette diminution du champ visuel est ordinairement limitée par une ligne presque verticale penchée légèrement, soit à droite, soit à gauche.

Dans l'*hémiopie croisée*, la moitié externe ou interne du champ visuel de chaque œil est complétement obscure. Lorsque l'anesthésie rétinienne porte sur les parties internes de cette membrane, et que ses parties externes fonctionnent bien, il y a une superposition des images, et le malade distingue bien les objets très-fins; il lit même le n° 1 de l'échelle typographique, mais ce n'est qu'avec peine qu'il réussit à se conduire, surtout le soir. Dans le cas où les deux moitiés externes du champ visuel sont abolies, ce qui ne se rencontre, du reste, qu'exceptionnellement, il survient une gêne considérable et même impossibilité pour le travail et une difficulté très-grande pour se conduire.

A en juger par cette description, l'hémiopie homonyme ou croisée, et, par conséquent, l'hémiopie cérébrale, devrait toujours être latérale. C'est une règle générale en effet et absolue, nous ne connaissons, pour notre part, aucun fait positif dans lequel l'affection cérébrale ait occasionné une hémiopie supérieure ou inférieure isolée, à moins que ce ne soit une forme de rétrécissement simultané et circulaire de tout le champ visuel. Une hémiopie supérieure ou inférieure est, selon nous, le symptôme constant d'une affection oculaire, telle que décollement rétinien, choroïdite exsudative, suivie de compression partielle de la membrane nerveuse, excavation glaucomateuse, etc.

(*) A, A, A, fibres nerveuses de l'hémisphère droit; B, B, B, fibres optiques provenant de la bandelette et de l'hémisphère cérébral gauche.

Quelle est la cause directe de l'hémiopie? — Nous en trouvons l'explication dans la structure anatomique des bandelettes optiques et dans l'entrecroisement des fibres optiques dans le chiasma.

Nous savons, en effet, que l'entrecroisement des fibres du nerf optique dans le chiasma ne s'opère qu'entre les moitiés internes, tandis que les fibres externes ne sont point croisées, et se rendent directement d'un hémisphère à l'œil correspondant. D'où il résulte que, lorsqu'une hémiopie est homonyme, ce qui est le plus fréquent, et qu'il y a une abolition de la vue du côté droit de chaque œil, l'hémiopie dépend évidemment d'une lésion située dans l'hémisphère cérébral gauche, parce que le champ visuel externe ou droit de l'œil droit et l'interne ou droit de l'œil gauche correspondent à la moitié interne de la rétine droite et à la moitié externe de l'œil gauche. Or, l'une et l'autre partie reçoivent leurs fibres de l'hémisphère gauche, comme on peut en juger par la figure 309. Dans une hémiopie croisée, par exemple, quand le champ visuel externe à droite et à gauche est paralysé, a compression doit se trouver au centre du chiasma ou dans les tubercules quadrijumeaux postérieurs, qui fournissent des fibres aux moitiés internes des deux rétines. Dans une hémiopie interne des deux côtés, il faut que ce soient les fibres externes des bandelettes optiques ou les tubercules quadrijumeaux antérieurs qui présentent des lésions.

D. **Examen de la faculté chromatique.** — *Dyschromatopsie ou daltonisme.* — La rétine est douée de la faculté de percevoir des sensations lumineuses, ainsi que les différentes couleurs et nuances de cette même lumière.

Le nerf optique, ainsi que ses fibres, épanouies dans la rétine, sont des organes de transmission de cette sensation au cerveau, qui est juge et appréciateur de ces impressions.

Cette faculté de percevoir et de discerner les couleurs et d'en apprécier l'harmonie n'est pas développée au même degré chez tous les individus. Pour un œil bien conformé, il y a des conditions d'organisation spéciales qui permettent à un peintre de saisir avec ce sens exquis les plus faibles nuances des couleurs. Mais il y a d'autres individus qui sont loin d'avoir ce degré de sensibilité.

Tel homme qui a une vue excellente, sous tous les rapports, ne sait pas discerner des nuances délicates entre les différents tons d'une même couleur; tel autre reconnaît bien les couleurs principales, mais il a beaucoup de peine à distinguer les nuances secondaires : verte, jaune, bleu, etc., soit le soir, soit à la lumière du jour; tel autre, enfin, n'a aucune notion d'une ou de plusieurs couleurs principales du spectre. Ces imperfections du sens chromatique peuvent même être portées à un tel degré que les individus n'auront aucune notion des couleurs, et ne verront par conséquent que du noir et du blanc.

Cette gradation dans la perceptivité des couleurs ne nous empêche pas cependant de faire la distinction entre les yeux normaux plus ou moins bien conformés, et ceux dont le sens chromatique est complétement perverti et altéré.

Depuis Huddart (1), et surtout depuis l'époque où Dalton (2) a communiqué ses

(1) Huddart, *Transact. philos. de Londres*, 1777.

(2) Dalton, *Memoires of the Literary and Philosophical Society of Manchester*, 1re série, vol. V, p. 28. Manchester, 1798.

propres impressions sur la cécité des couleurs dont il fut atteint, l'attention des physiologistes se porta sur ce sujet.

Les observations abondent dans la science sur la cécité des couleurs ou *dyschromatopsie* congénitale. Herschell, Wilson, Brewster, Thomas Young, en Angleterre; Gœthe, Seebeck, Kelland, Dove, en Allemagne; Cunier, Szokalski, Sous et Goubert, en France, se sont occupés, à diverses époques, de recherches sur cette anomalie, et ont rapporté des faits intéressants.

Toutes ces investigations n'ont porté cependant que sur les anomalies congénitales; quant aux faits pathologiques, ils n'ont été signalés d'abord qu'exceptionnellement par Benedikt, Schelske et moi. Ce n'est que plus tard, en 1867 (1), que j'ai démontré combien étaient fréquents les troubles chromatiques dans les altérations du nerf optique et de la rétine.

La nécessité de ces sortes de recherches ne peut être aujourd'hui mise en doute. On comprend qu'une rétine malade ne peut pas distinguer aussi nettement les couleurs avec ses nuances que lorsqu'elle est saine et n'a subi aucune altération dans sa structure.

Ce que nous disons de la rétine se rapporte aussi au nerf optique, qui transmet les impressions lumineuses et colorées au cerveau.

En comparant les altérations nombreuses des membranes internes de l'œil, et en étudiant dans chacune d'elles le degré de conservation ou de perversion de la faculté chromatique, nous sommes arrivé à tirer des conclusions pratiques qui peuvent être utilisées dans le diagnostic des maladies internes de l'œil.

Échelle de couleurs de l'auteur. — Pour ces recherches, nous avons établi deux échelles chromatiques différentes, l'une portative, composée de feuillets de diverses couleurs simples et composées, qui correspondent aux couleurs principales du spectre, et l'autre plus complète, composée de onze gammes chromatiques, correspondant aux couleurs principales acceptées par Chevreul (2) pour la construction de ses cercles et de ses gammes de couleurs. Ces gammes ou colonnes se suivent dans l'ordre des couleurs du spectre solaire : rouge, rouge orangé, orangé, orangé jaune, jaune, jaune vert, vert, vert bleu, bleu, indigo, bleu violet et violet. Chaque couleur est subdivisée en quatre tons, pris à égale distance dans les gammes de Chevreul, qui sont : 15e, 10e, 5e et 1er tons. Cette disposition permet de juger non-seulement de chaque couleur séparément, mais il y a en même temps la possibilité d'apprécier chez les malades le phénomène et les lois de contraste simultané des couleurs (3).

Plusieurs autres méthodes d'investigations ont été mises en pratique par les auteurs. Maxwell, Woinow et Rose se servent de l'appareil de polarisation. D'autres ont recours aux divers échantillons ou écheveaux de laine, qu'on fait placer devant le malade. Cette dernière méthode ne peut pas rendre de grands services; et en effet, après que le malade aura regardé quelques minutes sur des centaines de couleurs, il se fatigue, ses yeux se brouillent, il ne peut plus rien discerner.

(1) Galezowski, *Sur la choroïdite syphilitique et sur l'achromatopsie pathologique* (*Compte rendu du Congrès d'ophthalmologie*, p. 163. Paris, 1868).

(2) Chevreul, *Des couleurs et de leurs applications aux arts industriels*. Paris, 1864.

(3) Voyez pour plus de détails mon livre : *Du diagnostic des maladies des yeux par la chromatoscopie rétinienne*. Paris, 1868.

CHAPITRE III

PATHOLOGIE ET THÉRAPEUTIQUE DU NERF OPTIQUE.

L'étude des maladies du nerf optique acquiert une importance considérable justement à cause des relations intimes qui existent entre le cerveau et ce nerf. Les altérations de certaines parties du cerveau, et principalement des parties qui restent en rapport direct ou indirect avec les centres optiques se traduisent par des modifications notables dans la papille.

L'observation journalière nous montre, en effet, que des méningites basilaires, des tumeurs cérébrales et différentes autres maladies des centres nerveux amènent des modifications tellement marquées dans la papille, que nous sommes souvent en état de conclure, d'après les désordres ophthalmoscopiques, du genre d'altération cérébrale, et quelquefois même de localiser son siége.

Ces résultats sont très-importants, et en parlant de chaque affection du nerf optique en particulier, nous les exposerons d'une façon spéciale.

Mais entre les résultats certains, rationnels de l'examen ophthalmoscopique et ceux qu'on a prétendu introduire dans la science sous le nom de *cérébroscopie*, il y a un abîme.

Il est difficile, en effet, d'admettre que l'examen ophthalmoscopique puisse donner des résultats sûrs et constants dans l'idiotie, la mélancolie, l'épilepsie, etc., et, malgré les chiffres qui ont été mis en avant à ce sujet par l'auteur de la *Cérébroscopie*, nous répondrons avec Perrin (1) :

« Ces résultats ont besoin, avant d'inspirer confiance, d'être confirmés par des observations assez complètes, assez précises pour permettre un examen critique; les gros chiffres, avancés sommairement, peuvent éblouir ou surprendre, mais ils n'éclairent ni n'entraînent la conviction de personne. »

Que dire aussi du glaucome considéré comme un signe d'apoplexie cérébrale et d'hydrophthalmie dans l'hydrocéphale? de l'hypérémie de la papille, après les accès, et de l'anémie pendant les accès de manie?

Pour nous, les affections du nerf optique sont de deux sortes; les unes inflammatoires; d'autres, au contraire, se traduisent par une atrophie et une destruction de ses fibres. Mais, pour bien comprendre les changements morbides qui se présentent à l'ophthalmoscope, nous sommes obligé de faire précéder cette étude d'une description de l'aspect physiologique de la papille.

Après avoir étudié l'aspect physiologique de la papille, voici le tableau synoptique des différentes altérations que nous aurons à étudier :

1° Hypérémie de la papille.
2° Apoplexie du nerf optique.
3° Névrite et périnévrite optique.
4° Atrophies de la papille.
5° Excavation de la papille.
6° Tumeurs du nerf optique.
7° Blessures.

(1) Perrin, *Traité pratique d'ophthalmoscopie et d'optométrie*. Paris, 1870, p. 261.

ARTICLE PREMIER

ASPECT PHYSIOLOGIQUE DE LA PAPILLE OPTIQUE.

L'extrémité intra-oculaire du nerf optique est appelée *papille*. A l'examen ophthalmoscopique, elle se présente sous forme d'un disque arrondi, de nuance blanc rosé qui se dessine très-distinctement sur le fond orangé rouge de l'œil.

L'aspect physiologique de la papille doit être étudié au point de vue de la forme des contours de volume et surtout de sa coloration, de la transparence de son tissu et de sa vascularisation.

1. *Forme.* — La papille se présente le plus souvent sous forme d'un disque ovale, dont le plus grand diamètre est dirigé verticalement. Dans d'autres cas, elle est parfaitement ronde, surtout lorsqu'on l'examine à l'image droite et qu'on a affaire à un œil hypermétrope. Ce n'est que dans des cas tout à fait exceptionnels qu'elle est ovale dans le sens horizontal, et ce changement de forme est dû à une anomalie de réfraction, appelée *astigmatisme*.

La papille peut changer de forme pendant l'examen ophthalmoscopique; on la voit en effet s'allonger ou s'élargir à chaque mouvement de l'œil ou du miroir. Ces changements ne peuvent être dus qu'au staphylôme conique pellucide ou aux opacités centrales de la cornée, ce dont on peut s'assurer par l'éclairage oblique.

2. *Contours.* — Les bords de la papille se détachent d'ordinaire très-nettement du fond de l'œil; ses contours sont simples et bien accentués.

Dans certains cas, les contours sont doubles et la papille se présente entourée d'un anneau blanc, comme on peut en juger par la figure 310. Cet anneau blanc peut dépendre de deux causes, tantôt le trou choroïdien, à travers lequel passe le nerf optique est relativement trop grand et ne peut être complétement rempli par ce dernier : on verra alors une partie du bord sclérotical. Tantôt les fibres de la gaîne interne du nerf optique se prolongent jusqu'à la papille et, étant d'une teinte différente de celle de la papille, elles forment un anneau blanc au pourtour. La figure 309, *b* représente la disposition de cette dernière.

Il n'est pas rare de rencontrer un demi-cercle ou une tache noire sur le bord externe ou interne de la papille. Elle est le résultat d'un dépôt de pigment dans le trou choroïdien; se trouvant par conséquent au-dessous de la rétine, elle ne peut avoir aucun signification pathologique.

Les bords de la papille peuvent être échancrés et irréguliers sans que pour cela il y ait un état pathologique quelconque : cela ne pourra constituer qu'une simple anomalie.

3. *Volume.* — La papille se présente à l'ophthalmoscope de volume très-varié, selon que l'on se sert dans l'examen à l'image renversée d'une lentille de 1 1/2, de 2 ou 2 1/2 pouces de foyer. Ainsi, plus la lentille est forte, plus l'image sera petite; si elle est faible au contraire, la papille apparaît beaucoup plus grande.

En nous servant habituellement d'une lentille de 2 1/4 de foyer, nous obtenons une image de la papille dont le diamètre vertical est de $0^m,12$ sur $0^m,10$ de largeur. A l'image droite, la papille est encore plus grande.

La grandeur apparente de la papille varie aussi suivant le degré de réfraction

de l'œil examiné. L'observation journalière nous montre, en effet, qu'elle se présente très-petite chez quelques myopes, tandis qu'elle paraît très-grande chez les hypermétropes.

Jaeger a constaté sur les cadavres que les dimensions de la papille changeaient selon les individus. Dans les yeux d'un grand volume, le diamètre transversal était en moyenne de 0,75 et le vertical de 0,70; au contraire, dans les très-petits yeux, ces diamètres n'étaient que de 0,55 et 0,49 lignes. Il est évident que les mêmes différences doivent s'observer aussi à l'examen ophthalmoscopique.

4. *Coloration.* — La papille du nerf optique présente une coloration bien distincte du reste du fond de l'œil; elle est blanche avec une teinte visiblement rosée. Cette teinte est beaucoup plus prononcée à la périphérie qu'au centre. Elle varie chez les différents sujets et selon l'âge, ce qui dépend essentiellement des nombreux vaisseaux capillaires qui sillonnent le nerf optique.

On remarque au centre de toutes les papilles une tache ronde blanchâtre, située au point d'émergence des vaisseaux centraux (fig. 310). Souvent elle n'est pas

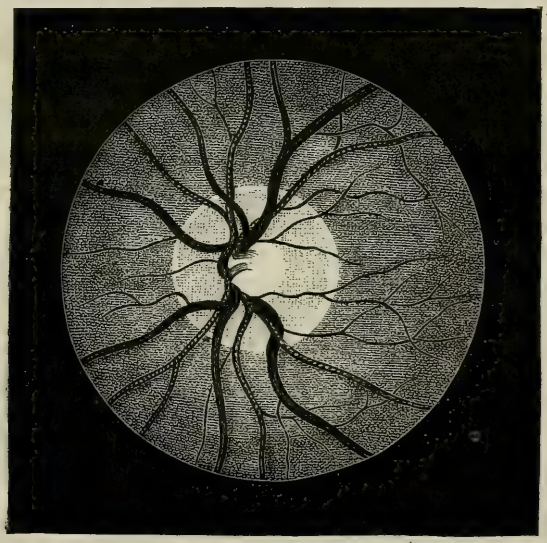

Fig. 310. — Papille physiologique vue à l'ophthalmoscope.

plus grande qu'une grosse tête d'épingle; dans d'autres cas, au contraire, elle occupe le tiers ou le quart de toute la papille.

Cette tache blanche est formée par une dépression qu'on observe habituellement au centre de toute papille normale, comme Müller et Sappey l'ont très-bien démontré. La dépression ou *cupule,* d'après Sappey, provient de ce que les fibres nerveuses, après avoir franchi la lame criblée, s'infléchissent pour s'épanouir ensuite à la surface interne de la rétine. Mais l'inflexion des fibres nerveuses et leur épanouissement se faisant du centre de la papille vers sa périphérie, il s'ensuit naturellement une petite dépression au centre. Sa profondeur n'est pas toujours la même, et plus les couches rétiniennes sont épaisses, plus l'excavation devient

profonde. Elle peut, en outre, s'étendre en largeur et se transformer en une vraie excavation que nous étudierons plus loin.

Les autres parties de la papille ne sont pas non plus colorées d'une manière uniforme : on remarque ordinairement plus de rougeur du côté externe et moins

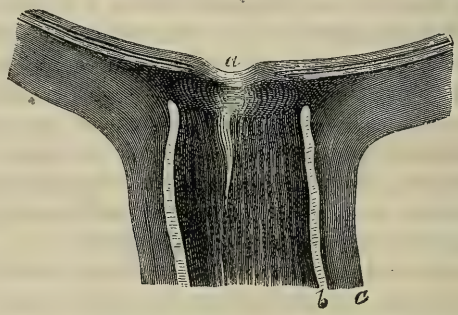

Fig. 311. — Coupe de la papille du nerf optique d'après Jæger (*).

du côté interne (image renversée), ce qui tient à la distribution particulière des vaisseaux.

5. *Transparence.* — Le nerf optique se compose de tissu connectif de la gaîne et des fibres optiques, qui sont jusqu'à un certain degré transparents. D'où il résulte qu'en regardant dans le fond de l'œil avec l'ophthalmoscope, non-seulement nous pouvons distinguer les détails de la surface de la papille, mais encore voir à une certaine profondeur dans l'épaisseur du nerf optique lui-même.

6. *Vascularisation.* — La papille est sillonnée de nombreux vaisseaux, dont l'origine se trouve à peu près dans son centre ou un peu rejetée vers le côté nasal. Ces vaisseaux sont l'artère et la veine centrales de la rétine.

D'après les recherches de Donders (1) l'artère centrale traverse la lame criblée comme une branche unique, et ce n'est qu'à la surface de la papille qu'elle se subdivise en une branche supérieure et une inférieure. On la voit ainsi toujours déboucher sur la papille par un petit bout de vaisseau placé transversalement et se subdiviser ensuite en deux branches. La veine centrale opère sa subdivision dans l'intérieur du nerf optique à 0,005 millimètres en arrière de la sclérotique et n'apparaît sur la papille que comme deux branches isolées, une supérieure et une autre inférieure.

Les deux branches artérielles et veineuses supérieure et inférieure se subdivisent chacune à la limite de la papille en deux branches collatérales, s'épanouissent sur la rétine où, en se divisant dichotomiquement, elles forment un arbre vasculaire très-caractéristique.

Il y a pourtant dans la disposition et le nombre des veines centrales des variétés tellement nombreuses, qu'il serait difficile de les énumérer. On y remarque quelquefois jusqu'à quatre et cinq veines principales qui peuvent être unies ou séparées vers le centre de la papille.

L'artère et la veine centrales donnent encore dans l'épaisseur quelques rares

(1) Donders, *Archiv f. Ophthalm.*, Bd. I, Abth. II, S. 86.

(*) *h*, cupule anhale ; *b*, gaîne interne du nerf optique ; *c*, gaîne externe.

branches secondaires qui sortent sur la papille comme des branches isolées et se perdent dans les parties voisines de la rétine.

A part ce système vasculaire central, il y a encore dans la substance du nerf optique des vaisseaux capillaires méningés ou cérébraux qui arrivent jusqu'à la papille avec la gaîne interne, et que j'appelle *nourriciers du nerf optique*. J'ai démontré le premier (1) leur existence, et ils ne paraissent pas avoir une grande communication avec les vaisseaux de l'artère centrale.

La vascularisation de la papille est donc en rapport direct avec celle des centres optiques, tandis qu'elle reste habituellement isolée des vaisseaux choroïdiens et de tout le système des vaisseaux ciliaires. Pourtant, les recherches de Ed. Jaeger (2) ont prouvé que les artères ciliaires postérieures forment un cercle vasculaire autour du nerf optique, dont certaines branches collatérales s'engagent dans l'épaisseur du nerf optique ; elles s'anastomosent, d'après Leber (3), avec les branches de l'artère centrale.

Différence entre les artères et les veines. — Il n'est pas difficile de distinguer les artères des veines de la papille : les premières sont ordinairement moins volumineuses et n'accusent point des viscosités ; leur couleur est ordinairement plus pâle, les parois sont foncées, tandis que la partie centrale est rosée, transparente, ce qui fait qu'elles paraissent accuser des doubles contours.

Les veines sont beaucoup plus foncées et plus volumineuses que les artères, et souvent on n'y remarque point de doubles contours, surtout à l'examen à l'image renversée.

Les artères sont ordinairement plus superficielles que les veines, et en croisant ces dernières, elles paraissent interrompre la circulation veineuse.

7. *Pulsation spontanée des veines et des artères.* — La circulation dans les vaisseaux de la papille s'exerce habituellement d'une manière régulière, et sans qu'on puisse constater des contractions de leurs parois. Mais chez certains individus fatigués par des courses très-longues, ou chez les personnes chloro-anémiques, on perçoit une pulsation rhythmique dans la partie de la veine qui sort un peu rétrécie et effilée de l'excavation centrale. Ce phénomène n'a aucune signification pathologique.

Il n'en est pas de même de la pulsation spontanée artérielle. Vue pour la première fois par Ed. Jaeger, elle est, d'après de Graefe, le signe certain de la pression intra-oculaire augmentée, et que l'on remarque dans les affections glaucomateuses.

On peut facilement provoquer la pulsation artérielle par une pression exercée sur le globe de l'œil avec le doigt. La colonne sanguine ne peut franchir le trou sclérotical que difficilement et par des poussées saccadées au moment de la systole, et cette difficulté de passage tient à une trop grande pression exercée par les milieux réfringents sur le point de sortie des vaisseaux sur la papille.

BIBLIOGRAPHIE. — De Graefe, *Notiz über die Pulsphänomene auf der Nezhaut* (*Archiv f. Ophthalm.*, Bd. I, Abth. I, S. 182). — Carter, *The ophthalmoscope, its varieties and its*

(1) Galezowski, *Comptes rendus de l'Académie des sciences*, 1865 ; et *Gaz. hebdomadaire*, 1865, décembre.

(2) Ed. Jaeger, *Ueber die Einstellungen des dioptrichen Apparatus*. Wien, 1861, p. 55.

(3) Leber, *Archiv f. Ophthalm.*, Bd. XI, Abth. I, S. 5.

use, translated from the german of Zander. London, 1854. — Donders, *Ueber die sichtbaren Erscheinungen der Blutbewegung im Auge* (*Archiv f. Ophthalm.*, Bd. I, Abth. II, 1855, S. 82). — Métaxas, *De l'exploration de la rétine et des altérations de cette membrane visibles à l'ophthalmoscope*. Thèses de Paris, 1861. — Qualigno, *Sulle malattie interne dell' occhio*. Milan, 1858.— Follin, *Leçons sur l'exploration de l'œil*. Paris, 1863.—Schweigger, *Leçons d'ophthalmoscopie*, trad. franç. Paris, 1865. — Galezowski, *Études ophthalmoscopiques sur les altérations du nerf optique et sur les maladies cérébrales*, *etc*. Thèses de Paris, 1865. — Mauthner, *Lehrbuch der Ophthalmoscopie*, Wien, 1863. — Perrin, *Traité pratique d'ophthalmoscopie et d'optométrie*. Paris, 1870.

ARTICLE II

CONGESTIONS DE LA PAPILLE.

La coloration de la papille du nerf optique est extrêmement variée, suivant es individus et suivant l'âge. Ces variétés sont tellement nombreuses qu'il faut examiner des milliers d'yeux normaux pour parvenir à distinguer toutes les différences qui existent dans l'état normal.

Les congestions ou hypérémies de la papille ne sont pas aussi fréquentes qu'on l'a cru jusqu'à ce jour; elles ne sont que très-rarement, nous dirons même exceptionnellement, idiopathiques. Le plus souvent, elles sont symptomatiques d'autres affections de l'œil, du cerveau ou de l'organisme tout entier.

A. Hypérémie veineuse. — Les hypérémies veineuses peuvent se rencontrer dans les deux yeux à la fois et à un degré plus ou moins égal, principalement quand elles sont occasionnées par les affections du cœur, telle que l'insuffisance des valvules aortiques. Dans d'autres cas, elles ne s'observent que dans un seul œil et à un degré moins prononcé.

Ces hypérémies n'ont aucune influence sur la vision, tout au plus occasionnent-elles des éblouissements et des troubles de la vue momentanés et passagers.

B. Hypérémie capillaire du nerf optique. — Diagnostiquer une congestion capillaire pathologique n'est pas toujours facile; il n'est pas facile non plus de distinguer si la coloration de la papille est normale, ou si la teinte rouge dépend d'un état morbide. Dans ce cas, les différences sont si vagues qu'il est souvent impossible de les saisir : la vascularisation de la papille, en effet, chez tel sujet, sera physiologique; chez tel autre, elle sera occasionnée par un état pathologique. Ce n'est qu'en étudiant les autres symptômes physiologiques et en comparant l'état des deux papilles qu'on pourra reconnaître la congestion morbide.

A l'état normal, les deux papilles sont injectées au même degré; c'est pourquoi la moindre différence entre les deux yeux nous permettra de diagnostiquer l'affection. On reconnaît, en outre, qu'une partie de la circonférence de la papille est masquée par ses vaisseaux et par un léger trouble qui se produit en même temps dans la substance nerveuse. Souvent on ne remarque pas de vaisseaux congestionnés, mais on trouve une teinte rouge exagérée sur un côté de la papille presque toujours interne. C'est aussi l'injection des vaisseaux capillaires qui en est la cause.

Cette rougeur est quelquefois si bien limitée qu'on peut la prendre pour une ecchymose. On reconnaîtra facilement, selon moi, cette congestion, en comprimant légèrement le globe de l'œil avec le doigt pendant qu'on examine la papille;

la tache étant constituée par un lacet des vaisseaux capillaires s'effacera sous l'influence de la pression; elle restera sans changement lorsqu'elle est due à une hémorrhagie.

Dans une hypérémie légère, la teinte blanche du nerf apparaît dans les intervalles des vaisseaux centraux qui conservent très-souvent leur volume normal.

Dans cette forme d'hypérémie, il est presque impossible de distinguer les artères des veines : elles ont le plus souvent la même couleur et le même volume. Les apoplexies peuvent se produire ici en plus ou moins grande quantité.

Selon Macnamara, les malades éprouvent la sensation de pesenteur et de tension dans l'œil, surtout après le travail.

Jusqu'à ce jour, on avait pensé que la photophobie était un signe caractéristique de la congestion; telle n'est pas notre opinion; on peut la constater quelquefois, mais le plus souvent elle fait défaut. Jaeger considère pourtant ce symptôme comme constant, et il engage même à ne faire l'examen ophthalmoscopique qu'avec des miroirs faibles, de peur d'augmenter la photophobie. Nous pensons que la photophobie ne doit pas être considérée comme un symptôme de la congestion rétinienne, mais plutôt comme l'expression d'une hyperesthésie de la rétine ou du système nerveux ciliaire. Beaucoup de malades atteints de congestions de la papille la plus prononcée nous ont affirmé qu'ils supportaient plus facilement la lumière du soleil qu'ils n'auraient pu le faire avant la maladie. Évidemment, il y avait là une sorte de dépression fonctionnelle, à la suite de laquelle la transmission de la lumière au cerveau se faisait plus difficilement.

L'acuité de la vision n'est pas sensiblement diminuée lorsque l'hypérémie est légère; mais à un degré plus prononcé, principalement quand elle est due à une affection cérébrale, elle peut être affaiblie. Selon Power la tension du globe est aussi augmentée.

Étiologie. — La nature des congestions capillaires du nerf optique est très-variée; elle dépend aussi de causes nombreuses et différentes. Nous les examinerons en distinguant les causes locales ou oculaires des causes cérébrales.

Les hypérémies idiopathiques, celles qui sont provoquées par une irritation vive, directe de la rétine, par l'effet de la lumière, sont très-rares. C'est aussi l'opinion de Pilz, de Prague (1). Elles se rencontrent ordinairement chez les chauffeurs, les mécaniciens des chemins de fer, etc.

Les congestions de la papille symptomatiques des maladies des membranes internes de l'œil, telles que les apoplexies plus ou moins étendues de la macula, les décollements rétiniens, les choroïdites atrophiques disséminées, etc., s'observent au contraire fréquemment.

Les hypérémies capillaires de la papille ne doivent, par conséquent, être considérées que comme des symptômes d'autres altérations, et nous ne saurions trop insister sur la nécessité qu'il y a d'explorer soigneusement la choroïde dans toute son étendue.

Les maladies cérébrales, et notamment les congestions du cerveau, donnent souvent lieu à des congestions du nerf optique. Et, comme les causes prédisposantes ou efficientes des congestions cérébrales sont, selon Andral, Calmeil (2), Lasègue,

(1) Pilz, *Lehrbuch der Augenheilkunde*, 1859, p. 570.
(2) Calmeil, *Traité des maladies inflammatoires du cerveau*, Paris, 1859.

Aug. Voisin (1), l'abus des boissons alcooliques, la suppression d'une hémorrhagie constitutionnelle, l'anévrysme du ventricule gauche, l'hypertrophie du cœur, les émotions morales, etc., il faut admettre que ces mêmes causes peuvent être occasionnelles de l'hypérémie papillaire. Chez deux femmes atteintes d'hypérémie prononcée des papilles, nous avons pu constater l'influence non douteuse de chagrins très-vifs. « Chez quelques femmes, dit Andral, elles se montrent (les hypérémies cérébrales) d'une manière régulière au retour de chaque époque menstruelle (2). » Nous avons observé quelquefois la même périodicité dans l'apparition des congestions de la papille; entre autres, chez une malade du docteur Hérard, à Lariboisière, qui présentait une injection capillaire de la rétine et de la papille consécutive à la maladie du cœur.

Traitement. — Le traitement doit être institué en rapport avec la cause de la maladie; mais, comme le travail expose à des fatigues et à des congestions continuelles, il faut, avant tout, interdire aux malades toute application des yeux. On leur recommandera, en outre, d'éviter toute espèce d'émotions morales. Ils seront sobres dans leur régime et leurs boissons, éviteront de s'exposer à l'action d'une température élevée, qui pourrait occasionner de la congestion à la tête; les pieds seront, au contraire, tenus le plus chaudement possible. De temps en temps, on ordonnera des bains de pieds à la moutarde ou aux acides. Si ces moyens ne réussissent pas, on appliquera des sangsues, soit aux apophyses mastoïdiennes, soit à l'anus; des ventouses sèches ou scarifiées dans le dos une ou deux fois par semaine; les purgatifs pourront en même temps être prescrits avec avantage. Les compresses d'eau froide sur les yeux, pendant une à deux heures, renouvelées plusieurs fois dans la journée, sont employées avec beaucoup de succès.

Macnamara a observé la congestion de la papille chez les personnes qui prenaient pendant longtemps et à de très-fortes doses le sulfate de quinine. Dans les pays chauds, chez les habitants des Indes, cet auteur a trouvé souvent des congestions de la papille consécutives à l'insolation.

Bibliographie. — Stellwag von Carion, *Die Ophthalmologie*, Bd. II, Abth. I, 1856, S. 556. — Galezowski, *Sur les altérations du nerf optique et sur les maladies cérébrales*. Thèses de Paris, 1865. — Macnamara, *A manual of the diseases of the eye*. London, 1868, p. 416. — Power, *Illustrations of some of the principal Diseases of the eye*. London, 1868, p. 446.

ARTICLE III

APOPLEXIES DU NERF OPTIQUE.

Ordinairement, lorsque la papille se présente recouverte en partie ou en totalité de taches hémorrhagiques, la rétine elle-même est affectée, soit de taches apoplectiques analogues, soit d'autres altérations. Cependant le nerf optique peut être le siége d'une apoplexie plus ou moins étendue, et sans que la rétine soit malade.

Nous connaissons quelques faits, très-rares il est vrai, dans lesquels l'apo-

(1) Aug. Voisin, *Union médicale*, 4 août 1868.
(2) Andral, *Clinique médicale*. Paris, 1834, t. V, p. 246.

plexie s'est déclarée, soit sur la papille elle-même, soit dans le trajet orbitaire du nerf optique.

Les apoplexies de la papille se reconnaissent facilement avec l'ophthalmoscope; elles se présentent sous forme de tache rouge placée sur le bord de la papille, comme cela est arrivé chez la malade du docteur Maurice Raynaud (fig. 312, *f*),

Fig. 312. — Apoplexie de la papille du nerf optique (*).

dont nous avons rapporté ailleurs l'histoire détaillée (1). Dans d'autres cas l'épanchement recouvre la papille tout entière, ou seulement sa partie excavée, ce qui s'observe surtout dans une excavation glaucomateuse.

Un malade de la clinique du professeur Richet présentait le même phénomène. C'était un homme âgé de soixante-cinq ans, qui entra dans le service en 1868 pour subir l'opération d'un glaucome double très-prononcé. Pendant que la papille gauche présentait une excavation avec pulsation spontanée, celle de l'œil droit était aussi excavée, mais son excavation était remplie d'un épanchement de sang.

Il arrive quelquefois que le sang épanché ne reste pas fixé à la papille, mais qu'après avoir rompu la membrane limitante et la hyaloïde, il forme un coagulum fibrineux rouge ou blanchâtre, flottant devant la rétine et attaché par un bout au vaisseau rompu. Un fait des plus intéressants a été observé par nous dans le service du docteur A. Delpech, à l'hôpital Necker, sur un malade entré pour la deuxième fois dans son service, le 17 novembre 1869, pour une hémiplégie incomplète droite, des céphalalgies, difficultés de la parole, ce qui fut promptement dissipé par les préparations du phosphore. En examinant ses yeux, en présence du

(1) Galezowski, *Du diagnostic des maladies des yeux, etc.* Paris, 1868, p. 168.

(*) *a*, *d*, artère centrale du nerf optique et de la rétine; *b*, papille du nerf optique; *c*, *e*, veines de la rétine; *f*, tache apoplectique.

docteur Delpech et de son externe Pintaud-Desallées, le 26 décembre 1869, nous avons pu constater, au devant de la papille gauche, un petit corps rouge foncé, de forme ovalaire, se déplaçant légèrement pendant les mouvements des yeux. C'était un caillot sanguin, attaché par un bout à un vaisseau de la papille et flottant par son autre extrémité.

Ces apoplexies de la papille ne gênent pas sensiblement la vue, et c'est à peine si le malade du docteur Delpech s'apercevait d'une petite mouche volante. Mais lorsque l'apoplexie se porte du côté de la macula, ou lorsqu'elle se produit dans le trajet orbitaire du nerf, elle peut entraîner un affaiblissement très-notable ou une perte de la vue.

Les signes ophthalmoscopiques des hémorrhagies situées dans le trajet orbitaire du nerf optique sont le plus souvent incertains, et ce ne sont que les autopsies qui nous révèlent leur existence. Ignace Mey a rencontré un cas dans lequel toute la gaîne externe était détachée et distendue par du sang épanché dans tout le trajet orbitaire du nerf optique. Von Ammon a constaté une loge assez large remplie de sang, dans le nerf optique, chez un vieillard de quatre-vingts ans devenu aveugle pendant les derniers jours de sa vie.

Diagnostic. — On pourrait confondre un engorgement des vaisseaux capillaires de la papille avec une tache hémorrhagique ; mais il suffit de comprimer le globe de l'œil avec le doigt pour qu'on voie disparaître la tache congestive de la papille; tout au contraire, la tache apoplectique restera sans changement pendant cette expérience. Ce moyen m'a réussi bien souvent à faire disparaître le doute à cet égard.

Pronostic. — D'après le degré d'altération de la vue, le pronostic devient plus ou moins grave. De petites hémorrhagies disparaissent, mais en laissant la prédisposition à des récidives. Celles qui sont suivies d'un affaiblissement notable ou de la perte de la vue sont le plus souvent incurables.

Traitement. — Rechercher la cause de la maladie et agir contre elle, telle est l'indication importante. Le glaucome peut être considéré comme une cause fréquente de ces altérations; l'excision de l'iris peut enrayer le mal. Dans les maladies cérébrales, on agira selon la nature de l'affection.

Bibliographie. — Heyman, *Hémorrhagie rétinienne dans un cas de méningo-encéphalite chronique* (*Annales d'oculist.*, 1853, p. 238). — Ign. Mey, *Beiträge zur Augenheilkunde.* Wien, 1850, p. 24. — Von Ammon, *Archiv f. Ophthalm.*, Bd. VI, Abth. I, S. 37. — Galezowski, *Des apoplexies de la rétine et du nerf optique* (*Gaz. des hôpit.*, 1861, n° 68); et *Recherches ophthalmoscopiques, etc.* (*Ann. d'oculist.*, t. XLIX, avril 1863, p. 97).

ARTICLE IV

INFLAMMATION DU NERF OPTIQUE.

Le nerf optique se compose de deux éléments, de tissu d'enveloppe formé par les deux gaînes externe et interne, et de fibres nerveuses qui constituent la partie essentielle de ce nerf.

Le processus phlegmasique peut se propager du cerveau, le long des fibres nerveuses elles-mêmes, et donner lieu à une *névrite optique* proprement dite; ou

bien l'inflammation sera limitée aux enveloppes, soit externe, soit interne, et l'on a alors affaire à une *périnévrite optique.*

Pour le professeur de Graefe (1), il y a deux formes de névro-rétinites : l'une est caractérisée par une stase veineuse dans la papille, une rougeur intense, une proéminence escarpée et souvent aussi par des hémorrhagies, tandis que dans l'autre forme le gonflement et la rougeur de la papille sont moins intenses, et l'inflammation se propage des couches internes de la rétine aux couches externes. Cette dernière forme, pour de Graefe, est la névrite descendante, tandis que dans la première forme les altérations sont limitées à la terminaison intra-oculaire du nerf optique et ne s'étendent pas au delà.

Albutt (de Londres) fait la distinction, de même que nous, entre la névrite et la périnévrite, mais il y joint une troisième variété d'inflammation qu'il désigne sous le nom de *névrite chronique*, et qui précède certaines formes d'atrophies de la papille. Cette variété nous paraît plutôt se rapporter aux atrophies de la papille.

A. **Névrite optique.** — **Symptomatologie.** — L'inflammation du nerf optique est caractérisée par une infiltration séreuse de la papille avec saillie et proéminence considérable en avant. C'est donc à l'examen ophthalmoscopique qu'il faut avoir recours pour la diagnostiquer.

1. La papille étant gonflée d'une manière très-notable, sa surface antérieure se rapproche de la surface postérieure du cristallin, ce qui fait qu'on peut voir distinctement la papille par un simple éclairage du miroir, pareillement à ce qui se remarque aussi dans les yeux hypermétropes.

2. La papille perd ses caractères ordinaires, elle change de volume, de forme et d'apparence. On la voit en effet beaucoup plus large que dans l'état normal, et ses contours très-mal accusés sont boursouflés, infiltrés par une infiltration séreuse, ce qui rend tout le tissu du nerf optique complétement trouble, et d'une teinte gris rougeâtre ou gris blanchâtre. La papille devient ainsi tout à fait opaque; elle est visiblement voilée par une substance particulière d'un gris violet, qui se répand comme un voile tomenteux sur la partie adjacente de la rétine.

Par suite de cette infiltration, le disque optique est fortement tuméfié ; ses bords deviennent très-irréguliers, comme déchiquetés, et se confondent par places avec la rétine.

3. Des phénomènes des plus variés s'observent dans le système circulatoire du nerf optique, dans les vaisseaux centraux et dans ceux d'origine cérébrale. Les premiers sont marqués çà et là par l'exsudation, et quoique bien visibles au point de leur émergence sur la papille, aussitôt qu'ils arrivent à sa circonférence ils disparaissent sous l'exsudation dans un trajet de quelques millimètres et reparaissent plus loin, au delà de la limite morbide de la papille. Les veines centrales augmentent de volume, elles deviennent tortueuses et présentent quelquefois de vraies varicosités ; elles sont foncées et gorgées de sang, mais en même temps facilement dépressibles, ce qui fait qu'à leur point d'entrecroisement avec les artères elles s'aplatissent sur une certaine étendue et font croire à l'existence d'un coagulum. Les artères n'offrent rien de particulier, quelquefois elles paraissent un peu plus

(1) De Graefe, *Archiv für Ophthalmologie*, Bd. VII Abth. II, S. 58 ; et Bd. XII, Abth. II, S. 144.

pâles. Quant aux vaisseaux capillaires, ils sont énormément développés, surtout dans le cas où l'affection occupe la partie centrale du nerf, et dans ceux où elle est due à une névrite accompagnant les tumeurs du cerveau. Il y a alors une augmentation considérable du volume de tous les capillaires, qui, à l'état normal, échappent à l'examen ophthalmoscopique (voy. fig. 313).

Fig. 313. — Inflammation du nerf optique (*).

Ce développement des capillaires atteint son maximum dans les cas de névrites qui accompagnent les tumeurs cérébrales situées à la base et le long des bandelettes optiques ou du chiasma. Il y a alors une compression lente des fibres optiques, une stase considérable de sang veineux et une inflammation des fibres nerveuses.

4. Un engorgement aussi considérable de tous les capillaires peut persister pendant longtemps sans être suivi d'une apoplexie; quelquefois pourtant les parois, peu résistantes et fragiles, se déchirent, et leur déchirure donne lieu à des hémorrhagies nombreuses dans la papille et dans la rétine même. Il s'agit plus souvent, dans ce cas, de ruptures veineuses.

5. Le développement des vaisseaux capillaires peut donner lieu à des taches rouges simulant des apoplexies capillaires, comme il m'a été possible de l'observer chez un malade du docteur Moutard-Martin à l'hôpital Beaujon. Pour reconnaître une plaque congestive d'une ecchymose, je conseille de comprimer fortement l'œil, et alors les capillaires pâliront et disparaîtront même, tandis que les ecchymoses resteront sans aucun changement.

(*) *a*, papille du nerf optique infiltrée : *b*, veines engorgées et masquées par une exsudation au pourtour de la pupille ; *c*, artères notablement amincies.

6. L'engorgement des vaisseaux et la congestion capillaire n'existent cependant qu'à l'origine même de l'affection. Avec le progrès de la maladie, il se produit un ramollissement et une atrophie de la papille, état dans lequel la plus grande partie des vaisseaux capillaires s'atrophie et disparaît, ce qui explique la teinte blanche que prend le nerf optique.

7. Les névrites optiques peuvent être accompagnées de taches blanches, exsudatives, développées dans la rétine, et le plus souvent le long des vaisseaux. Schweigger a déjà signalé ce fait, et nous l'avons rencontré aussi dans quelques cas de maladies cérébrales. La coïncidence de la névrite optique avec les apoplexies et les exsudations rétiniennes est pour nous le signe d'une affection des parois vasculaires, et très-souvent même d'une affection du cœur.

8. Cette variété de névrite doit porter le nom de *névro-rétinite*. Elle ressemble sous beaucoup de rapports à la rétinite albuminurique, au point qu'il n'y a que l'examen des urines qui puisse faire reconnaître ces deux affections. La névro-rétinite de nature cérébrale est en effet caractérisée par un élargissement des veines et des ecchymoses striées, longeant les vaisseaux. Peu à peu on voit apparaître des taches blanches, exsudatives, arrondies et disséminées, et des opacités striées blanchâtres dans la rétine, rayonnant de sa pupille vers la périphérie de la rétine. Le nerf optique subit une infiltration séreuse, la papille devient gonflée et proéminente.

9. L'existence de la névrite optique dans les deux yeux est un des signes caractéristiques les plus importants de la maladie cérébrale. Selon nous, ce phénomène est si constant que nous le considérons comme pathognomonique. Toute névrite optique siégeant dans un seul œil devrait trouver sa cause ailleurs que dans le cerveau. Jusqu'à présent, nous n'avons rencontré que quelques exceptions à cette règle; dans un de ces cas, la névrite optique, quoique observée chez un hémiplégique dont la couche optique était désorganisée par une tumeur fibro-plastique, reconnaissait pour cause une tumeur du nerf optique de même nature que celle des couches optiques.

10. Dans une névrite optique de nature cérébrale, la choroïde et le corps vitré restent ordinairement sains. Schweigger a vu, dit-il, quelques altérations légères de la choroïde près de la papille, après la disparition de la tuméfaction du nerf optique. Évidemment, il y avait là une atrophie choroïdienne par compression qu'exerçait la rétine tuméfiée sur l'épithélium choroïdien. Mais ce fait ne mérite aucune attention, car il ne peut avoir d'influence sur la vision.

11. Un symptôme constant des névrites optiques cérébrales, c'est la dilatation excessive des deux pupilles. Sur cent malades, à peine s'il a fait défaut cinq ou six fois, et encore n'avions-nous pu examiner ces malades au début de l'affection; c'est le contraire de ce qui arrive dans les atrophies progressives, où les pupilles sont très-souvent resserrées.

12. La névrite optique peut avoir un début très-varié; tantôt elle se déclare d'une manière brusque et presque foudroyante, et des individus qui jouissent d'une excellente vue sont atteints tout à coup, souvent dans l'espace de quelques heures, quelquefois de deux ou trois jours, d'une cécité complète.

Mais il est aussi fréquent d'observer le développement lent et progressif de la maladie, n'entraînant la perte de la vue qu'au bout de quelques semaines ou de quelques mois. En général, la marche initiale de cette affection dépend du siége

qu'occupe l'altération cérébrale : ainsi, une névrite optique occasionnée par une tumeur de la base du crâne amène un étranglement presque instantané des deux nerfs et du chiasma; tout au contraire, une tumeur qui siége loin du chiasma n'amène qu'une altération progressive.

13. Dans la forme aiguë ou chronique, on remarque souvent des symptômes de photopsie, de chromopsie, etc. Les malades voient constamment des étincelles blanches ou bleues; nous avons constaté deux fois l'apparition d'arcs en ciel que les malades percevaient les yeux fermés ou ouverts, et non autour d'une flamme, comme cela a lieu dans un glaucome. C'est ainsi que nous avons vu, avec le docteur Rémond, une malade atteinte d'une affection nerveuse cérébrale chronique, donnant lieu aux fourmillements dans le bras et la jambe droites, douleurs de tête, étourdissements et un trouble de la vue consécutif à une névrite optique. Elle se plaignait de voir des cercles de trois différentes couleurs devant les yeux; le cercle jaune était le plus rapproché, suivaient après le cercle rouge et le bleu.

Tantôt ce sont des ronds ou des globes argentés, des lumières en forme de zigzags. Au début on constate quelquefois de la photophobie; ordinairement, il y a une insensibilité pour l'impression de la lumière.

B. **Périnévrite optique et névro-rétinite.** — **Symptomatologie.** — Cette forme d'inflammation diffère de la précédente, et les signes qui la caractérisent sont moins accentués. La saillie du nerf optique est moins marquée, le centre de la papille conserve le plus souvent et pendant longtemps son aspect physiologique; ce n'est qu'à la périphérie de la papille qu'on trouve des exsudations qui se prolongent souvent le long des vaisseaux et sur une grande distance de la rétine. Les vaisseaux méningés de la papille sont relativement peu engorgés. Mais ce qui caractérise surtout la périnévrite, c'est l'inflammation simultanée d'une grande partie de la rétine et peu d'altération de la partie centrale de la papille. C'est aussi à la limite de l'exsudation péripapillaire et rétinienne, disposée ordinairement en forme circulaire, que l'on trouve des épanchements de sang plus ou moins nombreux (1).

Dans la périnévrite, les pupilles ne sont ordinairement dilatées que d'une manière très-incomplète, contrairement à ce qu'on observe dans la forme précédente. Ainsi, chez une malade du professeur Lasègue, atteinte d'un abcès du cerveau et d'une périnévrite optique double, les pupilles étaient tellement contractées que, sans instillation d'atropine, on ne pouvait rien voir du fond de l'œil.

Dans le périnévrite optique, le trouble de la vue n'est jamais aussi prononcé que dans la névrite optique essentielle. On comprend facilement que dans une altération du tissu d'enveloppe, les fibres nerveuses peuvent rester intactes pen-

(1) Observation. — Un exemple des plus remarquables de périnévrite optique se présenta à notre observation en 1868, à la clinique du professeur Béhier à la Pitié. C'était une jeune fille âgée de dix-huit ans qui, sous l'influence de la syphilis, fut atteinte d'une affection grave cérébrale, accompagnée de douleurs de tête, d'attaques convulsives, de perte de mémoire et d'un affaiblissement notable de la vue. L'examen ophthalmoscopique fait en présence du professeur Béhier et de son chef de clinique le docteur Beaumetz, nous a permis de constater la périnévrite double avec des épanchements sanguins très-étendus. Sous l'influence du traitement antisyphilitique mixte prescrit par cet éminent praticien, la périnévrite disparut totalement; la vue se rétablit et tous les symptômes cérébraux se dissipèrent.

dant un certain temps, et la transmission lumineuse se faire plus ou moins régulièrement.

Symptômes généraux. — Le diagnostic de ces affections devient d'autant plus précis, que la maladie oculaire se complique des symptômes généraux consécutifs à l'affection cérébrale. Ces symptômes sont en rapport de la nature de l'altération cérébrale, ainsi que du siége qu'elle occupe.

1. Le *vomissement* est le phénomène le plus constant de la névrite optique cérébrale. Il dure souvent pendant des journées et des semaines entières, et peut dépendre, soit d'une méningite, soit d'une tumeur.

2. Les *douleurs* de tête sont toujours très-violentes et ont leur siége principal au front, aux tempes et à l'occiput.

Les douleurs s'arrêtent quelquefois pour un temps plus ou moins long pour revenir de nouveau avec une plus grande intensité.

3. Les douleurs peuvent aussi se produire dans le globe de l'œil et dans le fond de l'orbite. Les malades éprouvent quelquefois comme une sensation de propulsion de l'œil au dehors, souvent les mouvements de cet organe sont gênés, endoloris et cette même sensation douloureuse se répand dans le pourtour de l'orbite. Très-probablement cette sensation est due à la compression que subit le nerf enflammé dans le trou optique.

4. Des paralysies isolées de certains nerfs, ou des paralysies des membres peuvent accompagner la névrite optique. La coexistence de ces paralysies peut nous servir pour le diagnostic, non-seulement de la nature de la lésion cérébrale, mais aussi de la place qu'occupe la tumeur. C'est ainsi, par exemple, qu'une névrite optique se compliquant d'une paralysie de la troisième paire et d'hémiplégie nous permettrait de supposer que la tumeur existe dans le pédoncule cérébral. L'absence de toute paralysie prouvera que le mal existe au pourtour des tubercules.

Anatomie pathologique de la névrite et de la périnévrite. — L'inflammation du nerf optique est accompagnée d'une infiltration séreuse qui augmente son volume en lui ôtant une partie de sa consistance. Le nerf devient mou et donne au toucher la sensation d'une gelée. Du côté de son axe, on trouve une espèce de magma demi-liquide. Par suite de ce gonflement, il existe une sorte d'étranglement dans le trou sclérotique.

Le tissu cellulaire qui enveloppe les fibres optiques est hypertrophié, et les fibres nerveuses subissent tantôt une dégénérescence graisseuse (Saemisch, Cornil), tantôt une complète atrophie à l'endroit de leur passage à travers le trou optique. Dans la partie voisine de la rétine, certaines fibres nerveuses ont été trouvées hypertrophiées (Schweigger) et quelquefois même variqueuses (Leber).

Dans le tissu cellulaire et la transsudation abondante séreuse, on trouve de nombreux corps granuleux, constitués par une granulation graisseuse (Cornil et Stellwag von Carion).

Le tissu de la lamelle criblée est distendu, sa structure complétement effacée.

Les veines sont très-développées et tortueuses, ce qu'on remarque surtout sur celles de petit calibre; les artères sont beaucoup plus minces que d'ordinaire; souvent elles sont complétement atrophiées.

La gaîne interne du nerf optique présente une très-forte hyperplasie (Leber), la gaîne externe conserve la même épaisseur, mais elle est plus distendue.

Étiologie. — Parmi les causes les plus fréquentes de la névrite optique, il faut placer incontestablement les affections du cerveau; viennent ensuite les maladies de l'orbite et les affections constitutionnelles telles que syphilis, albuminurie et rhumatisme.

Pour mieux comprendre les différences qui existent entre ces variétés, nous croyons utile d'étudier séparément chacune d'elles, et d'indiquer tout ce qu'il y a de particulier, propre à éclairer le diagnostic et la nature de la maladie.

C. **Névrite optique de nature cérébrale.** — Parmi les affections cérébrales qui amènent l'inflammation du nerf optique, nous n'en connaissons jusqu'à présent que trois sortes dont l'existence a pu être vérifiée par les autopsies. Ce sont les méningites basilaires, les tumeurs cérébrales et les abcès du cerveau. Les scléroses en plaques, le ramollissement par embolie, l'ataxie locomotrice, etc., ne donnent au contraire lieu qu'à l'atrophie progressive du nerf optique. Les apoplexies cérébrales amènent quelquefois, quoique rarement, un trouble de la vue; elles sont alors caractérisées par des congestions, des épanchements ou des atrophies de la papille.

En étudiant les symptômes qui accompagnent le développement de la névrite optique, nous sommes frappé de la constance de quelques-uns d'entre eux. Ainsi le début brusque de l'amblyopie ou de l'amaurose, la mydriase et l'existence simultanée de la névrite dans les deux yeux, sont les symptômes habituels et je dirai presque pathognomoniques de l'affection cérébrale.

A ces signes oculaires, nous devons ajouter quelques symptômes cérébraux qui sont presque constants. Ce sont des vomissements, soit au début, soit dans le courant de la maladie, des vertiges, des douleurs de tête très-violentes au front ou à l'occiput, des attaques épileptiformes ou convulsives, des paralysies, soit de la troisième, soit de la sixième paire, etc.

La simultanéité de l'affection dans les deux nerfs optiques pendant une méningite s'explique très-bien par l'entrecroisement des fibres dans le chiasma, tandis que, pour comprendre la paralysie des deux sixièmes paires dans une névrite optique double, il faut rapporter le siége de l'affection jusqu'à l'endroit du cerveau où les deux sixièmes paires prennent naissance. On comprendrait difficilement qu'une inflammation des méninges gagne à la fois les nerfs optiques et les deux sixièmes ou les deux quatrièmes paires sans atteindre les autres nerfs voisins, tandis qu'une tumeur cérébrale, se développant dans le quatrième ventricule, amène forcément l'altération des deux sixièmes paires, de même qu'en s'étendant jusqu'au pédoncule cérébelleux elle peut atteindre les tubercules quadrijumeaux et les autres parties du centre visuel. C'est pour cette raison que la paralysie des deux sixièmes paires accompagnant une névrite optique double peut être considérée comme pathognomonique d'une tumeur située au voisinage des pédoncules cérébelleux et du quatrième ventricule.

Une paralysie de la troisième paire accompagne rarement les névrites optiques consécutives aux tumeurs cérébrales; on la rencontre plus souvent dans une méningite basilaire.

Il n'en est pas de même de la paralysie de la septième et de la huitième paire. Lorsqu'elle existe avec la névrite optique, on peut la rapporter à une tumeur céré-

brale dont le siége se trouve, soit sur l'apophyse basilaire, soit dans la moelle allongée et le quatrième ventricule.

Nous avons observé, avec le docteur Lancereaux, un fait analogue sur un malade du professeur Grisolle. La tumeur s'étant portée de préférence sur un côté du pont de Varole et de la moelle allongée, avait comprimé les nerfs crâniens du même côté. Dans les observations de Gillet de Grandmont, ainsi que dans un cas du professeur Griesinger, publié par Leber (1), la septième paire fut aussi paralysée. Dans tous ces cas il y a un développement de tumeur près de l'origine de ces nerfs, et c'est de là que l'affection atteint les centres visuels. Quelquefois ce n'est point la paralysie de la septième paire, mais plutôt des contractions spasmodiques de ce même nerf qui se déclarent à la suite des tumeurs cérébrales, comme cela avait lieu chez une malade que nous avons eu l'occasion d'observer en 1870 dans le service du docteur Noël Gueneau de Mussy, à l'Hôtel-Dieu (2).

Un malade que nous avons examiné avec le docteur Vigla présenta des phénomènes très-curieux. La tumeur étant située dans le quatrième ventricule, faisait corps inférieurement avec la protubérance annulaire et le bulbe rachidien; elle avait envahi à gauche le corps restiforme et les pyramides postérieures; par conséquent, les origines des nerfs acoustiques et de la septième paire ont été comprimés et désorganisés. Quant aux centres optiques, c'est par les pédoncules cérébelleux que la dégénérescence a atteint les tubercules quadrijumeaux et les bandelettes optiques (3).

Les méningites basilaires ne sont pas toujours accompagnées d'altérations aussi nombreuses du côté des sens, et les paralysies simultanées de plusieurs nerfs crâniens sont moins fréquentes; lorsqu'elles se déclarent, elles ne sont pas permanentes. Ainsi il n'est pas rare d'observer que tantôt c'est la sixième paire d'un œil qui est paralysée, et au moment où elle reprend ses fonctions, il y a la troisième paire de ce même œil ou de l'autre qui se prend, et ainsi de suite; la névrite, ou plutôt périnévrite optique elle-même s'amende, la vue s'améliore, et les contours de la papille deviennent plus accusés. L'arrêt dans la marche de la maladie, et une amélioration de la vue, peuvent être souvent considérés comme un signe de méningite non tuberculeuse, simple ou rhumatismale, et, pourvu que la santé du malade s'améliore et que les forces reviennent, on peut espérer le rétablissement de la vue.

Les névrites optiques qui accompagnent les méningites basilaires diffèrent très-peu de celles que l'on constate dans les tumeurs cérébrales, et il n'y a que les symptômes rationnels qui nous permettent de faire un diagnostic. L'ophthalmoscope ne peut pas à lui seul résoudre ce problème. Par les altérations de la papille, nous pouvons avoir la certitude qu'il y a une inflammation dans les parties du cerveau qui sont en rapport avec les organes visuels centraux; mais il nous est impossible de définir la nature de l'affection autrement que par les symptômes généraux.

Si l'on ne trouve pas facilement la différence entre une névrite méningée et la névrite occasionnée par les tumeurs, il est plus difficile de constater par l'examen ophthalmoscopique la présence des tubercules dans les méninges.

(1) Leber, *Archiv f. Ophthalm.* v. Graefe, t. XIV, 2e partie, p. 363.
(2) Reynaud-Lacroze, thèse de Paris, 1870, p. 25.
(3) Galezowski, *Arch. génér. de méd.*, décembre 1868 et janvier 1869.

La méningite simple peut donner lieu aux mêmes symptômes ophthalmoscopiques que la méningite tuberculeuse. Nous avons eu l'occasion, en effet, d'observer dans le service de Grisolle, à l'Hôtel-Dieu, une malade atteinte de méningite et de périnévrite optique double. Aucun traitement n'a pu arrêter la marche progressive de la maladie ; la malade mourut, et, à l'autopsie, nous constatâmes, avec Lancereaux, la méningite séreuse sans la moindre trace, soit de tubercules, soit de granulations.

Les névrites optiques consécutives aux tumeurs cérébrales sont tout aussi fréquentes que celles que l'on rencontre dans les méningites.

Les tumeurs de diverses natures, les kystes, les hydatides, les gliomes, les sarcomes, les tumeurs fibro-plastiques, et même les abcès du cerveau, peuvent donner lieu aux névrites optiques et aux périnévrites qui diffèrent peu dans ces différentes altérations. Jusqu'à présent il nous a été impossible de trouver une différence très-grande dans l'aspect de la papille enflammée, selon que cette inflammation provenait de telle ou telle autre tumeur.

Siége des tumeurs cérébrales qui occasionnent les névrites optiques. — Les tumeurs cérébrales qui se développent dans la boîte crânienne peuvent amener des désordres du côté des organes cérébraux visuels et produire la cécité. Ce sont surtout les tumeurs situées dans le voisinage des tubercules quadrijumeaux, des bandelettes optiques et du chiasma, qui, en se développant, peuvent atteindre les organes visuels et provoquer des névrites optiques. On connaît un certain nombre de tumeurs des hémisphères, du pont de Varole, du cervelet, n'ayant amené aucune altération dans les organes visuels; d'autres, au contraire, se communiquent d'une manière régulière aux nerfs optiques. Cela ne peut s'expliquer que par la propagation du mal par voisinage ou par la continuité des fibres nerveuses.

Le nombre des névrites optiques observées pendant la vie avec l'ophthalmoscope est considérable ; mais on n'a pas souvent l'occasion de faire l'autopsie de ces cas, puisque ces affections durent longtemps, et que les malades meurent le plus souvent d'une maladie intercurrente. C'est peut-être à cause de cela que le nombre d'observations complètes sur cette altération n'est pas considérable. Jusqu'à présent, nous n'avons pu recueillir que 50 observations bien détaillées à ce sujet; 37 d'entre elles appartiennent à divers auteurs, et les 13 autres ont été observées par nous dans les hôpitaux de Paris, dans les services de Grisolle, Lasègue, Richet, Vulpian, Roger, Vigla, Gueneau de Mussy et Charcot.

En comparant tous les faits connus, on trouve que les tumeurs qui donnent lieu aux névrites optiques se rencontrent dans les parties suivantes du cerveau.

Hémisphère antérieur du cerveau	12
Glande pituitaire, chiasma et selle turcique	4
Lobe postérieur	7
Cervelet et pédoncule cérébelleux	19
Quatrième ventricule et moelle allongée	2
Couches optiques et ventricules latéraux	6

Il résulte de ce tableau que la névrite optique a été observée 16 fois dans les tumeurs de la région antérieure du cerveau, tandis que 34 fois elle était occasionnée par les néoplasmes de la région postérieure ou moyenne du cerveau et du cervelet.

Parmi ces derniers cas, on remarquera que ce ne sont que les tumeurs des organes voisins des tubercules quadrijumeaux ou des bandelettes optiques qui amènent une inflammation du nerf optique. Nous savons que les tubercules quadrijumeaux sont en communication directe avec les pédoncules cérébelleux supérieurs et avec la partie antérieure du cervelet; les couches optiques sont parcourues à leur surface postérieure par les bandelettes médullaires blanches qui servent de communication entre les tubercules quadrijumeaux et les corps genouillés. Le plancher supérieur du quatrième ventricule est constitué par la valvule de Vieussens, dont les fibres communiquent avec les *testes*. Enfin le ventricule latéral, ainsi que sa corne postérieure, sont constitués par les masses cérébrales de l'hémisphère postérieur, et les altérations de ce dernier peuvent envahir les ventricules latéraux, comprimer les corps genouillés ainsi que les tubercules quadrijumeaux, et désorganiser ces derniers. La dégénérescence, une fois commencée dans une partie du centre visuel, se propagera de proche en proche, en suivant les mêmes fibres, jusqu'à ce qu'elle gagne les bandelettes optiques, le chiasma, les nerfs optiques, et se traduire enfin sur les deux papilles par une névrite optique.

Le voisinage des organes centraux visuels est, selon nous, indispensable pour que les tumeurs cérébrales amènent la névrite optique et la perte de la vue; sans ce voisinage, le mal peut gagner plusieurs autres nerfs et amener la paralysie de tel ou tel autre organe du muscle, tandis que la vue restera intacte.

Les tumeurs qui siégent à la base du crâne et près du chiasma amènent invariablement la perte de la vue par une névrite optique. Des faits nombreux sont là pour confirmer cette assertion, et il suffit de rappeler ceux qui ont été rapportés par Arcoleo, von Graefe et par moi, pour se convaincre combien ces tumeurs exposent les yeux à la névrite optique et à la cécité.

La névrite optique est toujours due à une propagation de l'inflammation ou de dégénérescence morbide *sui generis*, d'abord par le contact immédiat, et ensuite en descendant le long des fibres optiques.

J'insiste surtout sur ce dernier point, et je pense qu'on ne peut expliquer le mécanisme d'évolution de la névrite optique que par la transmission successive de la maladie aux fibres optiques. C'est pour cette raison que ni les méningites, les circonvolutions supérieures, ni les tumeurs éloignées des centres optiques, n'amènent pas de trouble visuel.

De Graefe cherche à expliquer d'une autre façon le mode d'évolution de la névrite optique. Il pense que, par suite « d'excès de la pression intra-crânienne, la stase veineuse, lorsqu'elle se déclare d'une manière suraiguë, paraît produire une sorte d'étranglement de la terminaison intra-oculaire du nerf optique dans la production de la névrite optique : autrement, nous devrions la trouver dans les hydrocéphales, les congestions cérébrales, les périencéphales, etc., tandis que, dans toutes ces affections, c'est plutôt l'atrophie progressive qui se produit (1).

(1) Observation. — Le fait suivant, que nous avons observé dans le service de chirurgie, à l'hôpital de la Pitié, prouve bien que ce n'est point à la pression intra-crânienne qu'il faut rapporter la production de la névrite, mais à la propagation de la maladie le long des fibres optiques. — Un garçon de quatorze ans entra dans le service du professeur Gosselin, au mois de mars 1867, à l'hôpital de la Pitié, pour une amaurose. En l'examinant, avec le professeur Gosselin, j'ai pu constater l'absence complète d'altération appréciable dans la papille. Cet état avait persisté pendant tout l'été, lorsqu'au mois de novembre, l'ayant de nouveau examiné

D. Névrite optique due à une affection de l'orbite. — Les tumeurs qui se développent dans l'intérieur de l'orbite donnent le plus souvent lieu à une péri-

en présence de Richet, qui dirigeait à ce moment ce service, l'existence d'une névrite optique double arrivée à une période d'atrophie (fig. 314). A la suite de plusieurs crises épilepti-

Fig. 314. — Atrophie de la papille consécutive à une névrite optique (*).

formes et d'autres symptômes graves cérébraux, il succomba un an après le début de la maladie. L'autopsie, faite par le professeur Richet en ma présence, révéla les faits suivants : les sutures frontale et pariétale étaient complétement désunies, et il y avait absence d'ossification sur une étendue d'un demi-centimètre; la mobilité des os du crâne était très-prononcée, et l'on remarquait une espèce de fontanelle de 4 à 5 centimètres de longueur : la protubérance annulaire était refoulée à gauche et déprimée par une tumeur rougeâtre; les pédoncules cérébelleux, de ce côté, étaient anémiés et presque totalement atrophiés, de même qu'une partie antérieure du cervelet, où se trouvait placée la tumeur; les tubercules quadrijumeaux ne paraissent pas altérés, pourtant celui qui était rapproché de la tumeur était un peu plus jaunâtre que celui du côté opposé; la tumeur elle-même, rouge foncé, était de la grosseur d'un œuf de poule et occupait la fosse cérébelleuse droite en arrière du rocher. Dans cette intéressante observation, il faut signaler plusieurs phénomènes nouveaux qui peuvent éclairer d'une manière positive le mode de développement et de propagation du processus inflammatoire, à partir de son siége primitif jusqu'à la papille. La tumeur était située dans une partie du cerveau qui est le plus intimement liée au centre visuel : elle s'était développée à la surface supérieure et antérieure du cervelet, ainsi que sur le pédoncule cérébelleux supérieur. Les premiers symptômes qui apparurent étaient une amaurose complète et de fréquents vertiges qui ont occasionné une chute au commencement de la maladie. Le résultat des recherches ophthalmoscopiques faites à l'origine de l'affection était négatif, et ce n'est que quelques mois plus tard que nous avons pu constater avec le professeur Richet une atrophie des deux papilles consécutive à une névrite optique. Quelle autre interprétation peut-on donner à ce développement tardif de la névrite optique suivie d'une atrophie, si ce n'est une transmission progressive de l'inflammation aux tubercules quadrijumeaux, et puis successivement aux corps

(*) *a*, papille blanche atrophiée, avec les bords profondément infiltrés; *b*, *b*, veines très-variqueuses couvertes aux bords de la papille par une exsudation.

névrite optique. Parmi ces tumeurs, il faut signaler les tumeurs solides telles que tumeurs cancéreuses, phlegmons du tissu cellulaire et les kystes.

A mesure qu'elles prennent un développement, elles repoussent le globe de l'œil en avant, compriment le nerf optique et y provoquent une stase sanguine, une transsudation séreuse et une véritable périnévrite.

Cette périnévrite ne diffère pas de celles que nous observons dans les affections cérébrales. La vue pourtant se conserve mieux et plus longtemps, l'œil devient en même temps hypermétrope ou myope, selon que la tumeur est placée en arrière de l'œil ou entre le globe de l'œil et les parois de l'orbite. Dans un fait de ce genre, rapporté par nous (1), la névrite diminuait chaque fois qu'on avait vidé le kyste pour revenir ensuite au même degré. Dans un cas cité par Becker (2), une tumeur adénoïde de la glande lacrymale avait amené les mêmes désordres. De Graefe et Jacobson ont observé des tumeurs développées dans le tissu cellulo-graisseux de l'orbite et le nerf optique suivies de névrite optique.

Les signes qui caractérisent plus spécialement cette forme de névrite, c'est qu'elle est toujours accompagnée d'une exophthalmie plus ou moins prononcée.

Lorsque la tumeur est développée dans la substance du nerf optique, il y a alors une névrite optique sans exophthalmos, mais avec de nombreuses hémorrhagies et une perte complète de la vue.

E. **Névrite optique syphilitique.** — L'inflammation de ce nerf peut se déclarer d'une manière spontanée sous l'influence d'une affection syphilitique; ordinairement c'est la partie intra-oculaire du nerf optique qui est affectée. La papille est boursouflée, infiltrée, sans être pourtant très-fortement saillante; les vaisseaux sont médiocrement engorgés, et l'inflammation s'étend sur une certaine étendue de la rétine. C'est une névro-rétinite.

Il n'est pas rare de trouver des flocons dans le corps vitré, ainsi qu'un trouble particulier qu'on rencontre dans la choroïdite syphilitique; dans d'autres cas, cette affection est accompagnée d'une iritis ou d'irido-choroïdite; quelquefois elle existe simultanément avec la paralysie de la quatrième ou de la sixième paire, comme cela est arrivé chez un malade dont le docteur Reynaud-Lacroze a rapporté l'observation (3). Si ces complications avaient lieu, il n'y aurait, selon moi, aucun doute sur l'existence de la cause syphilitique.

Les malades atteints de cette forme de névrite ont une photophobie excessive et ils ne distinguent point les couleurs ou certaines nuances, contrairement à ce qui s'observe dans les névrites cérébrales. Cette névrite existe ordinairement sans aucun signe de maladie du cerveau, mais elle peut être accompagnée d'une paralysie de la sixième ou quatrième paire. Quelquefois pourtant la névrite optique provient d'une tumeur syphilitique située dans le cerveau, comme nous avons eu l'occasion de l'observer chez un jeune malade avec le docteur Fournier. Alors la névrite ne diffère en rien de la névrite cérébrale.

genouillés, bandelettes optiques, chiasma et aux papilles optiques? La pression intra-crânienne augmentée ne pourrait être invoquée ici comme cause de névrite optique, par une raison très-simple : c'est que les os du crâne, dans la suture fronto-pariétale, sont restés désunis et non soudés pendant toute la vie du malade. La boîte crânienne aurait pu par conséquent se distendre elle-même très-facilement, bien avant que la compression du nerf optique eût lieu.

(1) Galezowski, *Annales d'oculistique*, t. LIII, 1865, p. 202.

(2) Becker, *Bericht über die Augenklinik*. Wien, 1867, p. 162.

(3) Reynaud-Lacroze, *De la névrite et de la périnévrite optiques*, thèses de Paris, 1870.

F. **Névrite optique de causes diverses.** — 1. Je ne connais, jusqu'à présent, qu'un seul fait de névrite optique rhumatismale. Elle s'était déclarée chez un de nos confrères américains qui vint me consulter à Paris en 1866 (1).

2. La névrite ou névro-rétinite se développe bien souvent consécutivement à une cause paludéenne ou à une albuminurie, mais comme cette affection est le plus souvent accompagnée d'une rétinite, nous en parlerons lorsque nous nous occuperons de cette dernière affection.

3. La névrite optique se rencontre quelquefois dans les fièvres typhoïdes ou éruptives, dans la pyohémie, etc., etc. Stellwag a vu une névrite optique dans la fièvre typhoïde, et quelques années plus tard, le malade étant mort par suite d'une autre affection, il a pu constater à l'autopsie d'anciennes exsudations organisées dans les méninges de la base du crâne. Une malade de Duchenne (de Boulogne) présentait une atrophie des deux papilles avec des contours mal limités et irréguliers, frangés, ce qui est la conséquence d'une névrite optique. Cette malade nous a raconté qu'elle avait été atteinte à l'âge de seize ans d'une fièvre typhoïde très-grave et que, dans le cours de cette maladie, elle avait perdu la vue; puis celle-ci était revenue, mais jamais complétement. Évidemment, il y avait là aussi une méningite exsudative basilaire.

4. Je l'ai rencontré quelquefois chez les femmes enceintes ou après les couches, lorsqu'il y a eu quelques symptômes d'éclampsie, ou seulement si l'accouchement a été suivi des douleurs de tête très-violentes et prolongées.

Le docteur Boncour (2) a rapporté un fait des plus remarquables d'une névrite optique double consécutive à une blessure de l'os rontal par un éclat d'obus. Ce malade accusait des symptômes cérébraux, dépendant probablement d'un abcès du cerveau.

Marche et durée de la névrite optique en général. — La marche de la névrite optique, ainsi que celle de l'affection cérébrale elle-même, n'a rien de constant; tantôt il y a de l'aggravation, tantôt de l'amélioration. Mais l'examen ophthalmoscopique nous démontre que la vascularisation morbide diminue petit à petit; l'exsudation commence à se résorber, la papille devient plus blanche, et il arrive un moment où tous les capillaires disparaissent de sa surface; les vaisseaux centraux, quoique tortueux, s'amincissent, et la papille devient atrophique avec contours mal limités et déchiquetés. Pendant ce travail régressif les fibres nerveuses subissent des modifications morbides qui entraînent l'affaiblissement

(1) Observation. — A quinze ans, forte attaque de rhumatisme aigu qui dura dix-huit mois. Pendant deux ou trois ans successifs, sueurs très-abondantes, et après le moindre refroidissement, les extrémités inférieures devenaient fréquemment œdémateuses, et les articulations roides. En mars 1865, attaque de rhumatisme qui dure deux mois. En avril, une amblyopie gauche, soignée par quelques-uns de mes confrères pour une rétinite. La vue revient presque complétement au bout de trois mois de traitement, et c'est alors que l'autre œil se trouble. En examinant vers la fin du mois d'octobre, je constatai une névrite optique de l'œil droit des plus caractéristiques. De cet œil le malade ne distinguait que le jour de la nuit. Sous l'influence d'un traitement dérivatif, ventouses sur le dos, sangsues à l'anus, sulfate de quinine et le régime tonique, je pus obtenir la guérison complète. Il résulte de ces détails intéressants, que la maladie n'a pas envahi les deux yeux à la fois, mais successivement un œil après l'autre, ce qui peut servir de diagnostic différentiel entre les névrites occasionnées par les altérations des méninges ou du cerveau et celles qui reconnaissent une cause rhumatismale.

(2) Boncour, *Journ. d'ophth.* Paris, 1872, p. 337.

ou la perte totale de la vue. La conservation partielle de la vue n'est pas chose rare; et sur cent quinze malades nous avons observé huit fois une amélioration notable et quatre fois une guérison complète. Ces résultats heureux dépendaient des affections aiguës localisées du cerveau, tandis que l'issue funeste est ordinairement due à une tumeur ou à une autre affection organique située dans la boîte crânienne.

Pronostic. — Il est excessivement grave, mais on peut espérer une amélioration 10 fois sur 100, proportion considérable, si l'on en juge d'après la gravité de l'affection cérébrale elle-même.

Traitement de la névrite optique en général. — Les névrites optiques peuvent être d'une nature inflammatoire, simple, idiopathique, ou bien elles sont consécutives à une tumeur cérébrale. Dans la première forme, il est indispensable d'employer les moyens antiphlogistiques les plus énergiques.

Les saignées locales consistent en une ou plusieurs applications de sangsues derrière les oreilles, en petit nombre (2 ou 3 de chaque côté), mais renouvelées au fur et à mesure qu'elles tombent, ce qui entretiendra un écoulement de sang pendant plusieurs heures et dégorgera suffisamment le système veineux de la voûte crânienne. L'application des ventouses sèches ou scarifiées sur la nuque et le long de l'épine dorsale peut agir efficacement comme révulsif; nous avons l'habitude de les prescrire, à la condition toutefois que ce moyen soit employé tous les deux ou trois jours et pendant au moins un mois ou deux. Les applications de sangsues à l'anus chez les hémorrhoïdaires et aux parties internes des cuisses chez les femmes sujettes à l'aménorrhée ont la même action révulsive très-efficace.

On peut aussi employer avec succès les vésicatoires à la nuque souvent répétés; selon nous, ils remplacent efficacement le séton. Quelquefois les vésicatoires volants sur les tempes, et même au sommet de la tête, peuvent être recommandés utilement, de même que les frictions mercurielles aux tempes, sur le front et au sommet de la tête.

Dans le cas de tumeur cérébrale probable, on doit rechercher la cause syphilitique et agir par un traitement mixte, qui réussit quelquefois à enrayer le mal, comme le démontrent l'histoire de la malade du docteur Béhier que nous avons relatée plus haut. Nous avons observé dans le service du docteur Gueneau de Mussy un autre fait de même genre, chez une malade atteinte de névrite optique double avec des douleurs de tête, des vomissements, des vertiges intolérables. Le traitement antisyphilitique a enrayé complétement tous ces symptômes, la vue revint, et la névrite optique disparut complétement. Nous avons encore observé un cas tout à fait analogue en ville avec le professeur G. Sée, et le traitement par frictions hydrargyriques a parfaitement réussi.

Certaines formes de névrites optiques accompagnées de rétinites reconnaissent la cause paludéenne; si cela avait lieu, on aura recours au traitement par les moyens antipériodiques.

Nous avons eu l'occasion d'observer avec le docteur Noël Gueneau de Mussy un cas des plus remarquables d'une périnévrite optique double, accompagnée d'apoplexies de la rétine et qui étaient liées à une fièvre larvée. La maladie a débuté par des céphalées très-intenses, accompagnées de nausées et de vomissements. Après un vomitif, la fièvre devint tierce, mais en même temps apparurent les

symptômes de périnévrite optique. Le sulfate de quinine employé à 50 centigrammes d'abord tous les jours, et au bout de quelque temps tous les deux jours, amena la guérison complète et définitive de l'affection oculaire.

Bibliographie. — Graefe, *Archiv f. Ophthalm.*, 1860 et 1866. — Ogle, *On the use of the Ophthalmoscope in cerebral diseases* (*Med. Times and Gazette*, jun. 9, 1860) ; et *Cases mainly of disease of the nervous system, in wich the ophthalmoscope was used* (*Med. Times and Gazette*, septembre 1867). — J. Hughlings Jackson, *Royal London Ophthalm. Hosp. Reports* (diverses dates). — Hutchinson, *Ophthalmic Hospital Reports*, vol. V. — Gillet de Grammont, *Gaz. des hôpit.*, 1861. — Quaglino, *De l'amaurose encéphalo-spinale et de l'amaurose ganglionnaire* (*Giornale d'Oftalmologia italiana*, 1862). — Galezowski, *Étude ophthalmoscopique sur les altérations du nerf optique et sur les maladies cérébrales*, 1865 ; *Recherches ophthalmoscepiques sur les maladies de la rétine et du nerf optique*, 1863 ; *Gazette des hôpitaux*. 1863, décembre ; et *Archives générales de médecine*. Paris, 1868, décembre, et 1869, janvier. — Fischer et Horner, *Klinische Monatsblætter für Augenheilkunde*, 1863 et 1866. — Lancereaux, *De l'amaurose dans les cas d'altération des hémisphères cérébraux* (*Archives de médecine*, 1864). — Koster, *Jahresbericht des niederlændischen Augenhospitals*, 1865 ; et *Annales d'oculist.*, 1865. — Blessig, *Klinische Beiträge zur Sehnervenentzündung* (*Klinische Monatsblætter*, 1866).—Rivet, *Quelques considérations sur la méningite simple aiguë et la méningite tuberculeuse*. Thèse de Montpellier, 1866. — Szokalski, *Klinika de Varsovie*, 1867. — Leber, *Beiträge zur Kenntniss der Neuritis des Sehnerven* (*Arch. f. Ophthalm. von Graefe*, 1868, Bd. XIV, Abth. II). — Cliffort Allbutt, *On optic nevritis* (*Med. Times and Gazette*, 1868). — Bousseau, *Des rétinites secondaires*, thèse de Paris, 1868. — Macabiau, *Sur les tumeurs du cervelet*, thèse de Paris, 1869. — Fleet Speir, *The Medical and Surgical Reporter*. Philadelphia, 16 à 28 April, 1870. — Gueneau de Mussy, *Périnévrite optique double* (*Journal d'ophthalm.* Paris, 1872, p. 1). — Charcot, *Leçons sur les maladies du système nerveux*, publiées par Bourneville. Paris, 1873. — H. Power, *Tow Cases of Double Optic neuritis with Remarks* (*Hospital Reports*, vol. IX).

ARTICLE V

ATROPHIE DE LA PAPILLE DU NERF OPTIQUE

L'atrophie de la papille est un état dans lequel l'extrémité intra-oculaire du nerf optique se transforme lentement et progressivement en un disque blanc nacré ou blanc grisâtre. La nutrition capillaire du nerf optique cesse complétement, et avec elle disparaît la teinte rosée caractéristique qui dénote la vie de la substance nerveuse.

Avec l'oblitération des vaisseaux capillaires dans le nerf, les fonctions de ce dernier ne peuvent plus s'accomplir ; les fibres nerveuses, se transformant en tissu graisseux ou cellulaire, ne peuvent plus transporter les impressions lumineuses au *sensorium commune ;* la vue s'affaiblit de plus en plus, et bientôt une cécité complète se déclare. C'est l'*amaurose cérébrale* ou la *goutte sereine* des anciens, *schwarze Staar* des Allemands, *cécité nerveuse* ou *anesthésie optique* de Romberg.

L'atrophie de la papille peut être de forme et de nature très-variées. Tantôt cette affection est progressive et reconnaît pour cause une affection du cerveau ou de la moelle épinière ; dans d'autres cas, elle est consécutive aux affections oculaires ou aux maladies des vaisseaux.

Nous reconnaissons cinq variétés différentes : 1° atrophie de la papille progressive cérébrale ou spinale ; 2° atrophie par altération des vaisseaux ; 3° atrophie consécutive à la névrite optique, 4° atrophie consécutive à une rétinite pigmentaire congénitale ou acquise, et 5° atrophie par excavation de la papille.

§ I. — Atrophie progressive de la papille.

Cette affection est le plus souvent le résultat des maladies de la moelle, et plus spécialement de l'ataxie locomotrice, c'est pourquoi le professeur Charcot lui donne avec raison le nom d'*amaurose tabétique*, ou d'induration grise progressive.

Elle apparaît à des époques très-variées de la maladie spinale ; habituellement elle est précédée de douleurs lancinantes dans les membres inférieurs et de plusieurs autres signes. Mais il y a des cas dans lesquels la lésion optique précède tous les autres symptômes, et compose à elle seule, parfois pendant de longues années, toute la maladie, comme cela a été démontré par Charcot.

Symptomatologie. — *Signes ophthalmoscopiques.* — La papille présente des changements très-marqués que nous étudierons successivement :

1. *Coloration.* — Un des changements les plus caractéristiques que subit la papille atrophiée consiste dans la coloration blanche, nacrée, crayeuse, réfléchissant fortement la lumière. Quand l'atrophie est complète, cette coloration blanche est uniforme, quelquefois tirant sur le bleu ou le gris. Le réseau de la lame criblée qui, à l'état normal, se voit ordinairement au centre de la papille, disparaît totalement.

Si l'on observe l'atrophie à son origine, alors qu'une moitié seulement de la papille est atteinte, on remarque un contraste frappant entre la couleur de la partie atrophiée, blanche, et la partie encore saine, rosée et vasculaire.

2. *Contours.* — Les *contours* de la papille atrophiée se montrent fortement tranchés sur le fond rouge de l'œil ; ses limites sont nettement accusées et ses bords se détachent franchement : on ne remarque pas à sa circonférence ces demi-tons blanc rougeâtre que l'on constate dans l'état normal. Quelquefois on observe, près du bord externe (image droite), un second contour formant une zone semi-circulaire, qui dépend de la limite choroïdienne du trou à travers lequel passe le nerf optique. Le contour peut devenir un peu plus distinct et s'étendre davantage, mais ce n'est pas un fait constant. On le rencontre le plus souvent chez les sujets âgés, où la choroïde, en s'atrophiant, laisse entrevoir une plus grande surface de la sclérotique.

3. *Forme.* — Elle n'accuse aucun changement pathologique ; elle s'atrophie en conservant en général sa configuration normale. Ainsi, dans la majorité des cas, elle est ovale comme la papille physiologique, le grand diamètre se trouvant disposé verticalement. Si elle était ronde avant la maladie, elle conservera cette même configuration dans une atrophie. Souvent on remarque sur la circonférence de la papille atrophiée des échancrures à bords bien tranchés attribués par quelques observateurs à l'affection atrophique du nerf. Nous sommes d'un avis contraire, et nous pouvons affirmer que les échancrures, lorsqu'on les rencontre dans une papille atrophiée, existaient à coup sûr avant la maladie et constituaient une sorte d'anomalie. Nous avons eu l'occasion d'observer les yeux d'un malade atteint d'atrophie de la papille de l'œil droit ; dans l'espace de deux semaines, la papille gauche, qui était saine auparavant et présentait une échancrure bien marquée à sa circonférence, s'est aussi atrophiée en conservant la même forme échancrée.

4. *Volume.* — Nous avons indiqué à l'aide de quels moyens il est possible de

déterminer les dimensions, sinon réelles, au moins apparentes, de la papille. En général, la papille atrophiée conserve le même volume qu'à l'état normal; ou, s'il y a quelque différence, elle est si peu marquée qu'il n'y a pas besoin de s'en occuper. On comprend facilement que le trou sclérotical ne pouvant pas se réduire, il faut que les fibres nerveuses saines, ou modifiées par une dégénérescence quelconque, le remplissent complétement. Elle paraît quelquefois plus petite à l'ophthalmoscope, mais cela tient à une contraction morbide du muscle accommodateur rendant au cristallin une forme plus bombée.

5. *Vaisseaux de la papille.* — L'état du système vasculaire de la papille peut aider considérablement au diagnostic de la maladie qui nous occupe. Si elle existe, il y a une atrophie et disparition de tous les capillaires, notamment de tous ceux qui établissent une communication intime entre le système circulatoire du cerveau et de la rétine. C'est ce réseau fin et capillaire qui donne une teinte rosée à la papille, et sa disparition coïncide avec la coloration blanc nacré du nerf optique. L'artère et la veine centrales, au contraire, conservent très-souvent le même volume et la même direction qu'à l'état normal ; quant aux branches latérales de la papille, elles sont en grande partie atrophiées.

Il n'est donc pas nécessaire de chercher l'explication de l'atrophie progressive dans la diminution des vaisseaux centraux qui restent, quoi qu'on en ait dit, très-souvent et pendant longtemps intacts. L'absence des vaisseaux capillaires indique seule, d'une manière certaine, l'existence de l'atrophie.

6. Sous l'influence de ces altérations, le nerf optique devient opaque et, par suite de la sclérose de ses tissus, sa transparence physiologique disparaît. Les vaisseaux ne peuvent plus être aperçus dans leur trajet intra-nerveux, et la surface de la papille seule réfléchit fortement la lumière.

7. Cette forme d'atrophie de la papille est consécutive à une affection cérébrale ou spinale, c'est pourquoi elle existe ordinairement dans les deux yeux. Toutefois, on la voit se limiter pendant plusieurs années à un seul œil, et ne se communiquer que très-tardivement à l'autre.

La papille du nerf optique est la seule partie du fond de l'œil qui présente des désordres appréciables; la rétine, au contraire, semble conserver son aspect physiologique, et reste complétement transparente.

8. *Myosis et irrégularité de la pupille.* — Il arrive le plus habituellement que la pupille se trouve contractée et rétrécie d'une manière très-sensible. C'est le *myosis.* Il peut être porté à un tel degré, que c'est avec la plus grande peine qu'on parviendra à éclairer le fond de l'œil.

Dans d'autres cas, la pupille change de forme, devient irrégulière, angulaire et comme échancrée. Elle prend la forme, soit ovalaire, soit à angles, ce qui tient probablement à l'atrophie de certaines branches des nerfs ciliaires. Elle est peu mobile et irrégulière; et, comme les deux yeux ne sont pas souvent affectés au même degré, il s'ensuit qu'une des pupilles est souvent plus large que l'autre. Sa dilatation exagérée, mydriasique, est rare.

Symptômes fonctionnels. — 1. Le début de l'affection est ordinairement lent, et le malade s'aperçoit que sa vue s'affaiblit petit à petit, progressivement, pendant des mois et des années.

2. Le malade cesse d'abord de distinguer les caractères fins de l'échelle typo-

graphique; plus tard, il éprouve de la difficulté à lire les grosses lettres; ensuite il perd la faculté de se conduire; enfin, toute perception lumineuse disparaît. Ces symptômes sont presque constants dans une atrophie progressive de la papille, et il est excessivement rare que l'acuité visuelle normale se conserve longtemps.

3. Dans la majorité des cas, le champ visuel périphérique n'est point diminué au début; mais avec le progrès de la maladie il se rétrécit concentriquement dans un sens ou dans l'autre.

Nous avons rencontré des atrophies de la papille très-avancées, avec diminution du champ visuel périphérique, et malgré cela les malades pouvaient lire pendant des mois et des années les caractères les plus fins.

L'hémiopie latérale, homonyme ou croisée, lorsqu'elle existe dans cette maladie, est rarement très-accentuée, et il est plus fréquent de l'observer avec un rétrécissement simultané du champ visuel dans tous les sens.

4. Tous les malades atteints d'atrophie de la papille, soit commençante, soit avancée, accusent, avec l'affaiblissement de l'acuité visuelle, la perversion des facultés chromatiques de l'œil. Nous avons démontré, en effet, qu'une forme particulière de dyschromatopsie est propre aux atrophies de la papille, d'origine cérébrale. Ainsi, dès le début, les malades ne reconnaissent plus les teintes secondaires des couleurs, n°s 5 et 1 de mon échelle. D'autres perdent, au commencement même, la faculté de distinguer les couleurs *verte* et *rouge-carmin*.

La couleur jaune est celle qui se conserve, chez ces malades, tant qu'il reste la moindre perception lumineuse. La couleur bleue se conserve aussi pendant très-longtemps.

Les faits de cécité des couleurs ont été indiqués en premier lieu par moi (1) dans un cas de rétinite glycosurique avec atrophie de la papille, et ensuite par Benedict (2) dans une atrophie de la papille progressive. Plus tard, j'ai démontré combien ce phénomène était constant, et qu'il pourrait être pris comme un *signe caractéristique* de l'atrophie de la papille au début, au moment où les signes ophthalmoscopiques ne permettent encore de rien préciser.

Les recherches de Leber, de Bénédict, de Woinow, de Szelske et d'autres auteurs, m'ont complétement donné raison à cet égard. Nous pensons qu'il y a un avantage réel pour le diagnostic d'atrophie de la papille d'examiner les malades au moyen de l'échelle des couleurs.

5. Parmi les symptômes physiologiques de l'atrophie de la papille, nous devons signaler les diverses impressions fausses qu'éprouvent les malades. Ce sont des *photopsies* ou sensations lumineuses en forme d'éclairs, d'étincelles, d'étoiles brillantes, quelquefois un scintillement pareil à celui que produisent des flocons de neige ou des paillettes d'or; souvent même ce sont des feux de différentes couleurs comparables à des feux d'artifice; des *chrupsies* qui font voir les objets entourés d'auréoles colorées de diverses façons. Un de mes malades se plaignait des lumières excessivement vives, blanches, bleues et rouges qui lui apparaissaient soudainement, comme l'éruption d'un volcan. « La clarté que je vois autour » de moi, disait le malade, est si vive, qu'elle ne diffère en rien de la clarté ordi-

(1) Galezowski, *Annales d'oculistique*, t. XLIX, p. 94, 1863; et *Du diagnostic des maladies des yeux par la chromatoscopie rétinienne*, 1868, p. 210.

(2) Benedict, *Archiv f. Ophthalm.*, Bd. X, Abth. II, S. 185, 1864.

» naire du jour; mais ce qui m'étonne et me désespère, c'est que cette clarté ne » me sert à rien pour me conduire, elle n'éclaire pas du tout la chambre ni les » objets qui m'entourent. »

6. *Scotome central ou périphérique.* — L'altération de l'acuité visuelle peut dépendre quelquefois d'une sorte de tache foncée ou noire qui marque le point de fixation. Cette tache obscure est très-petite au début, puis elle s'étend successivement, et prend ainsi une forme ronde ou ovale; dans d'autres cas, elle accuse une forme plus ou moins irrégulière. Ces taches opaques portent le nom de *scotomes* centraux ou périphériques. Souvent tout le champ visuel est parsemé de ces scotomes, qui paraissent tout petits lorsque le malade regarde quelque chose de près; au contraire, ils grossissent à mesure que le regard se porte au loin.

Le scotome central existe aussi dans les affections de la *macula;* c'est pourquoi il importe beaucoup d'examiner cette région avec le plus grand soin.

7. Aux symptômes fonctionnels indiqués, il faut encore ajouter ceux qui découlent des antécédents et du mode de développement de la maladie générale.

On ne peut pas nier que l'atrophie progressive de la papille est liée le plus souvent à des altérations très-variées des centres nerveux. Il arrive souvent que ces dernières ne se déclarent qu'après l'apparition des troubles visuels, nous ne trouverons alors point de renseignements dans l'examen de la santé générale. Mais en s'informant de la santé des parents du malade, on trouvera quelquefois que soit l'un ou l'autre membre de la famille a été atteint d'une affection cérébrale.

Dans les affections de la moelle (dégénérescence grise des cordons postérieurs), il est rare au contraire que l'atrophie de la papille ne soit pas précédée de troubles de motilité ou de sensibilité.

C'est ainsi que l'on constatera, soit un affaiblissement, soit un défaut de coordination dans les jambes, des douleurs fulgurantes dans les cuisses, sensibilité émoussée de la peau, douleurs sur le front, affaiblissement de mémoire, difficulté de la parole et quelquefois des paralysies des nerfs moteurs de l'œil.

Tel est le cortége des symptômes qui accompagnent l'atrophie de la papille; avec les progrès de la maladie, ils s'accentuent de plus en plus, jusqu'à ce que la cécité devienne complète.

8. *Amblyopie et amaurose.* — On s'est servi de ces deux termes de tout temps pour désigner des groupes de maladies très-diverses qui étaient caractérisées par un affaiblissement ou une perte totale de la vue. C'est ainsi qu'une diminution d'acuité visuelle, sans aucun changement morbide à l'extérieur, portait le nom d'*amblyopie* ou d'*amaurose amblyopique.* Dès que la vision était complétement abolie ou que la distinction d'objets de grande dimension n'était pas possible, et que le malade était incapable de se conduire, la maladie était appelée *amaurose* ou *amaurose absolue.*

La dénomination d'*amaurose* et d'*amblyopie* a perdu beaucoup de sa valeur depuis la découverte de l'ophthalmoscope, et nous ne conservons aujourd'hui ces termes que pour désigner des troubles visuels ou des cécités sans aucune lésion appréciable à l'intérieur de l'œil. C'est ainsi que nous nous servons du mot *amblyopie* pour désigner le trouble de la vue dans les intoxications alcooliques, nicotiniques, plombiques, dans certaines formes de glycosurie, etc. L'amaurose hystérique, l'amaurose simulée et l'amaurose cérébrale exprimeront la perte complète

de la vue sans que l'ophthalmoscope puisse dénoter les moindres altérations dans la membrane nerveuse ou vasculaire de l'œil.

La démarche de ces malades a quelque chose de caractéristique; ils tiennent la tête haute et les yeux dirigés vers le ciel, comme s'ils y cherchaient la lumière qui leur fait défaut. Le regard est vague, ce qui vient de ce qu'ils ne fixent aucun objet et dirigent leurs yeux en face d'eux comme pour regarder au loin. Quelquefois il y a un nystagmus, surtout si l'affection s'est développée lentement.

N'acceptant ces deux termes que comme l'expression d'un symptôme de la maladie oculaire, nous pouvons dire que les personnes atteintes d'atrophie de la papille accusent plus que toutes les autres les caractères de ce trouble visuel. Elles commencent par perdre la faculté de lire et de voir au loin, puis elles sont gênées dans leur marche et reconnaissent difficilement les petits objets; enfin elles arrivent au bout de quelque temps à perdre complétement la vue, soit qu'elles distinguent encore tant soit peu le jour, soit que la dernière perception lumineuse se trouve totalement abolie.

§ II. — Atrophie de la papille par oblitération des vaisseaux.

Cette forme d'atrophie de la papille diffère peu de la précédente, et la différence n'existe que dans une sorte d'infiltration particulière blanchâtre qui envahit la rétine et la papille, soit en partie, soit dans toute son étendue. Cette atrophie s'observe à la suite d'une embolie de l'artère centrale ou d'une altération inflammatoire particulière des parois artérielles (endo-artérite).

La papille est ordinairement blanche, nacrée, sans le moindre mélange de ton grisâtre, mais en même temps ses contours sont légèrement couverts d'un voile blanchâtre, voile qui s'étend au delà de la papille sur la rétine. Les artères son minces, à peine appréciables, et souvent elles sont entourées de légères exsudations blanchâtres plus ou moins opaques. Un malade du professeur Richet, à la Clinique, présentait cette forme d'atrophie des plus accentuées, et j'ai rencontré plusieurs cas analogues dans les hôpitaux de Paris, chez des malades qui ne se plaignaient d'aucun autre symptôme cérébral, et sans qu'on ait pu chez eux retrouver les moindres traces de maladie du cœur. Albutt décrit cette forme de maladie sous le nom de *névrite optique avec atrophie.*

Au début de l'affection, l'infiltration périvasculaire est assez visible pour qu'on puisse, d'après elle, reconnaître cette variété d'atrophie de la papille. Mais, au bout d'un certain temps, l'infiltration séreuse disparaissant, il n'y a souvent pas possibilité de la distinguer d'une atrophie progressive.

Les atrophies de la papille consécutives à des irido-choroïdites présentent les signes analogues, et nous avons vu bien souvent chez ces malades des papilles blanches avec un ou plusieurs vaisseaux oblitérés, ou entourés d'exsudations.

§ III. — Atrophie de la papille consécutive à la névrite optique.

Cette forme d'atrophie est caractérisée par les contours irréguliers, frangés, mal limités du disque optique, et accusant en même temps une coloration blanche plus marquée. C'est une atrophie de la papille avec sclérose des fibres nerveuses et du tissu cellulaire interstitiel.

Cet état ne se déclare jamais primitivement; il est ordinairement consécutif à une névrite optique occasionnée, soit par une tumeur cérébrale, soit par une méningite basilaire.

La papille est jaunâtre ou d'un blanc sale; ses contours sont complétement cachés sous l'exsudation; les vaisseaux sont variqueux. A mesure que l'exsudation se résorbe, le nerf devient de plus en plus blanc; ses capillaires s'atrophient; les vaisseaux centraux eux-mêmes s'amincissent, tout en conservant leur trajet tortueux, comme on peut le voir sur la figure 315. La papille ainsi atrophiée, au lieu d'avoir les contours bien tranchés comme dans une atrophie simple, se présente sous forme d'un disque irrégulier, couvert près de ses bords par une exsudation organisée; c'est la dégénérescence et l'hypertrophie morbide de plusieurs fibres nerveuses, qui rendent les parties correspondantes tout à fait opaques. La papille n'a jamais une forme régulière; elle est le plus souvent ronde et d'un volume plus grand qu'à l'état normal. Souvent, à côté d'elle et au voisinage de la *macula*, on rencontre des exsudations blanches organisées, qui indiquent l'inflammation de la rétine existant à cette place concurremment avec la névrite optique.

L'atrophie de la papille consécutive à une névrite n'est pas toujours suivie d'une cécité; nous avons vu au contraire des malades, complétement aveugles pendant la période aiguë, recouvrer jusqu'à un certain degré leurs fonctions visuelles et les conserver, quoique affaiblies, pendant le reste de leur vie (1).

Les cas d'amélioration, et même de guérison, se sont présentés à notre observation 10 fois sur 100.

On voit par ce qui précède que l'atrophie de la papille consécutive à une névrite optique diffère essentiellement de l'atrophie progressive. Son début et sa marche, les contours irréguliers de la papille et ses vaisseaux tortueux, quoique amincis, sont des signes presque certains qui permettent de faire le diagnostic de la maladie occasionnelle, et par conséquent de juger si l'état morbide est enrayé ou en progression.

§ IV. — Atrophie de la papille consécutive à une rétinite pigmentaire.

La rétinite pigmentaire est une affection caractérisée par l'apparition de taches pigmentaires dans la rétine. On trouve ordinairement près de la partie équatoriale du fond de l'œil des taches irrégulières, souvent filiformes, longeant les vaisseaux et se réunissant les unes aux autres pour former un véritable filet noir.

Cette migration du pigment choroïdien dans la rétine est accompagnée d'une atrophie des vaisseaux centraux, dont les parois, en s'épaississant, rétrécissent singulièrement le calibre. Cette altération des vaisseaux est principalement appréciable sur la papille du nerf optique, qui s'atrophie progressivement et prend un cachet particulier qu'on ne peut confondre avec une autre forme d'atrophie.

1. Vue à l'ophthalmoscope, cette papille n'est pas toujours blanche; quoique les fibres s'atrophient progressivement, elle conserve très-souvent une teinte rosée

(1) Observation. — En 1874, mon excellent ami le docteur Kohn, m'amena M. H..., âgé de cinquante ans, atteint d'une atrophie des papilles depuis plus de dix ans, pouvant se conduire et lire les caractères les plus fins, quoique son champ visuel soit rétréci au point qu'il ne lui reste dans chaque œil qu'une étendue de 3 centimètres carrés autour du point de mire qui perçoit la lumière; tout le reste du champ visuel est complétement perdu. Cette atrophie lui est survenue après une fièvre pernicieuse à la Nouvelle-Orléans.

bien marquée. Cette dernière tient à ce que les vaisseaux capillaires cérébraux du nerf optique ne sont pas atrophiés.

2. Les vaisseaux centraux, au contraire, sont sensiblement diminués de volume et ne se présentent que comme de petites raies rosées excessivement minces, souvent ne dépassant pas le volume d'un cheveu. Leurs branches collatérales subissent les mêmes altérations et disparaissent même à la longue totalement.

3. Les contours de la papille ne sont jamais bien tranchés; un léger voile blanchâtre est étendu sur ses bords et sur une certaine étendue de la partie voisine de la rétine (voy. *Rétinite pigmentaire*).

§ V. — Atrophie par excavation de la papille.

Il y a encore une cinquième forme d'atrophie de la papille, c'est celle qui se développe à la suite de la pression intra-oculaire augmentée dans le glaucome, l'hydrophthalmie, etc. Nous en parlerons plus spécialement dans l'article consacré à l'excavation de la papille du nerf optique.

Il existe aussi un certain nombre d'atrophies des papilles de cause cérébrale, qui sont accompagnées d'un léger degré d'excavation ressemblant à l'excavation glaucomateuse, mais qui pourtant ne sont dues qu'à une excavation physiologique atteinte plus tard d'une atrophie progressive.

Il est souvent difficile de faire un diagnostic entre une atrophie pareille et une excavation. On s'assure de la nature de la maladie par l'examen minutieux de tous les autres signes de la maladie.

ARTICLE VI

ANATOMIE PATHOLOGIQUE, ÉTIOLOGIE ET TRAITEMENT D'ATROPHIE DE LA PAPILLE.

Anatomie pathologique. — Les altérations que subit le nerf optique dans tout son trajet sont des plus marquées, et l'on reconnaît même à l'œil nu que ces organes sont amincis et atrophiés jusqu'au chiasma. Au microscope, on voit que ces nerfs sont constitués en grande partie par du tissu conjonctif hypertrophié et une masse moléculaire avec des corpuscules amylacés et des corps granuleux, comme cela résulte des recherches de Vulpian (1). D'après Charcot, la lésion des nerfs optiques, que l'on observe surtout dans l'amaurose tabétique, devrait être désignée sous le nom d'*induration grise progressive*. La papille présente une dépression superficielle qui ne dépasse pas ordinairement, selon Müller, le niveau de la choroïde. Par conséquent, la lame criblée ne subit aucun déplacement et n'est recouverte que d'une couche très-mince des débris de la papille.

Dans la rétine, Müller a constaté une atrophie presque complète des couches ganglionnaires et des fibres nerveuses, coïncidant avec la conservation d'autres couches dans toute leur intégrité. Les vaisseaux sont diminués de volume et leurs parois souvent épaissies.

Dans les nerfs examinés au microscope, les tubes ont presque complétement disparu, comme le montre la figure 315. Leber (2), en faisant macérer le nerf

(1) Meunier, thèse de Paris, 1864, p. 27.
(2) Leber, *Archiv. f. Ophthalm.* Berlin, 1868, Bd. XIV, Abth. II, p. 182.

dans une solution de chlorure d'or et de carmin, a pu constater que les fibres ner-

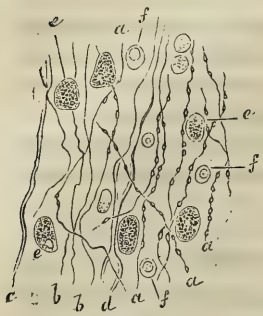

300/1

Fig. 315. — Atrophie des fibres du nerf optique (coupe longitudinale) (*).



300/1

Fig. 316. — Faisceaux des tubes nerveux atrophiés (coupe longitudinale) (**).

120/1

Fig. 317. — Atrophie du nerf optique (coupe transversale) (***).

veuses étaient souvent conservées au centre du nerf, tandis qu'à la périphérie elles étaient atrophiées. Dans une coupe transversale, le nerf ne présentait point de disposition normale qui soit très-caractéristique, mais on voyait certains groupes épais et larges, d'autres amincis et dont les parois étaient notablement épaissies. Le tissu conjonctif était sensiblement hypertrophié. Les faisceaux des fibres nerveuses atrophiées présentaient une apparence fibrillaire qui se colorait à peine en carmin. Leber a constaté quelquefois des corpuscules amyloïdes dans la substance des nerfs optiques

Fig. 318 et 319. — Corpuscules amyloïdes des nerfs optiques.

(*) *a*, tubes nerveux atrophiés présentant des varicosités; *b*, *b*, tubes nerveux atrophiés sans varicosités; *c*, *d*, les mêmes fibres moins altérées et contenant de la myéline; *e*, *e*, *e*, cellules nucléolaires; *f*, *f*, *f*, cellules rondes très-petites. (Leber.)

(**) Faisceau des fibres nerveuses entouré de tissu connectif très-fin et très-dense. Au milieu des fibres du tissu cellulaire, on voit des vaisseaux remplis de globules sanguins. (Leber.)

(***) Faisceaux du tissu cellulaire présentant des épaississements irréguliers. Les vaisseaux sont remplis de sang. De nombreux noyaux s'aperçoivent dans la substance des fibres nerveuses. (Leber.)

atrophiés. Ils se présentaient sous une forme ronde, plus rarement ovale, et de 0,015 à 0,02 (fig. 318 et 319).

Il a trouvé, en effet, dans un cas d'atrophie double des nerfs optiques, à partir du trou optique, en avant, dans le chiasma, les bandelettes optiques, les corps genouillés, et à la surface des tubercules quadrijumeaux des nombreux corpuscules amyloïdes. Ils étaient renfermés dans une capsule homogène d'une forme arrondie, quelquefois ovale, sous forme de couches concentriques de 0,015 à 0,02. La capsule avait un double contour; d'un côté, elle se continuait avec un prolongement grêle, fin, non ramifié; en arrière du corpuscule, elle s'arrêtait brusquement. Ces fibres, fort nombreuses, étaient en tout semblables aux autres fibres nerveuses atrophiées. La section transversale était finement ponctuée. Dans la section longitudinale, les fibres paraissent amincies et les cellules du tissu conjonctif augmentées en nombre.

Les bandelettes optiques et les corps genouillés subissent ordinairement la même dégénérescence; dans les premières, on trouve plus souvent des tubes nerveux encore conservés. Quelquefois Charcot et Vulpian ont trouvé des scléroses en plaques sur le trajet des bandelettes optiques.

Souvent la périphérie du nerf optique est ramollie, et les fibres atrophiées, tandis que le centre est encore mieux conservé, comme le dit très-justement Topinard (1). Lorsqu'on traite le nerf optique avec la potasse, on n'aperçoit alors, comme dit Meunier, qu'un tissu filamenteux à fibres parallèles très-fines, qui paraissent être les débris des tubes nerveux; elles sont ordinairement rares et espacées, comme l'a démontré A. Voisin.

La dégénérescence se propage ordinairement, selon les remarques de Luys, dans une direction centripète jusqu'aux corps genouillés d'abord, et ensuite jusqu'aux tubercules quadrijumeaux. Il arrive pourtant qu'à la vue simple ces organes ne paraissent pas atrophiés; mais de là il ne faut pas conclure que leurs éléments histologiques sont sains. Le docteur Luys (2) a rencontré en effet, dans deux cas de ce genre, une apparence à peu près normale, pendant que l'on constatait une dégénérescence profonde de cellules nerveuses.

Laborde (3) a présenté à la Société anatomique un lobe cérébral atrophié, avec atrophie des bandelettes optiques, du corps genouillé et des tubercules quadrijumeaux du même côté.

Étiologie. — 1. *Sexe.* — L'atrophie de la papille se rencontre beaucoup plus souvent chez l'homme que chez la femme. D'après nos relevés statistiques, sur 100 atrophiés, les hommes figurent pour 70 et les femmes pour 25. Cette proportion se rapproche beaucoup de celle qu'on a établie pour les affections cérébrales chroniques telles que ramollissement, sclérose, etc.

2. *Age.* — C'est de trente à cinquante ans que l'amaurose et l'atrophie de la papille s'observent le plus fréquemment. Quelquefois elle est congénitale et même héréditaire.

3. *Tabac et alcool.* — On a voulu expliquer la fréquence des atrophies papillatres chez l'homme par l'usage funeste du tabac et des boissons alcooliques.

(1) Topinard, *De l'ataxie locomotrice.* Paris, 1864, p. 163.
(2) Luys, *Recherches sur le système nerveux cérébro-spinal.* Paris, 1865, p. 498.
(3) Laborde, *Bulletin de la Société anatomique,* 1860, p. 22.

Autant la dernière semble exercer l'influence funeste sur la vue et amener incontestablement des amblyopies graves et quelquefois même des atrophies, autant la première nous paraît peu admissible.

Dans son voyage en Orient, Carter (1) a demandé aux chirurgiens qui habitent Constantinople et Alexandrie leur avis à ce sujet. Farquhar, d'Alexandrie, Dickson et Hübsch, de Constantinople, n'ont pu constater aucune influence fâcheuse du tabac sur la vue. Voici, du reste, l'opinion du docteur Hübsch :

« Si l'on désire savoir s'il y a beaucoup d'aveugles à Constantinople, en exceptant les cataractes, je suis à même de répondre que Constantinople, comparé aux autres centres de population, présente un chiffre d'aveugles de beaucoup inférieur à celui des autres capitales. — Quant à l'action du tabac sur les yeux, elle est très-problématique; ici tout le monde fume du soir jusqu'au matin, et du matin jusqu'au soir; les hommes fument beaucoup, les femmes un peu moins que les hommes, et les enfants fument dès l'âge de sept à huit ans. Je n'ai jamais pu attribuer l'amaurose à l'abus du tabac. Le nombre des fumeurs est immense, le nombre des amauroses limité. »

Nous partageons entièrement l'opinion de Carter et Hübsch, et nous n'admettons point l'influence directe du tabac sur l'atrophie du nerf optique que dans des cas tout à fait exceptionnels. Nous avons constamment remarqué que parmi les amaurotiques, le nombre de ceux qui fument peu ou point était plus considérable que celui des grands fumeurs.

4. *Affections de la moelle épinière.* — L'ataxie locomotrice progressive et la dégénérescence grise des cordons postérieurs se complique très-fréquemment d'atrophie des papilles. Nous avons avec Duchenne, de Boulogne (2), démontré que cette terrible affection de la moelle se complique bien souvent, et dès le début, d'une amaurose avec atrophie des papilles. Nous l'avons rencontré bien des fois, et ce qui nous a paru propre à cette forme d'atrophie, c'est qu'elle marche relativement bien plus lentement que les autres, et nous connaissons des malades chez lesquels la vue ne se perdit totalement qu'au bout de sept à huit ans. Nous avons vu, avec le professeur Lasègue, un nommé D..., dont le frère mourut à la suite d'une aliénation mentale, et qui fut lui-même atteint d'une ataxie locomotrice avec atrophie des papilles. La vue s'est affaiblie progressivement pendant plus de six ans, et lorsque nous avons observé le malade dans l'été de 1869, elle n'était pas encore éteinte.

Il arrive pourtant que l'affaiblissement de la vue est le premier symptôme de l'ataxie locomotrice, suivi au bout de quelque temps d'autres signes généraux. C'est ainsi que les choses se sont passées chez une malade du service du docteur Gallard à la Pitié, que nous avons examinée à plusieurs reprises en présence de cet éminent praticien.

Nous avons vu, avec le professeur Charcot (3), à la Salpêtrière, des cas très-

(1) Carter, *The Ophthalmoscope*, translated from the german of Zander, 1864, p. 220.
(2) Duchenne (de Boulogne), *De l'électrisation localisée*, 3e édit. Paris, 1872, p. 616.
(3) Nous empruntons à M. Charcot l'observation suivante :

Observation. — Mill..., couchée au n° 12 de la salle Saint-Alexandre, est âgée de cinquante-cinq ans. Elle est entrée à la Salpêtrière, comme aveugle, en 1855. Les troubles de la vue, accompagnés des douleurs de tête, ont paru en 1850. D'abord limités à l'œil gauche, ils ne tardèrent pas à envahir l'œil droit. Au bout d'un an, la cécité était complète. Or,

nombreux où la lésion optique précédait tous les autres symptômes, et composait à elle seule, parfois pendant de longues années la maladie. Cet éminent praticien déclare que *la grande majorité* des femmes qui sont admises dans les dortoirs sont atteintes de cécité tabétique.

5. Chez une malade du docteur Vigla, à l'Hôtel-Dieu, atteinte de paralysie de la langue, du voile du palais et des lèvres, j'ai pu constater l'atrophie de la papille dans un seul œil, l'autre était complétement sain.

6. *Affections gastro-intestinales chroniques.* — Elles peuvent amener une altération du système ganglionnaire du grand sympathique, et de là retentir vers le cerveau, la moelle épinière et les nerfs optiques.

Ce sont surtout des gastrites chroniques qui peuvent amener des atrophies progressives de la papille dans les deux yeux, et une amaurose complète, si l'on n'arrête pas à temps la cause de la maladie.

Ces atrophies de la papille sont souvent accompagnées ou précédées de symptômes d'ataxie locomotrice, fruste, et qui cèdent aussi au traitement par les vomitifs, ainsi que par les moyens toniques.

Il est difficile d'expliquer les relations entre les nerfs optiques et l'appareil gastrique. Ce n'est que par action réflexe qu'on pourra se rendre compte de cette corrélation. On sait que les nerfs de l'estomac proviennent du grand sympathique et du pneumogastrique, et toute la digestion se fait à l'aide des plexus solaire et mésentérique. Les expériences de Budge et de Claude Bernard ont démontré qu'en sectionnant la portion céphalique du grand sympathique, près de la dernière vertèbre cervicale et la sixième dorsale, on provoque le rétrécissement de la papille (1). De même, par une excitation prolongée des organes où se répandent les branches du grand sympathique, on peut provoquer l'irritation réflexe dans les nerfs visuels et même dans plusieurs autres nerfs de l'économie. On verra, dans le traitement, combien seront efficaces les moyens employés contre les affections gastriques chroniques.

7. *Blessures sur le front, la tempe, et à la base du crâne.* — Sur 168 cas, dont j'ai recueilli les observations, le traumatisme figure vingt-deux fois. Cette cause ne peut pas être mise en doute; elle ne peut s'expliquer que par des déchirures des fibres du nerf optique, ou bien par une rupture de ses vaisseaux nourriciers.

8. *Affections du cerveau.* — L'atrophie de la papille est le plus souvent liée aux affections du cerveau, de ses enveloppes ou de la substance nerveuse elle-même. Parmi ces affections, nous devons signaler les principales :

a. *Ramollissement des corps genouillés, des pédoncules cérébraux* (Meunier et Vulpian), *périencéphalite diffuse* plus rarement (Calmeil), et *scléroses en plaques des bandelettes optiques* (Charcot et Vulpien). — Toutes ces affections peuvent amener à une certaine période une atrophie de la papille. Très-souvent c'est par le ramollissement des nerfs optiques que débute l'affection cérébrale elle-même. Dans un cas d'atrophie des papilles que nous avons examiné à la Salpêtrière,

c'est en 1860 seulement, c'est-à-dire dix ans après le début des phénomènes, que les douleurs fulgurantes se sont manifestées pour la première fois. Elles se sont bientôt compliquées des douleurs en ceinture, la maladie depuis ce temps est restée à peu près stationnaire.

(1) Claude Bernard, *Leçons sur le système nerveux*, t. II, p. 359. Paris, 1858.

A. Voisin a constaté à l'autopsie une méningo-encéphalite chronique des hémisphères, ainsi que de la partie qui couvrait l'espace interpédonculaire, le chiasma et les bandelettes optiques.

b. *Apoplexie cérébrale.* — Elle ne donne lieu à une atrophie de la papille que lorsqu'elle se déclare dans les corps genouillés ou les tubercules quadrijumeaux Les apoplexies du corps strié ou des couches optiques n'amènent d'atrophie des nerfs optiques que dans le cas où le ramollissement qui s'ensuit au pourtour du foyer hémorrhagique, en se propageant, envahit les organes centraux visuels.

c. *Tumeurs cérébrales.* — Elles donnent lieu d'abord à une névrite optique; quant à l'atrophie de la papille, elle n'est que la conséquence de cette inflammation.

d. *Affection athéromateuse des vaisseaux de la base du crâne et de l'encéphale lui-même.* — C'est là incontestablement, selon nous, la cause la plus fréquente de l'atrophie de la papille. Les malades perdent insensiblement la vue, sans la moindre souffrance, et l'examen le plus minutieux ne laisse découvrir aucune cause efficiente ni prédisposante. C'est dans ces cas que l'affection athéromateuse des vaisseaux cérébraux doit être admise comme cause probable de la maladie.

e. Dans l'épilepsie, l'idiotie, l'hydrocéphale, on trouve aussi l'atrophie de la papille, mais ces faits ne sont pas constants.

f. Nous avons eu l'occasion d'observer, avec le docteur Barthez, un enfant atteint d'une hydrocéphale considérable, et qui ne présentait qu'un faible degré d'atrophie des papilles.

9. *Glycosurie.* — Elle prédispose aussi à l'atrophie de la papille, comme il nous a été permis de l'observer à plusieurs reprises, entre autres sur un homme âgé que nous avons examiné avec le professeur Nélaton. Mohammed Off a étudié d'une manière très-complète cette variété d'atrophie de la papille, et l'on trouve dans son excellente thèse inaugurale (1) quelques observations intéressantes qu'il a pu recueillir dans les hôpitaux de Paris.

10. *Syphilis.* — Il n'est point douteux que l'atrophie de la papille peut s'établir à la suite de la syphilis. C'est ordinairement à la période tertiaire qu'elle se déclare; sa marche est rapide, elle envahit les deux yeux à la fois; j'ai vu quelquefois la vision centrale se conserver très-longtemps pendant que le champ périphérique se rétrécissait de plus en plus jusqu'à amener la cécité complète.

11. *Fièvre intermittente.* — La fièvre intermittente, et en général l'intoxication paludéenne, peuvent amener une atrophie de la papille, soit progressive, soit précédée de névrite optique.

C'est ainsi que j'ai eu à soigner, en 1867, un jeune prêtre atteint de fièvre pernicieuse à la Martinique, et qui me fut adressé par le docteur Cougit pour une atrophie des papilles avec infiltration péripapillaire. Sa vue fut bien vite améliorée par le séjour en France et le traitement tonique et antipériodique. Selon Deval, l'amaurose cérébrale est susceptible de contracter une allure intermittente avec accès qui durent plus ou moins longtemps.

12. *Exostoses orbitaires, polypes naso-pharyngiens, altérations de la selle turcique et des artères de la base du crâne.* — Ces affections amènent aussi

(1) Mohammed Off, thèse de Paris, 1870.

l'atrophie de la papille d'un seul œil. Chez les vieillards, dit le docteur Quaglino, il y a une atrophie progressive des nerfs optiques consécutive à la dégénérescence athéromateuse et à la dilatation des artères du cercle artériel de Willis.

13. *Affections oculaires.* — L'atrophie monoculaire peut se développer à la suite d'une embolie de l'artère centrale, de la rétinite pigmentaire, de l'irido-choroïdite, etc.

14. *Rétrécissement de l'anneau de Zinn.* — J'ai eu l'occasion d'observer une cause toute particulière de l'atrophie du nerf optique : c'est le rétrécissement de l'anneau de Zinn, à travers lequel passe le nerf optique.

15. *Compression vicieuse des muscles sur le globe.* — La compression exercée par les muscles externes sur le globe de l'œil peut amener l'atrophie du nerf optique. C'est un fait constant, en effet, de voir l'atrophie du nerf optique se déclarer chez les personnes qui ont la sclérotique dense et consistante. Tout au contraire, chez les myopes, l'atrophie papillaire est rare, mais on voit chez eux se développer le staphylôme postérieur sous l'influence de cette même pression des muscles sur l'œil.

Diagnostic différentiel. — Une atrophie de la papille avancée se reconnaît facilement au moyen des signes fonctionnels et de l'ophthalmoscope; mais, à l'origine de l'affection, il n'en est pas toujours ainsi, et pendant que la blancheur de la papille n'est pas bien accusée, les vaisseaux eux-mêmes conservent presque leur volume normal. D'autre part, la difficulté du diagnostic provient souvent de ce que les papilles normales de certaines personnes présentent des teintes si blanches, qu'on est porté à confondre cet état, qui est physiologique, avec des atrophies, et ce n'est que par l'étude comparative des symptômes qu'on arrive à résoudre le problème. L'atrophie de la papille est en effet une maladie presque toujours progressive, qui se développe lentement et amène dès le début un affaiblissement de l'acuité de la vision, ce qui fait que le malade distingue à peine les caractères n°s 7 à 10 de l'échelle des caractères.

La vue centrale peut être pourtant quelquefois altérée, et le malade ne lira que les n°s 12 ou 15 de la même échelle, sans que pour cela il y ait atrophie; cela a notamment lieu dans l'intoxication alcoolique. L'examen de la faculté chromatique fait souvent dissiper le doute. On sait que dans une atrophie de la papille, les malades ne reconnaissent pas dès le début la couleur rouge-carmin et vert, ce qui n'existe pas dans une amblyopie alcoolique.

L'atrophie de la papille se déclare sous l'influence de causes très-diverses; et pourtant les symptômes fonctionnels sont presque toujours les mêmes. C'est pourquoi on a souvent rapporté au cerveau l'affection qui n'était due qu'à une cause locale. Pour éviter cette erreur, il faut explorer avec soin les diverses membranes de l'œil l'une après l'autre, examiner les milieux réfringents, et principalement le corps vitré; rechercher s'il n'y a pas de rétino-choroïdite pigmentaire syphilitique. On s'assurera, en outre, si l'œil n'est pas saillant, s'il n'y a pas eu de blessure, si la maladie s'est déclarée brusquement et dans un seul œil, etc.

Marche. — L'atrophie de la papille marche ordinairement lentement, et il se passe trois, quatre à six ans avant que la cécité devienne complète. L'atrophie syphilitique du nerf optique est plus rapide; c'est par mois qu'il faut compter la

durée de la maladie. Quelquefois elle se limite à un seul œil, mais ordinairement elle est binoculaire.

Pronostic. — L'atrophie de la papille, quelle que soit sa forme, est incontestablement une des affections les plus graves qui puissent atteindre la vue.

Dans les atrophies progressives, la guérison est presque une exception. On obtient quelquefois un mieux momentané, mais il faut prendre garde de s'en laisser imposer par ces améliorations temporaires; une certaine rémittence dans les symptômes fonctionnels s'observe très-souvent, malgré la marche fatale, quoique lente, vers la cécité absolue. Dans d'autres cas, le mieux n'est qu'illusoire, les malades se trompent eux-mêmes et trompent le médecin, croyant voir certains objets qu'on a l'habitude de leur montrer ou qu'ils cherchent à examiner eux-mêmes.

Le pronostic des atrophies consécutives à la névrite optique est souvent assez favorable. La maladie cérébrale qui a amené la névrite peut guérir, et l'atrophie papillaire, devenue partielle, ne fera point de progrès pendant toute la vie du malade.

Les atrophies de la papille, monoculaires, provoquées par une cause locale quelconque, oculaire ou orbitaire, sont moins graves; la cause étant locale, la maladie s'arrête à ce seul œil et la vue de l'autre se conserve.

Les atrophies de la papille provoquées par une affection choroïdienne quelconque laissent plus de chance de conservation de la vue par la guérison de l'affection primitive.

Traitement. — Le traitement des atrophies de la papille doit varier suivant la nature et le siége des causes qui les ont produites.

1. Si l'affection est due à une intoxication alcoolique, il faut supprimer l'ingestion de toutes les liqueurs contenant de l'alcool, et principalement leur usage à jeun et avant les repas. Dans ces dernières conditions, l'action de l'alcool est beaucoup plus nuisible, puisque c'est sur l'estomac vide qu'il agit.

2. Il faut rechercher s'il n'y a pas de cause débilitante quelconque, des diarrhées permanentes, des pertes considérables de sang menstruel ou hémorrhoïdal; d'autre part, si les évacuations habituelles, menstruelles ou autres, n'ont pas été supprimées brusquement. Par le rétablissement des fonctions physiologiques de l'organisme, ainsi que la reconstitution des forces des malades au moyen des toniques, des préparations ferrugineuses, de quinquina, etc., on obtient quelquefois un mieux sensible et durable.

3. Les *vomitifs*, selon moi, jouent un très-grand rôle dans le traitement des atrophies papillaires. Toutes les fois, en effet, que j'ai trouvé une altération du système gastrique accompagnant la maladie de la moelle et des nerfs optiques, les vomitifs plus ou moins souvent répétés, et pendant un certain temps, m'ont donné d'excellents résultats (1).

(1) En voici l'observation la plus intéressante :

Observation. — M. B..., âgé de trente-six ans, cordonnier, s'aperçut, en 1869, que sa vue s'affaiblissait d'une manière sensible. Le 24 décembre, tout d'un coup l'œil gauche cessa presque de voir. La pupille est dilatée à gauche, à droite elle est contractée et le malade, de cet œil, ne lit qu'au n° 20. Le champ visuel interne est sensiblement diminué, à l'ophthalmoscope je constate une atrophie complète de la papille gauche et commençant à droite. Le malade n'a pas eu de syphilis, mais il a abusé un peu des alcooliques. J'ai constaté chez le

4. Pendant longtemps les préparations mercurielles ont été considérées comme un puissant remède contre l'amaurose. Langenbeck, Travers et Duval ont préconisé le bichlorure de mercure, même dans les cas non syphilitiques. Je pense au contraire qu'on ne devrait compter sur ce moyen que lorsqu'il s'agit de l'atrophie syphilitique des papilles. On pourra alors arrêter le progrès du mal par les frictions mercurielles méthodiquement appliquées dans les différentes régions du corps.

En 1871, nous avons soigné, avec le docteur Fournier, un notaire des environs de Lyon, atteint d'ataxie locomotrice avec atrophie des papilles, par les frictions générales mercurielles, portées à des doses de 4 à 10 grammes par jour, et nous avons ainsi arrêté les progrès de la maladie générale, de même que de l'atrophie de la papille. Lorsque la maladie reconnaît une cause syphilitique invétérée, on devra avoir recours au traitement antisyphilitique mixte. C'est ainsi que Desmarres (1) a obtenu une guérison dans une atrophie commençante, au moyen des préparations mercurielles administrées à l'intérieur.

5. Les atrophies de la papille qui reconnaissent une cause cérébrale ou cérébro-spinale, doivent être traitées par les moyens qui agissent sur ces maladies.

Graves (2) conseille le nitrate d'argent à l'intérieur dans les amauroses cérébrales. Ce même moyen a été préconisé par Charcot, Vulpian et Althaus (3) contre l'ataxie locomotrice. Trousseau, de son côté, recommande l'usage de la belladone à dose progressivement relevée.

6. Le *traitement local* consiste dans l'emploi des vésicatoires volants sur les tempes, le sommet de la tête, la nuque, et le long de l'épine dorsale. Gueneau de Mussy préfère l'application de petits cautères à la nuque et le long de la colonne vertébrale.

7. L'hydrothérapie, surtout sous forme de douches froides ou écossaises, dirigées sur la colonne vertébrale, peut avoir aussi une certaine efficacité. De Graefe recommande des bains turcs pour les personnes qui perdent la vue par suite de la suppression de la transpiration cutanée.

8. Le bromure de potassium, porté à des doses élevées de 5, 8 et 10 grammes par jour, réussit à arrêter certaines affections épileptiformes ; il peut être employé efficacement contre l'atrophie de la papille cérébrale.

malade un gonflement excessif de la région épigastrique, avec sensibilité au toucher, absence de l'appétit. La région spinale supérieure sensible à la pression.

J'ai prescrit des vomitifs à prendre un tous les deux jours, pendant huit jours, et ensuite un seul par semaine. Des ventouses scarifiées dans la région dorsale ont été appliquées une fois. Dans l'intervalle j'ai prescrit un traitement tonique. Sous l'influence de ce traitement, la vue s'est améliorée rapidement, et vers le mois de mai il pouvait lire n° 2 de l'œil droit ; le champ visuel interne s'est agrandi. Vers le 15 juillet le malade revint me voir de nouveau, mais sa vue s'était troublée pour la seconde fois. Il me déclara que depuis plus de six semaines il ne faisait pas de traitement. Il ne lisait plus que le n° 7. Je l'ai soumis de nouveau aux vomitifs, et au bout de six mois la vue revint de nouveau. Au mois de novembre de la même année, pendant le siége de Paris, exposé aux privations de toute sorte, il a vu sa vue s'affaiblir, mais les vomitifs pris une fois par semaine et les vésicatoires à la nuque ont réussi, et cette fois définitivement.

(1) Desmarres, *Annales d'oculistique*, t. XLVIII, novembre et décembre 1862, p. 207.
(2) Graves, *Leçons de clinique médicale*. Paris, 1863.
(3) Althaus, *Lectures on Epilepsy, Hysteria and Ataxy*, 1866.

9. On doit rechercher si le malade n'est pas sous l'influence de la cause paludéenne, et, si cela avait lieu, le malade devra changer de demeure et même on le forcera, s'il le faut, de quitter le pays. Des préparations arsenicales et le sulfate de quinine seront utilement employés. C'est ainsi que j'ai réussi à arrêter deux fois l'atrophie de la papille très-avancée.

10. L'électrisation a été très-vantée pendant quelque temps pour guérir les amauroses. Depuis que l'ophthalmoscope nous a fait connaître l'intérieur de l'œil, les cas de guérison par l'électricité sont devenus très-rares.

L'électrisation, en effet, appliquée empiriquement et au hasard, ne pouvait rien enseigner sur son effet curatif. Mais aujourd'hui nous savons par expérience que, dans les atrophies des papilles, elle reste ordinairement sans efficacité.

Le docteur Onimus (1) pense qu'au point de vue d'action thérapeutique d'électricité sur le nerf optique, il faut faire deux grandes divisions :

Dans l'une rentrent les maladies à forme insidieuse, lente, souvent de cause héréditaire, qui débutent par une altération de l'élément propre, sans qu'on puisse trouver des troubles réels de circulation et de nutrition. Ces affections sont presque toujours rebelles au traitement.

Dans la seconde division, il place les affections de cause rhumatismale, suite de lésions accidentelles, et toutes celles où l'élément nerveux a été altéré consécutivement et non primitivement. Dans ces cas, il y a des troubles de circulation.

L'électricité à courants continus détermine, selon lui, sur les éléments nerveux une modification profonde et un changement moléculaire favorable. Mais en dehors de cette action, Onimus considère encore l'action de l'électricité sur la circulation. Et c'est dans ce but qu'il électrise le ganglion cervical, ce qui agit, dit-il, manifestement sur la circulation intra-crânienne et intra-oculaire.

11. Les injections hypodermiques de strychnine dans la région temporale ont été préconisées par Gori, Woinow et Nagel. On fait ces injections tous les deux ou trois jours sous la forme de nitrate de strychnine, que l'on injecte chaque fois de 1 à 2 milligrammes. Ces auteurs déclarent avoir obtenu des résultats favorables dans les atrophies de la papille. Pour mon compte, je n'ai pas vu d'amélioration, l'acuité visuelle resta la même toutes les fois qu'il s'agissait réellement d'atrophie du nerf optique.

12. Dans les atrophies de la papille accompagnées du scotome central, j'ai réussi deux fois à arrêter la maladie par une opération qui consistait en une section du muscle droit interne, et en décollant la capsule de Tenon dans cette même région, sur une grande surface.

13. Le changement de climat est un des points essentiels du traitement. J'ai vu ainsi les habitants des pays chauds guérir de l'atrophie de la papille en s'établissant en France, et des Français émigrés à la Martinique guérir en rentrant dans leur patrie.

14. Le séjour au bord de la mer, une navigation prolongée sur l'Océan, l'air de la campagne au sommet des montagnes de la Suisse ou des Pyrénées,

(1) Onimus, *De l'influence des courants continus dans l'atrophie du nerf optique* (*Recueil d'ophthalm.* Paris, 1874, juillet, p. 293).

pourront être utilement recommandés, selon que la constitution des malades l'exigera.

Bibliographie. — Bastien, *Atrophie des nerfs optiques* (*Archives d'ophthalm.*, 1855, t. IV, p. 49). — Turck, *Krankheiten der Sehnerven* (*Zeitschrift der Ges. der Aerzte zu Wien*, H. 9 et 10, 1855). — H. Müller, *Archiv f. Ophthalm.*, Bd. III, Abth. I, p. 92, 1857. — Dupuy, *Atrophie des nerfs optiques, etc.* (*Gaz. méd. de Paris*, 1858, nº 27). — Ammon, *Beiträge zur Pathol. Anat. des Intraocul. Sehnervenendes* (*Archiv f. Ophthalm.*, Bd. II, Abth. I, p. 1, 1860). — Hart, *Smoking as a cause of optic atrophy* (*Lancet*, juillet, 1863). — Roussel, *Amaurose avec atrophie par compression des tractus optici par un encephaloma cerebri* (*Brit. Med. Journ.*, 25 février 1865; et *Schmidt's Jahrb.*, t. CXXVII, p. 164). — Qualigno, *Sulle malattie interne dell'ochio*. Milano, 1858, p. 321; et *Comptes rendus du Congrès d'ophthalmologie*. Paris, 1861, p. 229. — Duchenne (de Boulogne), *De l'électrisation localisée*. Paris, 1861, p. 567 et 984. — Meunier, *De l'atrophie des nerfs et des papilles optiques*, thèse de Paris, 1864. — Frémineau, *Gazette des hôpitaux*, 1863. — Lancereaux, *Archives générales de médecine*, janvier et février 1864.—Galezowski, *Étude ophth. sur les altérations du nerf optique et sur les maladies cérébrales*. Paris, 1866, p. 84. — Dolbeau, *Atrophie papillaire, etc.* (*Gaz. des hôp.*, 1866, nº 48; et *Clinique chirurgicale*. Paris, 1867).—Leber, *Beiträge zur Kenntniss der atrophischen Veränderungen des Sehnerven.*, etc. (*Archiv f. Ophthalm.*, Bd. XIV, Abth. II, p. 164); et *Ueber das Vorkommen von Anomalien des Farbensinnes bei Krankheiten des Auges*, etc. (*Archiv f. Ophthalm.*, Bd.XV, Abth. III, p. 26, 1869). — Charcot, *Leçons sur les maladies du système nerveux*, publiées par Bourneville. Paris, 1873. — Galezowski, *Sur les atrophies des papilles, etc.* (*Journal d'ophth.* Paris, 1872, p. 43). — Gori, *De la strychnine en ophthalmologie* (*Ann. d'ocul.*, t. LXVIII, p. 135).

ARTICLE VII

EXCAVATION DE LA PAPILLE DU NERF OPTIQUE

La dépression centrale ou cupule du nerf optique, que l'on trouve en général dans toutes les papilles, peut prendre un développement et une extension exagérés. On aura alors une *excavation de la papille*.

Il y a deux variétés d'*excavation*, l'une physiologique, l'autre pathologique.

A. Excavation physiologique ou congénitale. — **Symptomatologie.** — Cet état de la papille n'est qu'une simple anomalie qui ne peut avoir aucune influence sur la vision. La papille n'a pas la coloration uniformément rosée dans toute son étendue, mais on y remarque un disque central, blanchâtre, ordinairement assez large, occupant presque la moitié centrale du nerf optique, tandis que sa moitié périphérique conserve la coloration rouge normale. La figure 320 représente exactement une papille excavée physiologique, et elle est en outre entourée d'un cercle blanc qui correspond à la gaîne du nerf optique.

En examinant attentivement, on s'aperçoit que les contours de la partie centrale du nerf optique sont bien tranchés; ils sont constitués par le bord aigu de l'excavation centrale, dont le fond blanc se trouve sur un plan bien plus éloigné que celui de la partie périphérique. Lorsqu'on fait, en effet, déplacer légèrement le réflecteur, et que l'on fixe tantôt le centre, tantôt la partie phériphérique de la papille, on voit facilement que la partie blanche, excavée, subit un déplacement plus grand que la partie périphérique.

Par suite de cette excavation, les vaisseaux de la papille subissent un déplacement considérable; arrivés, en effet, jusqu'au bord escarpé, ils cheminent le long

de la cavité sans qu'on puisse les suivre. On ne les aperçoit ensuite que dans le fond de l'excavation. Il résulte de ce fait, que les vaisseaux situés sur la partie blanche et ceux qui cheminent sur la partie périphérique de la papille semblent être interrompus et comme séparés les uns des autres, ce qui en réalité provient de ce qu'une partie de leur trajet est pour nous invisible.

La partie périphérique de la papille est rosée comme dans toutes les papilles physiologiques; elle occupe au moins la moitié de toute la papille, le bord escarpé de l'excavation est très-éloigné du bord de la papille lui-même. C'est un des signes les plus importants de l'excavation physiologique, permettant d'établir le diagnostic différentiel entre celle-ci et l'excavation pathologique.

Quant au volume des artères et des veines de la papille, elles conservent partout les mêmes dimensions, soit qu'on les examine au centre de l'excavation ou à sa périphérie. Mais plus l'excavation est profonde, plus ils apparaissent pâles au fond de l'excavation, comme on peut en juger par la figure 320.

Fig. 320. — Excavation physiologique de la papille.

B. Excavation pathologique ou glaucomateuse. — Sous l'influence de la pression intra-oculaire exagérée, la papille du nerf optique subit une dépression générale; elle devient excavée dans toute son étendue. C'est l'excavation glaucomateuse.

Symptomatologie. — *Signes ophthalmoscopiques.* — Les signes qui la caractérisent diffèrent essentiellement de la forme précédente; ils peuvent se résumer ainsi :

1. La papille tout entière est devenue blanc nacré; près de ses bords on aperçoit une ombre blanc grisâtre.

2. Les doubles contours qui la limitent sont rapprochés l'un de l'autre, et sou-

vent ils se confondent totalement, surtout du côté temporal de la papille, comme on peut en juger par la figure 321.

3. On voit souvent autour de la papille un cercle blanc à contours mal définis,

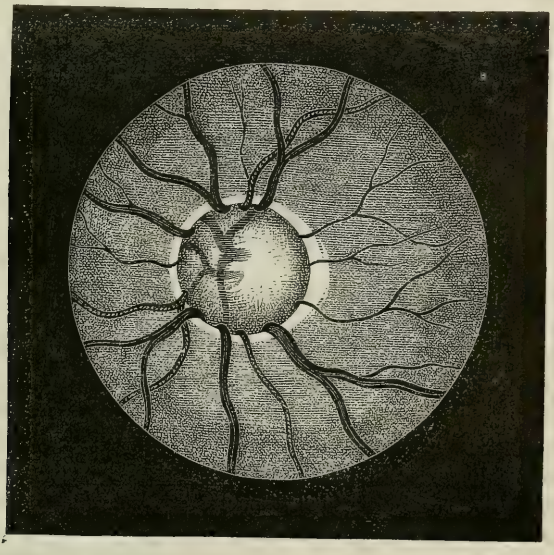

Fig. 321. — Excavation glaucomateuse de la papille.

et qui est consécutif à une atrophie choroïdienne, comme cela résulte des recherches de Schweigger.

4. En dedans du contour interne, la partie blanche de l'excavation est précédée d'une légère teinte grisâtre, qui n'est autre que l'ombre projetée par les rebords saillants de l'excavation.

5. Les vaisseaux forment une sorte de crochet sur le bord de l'excavation, comme dans la forme précédente; les veines sont engorgées et les artères amincies. Arrivés vers le bord de l'excavation, ils s'arrêtent brusquement, et la partie des vaisseaux qui se voit sur l'excavation ne semble pas communiquer avec ceux de la rétine. Là ils sont plus pâles, plus voilés et moins distincts.

6. Sur la partie centrale de l'artère, on voit souvent une pulsation spontanée, rhythmique, qui est caractéristique du glaucome, comme de Graefe l'avait démontré.

7. Il arrive bien souvent que les veines n'apparaissent point sur le nerf optique, et qu'elles s'arrêtent toutes au bord de la papille. Tout au contraire, l'artère centrale s'y voit toujours. Cela tient à ce que les veines (fig. 322) sont, d'après Donders, divisées en deux branches très-loin dans l'intérieur du nerf optique en *a*, pendant que la bifurcation de l'artère centrale se fait tout près de la surface en *b*. On comprend, dès lors, que le corps vitré, en s'engageant dans le trou optique, et refoulant la surface de la papille, rejette les deux veines en *c c*, de sorte qu'elles ne s'y voient point. Au contraire l'artère, étant toute superficielle, n'est que rejetée sur un côté, se distingue toujours au milieu de l'excavation.

8. Le fond de l'excavation est souvent occupé par la lame criblée, qui est refoulée par la pression au delà du niveau postérieur de la sclérotique, comme cela a été démontré par Schweigger. D'après H. Müller, la profondeur de l'excavation

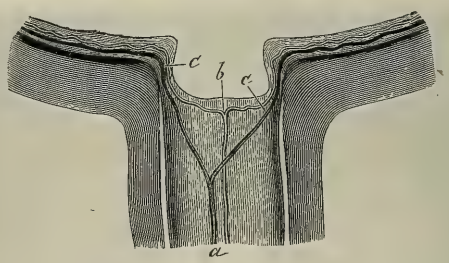

Fig. 322. — Excavation pathologique ou glaucomateuse (*).

peut atteindre de 3/4 à 1 millimètre, tandis que Mauthner dit que, selon ses propres recherches, elle peut atteindre des dimensions doubles.

9. A mesure que l'excavation se développe, les fibres nerveuses subissent une compression de plus en plus grande contre le bord aigu de l'excavation ; à un moment, elles sont réduites, en cet endroit, à une couche tellement mince, que toute communication entre la rétine et le cerveau cesse ; le nerf est presque complétement sectionné.

10. L'excavation glaucomateuse peut être accompagnée de staphylôme postérieur, comme de Graefe l'a démontré ; mais le staphylôme, dans ces cas, n'est que l'expression de la myopie ; il peut pourtant augmenter sous l'influence de la pression intra-oculaire, et ralentir par cela même la marche progressive de l'excavation de la papille. C'est peut-être pour cette raison que l'excavation de la papille chez les myopes est ordinairement moins blanche et moins prononcée que dans les cas ordinaires.

11. L'excavation du nerf optique peut se déclarer dans un œil atteint d'une rétinite pigmentaire, comme nous avons eu l'occasion de l'observer sur un malade de la clinique du docteur Desmarres père. La papille, dans ces cas, ne différait des autres papilles excavées que par ses vaisseaux filiformes, qui formaient des crochets caractéristiques.

12. Dans certains cas particuliers, l'excavation de la papille se complique d'une apoplexie plus ou moins étendue. La distension excessive des veines et leur rupture expliquent ces complications. Je les ai vues se produire deux fois ; et, dans l'un comme dans l'autre cas, elles s'étaient produites dans une période très-avancée de glaucome chez les vieillards.

Symptômes fonctionnels. — Dans l'excavation glaucomateuse, le trouble de la vue est toujours en proportion du degré de compression que subit le nerf optique. Mais il serait difficile de préciser les rapports qui existent entre l'excavation et l'acuité visuelle ; cette dernière dépend surtout du point où le nerf optique subit la plus forte compression. En effet, chez certains individus, l'axe principal dans

(*) *a*, veine centrale du nerf optique se bifurquant à une certaine distance de la surface de la papille ; *b*, bifurcation de l'artère centrale à la surface de la papille excavée ; *c*, *c*, direction que prennent les veines centrales pour arriver sur la rétine.

lequel la compression se fait correspond, soit vers le bord supérieur, soit vers le bord inférieur de la papille; par suite, les fibres qui se rendent à la *macula* sont longtemps intactes, et les malades peuvent lire les caractères les plus fins. Chez d'autres, presque dès le début de la maladie, les fibres qui se dirigent du côté de la *macula* subissent la compression, et la vision centrale se détruit.

Ce que nous venons de dire en ce qui concerne la vision centrale se rapporte au rétrécissement du champ visuel. Le plus souvent il se perd en bas et en dedans; dans d'autres cas, c'est en haut et en dehors que nous trouvons l'échancrure : ce phénomène est dû à la localisation plus particulière de la pression intra-oculaire, soit sur la partie supérieure, soit sur la partie inférieure et externe du nerf optique.

J'ai eu l'occasion d'examiner, en 1868, un malade opéré par le docteur de Graefe cinq ans auparavant pour un glaucome de l'œil gauche. Déjà, à cette époque, quelques signes de glaucome commençaient à poindre dans l'autre œil. Ce n'est qu'en 1868 que son champ visuel s'est rétréci jusqu'à une distance de 4 millimètres du point de fixation, et pourtant il pouvait lire les caractères du n° 1 de l'échelle typographique. L'excavation était arrivée à son maximum d'évolution.

La faculté chromatique est d'ordinaire intégralement conservée pendant longtemps dans l'excavation glaucomateuse.

Diagnostic différentiel. — Il n'est pas difficile de reconnaître l'*excavation pathologique* de l'*excavation physiologique*, cette dernière n'occupant habituellement qu'une moitié centrale de la papille. Tout autour de l'excavation, il reste un large cercle rosé de la papille ayant un aspect physiologique. D'autre part, l'excavation physiologique n'est jamais très-profonde, et les vaisseaux ne sont point diminués de volume sur la partie excavée. L'excavation pathologique occupe, comme nous avons vu, toute la surface de la papille.

La pulsation spontanée n'existe pas souvent dans l'excavation glaucomateuse, mais elle peut toujours être facilement obtenue par une très-légère pression.

Si l'on ajoute à ces signes ophthalmoscopiques les symptômes fonctionnels et les signes anatomiques du glaucome, l'erreur ne sera plus possible.

L'*atrophie de la papille* se déclarant dans un œil qui présente une excavation physiologique peut simuler une excavation glaucomateuse. Nous aurons alors une forme particulière d'atrophie excavée de la papille que l'on pourrait facilement confondre avec une excavation glaucomateuse. Mais l'absence du bord aigu de l'excavation, ainsi que celle de l'image de la lame criblée au fond, rendra le diagnostic plus facile, surtout si l'on ne peut pas produire la pulsation artérielle à l'aide d'une pression légère sur le globe de l'œil.

Les vaisseaux forment, il est vrai, un coude au point où ils descendent dans l'excavation, mais on peut les poursuivre le plus souvent dans tout leur trajet et sans qu'ils soient interrompus sur le bord ou qu'ils changent de volume dans le fond de l'excavation.

Pronostic et traitement. — L'excavation pathologique de la papille n'étant qu'une des conséquences de la pression intra-oculaire exagérée, le pronostic et le traitement ne seront exposés que dans le chapitre GLAUCOME.

BIBLIOGRAPHIE. — V. Graefe, *Vorläufige Notiz über das Wesen des Glaucoma* (*Archiv f. Ophthalm.*, Bd. I, Abth. I, p. 373, 1854; et *ibidem.*, Bd. III, Abth. II, p. 460). — H. Müller, *Anatomisches Befund bei Glaucome* (*Sitzungsber. d. Würtzburger Phys. Med. Gesell-*

schaft, 1856, Bd. VII, p. 26; et *Archiv f. Ophthalm.*, 1858, Bd. IV, Abth. II, p. 18). — Förster, *Bemerkungen über die Excavation der papilla optica* (*Archiv f. Ophthalm.*, Bd. III, Abth. II, p. 82). — Straelfield, *Various ophthalmoscopic appearences of the vessels of the optic disk when excavated* (*Ophth. Hosp. Reports*, 1860, t. X, p. 240). — Perrin, *Ophthalmoscopie et optométrie*, p. 268.

ARTICLE VIII

AMAUROSES SANS ALTÉRATION DE LA PAPILLE DU NERF OPTIQUE

Il existe un certain nombre d'affections oculaires dans lesquelles, malgré le trouble très-prononcé de la vue ou la cécité complète, on ne trouve aucun désordre ni dans le nerf optique, ni dans aucune autre partie de l'œil. La lésion réside alors dans les centres optiques, et, pour la désigner, nous devons nous servir des mots *amaurose* ou *amblyopie*.

Nous distinguons plusieurs variétés de ces amauroses : cérébrales, sans ou avec hémiopie glycosuriques, alcooliques, nicotiques, hystériques et simulées.

§ I. — Amaurose ou amblyopie cérébrale sans altération de la papille.

Symptomatologie. — Ce n'est que par les symptômes fonctionnels que nous pouvons reconnaître la maladie, l'ophthalmoscope ne nous donnant que des signes négatifs.

Les signes fonctionnels propres à ces affections sont de deux sortes : la vue peut s'affaiblir progressivement, ou bien il y a une cécité complète et presque instantanée. Diverses circonstances peuvent alors faciliter le diagnostic de la maladie :

1° L'affaiblissement de la vue est quelquefois lent et progressif comme dans une atrophie de la papille avec la cécité pour les couleurs *rouge* et *verte*. L'absence de toute lésion dans l'œil peut durer pendant trois et même quatre mois, c'est pourquoi on devra être très-circonspect pendant ce temps dans le pronostic.

2° L'amaurose peut survenir quelquefois subitement, et amener une perte complète de la vue dans l'espace de quelques jours ou même de quelques heures, sans que l'ophthalmoscope dénote les moindres désordres du côté du nerf optique. Cet état peut durer quelquefois plusieurs heures et se dissiper totalement, comme on peut en juger par les faits rapportés par le docteur Desmarres père (1) et par moi (2).

Dans d'autres cas, au contraire, la cécité devient définitive et présage une issue fatale pour la vie du malade. C'est ainsi que nous avons observé, dans le service du professeur Gosselin, à la Pitié, un enfant qui perdait la vue sans aucune lésion dans le nerf optique; quatre mois après, la névrite optique se déclara, et, un an plus tard, l'enfant succomba consécutivement à une tumeur du cervelet.

En 1869 j'étais appelé en consultation par le docteur N. Gueneau de Mussy auprès d'une malade qui était atteinte subitement d'une cécité, et sur laquelle l'ophthalmoscope ne dévoila aucune lésion : c'était pourtant un symptôme grave

(1) Desmarres, *Traité des maladies des yeux*, t. III, p. 499.
(2) Galezowski, *Gaz. des hôpitaux*, 1864, n° 35.

qui s'ajoutait à la paralysie de la langue, de la face, etc.; la malade succomba peu de jours après la perte de la vue.

§ II. — Hémiopie.

L'amblyopie peut être caractérisée plus particulièrement par une hémiopie latérale double, sans que la papille présente des changements dans sa nutrition.

Cette affection se déclare ordinairement d'une manière subite, et souvent à la suite de douleurs de tête très-intenses, qui persistent pendant plusieurs jours consécutifs, et cessent aussitôt que le trouble de la vue a lieu.

Les malades accusent alors un trouble marqué de la vue, caractérisé par des nuages et des ombres qui passent constamment devant leurs yeux. Bientôt ils s'aperçoivent qu'ils voient plus distinctement soit à droite, soit à gauche, pendant que l'autre côté du champ visuel leur paraît sombre. Et en effet, l'examen du champ visuel démontre la perte totale de la vue du même côté pour les deux yeux, par exemple à droite pour l'œil droit, et à gauche pour l'œil gauche. Le plus souvent la cécité n'atteint pas le point de *mire*, et ne s'arrête qu'à quelques centimètres. La ligne de démarcation qui divise le champ visuel en moitiés obscure et claire n'est jamais verticale, comme on a cru à tort jusqu'à présent; j'ai constaté qu'elle est toujours penchée obliquement et reste en même temps parallèle dans les deux yeux.

L'acuité visuelle dans les deux yeux ordinairement est bien conservée; ce n'est qu'exceptionnellement qu'elle descend dans un œil au-dessous d'un tiers ou d'un quart. Néanmoins la vue est très-gênée, et les malades ont de la peine à continuer leurs occupations, à lire et écrire. Il y a une sorte d'ombre qui se projette sur les objets qu'on veut fixer et la fatigue devient insupportable.

Ces malades ont aussi la tendance de voir double, et comme ils ne voient pas bien sur un côté du champ visuel, il s'ensuit pour eux la nécessité de tourner la tête du côté opposé à l'hémiopie. Ce signe fait croire à l'existence d'une paralysie d'un muscle moteur de l'œil.

L'hémiopie est le plus souvent stationnaire. Plus rarement, on la voit être suivie d'une atrophie de la papille. Elle peut aussi guérir, quoique rarement.

Cet état est très-probablement dû, soit à une embolie des vaisseaux optiques moyens se rendant aux corps genouillés, soit à une apoplexie de cet organe.

§ III. — Amblyopie glycosurique sans lésion dans la papille.

L'amblyopie avec hémiopie latérale ou avec un rétrécissement concentrique du champ visuel peut survenir dans le courant de la glycosurie. De Graefe et Lecorché ont signalé des exemples remarquables de ce genre. Pour mon compte, j'ai donné des soins, au mois d'avril 1870, à un malade âgé de soixante ans, atteint d'une amblyopie tellement avancée, qu'il pouvait lire à peine les caractères n° 50, distinguait les couleurs, mais avait son champ visuel rétréci concentriquement jusqu'à 5 à 6 centimètres au pourtour du point de fixation. Les détails de cette observation ont été rapportés par le docteur Mohammed Off (1). L'altération dans ce cas est probablement située dans les centres optiques; mais n'étant pas de nature progressive, elle n'arrive pas jusqu'à la papille.

(1) Mohammed Off, thèse de Paris, 1870.

Il existe encore un certain nombre de troubles visuels glycosuriques caractérisés soit par des rétinites, soit par des atrophies du nerf optique, soit enfin par des opacités du cristallin. Nous nous en occuperons lorsqu'il s'agira des maladies de la rétine.

§ IV. — Amblyopie alcoolique.

Le *delirium tremens* est le plus souvent accompagné de troubles des sens, et en particulier de celui de la vue.

Mais il y a des intoxications chroniques et à marche lente, dans lesquelles l'empoisonnement graduel, successif, s'opère sans secousse, et c'est dans cette forme que l'amblyopie est très-fréquente.

L'existence de l'amblyopie alcoolique a été signalée pour la première fois par Desmarres père, Hodgston, Mackenzie et Sichel père. Nous avons à notre tour donné une description détaillée des symptômes fonctionnels qui caractérisent cette affection dans un mémoire présenté à l'Académie de médecine en 1872.

Symptomatologie. — La vue s'affaiblit d'une manière assez brusque, et peut ensuite rester stationnaire pendant des mois entiers. Ces malades lisent à peine les caractères n° 6 ou 8 de l'échelle typographique, et ils ne peuvent reconnaître la figure d'une personne à huit ou dix pas, une espèce de brouillard blanc couvre tous les objets. Le soir, ils voient mieux et paraissent distinguer plus facilement les objets, sans que pour cela ils puissent mieux lire. Ils sont nyctalopes. Le malade peut vaquer à ses occupations, il est bien portant, et il n'y a que le sens de la vision qui lui fait défaut.

La maladie se déclare ordinairement en même temps et au même degré dans les deux yeux, ce qui constitue un signe caractéristique.

Quelquefois on observe chez les alcooliques une forme toute particulière de dyschromatopsie caractérisée par la persistance trop prolongée de chaque impression colorée sur la rétine; il en résulte une confusion des couleurs qui varie constamment. Bien souvent ils aperçoivent des éclairs devant leurs yeux, mais le symptôme le plus fréquent, c'est l'hallucination de la vue, et c'est un signe caractéristique de l'amblyopie alcoolique. Tantôt ils voient des insectes dans l'air; tantôt ce sont des souris, des rats, des serpents qui se promènent sur le lit; souvent les objets qu'ils fixent leur paraissent défigurés, grossis ou rapetissés. Ces malades ne peuvent pas souvent reconnaître la monnaie d'or et d'argent, et c'est le plus souvent ce phénomène morbide qui les pousse à aller consulter.

Certains malades, selon Daguenet (1), en fixant un objet d'une certaine dimension, le voient changer de forme, devenir plus gros ou plus petit, paraître s'approcher ou s'éloigner; souvent il y a diplopie ou polyopie.

Les pupilles sont larges et peu mobiles, souvent elles sont irrégulières. Selon Apostoli (2) les yeux sont larmoyants, chassieux et injectés de sang.

Les amblyopies alcooliques ne présentent ordinairement pas de lésion du côté des membranes internes de l'œil, surtout au début; tout au plus, trouve-t-on la

(1) Daguenet, *Annales d'oculist.*, septembre 1869.

(2) Apostoli, *Des amblyopies et amauroses sans lésion visible à l'ophthalmoscope*, thèse de Paris, 1872.

papille un peu pâle, anémique, et cette anémie est due à une contraction spasmodique des artères rétiniennes, comme il m'a été possible de le constater.

Chez quelques individus, j'ai vu des hémorrhagies veineuses isolées au voisinage de la papille.

Si l'intoxication alcoolique se prolonge indéfiniment, elle peut amener des désordres réels, graves dans la substance du nerf optique. Il se produit alors une atrophie progressive de la papille. Cette dernière a une marche éminemment lente et chronique, elle peut durer des années sans aboutir à la cécité. Les vaisseaux deviennent tortueux et variqueux, surtout les veines.

Marche et pronostic. — L'amblyopie alcoolique a une marche lente, et après avoir fait des progrès pendant trois ou quatre mois, elle devient stationnaire. Avec la suppression des alcooliques, elle peut guérir complétement.

Traitement. — 1. Le professeur Gubler a reconnu l'efficacité du bromure de potassium dans l'alcoolisme. Ce même moyen nous a réussi dans le traitement de l'amblyopie alcoolique. Nous commençons par 1 gramme par jour et nous élevons la dose jusqu'à 5 grammes. Si ce médicament ne réussit pas et que les malades sont sujets à des hallucinations nocturnes, nous prescrivons soit l'opium, soit le chloral.

2. Contre les maux de tête, dont se plaignent souvent les malades, nous faisons appliquer des vésicatoires volants à la nuque tous les quinze ou vingt jours.

3. Nous employons chez ces malades avec succès le collyre d'ésérine dans la proportion suivante :

℞ Sulfate neutre d'ésérine.. 0,02 cent. | Eau distillée..... 10 gramm.
Instiller tous les matins une goutte dans chaque œil.

4. Le régime sobre, et l'abstention complète des boissons alcooliques, du café et du tabac doit être prescrit d'une manière absolue.

§ V. — Amblyopie nicotique.

Desmarres père, dans son Traité, avait signalé l'existence d'amblyopie nicotique. En 1863, Sichel père, dans une communication faite à l'Académie des sciences, déclare « que peu de personnes peuvent consommer pendant longtemps plus de 20 grammes de tabac à fumer par jour sans que la vision et souvent même la mémoire s'affaiblissent. » L'existence de cette amblyopie a été également constatée par Hutchinson, Wordsworth, Crictchett et Apostoli.

Pour ma part, pendant longtemps j'avais nié l'existence d'amblyopie nicotique, mais depuis j'ai acquis la conviction que quoique très-rare, elle peut même atteindre le degré d'une vraie amaurose.

Mais ces amblyopies sont relativement très-rares, et ces symptômes ne ressemblent que très-peu à ceux d'amblyopie alcoolique. L'affection peut attaquer un seul œil et se présenter sous forme d'un scotome central. Les deux yeux, lorsqu'ils sont pris, ne le sont pas au même degré.

Le fait le plus intéressant d'amaurose nicotique est celui qui s'est présenté à ma clinique en 1872, et dont l'histoire se trouve rapportée dans la thèse du docteur Apostoli.

Le malade commença par avoir un scotome central, qui s'étendait peu à peu et amena la cécité complète; plus tard la vue revint complétement (1). Cette amblyopie diffère complétement de l'amblyopie alcoolique, elle est monoculaire et elle a marché rapidement jusqu'à la cécité complète, ce qui diffère complétement de toutes les autres, et en particulier de l'amblyopie alcoolique.

§ VI. — Amblyopie ou amaurose hystérique.

Les troubles des sens s'observent plus particulièrement dans l'hémiplégie hystérique. Dans la statistique de Briquet (2), la plus complète que nous possédions sur ce sujet, sur 93 hémiplégiques, 87 fois l'œil, soit du côté correspondant, soit du côté opposé, fut affecté.

Mes propres recherches me permettent de conclure que les troubles visuels hystériques peuvent se présenter sous deux formes : amaurose complète et amblyopie plus ou moins prononcée.

Symptomatologie. — 1° *Cécité complète des deux yeux.* — Elle s'observe, soit à la suite de frayeur ou d'impression morale vive, soit après la suppression des règles. Ello (de Marseille), Nélaton et moi, nous avons observé des faits de ce genre.

Un fait intéressant se présenta à notre observation sur une malade de l'Hôtel-Dieu, entrée dans la salle Saint-Bernard en 1866, pendant que le docteur Maurice Raynaud dirigeait provisoirement le service. C'était une jeune femme de vingt-cinq ans environ, qui effrayée par la vue de sa sœur atteinte d'attaque de choléra, tomba évanouie. Revenue à elle, elle ne pouvait plus marcher et était aveugle. La cécité complète a pu être constatée en effet par le docteur Raynaud dès qu'elle fut apportée à l'hôpital. L'examen ophthalmoscopique, fait en sa présence, nous démontra l'intégrité parfaite de la papille.

Au bout de quelques jours, la vue commença à revenir, mais d'une moitié du champ visuel dans les deux yeux; c'était une hémiopie latérale homonyme droite. Mais le champ visuel s'éclaircissait de jour en jour, jusqu'à ce qu'enfin il fût complétement dissipé, et la malade recouvra la vue.

2° *Amblyopie monoculaire.* — Cette variété d'amblyopie est la plus commune, et c'est l'œil gauche qui est pris de préférence. Tantôt les malades sont pris

(1) Observation. — M..., âgé de quarante-sept ans, se présenta à ma clinique le 14 mai 1872, se plaignant d'un trouble de l'œil gauche depuis l'avant-veille. En fermant l'œil droit il voyait tous les objets confus, enveloppés par une sorte de brouillard. Ces symptômes se compliquèrent de douleurs névralgiques occupant la partie gauche de la tête. A l'examen je constate que la pupille de cet œil est large, et peu mobile, le champ visuel est conservé, mais l'acuité visuelle est diminuée notablement, il ne distingue même pas le caractère n° 50. C'est un scotome central rond de 3 centimètres de diamètre qui empêche de voir. Le malade ne boit pas de spiritueux, mais il fume beaucoup, de 30 à 40 centimes de tabac par jour, et plus même quand il fume la pipe. Le 16 mai, la vue a baissé, le scotome s'est élargi. Le 17, l'amaurose est complète, il distingue avec peine le jour de la nuit. A l'ophthalmoscope on ne trouve aucune altération. 24 mai, nous prescrivons le régime sévère, suspension de l'usage du tabac, un vomitif et des injections hypodermiques de morphine dans la région temporale. Le 26, il y a un peu de mieux. Le 7 juin, le mieux continu, le malade distingue les caractères n° 2. A la fin de juin la vue était complétement revenue et les névralgies ont cessé.

(2) Briquet, *Traité clinique et thérapeutique de l'hystérie.* Paris, 1859.

d'hémiplégie hystérique gauche, comme l'avait observé le docteur Hélot (1); tantôt il n'y a qu'une analgésie complète de tout le côté gauche de la peau, ainsi que des muqueuses, *hémianesthésie ovarienne* d'après Charcot. Le fait que nous avons publié dans notre thèse inaugurale se rapporte à cette catégorie.

Au contraire, dans les analgésies qui occupent le côté droit du corps, le trouble de la vue est moins accentué, et se rencontre moins souvent. Les recherches que Charcot a faites à la Salpêtrière ont complétement confirmé tous les phénomènes des amblyopies hystériques.

L'amblyopie monoculaire est assez caractéristique; elle se présente sous forme d'hémiopie latérale interne, ce qui est plus rare, soit de l'externe, et alors elle s'observe aussi à un faible degré sur l'autre œil, comme nous avons pu le constater sur une malade du docteur Gueneau de Mussy, en 1870.

L'acuité visuelle est ordinairement affaiblie au point que les malades peuvent à peine compter les doigts, et elles perdent en outre la faculté de distinguer de l'œil malade les couleurs. Ainsi, le jaune et le rose leur paraissent blancs, tandis que le vert, le cramoisi et le bleu sont noirs. Selon le docteur Svynos, les douleurs oculaires peuvent précéder ou accompagner ces troubles visuels, ce qui dépend, selon lui, de l'hyperesthésie.

3° *Amblyopie binoculaire.* — Cette forme est plus rare; elle survient quelquefois dans les deux yeux à la fois; habituellement un seul œil se trouble d'abord, et puis l'affection passe insensiblement à l'autre œil. L'hémiopie interne apparaît d'abord avec diminution de l'acuité visuelle. La faculté chromatique se perd, et la vue s'éteint petit à petit complétement, après quoi l'autre œil subit le même sort.

Nous avons observé, dans le service du docteur Charcot, à la Salpêtrière, en 1869, une malade qui présentait des phénomènes hystériques des plus bizarres. En l'examinant à plusieurs reprises dans le courant de l'année, en présence du docteur Charcot, nous n'avons rien trouvé de morbide dans l'œil. Voici le sommaire de cette observation, d'après le docteur Hélot : Antécédents hystériques bien marqués; hémiplégie gauche survenue brusquement sans cause appréciable; perte de connaissance au début; paralysie complète de la sensibilité et du mouvement du côté affecté; troubles de la vue centrale marqués avec hémiopie interne et dyschromatopsie; trouble de l'ouïe, de l'odorat, du goût; abolition du toucher et du sens musculaire à gauche; toux fréquente, hémoptysies et hématémèses; pertes utérines alternant avec l'aménorrhée; paralysie complète de la vessie; douleurs hypogastriques très-intenses; plusieurs attaques, dont une avec perte de connaissance, la paralysie s'étendant au côté droit, où la sensibilité et la motilité reviennent peu à peu; contractures dans l'extension du membre inférieur. Ajoutons que la papille, dans les deux yeux, ne présentait aucune altération.

Tels sont les caractères qui caractérisent les troubles visuels chez les femmes hystériques.

Diagnostic. — Avant de se prononcer sur la nature des amblyopies, qui ne sont liées à aucune lésion visible du fond de l'œil, on doit examiner les malades au point de vue du défaut de réfraction, savoir, si l'œil n'est pas hypermétrope, astig-

(1) Hélot, *Étude sur quelques cas d'hémiplégie hystérique.* Paris, 1870.

matique ou même presbyte. En faisant essayer des lunettes convexes, sphériques ou cylindriques convenables, on résoudra facilement la question.

Étiologie. — La cause de toutes les amblyopies qui ne présentent pas d'altération dans le fond de l'œil, dépendent d'une altération du cerveau lui-même. Ainsi, une cécité complète ou hémiopique qui survient à la suite d'une suppression des règles, ou sous l'influence de grossesse ou d'un processus morbide quelconque, doit dépendre d'un désordre matériel dans le centre nerveux de la vision, et plus probablement dans les tubercules quadrijumeaux. Il se produit là soit une congestion momentanée soit une anémie partielle, et la cécité a lieu. On comprend que les tubercules optiques étant très-éloignés de la papille, et leur nutrition se faisant au moyen de vaisseaux propres, une augmentation ou une diminution de la vascularisation dans cet organe éloigné ne peut produire aucun changement dans la coloration du disque optique. Les apoplexies et d'autres affections essentielles des tubercules quadrijumeaux n'amènent pas immédiatement de changement dans la papille. Si ce changement survient, c'est ordinairement après un laps de temps plus ou moins long, nécessaire pour que le processus morbide se transporte de proche en proche jusqu'aux yeux.

Le mécanisme d'amblyopie hystérique ne peut pas être expliqué autrement que par une sorte de spasme des parois vasculaires, à la suite duquel les centres optiques restent pendant quelque temps complétement exsangues.

Dans ses leçons sur l'hémianesthésie hystérique, Charcot établit qu'il existe une région dans le cerveau, embrassant une portion de la couche optique et du corps strié, dont la lésion amène cette affection. Peut-être l'amblyopie hystérique provient-elle de la même lésion, c'est ce que les recherches ultérieures vont nous démontrer.

Dans la forme d'amblyopie toxique, il se produit une dépression générale de tout le système nerveux, ainsi que du sens visuel, et les changements pathologiques qui s'ensuivent sont aussi concentrés dans les parties centrales optiques que dans la rétine, et restent pendant très-longtemps imperceptibles à l'œil de l'observateur le plus expérimenté.

Marche, durée, terminaison. — La maladie suit une marche très-variable, qui est en rapport avec la nature de ces causes. Dans la forme subite, hystérique, elle est tout à fait irrégulière, comme l'est celle de toutes les névroses; elle peut cesser après une durée très-courte, ou se prolonger indéfiniment; souvent elle apparaît et disparaît à des intervalles plus ou moins rapprochés. Quelquefois la vue revient subitement surtout dans l'hystérie, et l'on cite des cas où les malades se sont couchés aveugles, dans un état d'horrible anxiété, et se sont réveillés le lendemain guéris. Quelquefois on a vu l'amblyopie de cette nature rester incurable tout le reste de la vie.

Traitement. — Dans ces différentes formes d'amblyopie, le traitement doit être dirigé contre les causes qui l'ont occasionnée. Ainsi, dans la suppression des règles, nous avons obtenu des succès instantanés par une application de sangsues aux parties génitales. Dans la forme hystérique, on prescrira les antispasmodiques, la valériane, l'oxyde de zinc, et les narcotiques, tels que le *datura stramonium* et la belladone.

Les douches froides administrées avec une certaine méthode, agissent très-

favorablement dans les amblyopies hystériques. C'est ainsi que nous avons obtenu cette année d'excellents résultats chez une malade, la comtesse de C..., atteinte d'une amblyopie gauche hystérique, et que nous avons envoyée avec le docteur Noël Gueneau de Mussy, à Auteuil, dans l'établissement hydrothérapique ; sous l'influence du traitement dirigé par notre éminent confrère le docteur Beni Barde, tous les symptômes nerveux ont complétement disparu et la vue est revenue.

Les injections de strychnine dans la région temporale peuvent être employées avec avantage. On les fera tous les deux ou trois jours de 1 à 2 milligrammes.

Si l'amblyopie se déclare dans le courant de la grossesse, il faut rechercher attentivement si ce phénomène n'est pas dû à une albuminurie fréquente dans cet état. En l'absence de cette affection, on agira par les révulsifs.

Il faut examiner attentivement les malades au point de vue des accès périodiques; l'emploi du sulfate de quinine à haute dose peut être, dans ces cas, utilement recommandé.

§ VII. — Amaurose simulée.

Il n'est pas rare de rencontrer des malades qui, pour une raison ou pour une autre, simulent la cécité. L'ophthalmoscope ne révèle naturellement aucune altération, et si l'on a lieu de supposer une simulation, on doit soumettre le malade à des contre-épreuves pour reconnaître s'il y a réellement de la simulation. Dans un article spécial, nous donnerons des détails sur la manière dont on doit procéder pour reconnaître cette amaurose (1).

Bibliographie. — De Graefe, *Ueber die mit Diabetes mellitus vorkommenden Sehstörung* (*Archiv für Ophthalmologie*, Bd. IV, Abth. II, p. 230).— Galezowski, *Amaurose double à la suite de suppression des règles; guérison* (*Gaz. des hôpit.*, 1864, n° 35) ; et *Amblyopie alcoolique* (*Diagnostic des maladies des yeux par la chromatoscopie rétinienne*. Paris, 1868, p. 217). — Sichel, *De l'influence du tabac à priser sur la production de l'amaurose* (*Ann. d'oculist.*, t. L, p. 73); et *Nouvelles recherches pratiques sur l'amblyopie et l'amaurose causées par l'abus du tabac à fumer, avec des remarques sur l'amblyopie et l'amaurose des buveurs* (*Ann. d'oculist.*, 1865, t. LIII, p. 122). — Testelin, *Fièvre larvée double quotidienne, forme amaurotique* (*Ann. d'ocul.*, 1866, t. LVI, p. 317). — Viardin, *Amblyopie par abus de tabac* (*Bulletin de thérapeut.*, février 1867, p. 141). — Loureiro, *De l'amblyopie nicotique* (*Compte rendu du Congrès ophthalmologique de Paris*, 1868, p. 170). — Daguenet, *Quelques considérations sur l'amblyopie alcoolique* (*Ann. d'oculist.*, 1869, t. LXII, p. 136). — Hélot, *Étude sur quelques cas d'hémiplégie hystérique*, thèse de Paris, 1870. — Charcot, *Leçons professées à la Salpêtrière sur l'hystérie*, 1872. — Apostoli, *Des amblyopies et amauroses cérébrales sans lésion visible à l'ophthalmoscope*, thèse de Paris, 1872. Charcot, *Leçons sur l'hystérie*, etc. (*Mouvement médical*, 1872). — Svynos, *Des amblyopies et des amauroses hystériques*, thèse de Paris, 1873.

ARTICLE IX

TUMEURS DU NERF OPTIQUE.

Le nerf optique peut être le siége de tumeurs très-variées, dont les unes ont pour point de départ l'une des deux gaînes; les autres, la substance propre du nerf.

Le développement de ces tumeurs est plus ou moins lent; mais, dès le début, on aperçoit des altérations assez marquées dans la papille du nerf optique, qu'on reconnaît avec l'ophthalmoscope.

(1) Voyez, plus loin, la partie Médecine légale.

Symptomatologie. — Au début de la maladie, l'œil, à l'extérieur, ne présente aucun changement, mais la vue se trouble graduellement.

A l'examen ophthalmoscopique, on constate le plus souvent les signes de névro-rétinite, accompagnés d'épanchements multiples de sang sur le nerf optique et la rétine. Cette névro-rétinite est monoculaire, les artères sont atrophiées et les veines variqueuses.

A mesure que la tumeur se développe, elle gagne le tissu cellulaire environnant, repousse le globe de l'œil en avant, et donne lieu à une exophthalmie, comme cela avait été démontré par Gosselin (1) et Goldzicher. Bientôt les mouvements de cet organe sont compromis, et les signes de la tumeur orbitaire deviennent évidents.

Les tumeurs fibro-plastiques peuvent se déclarer dans la substance du nerf optique. Il arrive, dans ces cas, que des tumeurs analogues se rencontrent simultanément dans d'autres parties du cerveau, comme cela est arrivé dans un cas que nous avons observé avec le docteur Lancereaux à l'Hôtel-Dieu (2).

En comparant tous les faits connus jusqu'à présent, nous pouvons déduire une règle d'après laquelle on reconnaîtra l'existence d'une tumeur quelconque dans le nerf optique :

1° Il n'y a habituellement qu'un seul œil affecté de névrite optique ou de névro-rétinite, sans ou avec apoplexies rétiniennes.

2° La névrite optique présente, dans certains cas, des inégalités et des saillies sur les différentes parties de la papille, avec reflets de nuances très-variées, comme cela résulte de l'observation recueillie par Jacobson.

3° Dans les tumeurs volumineuses, il y a constamment une exophthalmie.

4° Les mouvements du globe de l'œil sont en grande partie conservés si la tumeur est bénigne, et si elle n'atteint pas les muscles. L'œil est, au contraire, immobile lorsque c'est une tumeur cancéreuse qui envahit l'orbite et les muscles.

Anatomie pathologique. — On y rencontre différentes variétés de tumeurs.

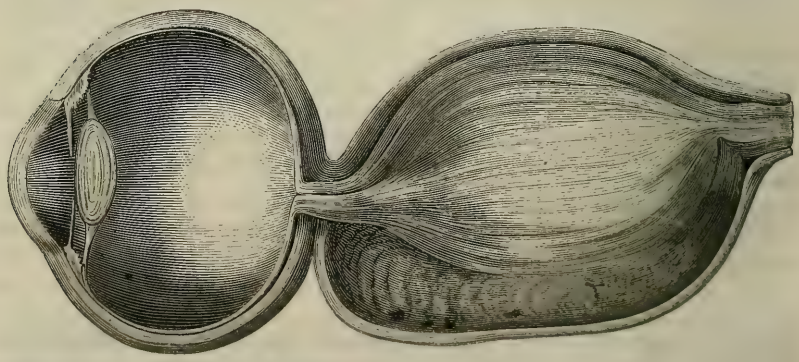

Fig. 323. — Tumeurs du nerf optique, d'après Golzicher.

Ce sont : les myxomes (de Graefe), myxosarcomes (Jacobson, Recklinghausen),

(1) Gosselin, *Bulletins de la Société de chirurgie*, t. VIII, p. 112.
(2) Galezowski, thèse de Paris, 1865.

squirrho-cancer (Szokalski, Gosselin), tumeurs fibro-plastiques (Galezowski), tumeurs syphilitiques (Dixon), et les kystes (Paw et Richter).

Heyman (1842) rapporte le cas d'une tumeur que l'on trouva à l'autopsie chez un jeune homme, mort d'une phthisie pulmonaire.

Rothmund a décrit une tumeur qu'il désigne sous le nom de névrome ou dégénérescence cystoïde du nerf optique.

Quelquefois ces tumeurs prennent naissance dans la gaîne externe, dans d'autres cas elles proviennent de la dégénérescence de la gaîne interne comme cela est arrivé dans un cas que le professeur Becker (d'Heidelberg) a extirpé et qui d'après Goldzieher, était constitué par un fibrome myxomateux très-volumineux, comme on peut en juger par la figure 323.

Traitement. — Tant que l'œil n'est pas projeté en avant, on doit faire subir au malade un traitement antisyphilitique en raison de la très-grande fréquence de ces altérations dans la syphilis constitutionnelle, et qui guérissent par le traitement mixte.

A mesure que la maladie fait des progrès, l'œil se porte en avant, et l'exophthalmie se déclare ; on devra alors avoir recours à l'extirpation du globe de l'œil avec une partie du nerf optique qui contient la tumeur. Souvent on est forcé de faire vider toute la cavité orbitaire avec ses muscles et le tissu cellulaire, pour prévenir les récidives.

Bibliographie. — Gosselin, *Tumeurs des nerfs optiques* (*Bulletins de la Société de chirurgie*, t. VIII, p. 112). — Dixon, *Tumeurs des nerfs optiques chez les personnes atteintes de syphilis* (*Med. Times and Gazette*, 23 octobre 1858). — Lidell, *Névrome du nerf optique* (*New-York Journal*, mars 1860). — Szokalski, *Tumeur squirrho-cancéreuse du nerf optique* (*Annales d'oculist.*, 1861, t. XLVI, p. 43). — Rothmund, *Névrome, dégénérescence cystoïde du nerf optique* (*Klin. Monatsbl.*, t. I ; et *Annales d'oculistique*, 1863, t. LI, p. 108). — De Graefe, *Geschwülste des Sehnerven* (*Archiv f. Ophth.* 1864, Bd. X, Abth. I). — Jacobson, *Tumorenbildung in Nervus opticus und in Fettzellgewebes des Orbita* (*Arch. f. Ophthalm.*, Bd. X, Abth. II). — Galezowski, thèse de Paris, 1865, p. 175. — Goldzicher, *Die Geschwülste des Schnerven* (*Archiv für Ophthalmologie*, Bd. XIX, Abth. III, 1873, p. 119).

ARTICLE X

BLESSURES ET CONTUSIONS DU NERF OPTIQUE.

Des contusions plus ou moins graves de l'œil et de la tête peuvent amener des lésions directes dans la substance du nerf optique.

Ces altérations amènent des troubles notables de la vue et la cécité même, sans qu'on trouve la moindre altération apparente dans la papille du nerf optique. Des faits de ce genre se sont présentés à mon observation déjà à plusieurs reprises, entre autres chez un homme d'une cinquantaine d'années entré au service de Nonat, à la Charité, en 1865. Il avait reçu une contusion à la tête, qui le laissa pendant deux ou trois jours sans connaissance. En se réveillant, il s'était aperçu qu'un œil était perdu et je n'y ai pas trouvé la moindre altération appréciable à l'ophthalmoscope.

Testelin rapporta en 1869 un cas identique et il pensa que la perte de la vue est due à une déchirure dans la substance propre du nerf optique. Y a-t-il un ébranlement moléculaire? Le docteur Gomez (de Colombie) ne le pense pas, il ne

croit pas qu'on puisse l'expliquer par l'ébranlement moléculaire. Ce qui est certain pour lui, c'est que le désordre produit et limité au nerf optique ne vient pas du cerveau.

Les blessures du nerf optique peuvent être occasionnées par le corps vulnérant lui-même, qui aura pénétré dans le nerf optique en passant par la partie postérieure de l'orbite en arrière du globe de l'œil.

Dans un duel, une épée peut déchirer le nerf optique en s'introduisant le long de la paroi interne orbitaire.

Les projectiles, tels que les grains de plomb, peuvent se loger dans le nerf optique comme cela avait été rapporté par de Graefe.

Pagenstecher rapporte un fait des plus intéressants, ou la blessure a été produite par un outil en acier qui est entré au-dessus du bord orbitaire et a blessé le nerf optique et l'artère centrale. Il en est résulté une infiltration générale de la rétine comme dans une embolie, et dans le cours de la maladie, tantôt les vaisseaux étaient exsangues, tantôt ils se remplissaient. Finalement ils ont disparu et la cécité est restée absolue.

J'ai vu dans la dernière guerre des cas des plus intéressants de la déchirure du nerf optique. Chez un militaire, la balle de fusil prussien était entrée par la tempe gauche et ressortie à la tempe droite après avoir déchiré les deux nerfs optiques. La vue était complétement abolie. Appelé à Versailles par le docteur Froppeau, médecin principal de l'hôpital militaire, pour examiner ce malade, j'ai pu constater de larges plaques blanches à l'endroit de la papille, c'étaient des taches cicatricielles provenant de la déchirure de la sclérotique. La papille, la choroïde et la rétine du voisinage étaient détruites. Le malade distinguait un peu le jour, probablement par quelques fibres optiques qui sont restées intactes.

Traitement. — Dès le début de l'accident, il faut avoir recours aux dérivatifs et aux déplétions sanguines. Localement la glace pilée appliquée dans des petits sacs de peau de baudruche sur l'œil peut diminuer le travail inflammatoire.

Dans les cas de contusions sans lésions apparentes, on fera des injections hypodermiques de nitrate de strychnine dans la tempe, et l'électricité à courants continus.

Bibliographie. — Testelin, *Amaurose traumatique sans symptômes objectifs* (*Annales d'oculist.*, t LVII, p. 168). — Gomez Proto (de Colombie), *Des blessures de l'œil*, thèse de Paris, 1872, p. 32. — Pagenstecher, *Un cas de blessure du nerf optique, avec déchirure des vaisseaux centraux et changements consécutifs du fond de l'œil* (*Annales d'oculist.*, t. LXIII, p. 57, et *Archiv. f. Ophth.*, Bd. XV, Abth. I, p. 223, 1869).

DOUZIÈME PARTIE

RÉTINE

CHAPITRE PREMIER

ANATOMIE ET PHYSIOLOGIE

Anatomie. — La rétine est une membrane nerveuse, transparente, très-ténue, et qui, par sa structure, se rapproche beaucoup, d'après Ch. Robin, de la structure du cerveau.

Le nerf optique, en arrivant dans l'intérieur du globe oculaire, s'étale à la surface interne de cette membrane pour y constituer la couche interne qui regarde le corps vitré. A cette couche s'ajoutent successivement une série de couches superposées, très-intimement adhérentes les unes aux autres, et dont la partie la plus externe est la couche des bâtonnets et des cônes.

L'épaisseur de la rétine n'est pas partout uniforme : de $0^{mm},3$ au pourtour de la papille, elle s'amincit progressivement vers l'*ora serrata*. Dans la partie centrale et postérieure qui correspond à l'axe optique, elle ne mesure pas plus de $0^{mm},1$.

A. Structure. — Les deux couches principales de la rétine sont celles des bâton-

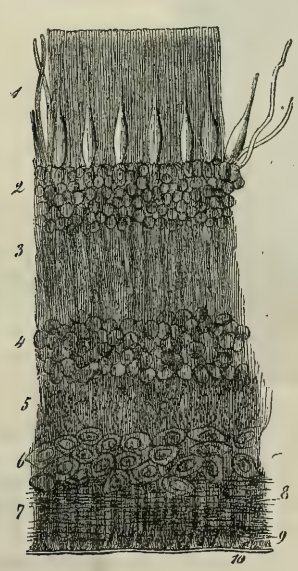

Fig. 324. — Coupe de la rétine, d'après Kölliker (*).

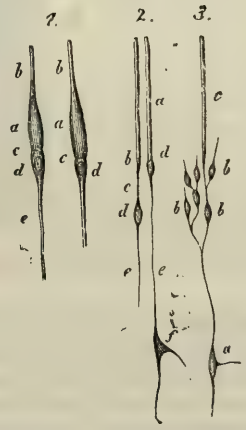

Fig. 325. — Coupe des éléments de la rétine de l'homme (**).

nets et d'épanouissement des fibres nerveuses ; l'une est placée à la surface externe,

(*) 1, couche des bâtonnets et cônes nerveux ; 2, 4, couches granuleuses de cellules ; 3, 5, couches intermédiaires grises ; 6, grosses cellules nerveuses ; 7, 8, 9, filaments du nerf optique. — Grossissement : 35 fois.

(**) 1, *a*, renflement du cône ; *b*, prolongement antérieur ; *d*, cellule nerveuse ; *e*, fibres de Müller. — 2, *a*, les bâtonnets ; *e*, fibres de Müller ; *d*, couche des granulations. — 3, *a*, une cellule se divisant en *bb*, et portant des bâtonnets dont un seul *c* est indiqué.

et l'autre à la limite interne de cette membrane. Entre l'une et l'autre se trouvent diverses autres couches qui se succèdent d'une manière assez régulière. Ce sont : la couche granuleuse externe (fig. 324, 2), couche intermédiaire (3), granuleuse interne (4), moléculaire (5) et ganglionnaire (6).

1. La *couche des bâtonnets*, appelée aussi *membrane de Jacob*, constitue la partie la plus externe de la rétine. Elle se compose de deux éléments principaux, les bâtonnets et les cônes.

a. Les *bâtonnets* ont la forme de prismes polyédriques longs, occupant toute l'épaisseur de la membrane de Jacob (fig. 325, 2, *a*). A l'extrémité, chaque bâtonnet porte un noyau sphérique, auquel il adhère intimement ; de son bout interne on voit quelquefois émaner, d'après Ritter, un filet à peine perceptible qui est en communication avec un grain de la couche granuleuse. On suppose même que ce filet ténu traverse le bâtonnet dans la direction de l'axe, et communique avec sa base qui forme une sorte d'élargissement en massue.

b. Les *cônes* se composent de deux articles ou plutôt de deux cônes, dont les bases se sont fondues ensemble (fig. 325, 1, *a*, *c*). On y remarque, pour cette raison, une partie médiane un peu élargie, et deux parties effilées et coniques, dont l'une se porte vers la surface externe et l'autre du côté interne. Le sommet de cette dernière portion communique avec un noyau très-fin. Il se trouve sur le trajet du filet nerveux, qui à son tour traverse le centre du cône dans toute sa longueur.

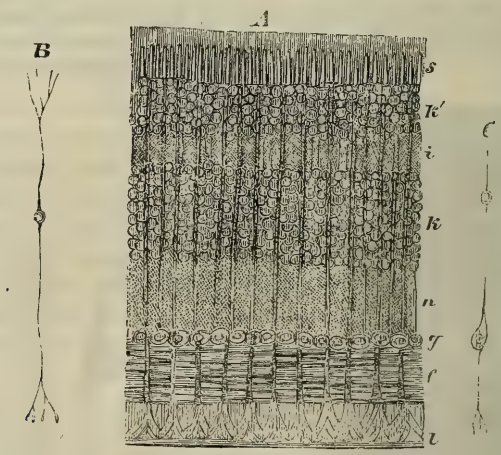

Fig. 326. — Coupe de la rétine, d'après Virchow (*).

La distribution de ces deux éléments varie dans les différentes régions de cette membrane, et tandis que dans la *macula* il n'existe que des cônes, leur nombre diminue progressivement à mesure qu'on se rapproche de l'*ora serrata* ; au contraire, les bâtonnets n'existant point dans la *macula*, ils deviennent de plus en plus nombreux à mesure qu'on s'éloigne de cette dernière. Vers l'extrême périphérie, au voisinage du cercle ciliaire, les bâtonnets et les cônes disparaissent totalement avec les autres éléments nerveux, et il n'y a que les couches cellulaires ou connectives qui s'y retrouvent.

(*) A, coupe verticale de toute l'épaisseur de la rétine, durcie par l'acide chromique ; *l*, membrane limitante avec les filets de soutien ascendants ; *f*, couche des fibres du nerf optique ; *g*, couche des ganglions ; *n*, couche grise, finement granulée, traversée par des fibres radiaires ; *k*, couche granuleuse intérieure (antérieure) ; *i*, couche intergranulaire ; *k'*, couche granulaire extérieure (postérieure) ; *s*, source des bâtonnets et des cônes. — Grossissement : 300 diamètres. — B, C, d'après H. Muller, fibres radiaires isolées.

2. La *couche granuleuse externe* ou *des noyaux* se compose de deux sorte de noyaux, ceux des cônes et ceux des bâtonnets. Pour le professeur Robin, ce ne sont que des myélocytes séparées par de la substance amorphe, hyaline.

3. *Couche intermédiaire* (*i*). — Elle est formée de matière amorphe, traversée de nombreuses fibrilles flexueuses.

4. La *couche granuleuse interne* renferme de petites cellules anguleuses pourvues de prolongements.

5. La *couche moléculaire,* appelée par Robin *couche granuleuse grise*, est formée de matière amorphe, semblable à de la substance cérébrale.

6. *Couche ganglionnaire.* — Plus épaisse que les précédentes, elle est constituée en grande partie par des cellules nerveuses multipolaires (fig. 327) contenant des noyaux à contours bien précis. Ces cellules s'anastomosent entre elles, et fournissent en outre des prolongements, ou *cylinder axis*, vers la couche précédente, ainsi que du côté de la couche des fibres optiques.

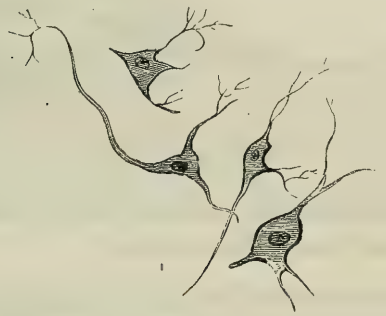

Fig. 327. — Cellules nerveuses.

Fig. 328. — Noyaux de la rétine (*).

7. La *couche des fibres nerveuses* est constituée par l'épanouissement du nerf optique. Elle est partout très-vasculaire; son épaisseur varie selon les différentes régions de la rétine. Près de la papille du nerf optique, elle est très-épaisse et mesure jusqu'à 0^{mm}, 2; au voisinage de la *macula*, elle disparaît presque complétement. A mesure qu'on se rapproche de l'*ora serrata*, on la voit diminuer et disparaître complétement,

D'après Math. Duval (1), les *cylinder axis* du nerf optique traversent les cellules nerveuses de la rétine pour se rendre aux couches sous-jacentes. Les prolongements externes de ces cellules, d'après lui plus nombreux, plus petits et plus ramifiés, se rendent dans la couche granuleuse interne.

Les sept couches nerveuses constituent la partie principale de la rétine. D'après Schultze, la rétine est limitée à sa surface externe et interne par deux *membranes limitantes*, l'une externe et l'autre interne. Elles sont reliées entre elles par un système de *fibres rayonnées* dont la découverte appartient à H. Müller (2), et qui sont appelées aussi *fibres de Müller* (fig. 326, B, C).

B. Tache jaune et fosse centrale. — Le centre de la rétine, qui correspond à l'extrémité postérieure de l'axe optique, est occupé par la *tache jaune* (*macula lutea*), au milieu de laquelle on constate une forte dépression appelée *fosse centrale*.

(1) Math. Duval, *Structure des usages de la rétine*. Paris, 1872, p. 20.

(2) H. Müller, *Observations sur la structure de la rétine* (*Comptes rendus de l'Acad. des sciences*. Paris, 1856, p. 743).

(*) *a*, *b*, noyaux de la rétine, sans ou avec stries transversales.

La tache jaune présente une forme ovale, dont le grand diamètre est horizontal et mesure 2 millimètres. Ici toutes les couches de la rétine ont subi des modifications ; la principale est certainement celle de la membrane de Jacob, qui ne se compose ici que de cônes. Les granulations des cônes et les fibrilles des cônes y sont conservées, tandis que les couches intermédiaires, granuleuse interne, moléculaire, ganglionnaire, et des fibres nerveuses, s'effacent presque complétement, comme on peut s'en convaincre par la figure 329, empruntée à Schultze.

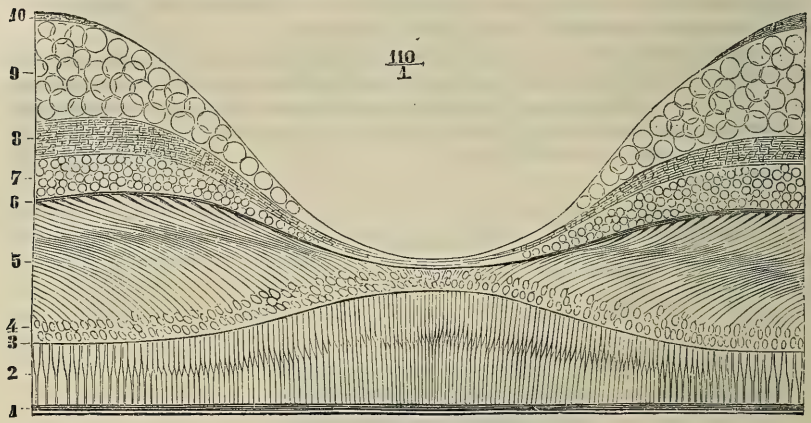

Fig. 329. — Coupe de la fosse centrale, d'après Schultze (*).

Il importe de connaître exactement la disposition des fibres dans la région de la *macula lutea*. Il en est qui arrivent droit à la tache jaune, et se perdent insensiblement à sa périphérie ; les autres la contournent en décrivant une courbe.

Quant au *foramen central* de la rétine, dont parle Sœmmering, il est démontré aujourd'hui qu'il n'existe point sur les yeux très-frais, et n'est, par conséquent, que l'effet de la macération cadavérique. Kölliker a constaté l'intégrité parfaite de cette région en l'examinant sur les yeux des suppliciés. La même chose a été démontrée plus tard par Coccius et Jæger sur les yeux des animaux.

C. Ora serrata ou portion ciliaire de la rétine. — Les éléments nerveux de la rétine se raréfient de plus en plus, à mesure qu'on se rapproche de la partie équatoriale de l'œil. Toute la membrane s'amincit très-sensiblement, perd successivement tous ses éléments, et au niveau du bord festonné de la zone de Zimm, n'est plus représentée que par son tissu connectif. Cette partie de la rétine, qui n'a du reste que des limites de convention, est généralement appelée *ora serrata de la rétine*.

La membrane nerveuse visuelle se termine en avant d'une manière insensible, en se soudant avec la membrane hyaloïdienne. Dans la région ciliaire, la rétine n'est plus rétine ; elle n'existe plus comme membrane nerveuse, mais elle constitue là avec la hyaloïde un tissu qui peut faciliter l'endosmose et l'exosmose et entretenir ainsi la nutrition et reproduction du corps vitré.

Vaisseaux de la rétine. — L'artère centrale de la rétine est la source principale de la nutrition de cette membrane. Après avoir franchi la trou optique de la sclérotique, elle se divise à la surface de la papille en deux branches, une supérieure, l'autre inférieure. Ces branches se divisent dichotomiquement, et forment sur

(*) 1, couche de pigment ; 2, couche des cônes ; 3, membrane limitante externe ; 4, granulations des cônes ; 5 fibres des cônes ; 6, couche intermédiaire ; 7, couche granuleuse interne ; 8, couche moléculaire ; 9, couche ganglionnaire ; 10, couches des fibres nerveuses optiques.

toute l'étendue de la rétine une arborisation que nous voyons si bien à l'ophthalmoscope. Les veines suivent partout les artères et aboutissent aussi à la veine centrale sur la papille.

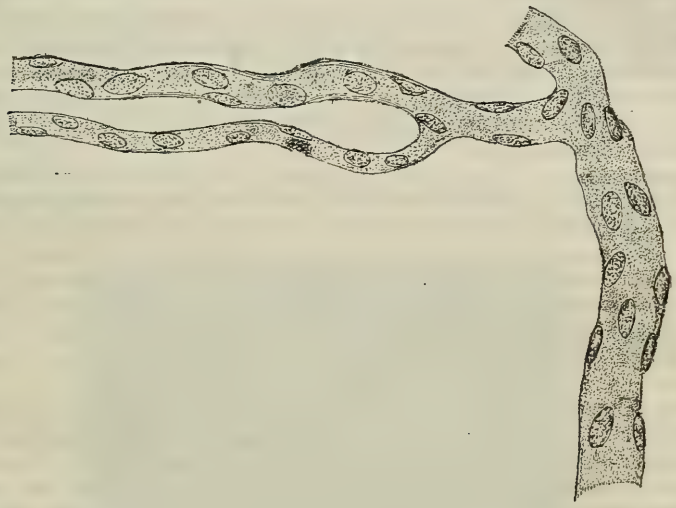

Fig. 330. — Vaisseaux capillaires isolés de la rétine d'un enfant d'un an (Ch. Robin).

Dans la région de la *macula*, les vaisseaux n'arrivent pas à son centre, mais ils disparaissent insensiblement à une certaine distance d'elle.

Au pourtour de la papille, on trouve quelques ramuscules vasculaires de la gaîne du nerf optique, qui se rendent plus spécialement vers la région de la *macula*.

Les *lymphatiques* et les *nervi nervorum* n'ont pas été encore découverts dans la rétine, mais il n'y a pas de doute qu'ils y existent.

La structure intime des artères de la rétine ne diffère pas beaucoup de celle du cerveau. Leurs parois sont constituées par trois tuniques superposées :

1° Tunique interne, recouverte d'une couche épithéliale ;

Fig. 331. — Coupe longitudinale de la tunique externe (*).

Fig. 332. — Coupe transversale de la tunique externe, fibres élastiques (**).

2° Tunique moyenne, formée de fibres musculaires de la vie organique, disposées circulairement en anneaux. C'est dans cette même couche musculaire que le docteur

(*) Elle a été traitée par l'acide acétique, et démontre la direction longitudinale des fibres élastiques; on voit leurs anastomoses d'avant en arrière. — Grossissement : 500 diamètres. (Gimbert.)

(**) Le plus grand nombre des fibres élastiques est coupé en travers ; les intervalles qui existent entre ses éléments, groupés en faisceaux, sont comblés par de la substance amorphe et des fibres lamineuses gonflées par l'acide acétique.— Grossissement : 500 diamètres. (Gimbert.)

Gimbert (1) a trouvé aussi des fibres longitudinales, qui jusqu'à lui avaient été méconnues (fig. 331 et 332) ;

3° La tunique extérieure ou adventice se compose de tissu conjonctif très-ténu muni des noyaux (fig. 331).

4° La gaîne lymphatique est mince, transparente, enkystée et incrustée de distance en distance de rares noyaux. Cette gaîne a été découverte par Ch. Robin (2) dans les petites artérioles du cerveau, de la moelle et dans la rétine. Les capillaires vrais en sont complétement dépourvus. La surface extérieure de cette enveloppe confine à la substance nerveuse, pendant que leur surface intérieure est recouverte, d'après His et Basthian, d'un épithélium.

Physiologie. — 1° *Perception de la lumière et des couleurs.* — La rétine est la seule membrane qui puisse recevoir les impulsions lumineuses provenant des ondulations de l'éther. Parmi tous les éléments qui entrent dans la composition de cette membrane, il n'y a que les bâtonnets et les cônes qui remplissent cette fonction. Pour s'en convaincre, il suffit de rappeler les expériences de Listing et de Purkinje, qui nous permettent de voir les vaisseaux de notre propre rétine. Or, ces vaisseaux occupent la couche la plus interne de la membrane nerveuse, et pour être vus par la partie visuelle de la rétine, il faut qu'ils se trouvent au devant d'elle : c'est ce qui est en réalité.

Listing fait arriver sur un point quelconque de la sclérotique et à l'angle externe un faisceau lumineux, concentré au moyen d'une loupe. L'œil tourne pendant ce temps fortement en dedans, porte son regard vers un champ sombre ou noir. Il ne se passe pas ordinairement quelques instants, sans qu'il aperçoive sur ce fond noir un réseau vasculaire composé de vaisseaux grisâtres au milieu d'un fond un peu plus clair. Le même phénomène peut être facilement reproduit d'après la méthode de Purkinje, en faisant regarder un fond noir pendant qu'on remue rapidement une bougie tout près de l'œil, on aperçoit un arbre vasculaire, que l'on appelle *arbre vasculaire de Purkinje* (fig. 333).

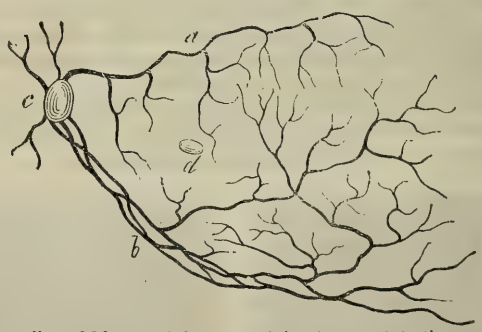

Fig. 333. — Arbre vasculaire de Purkinje (*).

Nous avons vu que la *macula* est complétement privée des bâtonnets et ne contient que des cônes. Ces mêmes éléments prédominent d'une manière très-notable au pourtour de la *macula* ; mais, à mesure qu'on se rapproche vers l'*ora serrata*, le nombre des cônes diminue, pour être remplacé par des bâtonnets.

Nous pensons que les bâtonnets sont des organes de perception lumineuse exclusive, tandis que les cônes sont des organes destinés à percevoir les couleurs. Voici, en effet, quelle est notre manière de voir à ce sujet :

(1) Gimbert, *De la structure et de la texture des artères*, thèse de Paris, 1865.
(2) Robin, *Journal de la physiologie, etc.*, 1859, t. II, pl. VI, fig. 3.

(*) *a*, *b*, vaisseaux ; *c*, nerf optique ; *d*, tache jaune.

Théorie de l'auteur sur la perception des couleurs. — Nous savons que les ondes lumineuses blanches et les ondes colorées ne diffèrent que par leur vitesse de vibration, ainsi que par leur degré de réfrangibilité. Un organe qui serait capable d'être ébranlé par des ondes vibrantes avec des vitesses différentes, et qui serait en même temps en état de saisir le degré de réfrangibilité, pourrait donner une idée plus ou moins exacte des couleurs. Cette double faculté, selon nous, se trouve concentrée dans un des éléments de la couche la plus externe de la rétine, et notamment dans les *cônes*.

Voici de quelle façon ce mécanisme optique se produit :

Représentons-nous la section d'un cône par la figure 334, A, et la base de ce même cône par la figure B.

Le faisceau lumineux *s* qui frappe la surface du cône près du sommet doit nécessairement, en traversant ce cône, se dévier et se décomposer selon les lois des ré-

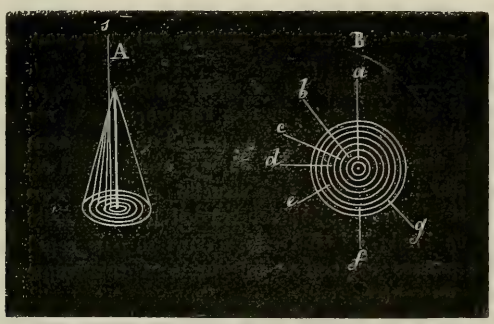

Fig. 334. — Phénomènes de dispersion dans les cônes de la rétine.

fractions, pour produire à la base des cercles concentriques du *spectre solaire*, de sorte qu'on aura à la base B des cercles *rouge* a, *orangé* b, *jaune* c, *vert* d, *bleu* e, *indigo* f, *violet* g. Les sept cercles concentriques de la base resteront ainsi toujours et constamment sensibles et impressionnables pour ces sept couleurs ; de façon que si une seule lumière arrive, par exemple la lumière bleue, elle ne pourra impressionner que la partie bleue *e* de la base, les autres restant sans excitation, muettes. En supposant maintenant que la lumière blanche arrive sur le cône, elle se décomposera à la base ; mais comme à la fois les sept parties seront impressionnées, il y aura la production de la couleur blanche. Il est vrai que la base du cône n'est pas plane comme dans notre figure, mais elle forme un second cône renversé. Néanmoins, les cercles concentriques pourront se disposer d'une manière analogue à la surface de la seconde moitié du cône, et produire le même phénomène.

Ainsi, toute couleur simple, primitive, du spectre solaire, traversera le cône sans se décomposer, et ira ensuite impressionner une partie de la base qui correspond à la nature de la couleur. La direction de cette déviation sera définie par le degré de réfraction que possède chaque couleur, et pendant que le rouge passera jusqu'à la base presque sans être dévié, les rayons violets subiront l'angle de déviation le plus considérable. Une couleur composée se décomposera dans le cône, pour produire simultanément à la base deux ou trois impressions que le cerveau ensuite transformera en une impression mixte.

Cette théorie nous paraît plus exacte que la suivante, émise par Young :

Théorie de Th. Young. — Au commencement de ce siècle, Th. Young a admis l'existence, dans l'œil, de trois sortes de fibres nerveuses, dont chacune était chargée spécialement de percevoir et de conduire au cerveau trois différentes sensations colorées : le rouge, le vert et le violet.

La lumière objective, homogène, excite les trois espèces de fibres nerveuses avce une intensité qui varie avec la longueur de l'onde. Celle qui possède la plus grande longueur d'onde excite le plus fortement les fibres sensibles au rouge, celle de longueur moyenne, les fibres du vert, et celle de la moindre longueur d'onde, les fibres du violet.

Le mélange de ces trois couleurs dans différentes proportions faisait, d'après l'auteur anglais, naître la sensation de toutes les autres couleurs du spectre.

L'hypothèse de Th. Young a trouvé un défenseur zélé dans Helmholtz qui l'a développée et commentée par de nouvelles observations et de nouvelles déductions physiologiques (1).

Mais il est difficile d'admettre cette hypothèse, d'abord à cause de l'absence des trois sortes de fibres nerveuses dans la rétine ; ensuite parce que le choix des couleurs fait par Young est tout à fait arbitraire. Helmholtz reconnaît qu'on pourrait choisir trois autres couleurs, système qui serait plus compliqué mais non impossible.

On a voulu trouver la confirmation de cette théorie dans les faits de dyschromatopsie congénitale ; mais nous dirons avec Aubert (2) « que les recherches sur les cécités des couleurs ne peuvent servir de preuve, soit pour, soit contre la théorie de Young ».

2. *Acuité visuelle.* — *L'acuité de la vision centrale et périphérique* dépend du diamètre des cônes et des bâtonnets, de leur rapprochement réciproque.

Nous avons vu plus haut à quel degré d'acuité l'œil peut arriver. Les parties latérales de la rétine ont une sensibilité bien moins grande, et il résulte des expériences d'Aubert et de Foerster : 1° que l'acuité visuelle diminue progressivement du centre vers la périphérie, et 2° que l'affaiblissement de l'acuité visuelle n'est pas égale dans tous les méridiens de l'œil ; en effet elle s'émousse plus rapidement en haut et en bas, tandis que les parties externe et interne sont relativement plus sensibles à des distances égales du centre.

L'étendue périphérique du champ visuel est très-grande, comme nous l'avons démontré plus haut ; elle dépend de toute la surface de la rétine, qui se trouve placée au fond de la coque oculaire. Chaque point de cette sphère creuse correspond à un point quelconque de l'espace qui l'entoure, et c'est là ce qui nous donne la possibilité de nous orienter et de nous conduire.

En résumé, la faculté de distinguer les choses les plus fines, de lire et d'écrire, de fixer les objets, etc., appartient à la *macula*, tandis que pour se conduire et se rendre un compte exact du milieu où nous sommes, nous avons besoin d'avoir les parties périphériques de la rétine dans leur intégrité parfaite. Que la *macula* soit altérée ou détruite par un processus morbide quelconque, et que le reste de la rétine se maintienne sain, l'acuité visuelle sera complétement éteinte, et que le malade pourra se conduire ; lorsque, au contraire, la *macula* seule est intacte pendant que le reste de la rétine est détruit et atrophié, l'individu pourra lire les caractères les plus fins de l'imprimé, et il ne pourra se conduire qu'avec peine.

3. *Phosphènes rétiniens.* — L'excitation mécanique de la rétine, quelle que soit sa nature, produit invariablement une sensation lumineuse qu'on appelle *phosphène*. Ce phénomène physiologique était déjà signalé par C. Savigny, Brewster et Szokalski ; mais c'est à Serre d'Uzès (3), qu'appartient le mérite d'avoir su étudier avec la plus grande exactitude toutes les particularités qui se rapportent à la production artificielle des phosphènes et à leur valeur sémiotique.

Si l'on cherche à comprimer avec le bout du doigt le globe de l'œil du côté externe, on fait naître du côté opposé un cercle lumineux plus ou moins complet. C'est la rétine qui, sous l'influence de l'excitation mécanique, perçoit cette lumière. La production de ce phénomène suppose l'intégrité parfaite de la rétine.

(1) Helmholtz, *Optique physiologique*, trad. franç., p. 398.

(2) Aubert, *Physiologie der Netzhaut*, p. 184.

(3) Serre (d'Uzès), *Essai sur les phosphènes ou anneaux lumineux de la rétine*. Paris, 1853.

D'après Serre-d'Uzès, on place l'individu que l'on soumet à cet examen dans un endroit peu éclairé, de telle sorte qu'il tourne le dos à la fenêtre, et on lui fait fermer doucement les yeux. A ce moment, on presse fortement sur l'œil avec le bord unguéal de la pulpe du doigt ou avec l'ongle lui-même, d'abord sur la partie externe de l'œil, qui fait paraître le phosphène à l'angle interne et que l'on désigne sous le nom de *phosphène temporal;* celui qu'on obtient par la pression exercée sur la partie interne de l'œil porte le nom de *phosphène nasal.* En comprimant la partie supérieure, on a le *phosphène frontal,* et le *phosphène jugal* est celui qui se montre en haut.

CHAPITRE II

MODE D'EXPLORATION DE LA RÉTINE.

Pour explorer la rétine, on doit avoir recours à toutes les méthodes d'investigations propres à nous éclairer sur ses fonctions visuelles; c'est ainsi qu'on s'informera successivement dans quel état se trouve l'acuité visuelle centrale et périphérique. Puis on explorera les phosphènes, la faculté chromatique de l'œil, et en dernier lieu on soumettra l'œil malade à l'examen ophthalmoscopique.

A. **Examen des signes fonctionnels.** — 1. *Acuité de la vue et champ visuel périphérique.* — Les altérations de la rétine se traduisent le plus souvent et dès le début par un affaiblissement de la vision centrale ou périphérique, et il importe beaucoup d'explorer avec soin le degré d'acuité visuelle conservée, et de s'informer ensuite si, dans un sens ou dans l'autre, le champ visuel n'est pas rétréci.

Définition du degré d'acuité visuelle. — Les échelles typographiques indiquent en pieds la distance à laquelle ils doivent être lus. Ainsi, le n° 1 doit être lu à 1 pied de distance, et le n° 5 à 5 pieds, etc. Si, au lieu de cela, le malade ne peut lire le n° 6, par exemple, qu'à 3 pieds, c'est qu'il a perdu la moitié de l'acuité visuelle normale.

Donders a donné une formule pour représenter en général le degré de cette acuité visuelle. Si l'on exprime par S l'acuité de la vision, par N le numéro du caractère lu, et par D la distance à laquelle ce numéro est lu par le malade, on définira l'acuité visuelle du malade par la formule $S = \frac{D}{N}$. C'est ainsi que dans notre exemple nous aurons $S = \frac{3}{6} = \frac{1}{2}$.

Champ visuel. — Un malade peut accuser une échancrure très-marquée dans un endroit limité du champ périphérique; cette échancrure ou délimitation partielle de la vue peut être occasionnée par une tache exsudative située dans une partie correspondante de la rétine, qui aurait pu échapper à l'examen ophthalmoscopique, si l'on n'était pas prévenu de son existence par ce symptôme morbide.

2. *Faculté chromatique de l'œil.* — La perception des couleurs dépend des cônes rétiniens; mais leur nombre est tellement grand dans la rétine, que, malgré les altérations partielles souvent assez prononcées de cette dernière, l'œil conserve la faculté de distinguer les couleurs. Certaines formes des rétinites et les apo-

plexies situées dans la région de la *macula* peuvent amener des troubles marqués du sens chromatique; c'est pourquoi il est nécessaire d'examiner les malades au moyen de mon échelle des couleurs (1), et de voir surtout si les deux yeux possèdent le même degré de sensibilité pour les couleurs et ses différentes nuances.

3. *Héméralopie.* — La cécité nocturne ou héméralopie est un état de la vue dans lequel les malades perdent la faculté de voir le soir et la nuit. Cette même cécité se reproduit chaque fois qu'on se trouve dans des lieux obscurs. Elle se déclare quelquefois dans certaines localités, sur les navires et dans les casernes, sous forme endémique (2), mais le plus souvent elle est congénitale ou syphilitique acquise. Dans la forme endémique nous avons pu trouver des altérations dans la rétine: l'héméralopie congénitale ou syphilitique est ordinairement consécutive à la rétinite pigmentaire. Il est donc très-utile, pour le diagnostic, de connaître si le malade voit ou non le soir, parce que rien que par ce signal on peut quelquefois reconnaître la nature de la maladie.

B. **Examen ophthalmoscopique.** — L'exploration de la rétine avec l'ophthalmoscope exige beaucoup de méthode, et pour que toutes les parties de cette membrane soient bien vues, on doit examiner successivement le fond de l'œil dans toutes les directions, en prenant pour point de départ la papille du nerf optique. On sait en effet que les vaisseaux de la rétine viennent tous de la papille; en quittant cette dernière, les quatre branches principales se dirigent dans quatre directions, savoir : une branche va en haut et en dehors, l'autre en haut et en dedans; une troisième artère se dirige en bas et en dehors, pendant que la quatrième se porte plus particulièrement en bas et en dedans. Ces quatre branches principales doivent servir de guides pour l'exploration de toute la rétine; en les suivant l'une après l'autre, on arrivera à découvrir les moindres altérations qui se trouveront dans leur trajet, depuis la papille jusqu'à l'*ora serrata.*

L'examen de la *macula* et de sa fossette centrale est très-difficile, ce qui tient en grande partie à la position qu'elle occupe, à l'extrémité postérieure de l'axe optique.

Le centre de la cornée, qui est la plus convexe, corespond à ce même axe. Il en résulte que le reflet de la lampe, qui se fait toujours dans la partie centrale de la cornée, empêche de voir la *macula*, située sur la même ligne et derrière ce reflet. Ce n'est que par des tâtonnements répétés et par l'examen méthodique et successif de la partie interne de la rétine, commençant d'abord par la papille (image renversée) et s'éloignant petit à petit de cette dernière vers la partie interne et un peu supérieure, qu'on arrive à trouver la *macula.*

En général, il faut s'éloigner de la papille à une distance qui est égale au diamètre transversal de la papille, et l'on est alors au bord de la fosse centrale. L'entrecroisement de deux lignes horizontale *ab*, passant par le bord supérieur de la papille, et verticale *cd*, qui passe à la distance d'un diamètre de la papille, est la limite la plus rapprochée de la *macula;* de là elle s'étend en dehors, comme on

(1) Galezowski, *Du diagnostic des maladies des yeux par la chromatoscopie rétinienne.* Paris, 1868.

(2) Netter, *De l'héméralopie.* Strasbourg, 1863. — Martialis, *De l'héméralopie* (*Arch. de méd. navale*, 1868, t. IX, p. 38).

le voit sur la figure 335. C'est en se dirigeant vers le point *m* et un peu au delà, qu'on pourra explorer la *macula* dans toute son étendue; elle se trouve toujours dans le voisinage du reflet central qui la masque en partie.

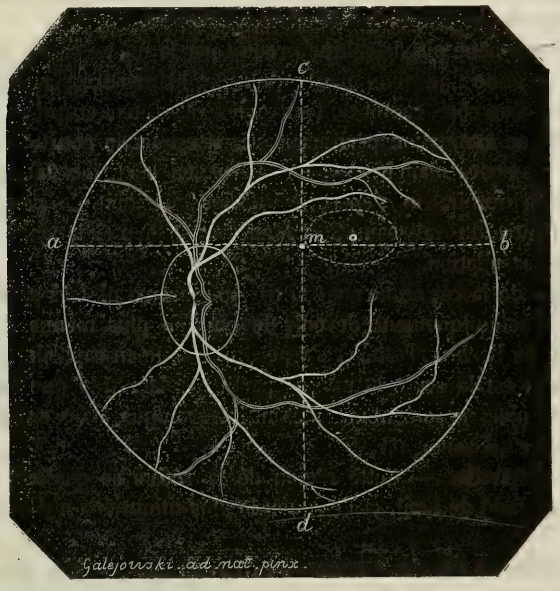

Fig. 335. — Schéma de la position occupée par la *macula* (*).

Si, malgré toutes ces précautions, on ne pouvait pas se rendre un compte exact de son état, on fera dilater la pupille et l'on recommencera l'examen.

Je me sers, dans quelques cas difficiles, d'une lentille prismatique de 20 degrés, dont les deux surfaces sont convexes et correspondent à une lentille de 2 1/4 de pouce du foyer. Par ce moyen le reflet est écarté, et la *macula* est plus distincte.

CHAPITRE III

ASPECT PHYSIOLOGIQUE DE LA RÉTINE ET DE LA FOSSE CENTRALE.

A. Rétine. — La rétine est complétement transparente à l'état normal, et à l'éclairage ophthalmoscopique elle reste habituellement invisible. Lorsque le fond de l'œil est fortement pigmenté, et que l'éclairage ophthalmoscopique est relativement faible, on voit une certaine partie de la lumière se réfléchir de la surface antérieure de la rétine. Elle apparaît, dans ces cas, comme une membrane d'un blanc grisâtre, légèrement opaline, surtout dans les environs de la papille, où

(*) *a*, *b*, ligne horizontale traversant le bord de la papille et le centre de la *macula*; *c*, *d*, ligne verticale passant par le bord interne de la *macula* et s'entrecroisant avec la précédente au point *m*.

cette membrane possède une épaisseur relativement plus grande qu'ailleurs. Cette opacité physiologique de la rétine s'observe surtout chez les sujets jeunes, chez les enfants bruns, dont la choroïde est riche en pigment. On doit connaître ce phénomène pour ne pas le confondre avec les infiltrations pathologiques péripapillaires qu'on rencontre dans les affections cérébrales.

Un autre phénomène physiologique produit par la même cause s'observe quelquefois dans la rétine : je veux parler du reflet blanchâtre périvasculaire, apparaissant tantôt d'un côté, tantôt de l'autre des vaisseaux, et qui peut faire penser à l'existence d'une exsudation périvasculaire. Il est facile pourtant de reconnaître la nature de ces stries blanchâtres; en faisant, en effet, des mouvements légers latéraux avec le miroir, on s'aperçoit qu'elles changent de position en passant d'un bord à l'autre du vaisseau. Cela n'aurait pas lieu si la tache périvasculaire était due à une exsudation.

Les vaisseaux de la rétine ne sont ni très-nombreux ni très-serrés; on les voit se bifurquer dichotomiquement, devenir de plus en plus menus, à mesure qu'ils se rapprochent de l'*ora serrata*, et s'y perdre ensuite en capillaires. Très-souvent l'arbre vasculaire est la seule et unique partie de la rétine que nous voyions, et tant que ces derniers ne sont ni masqués ni interrompus, nous en concluons que la rétine elle-même est saine.

B. **Fosse centrale.** — Cette région de la rétine se confond assez souvent avec le reste du fond de l'œil, et l'examen le plus minutieux n'y laisse voir aucune particularité.

Mais, dans d'autres cas, la *macula* se reconnaît par la teinte plus foncée de la choroïde, qui forme une tache arrondie un peu plus large que la papille. C'est en fixant le centre même de cette zone foncée qu'on y découvre une tache rouge, grosse comme une tête d'épingle, pouvant même simuler une hémorrhagie. Quelquefois, au milieu de cette tache rouge, on constate un petit point blanc très-fin.

Il y a encore une troisième forme de la tache jaune, que nous avons fait figurer dans la fig. 1, pl. I, de notre *Atlas ophthalmoscopique*. C'est une sorte d'ovale, placé horizontalement, dont les contours sont blanchâtres, et au centre duquel on voit aussi un point rouge. Le cercle blanchâtre qui entoure cette région n'est constitué que par une sorte de reflet se faisant au niveau du rebord de la *macula* et qui s'élève à pente rapide au-dessus de la fossette centrale elle-même. On rencontre surtout cette forme de la fossette centrale, chez les enfants blonds, chez lesquels le fond de l'œil n'est pas très-pigmenté.

Dans les yeux des albinos, la *macula* n'est point distincte. Chez les nègres, elle paraît presque complétement noire au milieu du fond gris brun.

Dans le jugement qu'on veut porter sur l'état de la *macula*, on ne doit jamais se contenter de l'examen d'un seul œil, mais bien comparer l'aspect de l'une avec celui de l'autre. Ce n'est souvent que dans l'examen comparatif des deux yeux qu'on trouve l'explication des signes ophthalmoscopiques.

Bibliographie. — Coccius, *Ueber die Anwendung des Augenspiegls*. Leipzig, 1853, p. 46 à 60. — Schirmer, *Ueber das Ophthalmoscopische Bild der Macula lutea* (*Archiv für Ophthalm.*, 1864, Bd. X, Abth. I, p. 148). — Perrin, *Traité pratique d'ophthalmoscopie*. Paris, 1870, p. 139.

CHAPITRE IV

PATHOLOGIE ET THÉRAPEUTIQUE.

La structure de la rétine ressemble, par plusieurs points, à celle du cerveau; les rapports anatomiques et la communication directe existant entre l'un et l'autre de ces organes expliquent aussi la fréquence très-grande d'altération de cette membrane dans les altérations cérébrales. D'autre part, les maladies générales, et surtout celles qui se traduisent par la dyscrasie sanguine profonde, retentissent tôt ou tard sur la membrane visuelle et amènent des désordres marqués.

La tâche de l'ophthalmologiste devient, à cause de ces rapports pathologiques, très-importante, et il ne suffit pas d'apercevoir les altérations de la rétine et de préciser leur siége exact; il faut encore, et surtout, indiquer les rapports avec l'état morbide général de l'organisme, et reconnaître si la maladie de la rétine est purement locale, ou si elle dépend d'une maladie du cœur, du cerveau, du sang: de l'albuminurie, de la glycosurie, de la syphilis, etc.

D'autre part, les maladies de la rétine peuvent souvent dépendre de la choroïde, et ne constituer qu'un phénomène du second ordre, la maladie du système vasculaire de l'œil étant l'affection principale.

Il faudra aussi envisager ces différentes altérations au point de vue étiologique. Le tableau suivant permettra de se faire une idée d'ensemble des nombreuses maladies que nous aurons à étudier :

1. Apoplexies ..... { artérielles. / veineuses.
2. Rétinites ..... { 1° idiopathique. / 2° albuminurique. / 3° glycosurique. / 4° syphilitique.
3. Troubles visuels dans la grossesse.
4. Rétinite pigmentaire ..... { Rétinite pigmentaire congénitale. / Rétino-choroïdite pigmentaire syphilitique.
5. Altération de la macula.
6. Embolie de l'artère centrale de la rétine et anévrysmes.
7. Décollement de la rétine.
8. Tumeurs de la rétine.
9. Anomalies de la rétine.

ARTICLE PREMIER

APOPLEXIES DE LA RÉTINE.

Les apoplexies de la rétine se déclarent le plus souvent brusquement, et son consécutives à la rupture des parois vasculaires.

Tantôt elles sont idiopathiques et ne sont accompagnées d'aucune autre altération oculaire; tantôt, au contraire, elles ne constituent qu'un épiphénomène d'une autre affection de la rétine et de la choroïde.

Idiopathiques ou sympathiques, les apoplexies de la rétine proviennent tantôt de la rupture d'une artère, tantôt de la déchirure d'une branche veineuse. Nous aurons, dans le premier cas, des *apoplexies artérielles;* dans le second, des *apoplexies veineuses.*

A. **Apoplexies artérielles.** — Cette variété d'hémorrhagie se rencontre très-rarement; elle peut dépendre de la rupture d'un anévrysme, ou bien elle est consécutive à une dégénérescence athéromateuse des parois des artères.

Les anévrysmes de la rétine sans ou avec rupture sont rares. Le docteur Sous en a observé un exemple. J'en ai rapporté aussi un cas d'anévrysme de la papille, que j'ai eu l'occasion d'observer avec le docteur Raynaud.

Mais il est fréquent de rencontrer des apoplexies consécutives aux altérations athéromateuses des artères rétiniennes, qui surviennent chez les hommes d'un certain âge, atteints le plus souvent d'altérations analogues des parois de l'aorte et des valvules du cœur. Sous l'influence de processus atrophique propre à la vieillesse, et qui a été si bien étudiée par Charcot, il se développe, à un degré plus avancé, un travail de dégénérescence graisseuse. Les granulations s'accumulent dans la membrane interne des artères; bientôt elles se communiquent aux couches voisines. La paroi interne se distend pendant que le feuillet externe résiste encore un certain temps.

La maladie des artères, arrivée à cette période, peut donner lieu, d'un jour à l'autre, à une rupture et à une hémorrhagie, soit que le malade reçoive un coup ou qu'il éprouve une chute, qu'il fasse un effort; soit enfin que cet accident arrive sans aucune cause plausible.

L'hémorrhagie cérébrale se rattache à une altération que Charcot et Bouchard ont décrite sous le nom d'*artériosclérose diffuse* ou *périartérite.* Or, cette sclérose des parois vasculaires amène des anévrysmes miliaires qui sont suivis d'hémorrhagies. Les anévrysmes miliaires du cerveau se rencontrent surtout, d'après ces mêmes auteurs, dans les capillaires de deuxième et de troisième ordre.

Le docteur Liouville (1) a démontré que cette lésion anévrysmale, que l'on croyait d'abord spécialement propre au cerveau, se rattachait à une altération du système artériel tout entier, et devait exister dans divers autres organes, particulièrement dans la rétine. Trois faits de ce genre sont connus jusqu'à présent, mais dans aucun de ces cas l'examen ophthalmoscopique n'a été fait pendant la vie. Des recherches ultérieures vont probablement démontrer que l'existence de cette cause est plus fréquente qu'on ne l'a cru jusqu'à présent.

Symptomatologie. — *Signes ophthalmoscopiques.* — Il arrive le plus souvent que l'hémorrhagie artérielle s'arrête rapidement sous l'influence de la pression exercée sur le vaisseau par le corps vitré dur et résistant. Un coagulum fibrineux bouche en entier le point déchiré de l'artère, mais l'extrémité périphérique de l'artère, avec toutes ses branches collatérales, peut rester complétement vide de sang; elle s'atrophie à la longue, et apparaît, à l'examen ophthalmoscopique, sous forme d'une arborisation blanchâtre.

Des faits de ce genre ne sont pas très-rares; mais il y a ceci de particulier que, pendant que les taches hémorrhagiques existent, souvent les vaisseaux blancs ne

(1) Henri Liouville, *De la coexistence des anévrysmes miliaires du cerveau, ou des altérations vasculaires analogues vascularisées*, thèse de Paris, 1870.

sont pas encore visibles. Puis, au bout d'un certain temps seulement, l'artère atrophiée devient apparente, comme on peut en juger par l'observation ci-jointe (1), ainsi que par la figure 336. La malade, dont le fond de l'œil est représenté exacte-

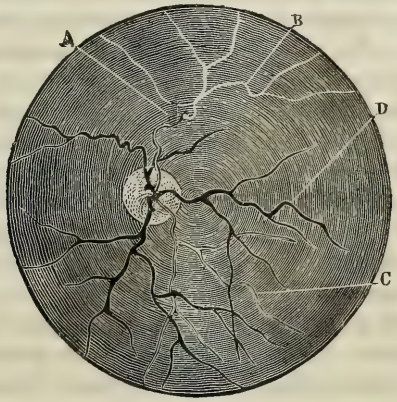

Fig. 336. — Rupture de l'artère suivie d'oblitération d'une de ses branches (*).

ment par cette image, avait tout le champ visuel correspondant à l'altération rétinienne manifestement diminué.

Les apoplexies artérielles peuvent avoir des conséquences plus fâcheuses pour la vue, surtout si c'est une branche principale supérieure ou inférieure qui se rompt sur la papille elle-même ou à son voisinage. Si le sang n'est point arrêté, et que les membranes limitante et hyaloïdienne sont déchirées, on voit bientôt le corps vitré se remplir de nombreux coagulums fibrineux. La vue se trouble de plus en plus; elle se perd même complétement au moment ou un tiers ou la moitié de l'humeur hyaline est remplacée par le sang.

L'examen ophthalmoscopique présente, dans ce cas, tous les signes d'apoplexie générale du corps vitré; le fond de l'œil est noir et ne peut point être éclairé.

Par suite de ces désordres, l'iris change de couleur et devient foncé, la pupille reste dilatée, se contracte peu, mais n'est point adhérente à la capsule.

B. **Apoplexies veineuses.** — Les apoplexies veineuses de la rétine sont beaucoup plus fréquentes que les apoplexies artérielles; elles varient selon leur forme,

(1) Observation. — Un fait non moins intéressant se présenta à mon observation sur un de nos confrères, le docteur J..., que nous avons examiné avec le docteur Peter. Ce confrère est âgé de soixante-cinq ans, et il est atteint d'une maladie du cœur. Il avait toujours joui d'une bonne vue, lorsqu'un jour il s'est aperçu que la vue de l'œil gauche se troublait subitement, et que tous les objets lui paraissaient brisés ou courbés. A l'examen ophthalmoscopique, nous avons pu constater des taches hémorrhagiques nombreuses situées le long d'une branche artérielle passant au-dessus de la *macula*. Un an après, le malade revint nous voir; les taches hémorrhagiques étaient résorbées, mais à leur place on voyait un vaisseau oblitéré, blanc. C'était la même artère rompue antérieurement qui paraissait vide et blanchâtre; ces deux branches principales formaient un triangle, et l'examen du champ visuel nous démontra que dans la partie correspondante il était aboli.

(*) A, tache rouge hémorrhagique; B, artère oblitérée; C, branche inférieure de l'artère centrale non oblitérée D, veine centrale.

leur volume, le siége qu'elles occupent, ainsi que selon la cause générale qui les a produites.

Signes ophthalmoscopiques. — Les apoplexies veineuses peuvent être isolées et occuper un seul point de la rétine ou du nerf optique; dans d'autres cas, elles sont plus ou moins nombreuses, disséminées surtout dans l'hémisphère postérieur et au voisinage de la papille. Souvent même, elles sont très-petites, presque microscopiques, et constituent ce que Follin (1) avait appelé *sablé hémorrhagique.*

Des apoplexies albuminuriques présentent des formes très-variées, mais il y a quelques-unes de ces taches qui ne se rencontrent que dans la rétinite albuminurique : ce sont des apoplexies à forme striée, linéaire. La majeure partie de ces taches, en effet, est placée dans le trajet du vaisseau rompu; le sang épanché s'infiltre dans le tissu périvasculaire atteint de dégénérescence graisseuse, et prend la forme d'une tache ou strie rouge plus ou moins étendue. De pareilles formes d'hémorrhagie ne s'observent point dans d'autres affections.

Il arrive très-souvent que le sang, épanché hors des parois vasculaires, est arrêté par la gaîne lymphatique; c'est pourquoi le vaisseau paraît large, distendu, en forme de fusée et à contours bien limités. Cette forme d'hémorrhagie est propre à la rétinite albuminurique.

Le sang épanché se trouve ordinairement concentré dans la couche des fibres optiques, et là il prend souvent la forme striée en se répandant dans la direction des fibres nerveuses. Ces mêmes épanchements peuvent occuper la couche ganglionnaire, comme cela est arrivé dans un cas observé par Heymann (2); dans ce dernier cas, les taches hémorrhagiques se présentent à l'ophthalmoscope comme des taches rouges arrondies de différentes grandeurs.

Des épanchements abondants se portent de préférence vers les couches externes de la rétine, et ils ont une tendance marquée à se porter plutôt vers la choroïde que vers le corps vitré. De Graefe et Schweigger expliquent ce phénomène par la résistance plus grande de la membrane limitante interne, ainsi que de la couche fibreuse de la rétine; au contraire, les éléments qui se trouvent à la surface externe de cette membrane sont moins consistants et se déchirent plus facilement.

Les taches hémorrhagiques sont souvent accompagnées d'une infiltration séreuse plus ou moins étendue dans les parties voisines de la rétine; cette infiltration rend la rétine trouble, blanchâtre, surtout au voisinage de la papille. Ce fait, pourtant, n'est pas constant, mais il arrive bien souvent de trouver à côté d'hémorrhagies, des taches blanches, exsudatives, qui sont probablement dues aux coagulums fibrineux.

Les hémorrhagies rétiniennes ne sont que très-rarement accompagnées des flocons du corps vitré; cela se rencontre surtout chez les personnes qui ont l'humeur hyaloïde ramollie, ou chez lesquelles l'épanchement était occasionné par un coup violent reçu sur l'œil.

Signes fonctionnels d'hémorrhagies rétiniennes en général. — 1° Les apoplexies se déclarent ordinairement d'une manière subite, et le trouble de la vue

(1) Follin, *Leçons sur l'ophthalmoscope*, p. 122.
(2) Heymann, *Archiv für Ophthalmologie* von Graefe, Bd. VIII, Abth. I, p. 183.

apparaît instantanément. Il n'y a que les apoplexies albuminuriques qui fassent exception à cette règle; elles envahissent successivement les différentes parties de la rétine sans que le malade s'en aperçoive.

2° L'acuité de la vision centrale est abolie lorsqu'une apoplexie occupe la *macula* ou les parties voisines de cette région. Les apoplexies des autres régions ne troublent la vue que partiellement.

3° L'œil voit tous les objets colorés en rouge, en bleu ou en vert. Quelquefois cette coloration change à différentes périodes de la maladie. Pour certains malades, la flamme d'un foyer lumineux quelconque, d'une lampe ou d'un bec de gaz, paraît d'un rouge très-vif, ardent. Quelques-uns de mes malades voyaient tous les objets colorés en rouge, puis en vert; d'autres en rouge ou en violet; une de mes malades se plaignait de voir tout en jaune.

4° La perversion de la faculté chromatique de l'œil n'est pas toujours très-prononcée dans les apoplexies rétiniennes; mais lorsque ce phénomène existe, il indique une altération des couches plus profondes de la rétine, et notamment de la couche des bâtonnets et des cônes.

Le phénomène de la dyschromatopsie se rencontre bien plus rarement dans les apoplexies de la rétine, qu'elles soient provoquées par un effort, une chute, un coup, ou qu'elles soient la conséquence des maladies du cœur.

Dans un cas d'apoplexie occupant la *macula* et formant une tache rouge quatre fois plus grande que la papille, une de mes malades distinguait les couleurs en tournant son regard un peu sur le côté; en face et en regardant fixement une feuille de papier blanc, elle y apercevait une tache grisâtre ronde, qui, par moments, lui semblait jaunâtre ou verdâtre.

Mais il n'est pas rare de trouver des malades chez lesquels la vue est très-peu troublée ou même complétement intacte, malgré des hémorrhagies disséminées sur les différentes parties de la rétine. Cela s'observe surtout dans les hémorrhagies veineuses, relativement peu étendues, qui sont éloignées de la *macula*. Tout au contraire une hémorrhagie de petit volume se déclarant dans la *macula* est suivie d'une cécité presque instantanée. Dans ces derniers cas, le champ visuel n'est pas altéré, mais le malade accuse un scotome central plus ou moins étendu.

Dans des hémorrhagies de la *macula* de petite dimension, les malades accusent des troubles visuels très-caractéristiques : les objets leur paraissent brisés, cassés, les contours bosselés, les lignes en zigzag. Dans d'autres cas, il se forme une tache noire qui masque les objets sur une étendue plus ou moins large.

Les hémorrhagies artérielles amènent habituellement des troubles bien plus marqués que les hémorrhagies veineuses, et leur issue est beaucoup plus fatale; elle entraîne souvent une perte définitive d'une partie du champ visuel.

Diagnostic différentiel. — Les épanchements sanguins de la rétine peuvent être confondus avec les flocons du corps vitré, principalement quand ils se trouvent tout près de la *macula*.

Se trouvant, en effet, dans le corps vitré, mais tout près de la rétine, ils masquent ordinairement un vaisseau quelconque de la rétine, et simulent l'apoplexie rétinienne. Une tache hémorrhagique située dans la rétine restera fixe pendant les mouvements de l'œil; au contraire elle sera mobile dès qu'elle se trouve dans le corps vitré.

Les apoplexies de la choroïde sont beaucoup plus rares que celles de la rétine; elles se rencontrent le plus souvent vers l'*ora serrata;* là elles suivent la direction du grand diamètre de l'œil. Les apoplexies choroïdiennes accompagnent le plus souvent les atrophies choroïdiennes, les irido-choroïdites et plusieurs autres affections de la membrane vasculaire.

Étiologie. — Les causes d'hémorrhagies rétiniennes sont le plus souvent générales, constitutionnelles. L'examen des urines, en effet, nous indiquera souvent la présence de l'albumine ou du sucre dans les urines. La syphilis prédispose aussi aux hémorrhagies de la membrane nerveuse. Cet accident peut avoir lieu sous l'influence des maladies du cœur, de la suppression ou de l'irrégularité des règles, à la suite d'efforts faits pour soulever des fardeaux ou d'une violence extérieure. Dans ces derniers cas, les hémorrhagies sont monoculaires.

Des maladies générales de l'organisme, telles que l'albuminurie, l'hémophilie, 'anémie aiguë, etc., amènent le plus souvent des apoplexies dans les deux rétines. Un malade du professeur Trousseau, atteint d'hémophilie, présentait des hémorrhagies multiples dans les deux yeux, comme nous l'avons pu constater avec le docteur Dumontpallier. Un fait analogue se présenta à notre observation dans le service du professeur Tardieu, et dont le docteur Ruc a publié les détails (1).

Les maladies du cœur prédisposent très-fréquemment aux apoplexies de la rétine, comme il m'a été permis de le constater sur un grand nombre de malades de l'Hôtel-Dieu, que nous avons examinés avec le docteur N. Gueneau de Mussy. Ces hémorrhagies sont le plus souvent monoculaires. Chez un de mes malades, un œil fut pris d'hémorrhagies rétiniennes, et au bout de quelque temps l'autre œil se perdit par suite d'une embolie de l'artère centrale (2).

Un malade que nous avons vu avec le docteur N. Gueneau de Mussy, à l'École normale, a eu une périnévrite optique, avec des épanchements de sang dans la rétine, consécutivement à une fièvre intermittente, dont il fut guéri rapidement par le sulfate de quinine.

Marche et pronostic. — Les apoplexies de la rétine ont une évolution très-variée, selon qu'elles dépendent d'une cause générale ou locale, ou qu'elles sont plus ou moins étendues. J'ai vu, avec le docteur Gueneau de Mussy, les hémorrhagies rétiniennes se résorber complétement au bout de six semaines après l'usage méthodique du sulfate de quinine. Les hémorrhagies veineuses sont en général moins graves et se résorbent plus facilement, tout au contraire celles qui proviennent de rupture des artères sont très-longues à disparaître et laissent après elles une atrophie partielle de la rétine.

Mais, au point de vue du pronostic de la maladie, ce n'est pas autant à l'étendue ni au nombre d'épanchements qu'on doit faire attention, qu'à la place qu'ils occupent et au degré de profondeur qu'ils atteignent dans la membrane nerveuse.

« L'épanchement est plus dangereux dans la région de la *macula*, dit Desmarres père; là un petit épanchement peut abolir à jamais la vision, tandis qu'ailleurs une collection de sang très-large ne l'affaiblit même pas. »

Une tache apoplectique de la rétine se résorbe facilement, sans laisser de traces,

(1) Ruc, *Union médicale*, 1870, n° 48, p. 680.
(2) Galezowski, *Union médicale*, 1869.

surtout lorsque le sang épanché est resté concentré dans les couches internes, cellulo-vasculaires ou fibreuses. Les épanchements de la *macula* présentent plus de gravité que les autres hémorrhagies, parce que les couches vasculaires et fibreuses n'existent presque pas dans cette région, et toute apoplexie doit porter atteinte aux éléments essentiels de la vision, en altérant les cônes et les cellules, ce qui compromet à jamais la vision centrale.

Mais cette règle n'est pas sans exception, et nous avons rencontré nombre de malades chez lesquels nous avons pu obtenir la guérison complète des apoplexies plus ou moins étendues de la *macula*.

Les apoplexies de la rétine laissent des prédispositions à des récidives, et l'on doit prendre des précautions nécessaires pour les prévenir, si cela est possible.

Traitement. — Dans le traitement d'hémorrhagies rétiniennes, on doit s'inspirer surtout des indications que fournit l'état général des malades. Sans parler des causes syphilitiques, albuminuriques, glycosuriques, etc., où les moyens généraux seuls seront mis en usage, nous disons que, dans les hémorrhagies provoquées par la suppression des règles ou d'hémorrhoïdes, on cherchera à attirer le sang vers l'anus ou les parties génitales en y appliquant des sangsues.

Des purgatifs légèrement salins, tels que l'eau de Pullna ou Friedrichshaller Bitterwasser, seront employés avec avantage. Dans les cas d'une cause paludéenne, de fortes doses de sulfate de quinine amèneront promptement la guérison.

On pourra quelquefois obtenir une résolution plus facile par l'instillation alternative des collyres d'atropine et d'ésérine dans l'œil malade.

Quant au traitement local, consistant surtout en applications des sangsues à la tempe, de vésicatoires volants, et l'usage de bandeau compressif, etc., tous ces moyens restent le plus souvent sans efficacité.

Bibliographie. — Türck, *Ein Fall von Hæmorrhagie der Netzhaut beider Augen* (*Zeitschr. der Gesellsch. der Wien. Aerzte*, Jahrg. IX, H. 3, 1853).— Bader, *Apoplexy of choroïd and retina* (*Ophthalm. Hosp. Reports*, 1859, n° 5, p. 267). — Dixon, *Apoplexie sympathique de deux rétines* (*Med. Times and Gaz.*, 6 et 23 juin 1860).—Heymann, *Frische Netzhaut-Hæmorrhagien, Section Microscopie* (*Archiv. f. Ophthalm.*, Bd. VIII, Abth. II, p. 173, 1861).— Galezowski, *Apoplexie de la rétine et du nerf optique* (*Gaz. des hôp.*, 1861, n° 68); *Recherches ophthalmoscopiques sur les maladies de la rétine et du nerf optique* (Paris, 1863, p. 13); et *Sur les altérations de la rétine dans les maladies du cœur* (*Union méd.*, 1869).— Bovès, thèse de Paris, 1862.— Hulke, *Cas d'hémorrhagies intra-oculaires* (*Med. Times and Gaz.*, 4 octobre 1862). — Danthon, *Essai sur les hémorrhagies intra-oculaires*, thèse de Paris, 1864, p. 36. — Dolbeau, *Apoplexie de la rétine suite de maladie du cœur* (*Clinique chirurgicale*, 1867, p. 17). — Ruc, *Purpura hæmorrhagica avec hémorrhagie rétinienne, observation et autopsie* (*Union méd.*, 1870, n° 48, p. 680).

ARTICLE II

RÉTINITE IDIOPATHIQUE ET HÉMÉRALOPIE ENDÉMIQUE.

Les inflammations idiopathiques de la rétine sont excessivement rares : tantôt elles se présentent sous forme d'exsudations partielles; tantôt toute la rétine devient œdémateuse par suite de l'infiltration d'une sérosité blanchâtre, blanc laiteux.

L'une et l'autre de ces formes, apparaissant chez les individus qui ne présentent aucune affection générale.

A. **Rétinite partielle.** — *Signes ophthalmoscopiques.* — On remarque dans les parties centrales de la rétine, au voisinage de la papille, ou à une certaine distance d'elle, une ou plusieurs taches exsudatives blanchâtres, qui se trouvent, tantôt au devant des vaisseaux et les recouvrent complétement, tantôt au-dessous de la couche vasculaire de la rétine. Quelquefois les exsudations bordent les vaisseaux sans les masquer en aucune façon. Cette dernière variété a été observée par le docteur Iwanoff, qui lui donne le nom de *rétinite périvasculaire.*

Ordinairement, dans ces rétinites partielles, la papille est rouge et injectée, ses contours sont légèrement infiltrés par une exsudation séreuse. Ailleurs la rétine paraît saine et transparente, tandis que dans un point quelconque de cette membrane, on trouve une tache blanche exsudative plus ou moins étendue. Cette tache est d'un blanc laiteux ou blanc grisâtre; ses contours sont troubles et se perdent nsensiblement sur le fond de l'œil. Quelquefois ces exsudations sont accompagnées de taches hémorrhagiques; dans d'autres cas, les altérations de la choroïde s'ajoutent visiblement à l'affection rétinienne, et l'on remarque des taches noires et des plaques d'atrophie choroïdienne au voisinage de l'exsudation. Je l'ai vu se produire dans les diarrhées chroniques. Deneffe (de Gand) rapporte des faits analogues.

B. **Rétinite avec héméralopie endémique.** — Cette variété est caractérisée par une transsudation séreuse, au pourtour de la papille et tout le long des vaisseaux centraux; en même temps ces vaisseaux sont rétrécis, et par places même interrompus complétement. Cela s'observe notamment dans certains cas d'héméralopie endémique apparaissant dans quelques pays de marécageux, et dans les régions tropicales, au printemps ou en automne. On la voit aussi se produire parmi les soldats qui séjournent dans des casernes peu aérées et malsaines, ou lorsqu'ils couchent sous les tentes et sur un sol humide. Le même phénomène s'observe aussi chez les marins.

Le docteur Coquerel, chirurgien de marine, a été témoin, en 1848, d'une épidémie d'héméralopie à bord de la frégate *la Belle-Poule*, dans les parages de Madagascar. Fonssagrives, Baizeau, Despont et le docteur Chaussonnet ont réuni à des époques différentes de nombreuses observations personnelles à ce sujet.

Dans l'héméralopie endémique, les altérations de la membrane nerveuse ne sont pas constantes. Qualigno en Italie, et Martialis en France, ont trouvé une sorte de suffusion séreuse, soit périvasculaire, soit sur toute l'étendue de la rétine.

De mon côté, j'ai eu l'occasion d'examiner, avec le docteur Perréon, médecin-major au 64e de ligne, les yeux de plusieurs soldats atteints d'héméralopie endémique, et j'ai pu constater, chez le plus grand nombre d'entre eux, des altérations ophthalmoscopiques caractéristiques, qui se traduisent par des contractions spasmodiques des artères centrales de la rétine. Quelquefois même les vaisseaux paraissaient être interrompus par places, et la rétine présentait un léger voile blanchâtre qui s'étendait au pourtour de la papille.

Toutes ces variétés des rétinites héméralopiques sont relativement bénignes et ne présentent point de gravité. Quelquefois pourtant l'affection se présente dans des conditions plus sérieuses, et entraîne des désordres plus graves dans la vue,

comme cela résulte de deux observations rapportées par Becker et Nägel. Iwanoff a décrit des altérations microscopiques très-intéressantes, qu'il a trouvées dans un œil extirpé et qu'il a décrites sous le nom de rétinite périvasculaire; mais les désordres qu'on y observait ne peuvent être rapportés à une forme de rétinite idiopathique. Il s'agissait, en effet, d'un œil dont la choroïde était enflammée, le cristallin disparu, et l'iris était confondu avec la cornée au niveau de la plaie.

Pour conclure, nous dirons que ces faits sont encore trop isolés et exceptionnels pour que nous puissions en donner une description anatomo-pathologique.

Étiologie. — On ne peut dire rien de précis et de certain sur l'étiologie de cette affection. L'anémie, la diarrhée, le scorbut, le mauvais air et la nourriture peu substantielle prédisposent à son développement.

Traitement. — Les rétinites idiopathiques dépendent souvent d'un état général de santé délabrée par les diarrhées chroniques, l'anémie aiguë ou chronique, etc. ; c'est pourquoi on doit surtout s'attacher à établir les forces et les fonctions digestives par les toniques, les ferrugineux, etc.

Deneffe (de Gand) a préconisé l'emploi du sulfate de quinine contre les rétinites congestives et séreuses. Il dit avoir obtenu de très-bons succès.

Les rétinites franches, prises au début, devront être combattues par des moyens antiphlogistiques : c'est ainsi qu'on appliquera des sangsues près de l'oreille, on fera des frictions mercurielles sur le front et la tempe, et l'on passera ensuite à l'application des vésicatoires volants que l'on promènera au pourtour de l'orbite pendant quelque temps.

Dans le cas d'héméralopie endémique, j'ai obtenu des succès remarquables par l'usage du collyre d'ésérine (calabarine), à la dose de 0,02 centigrammes pour 10 grammes d'eau, dont on instille une goutte deux fois par jour. Le docteur Jacob, médecin militaire, qui a expérimenté à son tour ce même moyen, dit avoir obtenu d'excellents et rapides résultats.

Pour combattre l'héméralopie endémique, Despont a recommandé l'usage de l'huile de foie de morue, qui donne en effet bien souvent d'excellents résultats. Fonssagrives, Baizeau, Kreuner et autres, ont vanté beaucoup les fumigations de foie de bœuf avec ou sans ingestion de foie de morue dans l'héméralopie endémique.

Enfin, Netter, de Strasbourg, traite ses malades par le séjour dans un cabinet noir pendant plusieurs jours.

BIBLIOGRAPHIE. — Fonssagrives, *Traité d'hygiène navale.* Paris, 1856. — Gosselin, *Rapport sur un mémoire de M. le docteur Desponts (de Fleurance), intitulé : Traitement de l'héméralopie* (*Bull. de l'Acad. de méd.*, 15 juillet 1862, t. XXVI). — Bitot, *Mémoire sur une lésion conjonctivale non encore décrite coïncidant avec l'héméralopie* (*Bull. de l'Acad. de méd.*, 28 avril 1863, t. XXVIII). — Nägel, *Klinische Monatsblätter*, sept. et décemb., 1864. — Iwanoff, *Archiv f. Ophthalmologie von Graefe*, 1865, Bd. XI, Abth. I, p. 136. — Qualigno, *Des conditions pathologiques de l'héméralopie* (*Giornale d'oftalmologia italiana*, 1865). — Martialis, *De l'héméralopie* (*Archives de médecine navale*, 1868, t. IX, p. 38). — Galezowski, *De l'héméralopie endémique et de son traitement par l'ésérine* (*calabarine*) (*Gaz. des hôpit.*, Paris, 1869). — Chaussonnet, *Héméralopie aiguë*, thèse de Paris, 1870. — Deneffe, *De l'emploi du sulfate de quinine contre les rétinites congestives et séreuses* (*Bull. de la Société de méd. de Gand*, 1872).

ARTICLE III

RÉTINITE ALBUMINURIQUE.

La néphrite albumineuse est très-souvent accompagnée d'un trouble de la vision plus ou moins prononcé, qui se traduit par des altérations marquées de la rétine.

Bright (1), le premier, signala l'apparition de l'amaurose dans l'albuminurie. Addison (2), Rayer (3) et Simpson (4) rapportent, dans leurs travaux, des faits analogues. Mais ces faits n'étaient considérés que comme des phénomènes accidentels et rares, et on ne leur attribuait point de signification particulière.

C'est à Landouzy (5), de Reims, que revient le mérite d'avoir attiré l'attention des médecins sur l'amaurose qu'il appelait *albuminurique*. Selon lui, cette amaurose était très-fréquente, et elle présentait des signes qui lui étaient propres; l'ophthalmoscope est venu, en effet, confirmer cette opinion. Aujourd'hui, on arrive non-seulement à expliquer l'amblyopie, mais on trouve encore la possibilité, d'après la nature des désordres rétiniens, de reconnaître l'affection générale de l'organisme, et de mesurer, pour ainsi dire, l'intensité de son développement.

Le trouble de la vue que l'on rencontre dans l'albuminurie est ordinairement occasionné par les désordres dans le nerf optique et la rétine; quelquefois le cristallin s'altère et devient cataracté, mais ces faits sont rares. Quant à la choroïde et au corps vitré, ils restent le plus souvent intacts.

Les altérations que l'on constate dans la rétine sont de nature toute particulière. Elles constituent une espèce morbide à part, que nous appelons *rétinite albuminurique*. L'ensemble des signes qui la caractérisent permet toujours de reconnaître la nature de l'affection générale.

Symptomatologie. — La rétinite albuminurique est ordinairement caractérisées par des *épanchements de sang* plus ou moins nombreux, linéaires, striés, ainsi que par des *taches blanches*, luisantes, arrondies, disséminées sur une grande étendue de la partie centrale de la rétine. La *papille* se présente *voilée;* ses contours sont masqués par une infiltration séreuse.

Souvent les vaisseaux rétiniens se couvrent d'exsudations, ou bien ils sont accompagnés de traînées blanches presque transparentes.

Les taches blanches de la rétine sont ordinairement arrondies ou ovales, comme on peut s'en assurer par la figure 337, ou elles se trouvent adossées aux taches apoplectiques ou aux vaisseaux; dans d'autres cas, elles sont petites (comme une tête d'épingle), mais si nombreuses, que la partie centrale de la rétine se présente, à l'examen de l'image droite, comme criblée, ainsi que le montre cette même figure. Ce sont des granulations graisseuses qui donnent cet aspect à la rétine, granulations semblables à celles que l'on rencontre dans les reins, le cœur, etc.

(1) Bright, *Guy's Hospital Reports*, 1836, p. 356.
(2) Addison, *Guy's Hospital Reports*, n° 8, April 1839, p. 1.
(3) Rayer, *Traité des maladies des reins*, 1840, obs. 10 et 25.
(4) Simpson, *Trans. of Med.*, 1848.
(5) Landouzy, *De l'affaiblissement de la vue, considéré comme symptôme initial de la néphrite albumineuse* (*Bull. de l'Acad. de méd.*, 9 octobre 1849, t. XV, p. 74).

Peu à peu les taches blanches augmentent d'étendue, s'élargissent dans tous les sens, et présentent, à un moment donné, de grandes plaques blanches, dépassant même le volume de la papille et entourant cette dernière de tous côtés.

La papille, à son tour, se modifie sous l'influence de la dégénérescence graisseuse, perd complétement tous ses contours. Elle peut même disparaître

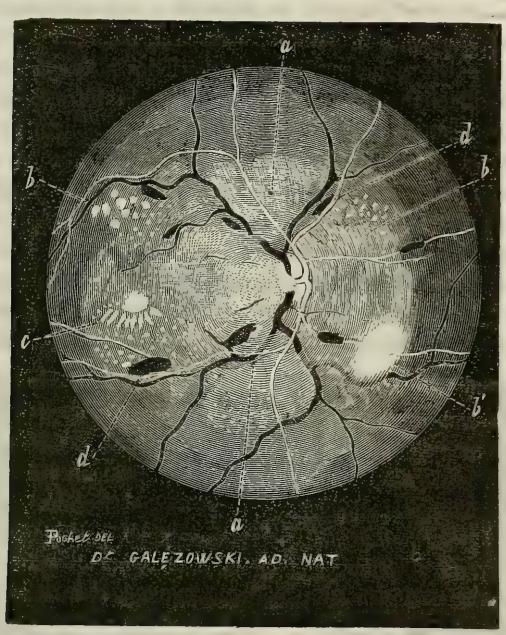

Fig. 337. — Rétinite albuminurique (*).

sous l'exsudation, et l'on ne pourra alors juger de son siége que par le point de sortie des vaisseaux centraux, qui subissent eux-mêmes la transformation pathologique. Les artères deviennent minces, tandis que les veines sont engorgées.

Chez une malade albuminurique du service du docteur Delpech, à l'hôpital Necker, nous avons pu constater une atrophie de la papille, avec la dégénérescence graisseuse générale des deux rétines.

La maladie existe ordinairement dans les deux yeux simultanément, phénomène très-important pour le diagnostic.

Elle se déclare d'habitude très-lentement, et amène souvent si peu de trouble dans la vue, que les malades, pendant longtemps, ne s'en aperçoivent même pas.

Les signes caractéristiques de la rétinite albuminurique peuvent être formulés en six propositions suivantes :

1° Apoplexies de la rétine à forme linéaire.

2° Plaques blanches graisseuses plus ou moins nombreuses, occupant le segment postérieur de l'œil.

3° Infiltration séreuse du nerf optique.

(*) *a*, *a*, infiltration séreuse péripapillaire ; *b*, *b*, *b*, taches blanches exsudatives ; *c*, exsudation caractéristique de la *macula* ; *d*, *d*, hémorrhagie de la rétine.

4° Existence simultanée de l'affection dans les deux yeux.

5° Développement lent de la maladie. Souvent le malade ne se plaint pas du trouble de la vue, tandis que les désordres ci-dessus mentionnés existent dans les deux yeux.

6° L'affaiblissement de la vue n'est pas en proportion de l'altération de la rétine.

A ces signes pathognomoniques de la rétinite albuminurique, il faut ajouter aussi la *dyschromatopsie*, qui manque, il est vrai, dans des formes bénignes des rétinites, mais qui existe pourtant dans les périodes plus avancées de la maladie.

A mesure que l'affection rétinienne se développe, l'infiltration séreuse s'accentue davantage, et des plaques blanchâtres isolées se multiplient au pourtour de la papille. Ces plaques ont une teinte blanc grisâtre, et elles sont entremêlées de foyers hémorrhagiques, dont les uns sont striés et les autres irréguliers ou arrondis.

Les hémorrhagies rétiniennes que l'on constate dans la rétinite albuminurique sont le plus souvent d'une forme allongée, striée, ce qui tient en grande partie à ce que le sang transsude à travers les parois malades, et ne reste plus retenu que par les gaînes lymphatiques des vaisseaux. C'est ainsi que les veines paraissent, par places, doubles et triples de volume, comme on peut en juger par la figure 338, *x*.

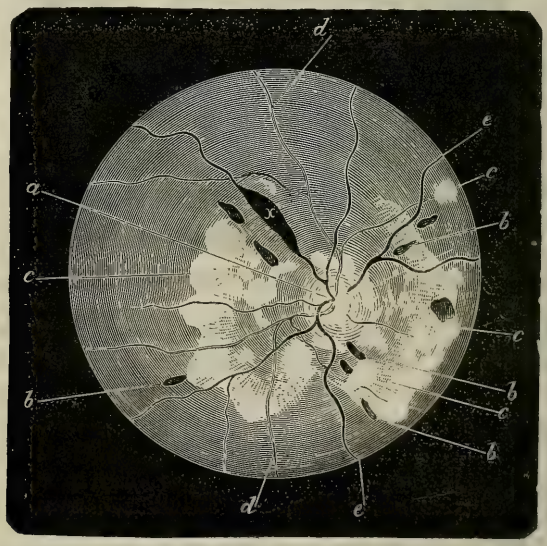

Fig. 338. — Rétinite albuminurique (deuxième période) (*).

Dans certains endroits, les vaisseaux sont entourés d'une infiltration séreuse qui constitue, d'après Iwanoff, une forme particulière de rétinite périvasculaire. Cette nfiltration indique en effet une modification plus profonde de tout le tissu du stroma rétinien au voisinage des vaisseaux ainsi que des parois vasculaires elles-mêmes. Ces tissus sont épaissis et les éléments rétiniens ne sont que dissociés par cette exsudation.

(*) *a*, papille; *b*, *b*, *b*, taches hémorrhagiques; *x*, tache apoplectique à contours bien tranchés : le sang se trouve contenu dans la gaîne lymphatique : *c*, *c*, *c*, taches blanches exsudatives de la rétine; *d*, *d*, artères centrales ; *e*, *e*, veines rétiniennes.

Les altérations de la *macula* que l'on observe dans la rétinite albuminurique sont très-importantes à noter; elles sont caractéristiques et dénotent une modification toute spéciale propre à cette région.

On y remarque des taches blanchâtres, d'une forme allongée, isolées les unes des autres et s'irradiant du centre, qu'occupe la fossette centrale, vers la périphérie de la tache jaune. Ces taches sont groupées d'une manière très-caractéristique, et semblent converger vers un point ou une ligne courbe, ce qui, du reste, se voit très-bien sur la figure 337, *c*, que nous avons dessinée d'après une malade du service du professeur Trousseau à l'Hôtel-Dieu.

Selon Schweigger (1), la direction que prennent ces taches, ainsi que leur disposition générale, est due à la direction des fibres radiaires elles-mêmes dans cette région. Ces taches subsistent quelquefois pendant toute la vie du malade, même lorsque les autres symptômes de la rétinite albuminurique auront complétement disparu. Cela se voit surtout chez les femmes, après la grossesse, et quoique la rétinite ait disparu, on trouve quelquefois, plusieurs années après, des taches blanchâtres rayonnantes au pourtour de la *macula*.

A mesure que la maladie fait des progrès, les altérations deviennent de plus en plus prononcées; l'infiltration rétinienne devient plus épaisse; les taches isolées se réunissent les unes aux autres, pour former une sorte d'exsudation étendue qui occupe la région postérieure de la rétine, et s'étend au pourtour de la papille jusqu'à une certaine distance. Ce qui est digne de remarque, c'est que même dans cette période, les parties périphériques de la rétine voisine de l'*ora serrata*, ne sont point atteintes et se conservent toujours dans leur intégrité parfaite.

La séparation entre la partie saine et la partie malade de la rétine dans cette période est bien franchement accusée par une ligne de démarcation. C'est à la limite de cette masse exsudative qu'on trouve des taches blanches, luisantes, nacrées, et qui proviennent de la dégénérescence graisseuse que subissent à la longue les éléments rétiniens.

Au début de la maladie, les éléments rétiniens sont très-peu altérés, et toute l'affection semble se concentrer dans le tissu conjonctif et le tissu vasculaire. C'est pour cette raison que la vision reste longtemps intacte. Mais à mesure que les désordres s'accentuent, le trouble visuel augmente et les malades ne peuvent d'abord lire, puis ils ont même de la peine à se conduire tout seuls.

A ce moment, on voit apparaître dans la *macula* des taches exsudatives indiquées plus haut, ou des foyers hémorrhagiques plus ou moins étendus. Les apoplexies et les taches exsudatives peuvent occuper différentes parties de la rétine sans amener des troubles notables de la vue; par contre, les altérations de la *macula*, même les plus petites, sont suivies presque instantanément d'une perte de la vision centrale. J'ai vu bien des fois des malades atteints de rétinite albuminurique, et qui ne soupçonnaient même pas avoir une altération oculaire quelconque; ils ne s'en apercevaient que lorsqu'on attirait leur attention de ce côté, ou quand une altération se déclarait tout d'un coup dans la *macula*. C'est ainsi que, en 1869, à ma clinique, j'ai donné des soins à un employé de l'administration des postes, qui vint me consulter pour son œil gauche, dont la vue s'était

(1) Schweigger, *Leçons d'ophthalmoscopie*, trad. franç. Paris, 1865, p. 103.

éteinte, disait-il, très-brusquement; la vue de l'œil droit, au contraire, était bien nette, et il pouvait lire les caractères du n° 1. L'examen ophthalmoscopique, fait en présence des docteurs Paul (de Deauville) et Morel, médecin-major de la garde de Paris, m'a permis de diagnostiquer une rétinite albuminurique double aussi avancée dans un œil que dans l'autre : mais l'œil gauche présentait une hémorrhagie récente dans la *macula*, qui lui amena ce trouble instantané; la *macula* de l'autre œil étant au contraire saine, le malade n'avait aucun soupçon d'une altération quelconque de cet œil.

Dans une période ultérieure de la rétinite albuminurique, on voit apparaître des désordres bien plus graves que ceux que nous avons décrits. On voit le nerf optique se gonfler d'une manière sensible; ses contours se perdent insensiblement au milieu de l'exsudation rétinienne; par places, les vaisseaux rétiniens sont aussi voilés. Pourvu que cet état se prolonge, le nerf optique subira une transformation atrophique.

La membrane nerveuse peut quelquefois se détacher sur une étendue plus ou moins grande de sa périphérie, et constituer un décollement rétinien. Tels sont les faits rapportés par les auteurs allemands; tel est aussi un fait que nous avons observé à l'Hôtel-Dieu dans le service du docteur Gueneau de Mussy, en présence de son interne Ch. Fernet, et dont nous rapportons les détails dans notre *Atlas ophthalmoscopique*. La rétine ainsi décollée ne reprend plus ses fonctions.

Parmi les complications que nous avons rencontrées dans le courant de la maladie, il faut aussi signaler une forme particulière de choroïdite atrophique et pigmentaire, qui ressemble beaucoup, d'après les signes ophthalmoscopiques, à la rétinite pigmentaire. Trois faits de ce genre se sont déjà présentés à notre observation. Le premier est celui que nous avons vu avec le docteur Prince, et dont nous avons déjà publié les détails (1). Un second cas a été recueilli par nous dans le service du professeur Béhier, à l'Hôtel-Dieu, et enfin le troisième se rapporte à un malade de notre clinique, chez lequel nous avons pu suivre les différentes phases de la choroïdite.

Diagnostic différentiel. — Les symptômes que nous avons résumés plus haut au nombre de six sont, selon nous, pathognomoniques et caractéristiques de la rétinite albuminurique. On pourrait pourtant retrouver des symptômes analogues dans certaines affections cérébrales et dans quelques cas de dyscrasie du sang.

En général, une rétinite qui n'occupe qu'un seul œil n'est pas de nature albuminurique. Dans certaines formes d'affections cérébrales (2) et de dyscrasies du sang, telles que anémie aiguë, hémoptysie, etc., une rétinite binoculaire peut simuler une ritinine albuminurique. Mais les hémorrhagies dans ces cas ne ressemblent pas à celles de la rétinite albuminurique, et au lieu d'être allongées et striées, elles sont larges, irrégulières, formant de larges taches ecchymotiques.

(1) Galezowski, *Du diagnostic des maladies des yeux par la chromatoscopie rétinienne*. Paris, 1868.

(2) Observation. — Deux faits de ce genre se sont présentés à notre observation en 1870 avec le professeur Béhier, l'un à sa clinique, et l'autre dans sa clientèle particulière. Dans le premier cas, il s'agissait d'un homme atteint d'une anémie aiguë occasionnée par la diarrhée et qui fut pris de troubles marqués de la vue. Nous avons constaté avec le professeur Béhier des apoplexies nombreuses de la rétine et des taches exsudatives; les hémorrhagies étaient larges et abondantes, pendant que les taches exsudatives étaient relativement peu nombreuses,

La rétinite syphilitique est le plus souvent monoculaire, et elle est accompagnée de flocons dans le corps vitré, souvent aussi d'une iritis. La rétinite glycosurique est rare, et la papille dans ces cas est atrophiée et non point infiltrée.

On voit, par ces détails, que l'ophthalmoscope peut nous mettre sur la voie du diagnostic, mais qu'il y aura toujours nécessité de s'assurer de la cause réelle de la rétinite par une analyse des urines faite au lit du malade. Cet examen doit être fait avec un certain ordre et selon les prescriptions que nous donnons ci-dessous, d'après la note abrégée que nous devons à l'obligeance de M. Sonnerat, pharmacien, successeur de M. Caventou (1).

Anatomie pathologique. — On doit distinguer deux sortes de désordres dans la rétinite albuminurique : les uns sont purement inflammatoires ; d'autres au contraire sont consécutifs à la transformation graisseuse. La rétine est tuméfiée d'une manière très-notable, et cette tuméfaction est accompagnée, selon Schweigger, d'une infiltration produite en partie par des matières séreuses et en partie par des matières coagulables; ce qui rend nécessairement cette membrane blanche et opaline. Des hémorrhagies apparaissent pas places. Mais, à mesure que la maladie fait des progrès, il se produit une hypertrophie du tissu conjonctif rétinien, principalement de la couche des fibres nerveuses. Dans les couches granulaires, une hypertrophie des fibres radiaires devient aussi très-marquée.

H. Müller a constaté la sclérose des fibres nerveuses. Ces fibres sclérosées se distinguent par un éclat opalescent particulier; elles augmentent de volumes par places, tandis qu'ailleurs elles paraissent conserver leur volume normal. La dégénérescence graisseuse s'observe dans la couche granulée externe, qui paraît être parsemée en certains endroits de cellules graisseuses; cette dégénérescence se produit aussi dans d'autres couches de la rétine.

Dans un cas observé par Schweigger, la papille était fortement infiltrée et boursouflée, comme le montre la figure 339.

contrairement à ce qu'on trouve dans l'albuminurie. Chez un malade de la ville que j'ai vu en consultation avec le professeur Béhier, il y avait des signes qui ressemblaient davantage à l'albuminurie, et il ne manquait que l'infiltration papillaire. L'examen des urines, fait à plusieurs reprises, n'a pourtant pas révélé la moindre trace d'albumine. Il s'agissait d'une affection cérébrale.

(1) Ordre dans lequel les réactifs doivent être employés :

1° *Réaction sur le tournesol :*

Le papier bleu de tournesol plongé dans l'urine devient rouge...	L'urine est acide.
Le papier rouge de tournesol devient bleu	L'urine est alcaline.
Le papier rouge, le papier bleu, ne changent pas de couleur.....	L'urine est neutre.

2° *Recherche de l'albumine :*

L'urine a été reconnue acide au tournesol. — S'IL Y A DE L'ALBUMINE, elle doit, après avoir été filtrée et chauffée doucement, se troubler avant même que l'ébullition se produise. Ce trouble ne disparaîtra, à froid, ni par l'acide nitrique, ni par l'alcool.

L'urine a été reconnue neutre ou alcaline. — S'IL Y A DE L'ALBUMINE, après avoir été additionnée d'une goutte d'acide acétique et chauffée, elle devra se troubler comme précédemment, et dans les mêmes conditions de persistance avec l'acide nitrique ou l'alcool.

NOTA. — Ne pas oublier que l'urine albumineuse est la seule qui puisse renfermer du sang ou du pus (SONNERAT.)

Les vaisseaux qui sont situés dans les parties sclérosées subissent eux-mêmes une dégénérescence graisseuse, ce qui explique facilement la prédisposition à des ruptures et aux hémorrhagies. Cornil a trouvé quelquefois du sang transsudé à travers les parois vasculaires, mais n'ayant pas dépassé la gaîne lymphatique.

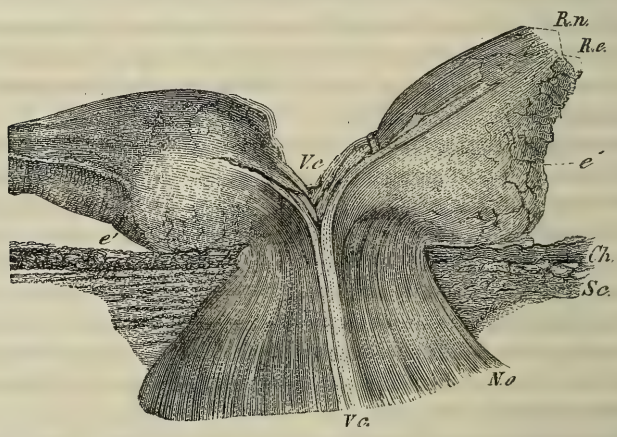

Fig. 339. — Tuméfaction de la rétine dans l'albuminurie, d'après Schweigger (*).

Le pigment choroïdien se détruit par places, d'après Schweigger. Les chorio-capillaires de la choroïde subissent, d'après Müller, une dégénérescence et un épaississement scléreux, par suite duquel leur canal se rétrécit et se bouche même complétement. C'est ainsi qu'on peut s'expliquer l'apparition d'épanchements séreux considérables sous-rétiniens amenant consécutivement un décollement de la rétine.

Étiologie et pathogénie. — Nous ne savons pas encore dans quelle forme de néphrite albumineuse les altérations rétiniennes ont de préférence. Il faut pourtant supposer que cette affection de la rétine doit plutôt coïncider avec les formes de néphrites dans lesquelles il existe des altérations profondes des vaisseaux du rein.

La statistique établie par le docteur Lécorché (1) démontre que, sur 286 malades atteints de néphrite albumineuse, 62 eurent des manifestations oculaires. Mes propres recherches établissent que, sur 150 albuminuriques, il y en a 50 de rétinite, par conséquent un tiers.

La grossesse favorise l'évolution et même l'apparition de l'albuminurie et de la rétinite. Litzman cite une femme qui, pendant neuf grossesses consécutives, eut de l'urémie et des troubles de la vue (Makenzie). Nous avons observé plusieurs fois des rétinites albuminuriques dans la grossesse, et qui guérissaient après les couches. Le docteur Rousseau (2) cite un cas analogue. Chez une de mes malades et chez celle de Rousseau, il n'y a pas eu d'épanchements de sang.

(1) Lécorché, thèse de Paris, 1858.
(2) Rousseau, *Des rétinites secondaires*, thèse de Paris, 1868, p. 43.

(*) *Vc*, vaisseaux centraux ; *Rn*, rétine ; *e'*, rétine infiltrée ; *Ch*, choroïde ; *No*, nerf optique ; *Sc*, sclérotique.

Il en est de même à la suite de suppression brusque des règles pendant le refroidissement, comme cela avait été observé par Noël Gueneau de Mussy (1). Les blessures et des coups violents portés dans la région rénale occasionnent aussi des néphrites albuminuriques.

Ces rétinites accidentelles n'ont pas pourtant la même gravité que celles qui s'observent dans l'albuminurie spontanée, et nous avons pu observer jusqu'à présent trois cas de guérison complète.

Selon le docteur Henri Roger (1), la rétinite albuminurique s'observe aussi après la scarlatine; mais ces faits ne sont pas fréquents, et nous avons examiné avec le docteur Bartez un bon nombre d'enfants atteints de scarlatine, et dont les rétines n'avaient présenté aucune altération.

Comment peut-on comprendre l'évolution de la rétinite albuminurique? quelle est la pathogénie de cette maladie? Les auteurs ne sont point d'accord à ce sujet. Les uns veulent attribuer ces désordres aux maladies du cœur qui accompagnent souvent la néphrite albumineuse. L'excès de tension, disent-ils, déterminé dans le système aortique par hypertrophie du cœur, favorise les suffusions séreuses et les apoplexies. Mais combien de fois n'avons-nous pas vu la rétinite albuminurique se déclarer chez les personnes qui n'avaient rien du côté du cœur. Dans l'albuminurie accidentelle, nous trouvons aussi la rétinite sans maladie du cœur.

Peut-être la rétention de l'urée dans le sang est-elle la cause de la rétinite albuminurique. Cette altération du sang peut en effet agir d'une manière puissante sur sa fluidité, la rendre plus facile à transsuder, et même à altérer et à modifier la structure même des parois vasculaires.

Nous croyons que la rétinite albuminurique reconnaît deux causes différentes : la composition vicieuse du sang et la modification morbide des parois des vaisseaux. Lorsqu'il n'y a que la composition du sang qui est altérée, celui-ci, étant plus fluide, transsude à travers les parois vasculaires et produit des infiltrations séreuses qui donnent lieu à leur tour à des processus inflammatoires. L'altération rétinienne qui en résulte est relativement plus bénigne, les exsudations se résorbent et la vue revient.

Dans la seconde variété de rétinite albuminurique, les parois vasculaires souffrent aussi; elles ont subi des modifications athéromateuses ou graisseuses, et en même temps le sang lui-même non-seulement est hydrémique, mais contient de l'urée. Les ruptures vasculaires sont alors plus nombreuses, et le sang lui-même, qui contient des éléments morbides et irritants, une fois épanché, constitue une cause nouvelle d'irritation et de dégénérescence consécutive. C'est la forme grave de rétinite albuminurique.

La modification des parois vasculaires n'est pas constante; lorsqu'elle existe, et que le sang est épanché au dedans de la gaîne lymphatique, on doit considérer la maladie comme plus sérieuse que les autres variétés.

Marche. — La rétinite albuminurique a une marche qui lui est propre; elle débute le plus souvent par de petites hémorrhagies isolées et des taches exsudatives disséminées çà et là sur la rétine; ces désordres existent sans aucun trouble

(1) Gueneau de Mussy, *Clinique médicale*. Paris, 1874, t. I.
(2) Henri Roger, *Séméiotique des maladies de l'enfance*. Paris, 1864

de la vue, à peine les malades se plaignent-ils de fatigue ou de presbytie (Trousseau). L'altération rétinienne s'étend lentement; le trouble s'accentue de plus en plus, mais rarement jusqu'à la cécité complète. Très-souvent la vue s'améliore pour quelque temps, et la rétinite entre dans la voie de résolution; puis arrive une nouvelle rechute et aggravation aussi bien dans la santé générale que dans l'état de la vue. En général, nous pouvons dire que la rétinite albuminurique suit la marche de la santé générale.

Pronostic. — La rétinite albuminurique, de même que la maladie néphrétique elle-même, est excessivement grave. Il est vrai que, d'après les belles recherches de Jaccoud (1), l'albuminurie présente des variétés très-nombreuses, dont les unes ne sont que passagères et sans gravité, tandis que les autres au contraire sont le symptôme d'un mal trop souvent incurable.

La même chose peut être dite au sujet des rétinites albuminuriques. Elles sont guérissables lorsque la maladie générale n'est qu'accidentelle et passagère, et nous avons, pour notre part, observé plusieurs cas d'amélioration notable qui s'est soutenue pendant longtemps, et trois cas de guérison complète. Ainsi, une malade du professeur Grisolle, à l'Hôtel-Dieu, fut prise, pendant la grossesse, d'une albuminurie des plus graves, accompagnée d'une rétinite double. Après l'accouchement, l'albuminurie et la rétinite ont complétement disparu.

Une malade de N. Gueneau de Mussy est devenue albuminurique par suite de suppression des règles, et les deux yeux furent atteints de rétinite. Le traitement institué par cet éminent praticien rétablit la santé générale, et fit résorber toutes les exsudations et hémorrhagies rétiniennes.

Un troisième fait se rapporte à un malade de ma clinique, employé de poste, qui, à la suite d'un accident (un lourd fardeau tombé sur les reins), fut pris d'une albuminurie. Bientôt la vue se trouble, et la rétinite albuminurique double devint tellement grave, que le malade avait déjà de la peine à se conduire. Sous l'influence du traitement que nous avons institué de concert avec le docteur Peter, il a recouvré sa santé, et la vue se rétablit au point qu'il a pu reprendre ses occupations. La papille est devenue un peu blanche, mais toutes les exsudations rétiniennes se résorbèrent. Pendant la période de convalescence et au moment où la rétine reprenait sa transparence, nous avons pu voir une atrophie choroïdienne périphérique se déclarer, mais elle s'arrêta assez facilement et n'a pas empêché le rétablissement de la vue.

Malheureusement les terminaisons favorables sont rares, et, dans la majorité des cas, l'affection générale et l'affection oculaire sont l'une et l'autre funestes dans leur issue.

Traitement. — Le traitement local n'a aucune valeur pratique, et ni les déplétions sanguines, ni les vésicatoires volants, ne peuvent avoir aucune utilité. C'est contre la cause générale, et surtout contre l'affection des reins, qu'on doit diriger la médication.

Lorsque l'albuminurie est aiguë, le traitement doit être, d'après Peter, actif et énergique, aussi longtemps que durent les accidents d'acuité : les émissions sanguines au moyen de ventouses scarifiées sur la région lombaire, plusieurs fois

(1) Jaccoud, *Nouveau Dictionnaire de médecine et de chirurgie pratiques*, art. ALBUMINURIE, t. I, 1864, p. 583.

renouvelées, sont particulièrement utiles. Des boissons adoucissantes, tièdes, un régime tonique, le repos absolu des yeux, aideront efficacement le traitement.

On devra en outre avoir recours aux bains de vapeur et aux bains sulfureux, que j'ai vus agir d'une manière très-efficace dans cette maladie. Le docteur Gueneau de Mussy administre en outre, avec succès, la teinture d'iode à l'intérieur à des doses successivement croissantes. Peter recommande des doses élevées d'iodure de potassium.

BIBLIOGRAPHIE. — Landouzy, *De l'amaurose dans la néphrite albumineuse* (*Bull. de l'Acad. de méd.*, Paris, 1849-50, t. XV, p. 74, 96; et 1850-51, t. XVI, p. 52 et 376). — Michel Lévy, *Lettre sur l'amaurose considérée comme symptôme d'albuminurie* (*Bull. de l'Acad. de méd.*, Paris, 1849-50, t. XV, p. 96; et *Maladie de Bright* (*Union méd.*, 1849). — Türck, *Zeitschr. der Wiener Gesellsch. der Aerzte*, n° 4, 1850. — Virchow, *Zur pathol. Anatomie der Netzhaut u. des Schnerven* (*Archiv v. Virchow*, Bd. X, p. 170). — Heymann, *Ueber Amaurose bei Brightscher Krankh* (*Archiv f. Ophthalm.*, 1856, Bd. II, Abth. II, p. 137). — Lécorché, *De l'altération de la vision dans la néphrite albumineuse*, thèse de Paris, 1858.—Charcot, *De l'amblyopie et de l'amaurose albuminurique* (*Gaz. hebd.*, 1858). — Nägel, *Die fettige Degeneration der Netzhaut* (*Archiv f. Ophthalm.*, Bd. XI, Abth. I, p. 191). — Von Graefe u. Schweigger, *Netzhaut Degeneration in folge diffus. Nephritis* (*Archiv f. Ophthalm.*, 1860, Bd. VI, Abth. II, p. 277). — Metaxas, *De l'exploration de la rétine*, thèse de Paris, 1861. — Lawson, *Amaurose puerpérale* (*Ophthalmic Hosp. Reports*, 1863-1865). — Secondi, *Giornale d'oftalmologia italiana*, 1863, n°s 3 et 4; et *Clinica oculistica di Genova*, 1865, p. 58. — Galezowski, *Sur la dégénérescence graisseuse de la rétine dans l'albuminurie* (*Union méd.*, 1865, n° 63). — Hulke, *Affection de la rétine dans une maladie des reins* (*Med. Times and Gaz.*, 2 janvier 1864). — C. F. Prince, *De la rétine albuminurique*, thèse de Paris, 1867. — Mohammed Off, *Sur les altérations des membranes internes de l'œil dans l'albuminurie et la glycosurie*, thèse de Paris, 1870.

ARTICLE IV

TROUBLES VISUELS PENDANT LA GROSSESSE ET LA PARTURITION.

Il n'est pas rare de voir des troubles visuels plus ou moins sérieux se déclarer pendant ou à la suite de la grossesse. Certains de ces troubles ne sont que momentanés, d'autres au contraire sont permanents, et peuvent augmenter ou diminuer après la délivrance, selon le degré et la forme de maladie.

§ I. — Rétinite albuminurique des femmes enceintes.

La rétinite albuminurique gravidaire est une des formes très-fréquentes.

On sait aujourd'hui que l'albuminurie des femmes enceintes dépend de causes très-différentes dont les principales paraissent provenir, d'après Tarnier (1), et se rattacher aux trois chefs suivants : 1° superalbuminose; 2° excès de pression dans les vaisseaux du rein; 3° néphrite albumineuse tantôt primitive, tantôt secondaire.

Les expériences de Claude Bernard ont démontré que, en injectant dans les veines d'un animal une solution de blanc d'œuf, on voit apparaître aussitôt de l'albumine dans l'urine. C'est donc l'excès d'albumine dans le sang qui est suivi

(1) Cazeaux, *Traité de l'art des accouchements*, annoté par Tarnier. Paris, 1874.

d'albuminurie. Cet excès se retrouve dans le sang des femmes enceintes, comme Gubler l'a démontré. Pendant la grossesse, dit cet auteur, le sang de la mère doit fournir au fœtus les matériaux de la nutrition, et c'est la superalbuminose qui fournit ces matériaux.

Selon Jaccoud, il existe une autre cause d'albuminurie, c'est l'influence de la pression sanguine sur les parois des vaisseaux, par le seul fait de la pression de la matrice sur la veine cave inférieure, qui ralentit et gêne la circulation de retour dans le rein.

Sous l'influence de circonstances adjuvantes, telles que le froid, les chutes, les contusions, etc., l'hypérémie des reins peut s'élever jusqu'au degré de la phlegmasie, et former, d'après Gubler, une néphrite albumineuse secondaire.

Simpson et Imbert-Gourbeyre ont les premiers signalé des amauroses dans l'albuminurie gravidaire. Desmarres père (1) a analysé ces amauroses avec plus de soin, et il dit que, « sous ce rapport, les femmes enceintes sont dans les mêmes conditions que toutes les autres personnes atteintes de néphrite albumineuse, avec cette différence que chez elles, l'albuminurie disparaissant après la parturition, le pronostic en ce qui concerne les yeux devient plus favorable. »

Nous avons eu l'occasion d'observer, pour notre compte, des cas assez nombreux de rétinite albuminurique gravidaire :

Cette forme de rétinite albuminurique ne diffère pas généralement beaucoup de celle qui accompagne la maladie brightique. Jusqu'à présent nous avons observé à ce sujet les particularités suivantes : *a.* La rétinite gravidaire est rarement développée au même degré dans les deux yeux. — *b.* Les hémorrhagies manquent souvent complétement dans les deux yeux, et les exsudations disparaissent complétement trois ou quatre mois après l'accouchement. — *c.* Il se forme souvent dans la région de la macule des taches blanches allongées en forme d'éventail. Ce sont des exsudations rétiniennes qui restent souvent organisées pour toute la vie de la malade. C'est ainsi que nous avons pu reconnaître la cause de ces altérations plusieurs années après la grossesse. — *d.* Les rétino-névrites gravidaires sont aussi le plus souvent occasionnées par l'albuminurie; elles persistent plus longtemps, guérissent plus difficilement que les précédentes, et laissent souvent des atrophies partielles des papilles, comme j'ai eu l'occasion de l'observer en 1874 sur une malade qui me fut adressée par le docteur Navarro (de Paris).

§ II. — Altérations hémorrhagiques et anévrysmales du globe de l'œil.

La plasticité du sang des femmes enceintes et l'abondance plus grande chez elles des matières albumineuses et prothéiques dans le sang sont peut-être une des causes les plus fréquentes des hémorrhagies auxquelles sont prédisposées les femmes pendant la période de gestation.

Nous avons rencontré trois différentes variétés d'altérations : 1° *glaucome hémorrhagique;* 2° *anévrysmes miliaires ;* et 3° *hémorrhagies rétiniennes.*

1. *Glaucome hémorrhagique.* — J'ai rencontré cette affection chez une jeune femme qui avait reçu un coup sur l'œil. Il en est résulté des hémorrhagies suc-

(1) Desmarres, *Traité des maladies des yeux*, t. III, p. 503. Paris, 1858.

cessives dans la chambre antérieure et le corps vitré, suivies de symptômes glaucomateux. Deux paracentèses successives n'ont donné aucun résultat, et ce n'est qu'après la grossesse que la vue est revenue et l'œil s'est guéri.

2. *Anévrysmes miliaires.* — A la suite d'un coup sur l'œil chez une femme enceinte, il s'est produit d'abord une infiltration séreuse de la rétine, puis des anévrysmes miliaires, comme j'ai eu l'occasion de l'observer.

3. *Apoplexies rétiniennes.* — Ces accidents ne sont pas très-rares; ils se produisent habituellement dans le segment postérieur du globe, tantôt dans la macula, tantôt au pourtour de la papille.

Desmarres père rapporte l'histoire d'une femme frappée d'une apoplexie rétinienne d'un œil pendant la première grossesse, et d'une apoplexie analogue de l'autre œil pendant la seconde grossesse. La vue est revenue, mais d'une manière incomplète..

§ III. — Troubles nerveux.

On rencontre des troubles visuels de nature nerveuse chez les femmes enceintes, et qui ne sont accompagnés d'aucune altération. Le point de fixation paraît couvert d'une tache noire qui persiste un temps plus ou moins long, souvent pendant toute la durée de la grossesse, et disparaît ensuite après l'accouchement. Le docteur Lever (1) rapporte l'histoire d'une femme qui avait éprouvé, au début de sa grossesse, un trouble visuel caractérisé par une tache noire recouvrant le centre des objets fixés, tandis qu'elle distinguait bien les contours des objets. Ces phénomènes sont revenus souvent pendant la grossesse et disparurent entièrement trois mois après l'accouchement.

§ IV. — Amblyopie et amauroses de cause cérébrale.

Les troubles visuels de nature cérébrale sont heureusement rares; ils sont le résultat d'une apoplexie ou d'une embolie de quelques ramuscules artériels dans le cerveau. Il en résulte une atrophie partielle ou totale du nerf optique. Cette atrophie se déclare rapidement et s'arrête habituellement avant que la cécité devienne complète.

§ V. — Iridochoroïdite puerpérale.

Cette affection se déclare généralement d'une manière presque instantanée, et elle est le résultat de l'embolie ou de trombose des vaisseaux choroïdiens. On la voit se produire pendant la période puerpérale, chez les femmes qui sont atteintes de métrite, péritonite puerpérale ou de phlegmasia alba dolens. Selon Virchow, ce sont des coagula fibrineux ou des globules de pus qui sont transportés dans le courant circulatoire, et oblitèrent les vaisseaux choroïdiens.

Ces accidents sont ordinairement d'une très-grande gravité, souvent tous les moyens restent sans efficacité. En parlant des iridochoroïdites en général, nous développerons en détail les différents modes de traitement.

(1) Lever, *Annales d'oculist.*, t. XIX, p. 125.

Bibliographie. — Lever, *Sur quelques désordres du système nerveux qui accompagnent la grossesse et la parturition* (*Annales d'oculist.*, t. XIX, p. 125). — Desmarres, *Maladies de la rétine observées pendant la grossesse et la parturition* (*Traité des maladies des yeux*, t. III, p. 501. Paris, 1858).— Galezowski, *Sur les troubles visuels pendant ou après la grossesse* (*Recueil d'ophthalm.* Paris, juillet 1874).

ARTICLE V

RÉTINITE GLYCOSURIQUE.

Les amblyopies et les amauroses consécutives à la glycosurie ont été déjà signalées depuis longtemps. Trousseau (1) disait qu'un des symptômes les plus fréquents du diabète sucré, et qui se rattache aux troubles du système nerveux, c'est l'*affaiblissement de la vue*, la *presbytie prématurée*. Bouchardat (2) a noté des troubles visuels 8 fois sur 32 cas de glycosurie, et Fauconneau-Dufresne (3) 20 fois sur 162 cas; ce qui ferait, en moyenne, 1 pour 6 malades.

Mais ces troubles visuels étaient dus à des altérations très-variées, soit de l'œil lui-même, soit de l'encéphale.

Nous avons parlé plus haut des amauroses cérébrales glycosuriques, sans lésion opthalmoscopique ; il nous reste à parler des altérations de la rétine.

Lécorché a trouvé, à l'autopsie des malades diabétiques, la rétine pâle, amincie, sans épanchements d'aucune sorte.

Nous connaissons aujourd'hui des faits incontestables, quoique rares, de rétinite glycosurique. Deux premières observations appartiennent au docteur Desmarres (4); une troisième a été publiée par Jaeger (5); une quatrième, est celle que nous avons recueillie nous-même. Le cinquième cas appartient à Martin; enfin le sixième est rapporté par le docteur H. Noyes (de New-York) (6). Depuis cette époque, j'ai recueilli des faits nouveaux non moins intéressant. Un malade âgé de soixante ans qui me fut présenté par le docteur Mollien (d'Amiens), et qui avait des taches hémorrhagiques avec exsudations blanchâtres sur les deux rétines. Soumis à un régime convenable, il est aujourd'hui guéri, comme l'atteste une note qui me fut adressée par le docteur Mollien.

Le fait le plus remarquable est celui que nous avons rapporté au Congrès d'ophthalmologie de Paris, en 1862 (7).

(1) Trousseau, *Clinique de l'Hôtel-Dieu*, t. II, p. 784, 1873; 4e édit.

(2) Bouchardat, *Annuaire de thérapeutique*, 1846, et *Du diabète sucré ou glycosurie, son traitement hygiénique* (*Mém. de l'Acad. de méd.*, 1852, t. XVI, p. 125).

(3) Fauconneau-Dufresne, *Journal des connaissances médicales*, 1860, n° 15.

(4) Desmarres, *Traité des maladies des yeux*, t. III, p. 525.

(5) Jaeger, *Hand. Atlas*, 1869, p. 99.

(6) H. Noyes, *Transactions of the American ophthalmological Society*. New-York, 1869, p. 71.

(7) Observation. — Ce malade était glycosurique, et le docteur Grassi constata la présence de 23 grammes de sucre sur 1 litre d'urine. Le malade distinguait à peine le n° 18 de l'échelle de Jaeger. A l'ophthalmoscope, nous reconnûmes que la papille était visiblement atrophiée, très-blanche et luisante; que les artères étaient amincies et les vaisseaux capillaires collatéraux de la papille atrophiés, comme cela se voit sur la figure 340, A et B. Les contours de la papille étaient bien tranchés, et la rétine, dans son voisinage, nullement trou-

L'atrophie du nerf optique peut se rencontrer seule et sans rétinite dans la glycosurie. Dans d'autres cas, elle accompagne la rétinite glycosurique, comme cela a eu lieu dans les cas rapportés par moi et par Martin. Cette tendance à l'atrophie de la papille est un signe distinctif entre la rétinite albuminurique et glycosurique. Mais, dans le fait rapporté par Noyes, le contraire avait lieu; les nerfs optiques étaient congestionnés, sans que pour cela ses contours fussent troublés.

Quelquefois l'altération de la rétine se traduit par de simples hémorrhagies, comme cela avait été indiqué par le docteur Courtois et moi. Deux malades diabétiques du service du docteur Boucher de la Ville-Jossy, examinés à l'ophthalmoscope par le docteur Cusco, ont présenté des hémorrhagies veineuses dans les parties voisines de la *macula* (1). Noyes a vu des exsudations blanchâtres se former plus spécialement dans la région de la *macula*, et semblables, sous tous les rapports, à celles que l'on constate dans l'albuminurie.

Chez un malade glycosurique que nous avons soigné avec le docteur Mesnard (de Vitry-le-Français), il s'était produit d'abord une rétinite glycosurique dans les

blée, de sorte qu'il n'y avait point de trace d'infiltration semblable à celle qu'on trouve dans la rétinite albuminurique. Du côté interne de la papille, on voyait une tache apoplectique ronde, d'un demi-centimètre de diamètre, siégeant à côté d'une artère C. En suivant la

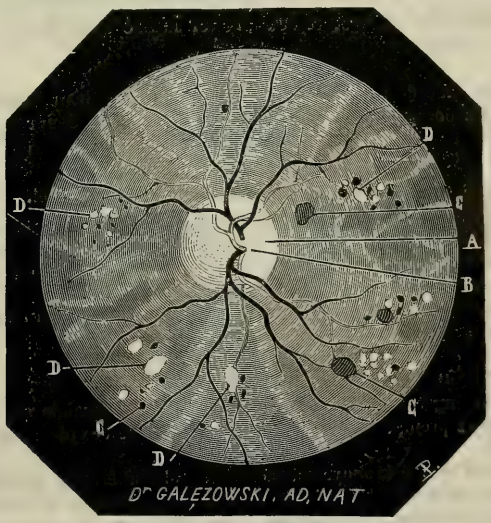

Fig. 340. — Rétinite glycosurique (*).

même artère en haut, on trouvait en C une dizaine de petites taches apoplectiques, et au milieu d'elles une plaque blanche exsudative de 3 millimètres. Les mêmes phénomènes s'observaient en D, D, D.

Parmi les phénomènes subjectifs offerts par ce malade, nous devons signaler l'impossibilité d'apprécier les différentes couleurs : le rouge se confondait avec le blanc, et le bleu s'atténuait sensiblement.

(1) Courtois, *Étude sur la valeur sémiotique des apoplexies rétiniennes*, thèse de Paris, 1868, p. 33.

(*) A, B, atrophie partielle de la papille; C, C, C, taches apoplectiques de la rétine; D, D, D, taches blanches exsudatives de la rétine.

deux yeux. Au bout de quelque temps, un œil fut pris de glaucome hémorrhagique accompagné de névralgies périorbitaires intolérables, et qui ne cessèrent qu'après l'énucléation de l'œil.

Dans d'autres cas, le trouble de la vue chez les glycosuriques est dû aux opacités du cristallin, et le sens chromatique n'est point altéré. Cette dernière forme d'affection oculaire se rencontre bien plus fréquemment que les précédentes.

Comparant tous les faits connus jusqu'à présent, nous pouvons en faire les déductions suivantes :

1° Le trouble de la vue chez les glycosuriques dépend assez fréquemment des rétinites glycosuriques. Les épanchements de sang rétiniens proviennent des artères et sont disséminés sur toute la rétine.

2° L'atrophie de la papille accompagne la rétinite glycosurique, mais elle peut exister sans cette dernière.

3° Il existe quelquefois chez les glycosuriques des amblyopies très-prononcées sans ou avec hémiopie et sans la moindre lésion apparente. L'amblyopie est alors liée à une affection cérébrale.

4° La glycosurie prédispose jusqu'à un certain degré à la formation des cataractes corticales.

5° Pour reconnaître la nature de ces différentes altérations, il y a nécessité de recourir à l'examen des urines, et rechercher la présence du sucre (1).

(1) Nous croyons utile de rapporter ici quelques détails sur les recherches de glycose dans les urines et sur son dosage. Cette notice a été rédigée par M. Sonnerat, pharmacien.

1° *Recherche du sucre :*

Si l'urine *n'est pas albumineuse*, on opérera sur le liquide tel quel.

Dans le cas de la présence du sucre on observera les réactions suivantes : de la liqueur de Fehling additionnée de deux fois son volume d'eau, puis chauffée doucement, se troublera presque instantanément quand on y versera *peu à peu* une telle urine, et bientôt apparaîtra un précipité nettement rouge, comme de la brique pilée.

Toute urine diabétique chauffée avec de la potasse caustique brunira cette dernière et donnera une coloration acajou plus ou moins intense.

2° *Dosage du sucre par la liquenr titrée de Fehling.*

La liqueur de Fehling est un réactif d'une sensibilité très-grande qui a le défaut de s'altérer quelquefois assez promptement en laissant déposer de l'oxyde rouge de cuivre (ce qui diminue son titre).

Nous croyons avoir trouvé le moyen d'empêcher cette altération pendant des années, en opérant exactement de la manière suivante pour la préparation de ce réactif :

Dissoudre d'une part dans 200 grammes d'eau 34gr,639 de sulfate de cuivre cristallisé pur, LAISSER REFROIDIR si l'on a aidé la dissolution par la chaleur.

D'autre part, dissoudre 173 grammes de tartrate de potasse et de soude dans 500 ou 600 grammes de lessive de soude de densité = 1,12, LAISSER REFROIDIR, ajouter ensuite peu à peu à cette solution alcaline froide la solution de sulfate de cuivre froide aussi, compléter le mélange avec de l'eau pour former un litre de liquide. 10 centimètres cubes de ce réactif seront exactement réduits, c'est-à-dire décolorés par 5 centigrammes de sucre de diabète.

3° *Manière d'opérer le dosage :*

Étendre 10 centimètres cubes d'urine, par exemple de dix fois son volume d'eau et en remplir une burette graduée. Introduire, d'autre part, dans un petit ballon, 10 centimètres cubes de la liqueur de Fehling qu'on additionnera de deux ou trois fois environ son volume

Pathogénie. — Quelle peut être la cause intime d'altérations de la rétine et du nerf optique? Les expériences de Claude Bernard nous ont prouvé que les blessures du plancher du quatrième ventricule occasionnent la glycosurie. Mais si, d'une part, les altérations de cette région amènent la glycosurie, d'autre part il n'est pas douteux que l'appauvrissement du sang occasionne à son tour des altérations très-variées dans les différentes parties du corps.

Nous savons en effet que le *purpura hæmorrhagica* (Trousseau), les gangrènes spontanées (Marchal, de Calvi), les ramollissements gris et rouge du cerveau dans le quatrième ventricule et les processus supérieurs du cervelet (Luys), peuvent se déclarer dans le cours de la glycosurie. Tous ces accidents sont très-vraisemblablement dus, d'après Trousseau, à une affection des parois artérielles que l'on désigne du nom d'artérite.

Les altérations de la rétine nous prouvent que c'est réellement dans l'état morbide des artères que l'on doit chercher la cause prochaine de rétinite. Par suite de composition vicieuse du sang et d'affection du quatrième ventricule se communiquant au système des nerfs vaso-moteurs, les parois des vaisseaux ne fonctionnent pas bien, et les capillaires se transforment petit à petit et subissent des dégénérescences graisseuses.

Dans les atrophies de la papille, c'est surtout dans le cerveau que la lésion matérielle se déclare, comme cela a été observé par Luys, Becquerel, Trousseau et autres, de là elle gagne successivement les centres optiques et amène leur atrophie.

Pronostic. — Il est très-grave, la maladie de la rétine n'étant que la conséquence de l'affection générale, qui très-souvent résiste à tous les moyens. Mais il n'est pas rare de voir les affections oculaires s'arrêter dans leur évolution sous l'influence d'un régime convenable.

Traitement. — Le diabète sucré peut être occasionné par une maladie cérébrale quelconque, et il serait alors bien difficile de trouver un remède contre la maladie générale ou oculaire. Mais lorsque le diabète est sous la dépendance d'une perturbation du système nerveux, qui retentit sur les fonctions digestives et sur la sécrétion hépatique; il n'y a aucun doute que l'observation d'un régime particulier et

d'eau. Porter cette liqueur à l'ébullition et y verser alors goutte à goutte et à l'aide de la burette l'urine étendue au onzième, comme il a été dit.

De temps en temps interposer le petit ballon entre l'œil et la lumière du ciel et arrêter l'addition de l'urine dès que l'œil, dans ces conditions, ne percevra plus de teinte bleue ou même verdâtre.

Supposons que pour obtenir la décoloration complète de la liqueur il ait fallu 33 centimètres cubes de l'urine étendue au onzième, nous dirons :

33 centimètres cubes d'urine étendue au onzième ou $\frac{33}{11} = 3$ centim. cubes d'urine pure renfermant 5 centigr. de glycose; 1 centim. cube renfermera $\frac{0,05}{3}$. Par conséquent 1000 centim. cubes ou un litre, renfermeront $\frac{0,05 \times 1000}{3} = 16,66$.

Nota. — Cet essai doit toujours être fait sur un échantillon moyen pris sur la totalité de l'urine émise en vingt-quatre heures et rapporté à cette totalité.

Si l'urine renfermait peu de sucre on ne l'étendrait pas d'eau et on l'emploierait pure.

Sonnerat.

l'usage de quelques moyens thérapeutiques puissent contribuer au rétablissement de la santé générale et à l'amélioration de la vue.

L'alimentation aussi azotée que possible doit être recommandée de préférence. Mais si le régime animalisé est de tous le plus profitable, il faut pourtant y associer quelques légumes, et, d'après l'avis de Bouchardat, ceux qui contiennent une proportion considérable de chlorophylle, tels que les épinards, l'oseille, les choux, le cresson, etc.

L'usage des féculents doit être complétement défendu, ou au moins diminué dans une grande proportion, et c'est dans ce même but qu'on doit interdire le pain de froment ou de seigle, et le remplacer par le pain de gluten.

Parmi les moyens pharmaceutiques, les alcalins agissent d'une manière très-efficace, et c'est dans ce but que nous recommandons l'usage des eaux de Vichy ou de Vals.

Bouchardat a mis en usage les préparations arsenicales, qui, en agissant sur le système du grand sympathique, peuvent activer avec avantage la circulation et modifier la nutrition générale de l'organisme.

A ces moyens nous devons ajouter l'influence incontestable de l'hydrothérapie et de l'exercice méthodique et modéré.

Quant au traitement local, il est de peu d'efficacité, et nous n'y avons point recours.

Bibliographie. — Desmarres, *Amblyopie causée par la glycosurie* (*Traité des maladies des yeux*, t. III, p. 521, 1858). — Lecorché, *Gazette hebdomadaire*, 1861, p. 720. — Galezowski, *Rétinite glycosurique* (*Compte rendu du Congrès d'ophthalmologie de Paris*, 1862, p. 110), et *Diagnostic des maladies des yeux par la chromatoscopie rétinienne*, 1868, p. 182. — Edouard von Jaeger, *Entzündung der Netzhaut bei Diabetes mellitus* (*Ophthalmoskopischer Hand-Atlas*, Wien, 1869, p. 99). — Ossowidski, *Ueber die bei der Zuckerharnruhr vorkommenden Augenkrankheiten* (*inaugural Dissert.* Berlin, 1869). — Noyes, *Retinitis in Glycosuria* (*Transactions of the American ophthalmological Society*. New-York, 1869, p. 71).

ARTICLE VI

ALTÉRATIONS DE LA RÉTINE DANS LA POLYURIE, L'HÉMOPHYLIE, LA LEUKÉMIE, L'ANÉMIE AIGUE.

A. **Polyurie.** — Sous le nom de *polyurie* ou de *diabète insipide*, on désigne un état morbide caractérisé par une émission exagérée et non passagère d'urines d'un poids spécifique faible, sans sucre ni albumine.

Il résulte des recherches du professeur Sée (1) que la polyurie simple peut durer longtemps sans porter le moindre trouble dans la santé. Et, en effet, si les taches de scorbut ou de purpura ont été signalées à la surface de la peau, elles sont en général, d'après Lancereaux (2), très-rares et peu nombreuses.

La vue, chez ces malades, est généralement intacte, quoique, chez quelques-uns d'entre eux, nous ayons pu découvrir la présence de taches hémorrhagiques disséminées sur la périphérie de la rétine. Ces taches étaient très-petites, arrondies, grosses comme une tête d'épingle, et ne gênaient en aucune façon la vision.

(1) Sée, *Leçons de pathologie expérimentale*, p. 89. Paris, 1866.
(2) Lancereaux, *De la polyurie*, thèse de concours pour l'agrégation, 1869.

Jusqu'à présent je n'ai observé que deux faits de ce genre : un dans le service du docteur Hérard, à l'Hôtel-Dieu, en 1864, et l'autre sur un malade du professeur Lasègue, en 1869, à l'hôpital Necker. A l'examen ophthalmoscopique, on trouvait dans chaque œil de trois à huit taches hémorrhagiques régulièrement arrondies. A part ces hémorrhagies, il n'y avait point d'altération ni dans la papille, ni dans aucune membrane de l'œil. On trouvera, dans notre *Atlas ophthalmoscopique*, une figure reproduisant cette forme d'altération.

B. **Hémophilie ou purpura hæmorrhagica.** — Elle peut amener des hémorrhagies dans les deux rétines à la fois. Cette même affection frappe souvent le cerveau et les nerfs optiques. C'est ainsi que nous avons observé, en 1862, dans le service du professeur Trousseau, à l'Hôtel-Dieu, un malade qui était atteint d'hémophilie très-grave suivie de perte de connaissance, de coma et d'autres symptômes graves cérébraux, dont il succomba. L'examen ophthalmoscopique, fait en présence du docteur Dumontpallier, nous révéla de larges taches rouges apoplectiques dans plusieurs endroits des deux rétines.

Un autre fait non moins intéressant se présenta à notre observation en 1870, sur un malade du service du professeur Ambroise Tardieu, à l'Hôtel-Dieu. Agé de cinquante ans, il était arrivé, par des excès alcooliques, à une émaciation extrême. Des taches hémorrhagiques, taches de purpura, s'observaient sur tout le corps, et l'examen ophthalmoscopique, fait en présence du docteur Hayem et du docteur Ruc, nous permit de constater de larges plaques ecchymotiques qui recouvraient presque tout le champ rétinien, et envahissaient la *macula* dans l'œil droit. Les détails de cette observatioon ont été rapportés par le docteur Ruc (1).

C. **Anémie aiguë.** — Le professeur Béhier a attiré l'attention des praticiens sur une maladie particulière, qu'il appelle *anémie aiguë*, qui a, selon lui, une grande analogie avec l'*anémie du cheval*. Chez ces malades, l'émaciation arrive à un degré extrême, la diarrhée persistante paraît en être la cause, et sous l'influence d'une hydrémie et d'une fluidification extrême du sang, le corps tout entier est œdématié, et la rétine se recouvre de taches ecchymotiques très-nombreuses, larges, situées sur le trajet des veines. Un cas analogue se présenta à notre observation en 1870, dans son service à l'Hôtel-Dieu, et l'examen ophthalmoscopique, fait en présence du professeur, nous a permis de constater des hémorrhagies dans les deux yeux; les deux papilles étaient infiltrées d'une exsudation séreuse, et dans différents endroits on constatait des taches exsudatives blanchâtres.

Cette forme d'altération rétinienne ressemble, sous tous les points, à celles que nous avons observées et décrites dans l'hémophilie.

D. **Leukémie ou leucocythémie.** — Cette affection est, comme on sait, caractérisée par une augmentation considérable de la quantité des globules blancs dans le sang. Chez quelques-uns de ces malades, Liebreich a constaté une forme particulière d'inflammation de la rétine, qu'il a appelée *rétinite leukémique*. Perrin a rapporté un cas des plus intéressants de rétinite leukémique. A en juger d'après les faits connus, la papille, dans cette affection, est pâle, entourée d'une légère infiltration séreuse; les veines présentent de nombreuses varicosités, et les artères sont ténues et claires. Sur les parties périphériques de la rétine ainsi que dans la région de la *macula*, on a constaté de nombreuses taches brillantes et blanchâtres.

(1) Ruc, *Union médicale*, 1870.

A l'autopsie, Perrin a trouvé, dans une zone circulaire située à 4 millimètres environ de la papille, des productions pathologiques, rouges, finement mamelonnées, au milieu desquelles on apercevait de petites masses grisâtres analogues aux granulations miliaires, qui contenaient de grosses cellules graisseuses, des granulations graisseuses libres et des globules blancs. Ces éléments morbides étaient situés dans les couches externes de la rétine.

Il arrive quelquefois que la maladie prend les caractères d'une vraie névro-rétinite, comme cela est arrivé chez une malade de Tillaux, à Saint-Louis, et qu'il nous a été permis d'examiner. Les contours de la papille étaient chez cette malade complétement masqués par une exsudation. Les vaisseaux étaient tellement développés et sortis qu'ils avaient plus de quatre fois le volume normal. Par places, sur la rétine, on voyait des taches rouges hémorrhagiques. Les vaisseaux étaient bordés d'exsudations blanchâtres.

Bibliographie. — Galezowski, *De la rétinite polyurique* (*Atlas d'ophthalmoscopie*, 1871), et *Apoplexie de la rétine* (*Annales d'oculist.*, 1863, p. 95). — Courtois, *Étude sur la valeur sémiotique des apoplexies rétiniennes*, thèses de Paris, 1868. — Ruc, *Purpura hæmorrhagica avec hémorrhagie rétinienne; observation, autopsie* (*Union méd.*, 1870, n° 48, p. 680). — Leibreich, *Annales d'oculist.*, 1862, t. XLVI, p. 119; et *Atlas d'ophthalmoscopie*, p. 29, tabl. X, fig. 3. — Perrin, *Rétinite leucocythémique diagnostiquée pendant la vie. Mort; autopsie* (*Gazette des hôpitaux*, 1870, p. 191, n° 48).

ARTICLE VII

RÉTINITE SYPHILITIQUE.

Les amauroses syphilitiques sont le plus souvent dues aux altérations des membranes internes de l'œil. Jusqu'à présent les auteurs ne sont pas bien fixés sur la question de savoir si c'est la rétine ou la choroïde qui est primitivement atteinte dans cette maladie.

Desmarres père, Follin et les auteurs anglais pensent que la rétine est presque toujours accompagnée d'une choroïdite. Mes propres observations m'ont permis de constater, dans la majorité des cas, l'exactitude de cette opinion; mais j'ai également eu l'occasion de voir des cas de rétinite qui n'avaient amené aucune altération du côté de la membrane vasculaire.

Le docteur Jacquay (1) divise les rétinites syphilitiques en deux variétés : séreuse et interstitielle; les signes de ces deux variétés se rapprochent tellement entre eux, qu'il est difficile de trouver toujours cette différence. Les signes ophthalmoscopiques de la rétinite syphilitique ne diffèrent pas sensiblement de ceux qui se développent sous l'influence d'autres causes. Ce n'est qu'en s'appuyant sur des données étiologiques, ainsi qu'en écartant par voie d'exclusion les autres causes probables, que nous pourrons arriver à faire un diagnostic exact. Voici les signes principaux :

1. La rétinite syphilitique débute, le plus souvent, lentement; les malades s'aperçoivent peu à peu qu'ils ont une certaine difficulté à continuer leurs occupations, surtout à l'approche de la nuit.

(1) Jacquay, *Des affections syphilitiques du fond de l'œil*, thèse de Paris, 1870, p. 26.

2. Une autre forme de rétinite syphilitique débute d'une manière brusque; c'est celle qui occupe la *macula*. Le scotome central recouvre les objets que l'on veut fixer.

3. Ce qui tourmente le plus les malades, ce sont des photopsies et chrupsies. A tout moment, le jour comme la nuit, les yeux ouverts aussi bien que fermés, ils voient dans leurs yeux des feux de différentes couleurs, des éclairs, des globules lumineux et quelquefois de vrais feux d'artifice.

4. Au début de l'affection, la vision centrale n'est que légèrement affaiblie, et les malades lisent les caractères des nos 4 ou 5 de l'échelle de Giraud-Teulon. Mais si la *macula* est envahie par les apoplexies ou les exsudations, l'acuité visuelle est sensiblement émoussée, malgré l'intégrité parfaite du champ visuel périphérique.

Il arrive pourtant bien souvent que le malade, en fixant attentivement pendant quelques instants un livre, parviendra à distinguer les plus fins caractères; souvent il n'en voit que deux ou trois lettres, un mot ou la moitié d'un mot; immédiatement à côté il s'aperçoit d'une tache qui masque le reste de l'imprimé.

5. La photophobie est par moments très-grande, et les malades sont complétement éblouis par un grand jour. Il en est de même lorsqu'ils passent d'un endroit clair dans un milieu sombre, et *vice versâ;* ils sont forcés, pendant quelque temps, de rester les yeux fermés avant qu'ils s'habituent à la lumière.

6. Un des phénomènes les plus curieux et les plus importants pour le diagnostic de la rétinite syphilitique, *c'est la cécité partielle des couleurs*. Ainsi, lorsqu'il s'agit des couleurs composées, comme le *vert* ou le *violet*, les malades ne perçoivent qu'une des couleurs primitives qui les composent; d'autre part, le *jaune* leur paraît blanc, et le *bleu* devient gris ou verdâtre.

Ce phénomène n'est, selon moi, que l'expression de l'altération rétinienne ou du nerf optique, de quelque nature que ce soit. Il peut aussi exister dans une choroïde syphilitique; son absence, au contraire, dans cette dernière maladie, nous servira de preuve que la rétine n'est point malade.

7. A l'ophthalmoscope, nous avons constaté tantôt la rétine toute seule malade; tantôt elle était accompagnée, à certaine période d'évolution, d'une névrite et même d'une choroïdite.

8. Habituellement, la pupille ne présente qu'un trouble léger, mais tout autour d'elle et le long des vaisseaux on remarque des exsudations blanchâtres, tantôt longeant ses parois, tantôt situées à côté d'eux. Quelques-unes des branches veineuses sont rompues et masquées par des taches ecchymotiques nombreuses disséminées tout le long d'elles.

9. Les taches apoplectiques n'ont rien de caractéristique, et elles ressemblent tout à fait aux autres apoplexies. Ce sont ordinairement des branches veineuses qu'on trouve rompues; les artères ne présentent pas d'altération : ce qui semble prouver que dans une affection syphilitique les parois des veines s'altèrent de préférence.

10. Dans le voisinage des apoplexies, la rétine est très-souvent infiltrée. On trouve aussi des taches exsudatives plus ou moins larges et sans qu'il y ait la moindre trace d'hémorrhagie. Ces taches sont blanches, très-étendues, et occupent souvent une large surface de la partie centrale et postérieure de la rétine.

On reconnaîtra facilement les taches exsudatives des atrophies choroïdiennes

par leurs contours diffus et peu limités, et par l'absence ou la présence du pigment accumulé au voisinage.

11. Quant à la choroïde, elle peut rester intacte pendant tout le temps que dure l'affection. Dans d'autres circonstances, l'affection peut successivement envahir la choroïde et l'iris; j'ai vu même, dans un cas, la kératite interstitielle se développer en même temps que l'iritis à la suite de la rétinite syphilitique.

12. Dans quelques cas, on ne voit que le nerf optique seul qui soit affecté; tout le reste de la membrane nerveuse n'éprouve au contraire aucun changement appréciable. On remarque alors que les contours de la papille sont infiltrés; la papille elle-même est fortement injectée. Les vaisseaux sont très-tortueux et variqueux. Mais cet état ne dure pas longtemps, et il est bientôt suivi, soit de choroïdite, soit de rétinite.

13. De Graefe (1) a décrit une forme particulière de *rétinite centrale* à récidive, qui se localise spécialement dans la région de la *macula*. Elle est accompagnée d'un scotome central, avec conservation pendant longtemps du champ visuel périphérique. Quelquefois j'ai vu toute la partie centrale du champ postérieur de la rétine occupée par l'exsudation grisâtre, limitée par des bords bien tranchés.

Ces rétinites centrales se compliquent quelquefois d'accès inflammatoires des plus violents, avec photophobie, douleurs ciliaires et rougeur périkératique. La vue se perd alors complétement pour tout le temps que dure l'accès. L'examen ophthalmoscopique démontre, dans cette période, un trouble général du fond de l'œil, dépendant d'une choroïdite aiguë syphilitique.

Une fois j'ai pu observer, dans une rétinite syphilitique, une infiltration périvasculaire et des épanchements sanguins disséminés sur les différentes parties du segment postérieur de la rétine.

Mais il arrive très-souvent qu'une rétinite syphilitique est accompagnée ou suivie d'une iritis; ou bien un œil est atteint de rétinite pendant que l'autre porte des traces d'iritis. C'est, pour moi, le *caractère pathognomonique de l'affection syphilitique*.

Un fait des plus intéressants s'est présenté à mon observation en 1867, et quoique le malade niât la cause syphilitique, j'ai pu sans aucun doute diagnostiquer une rétinite syphilitique. Le docteur Clerc, auquel j'avais adressé le malade, a pleinement confirmé mon diagnostic. Ce malade présentait des phénomènes de cécité partielle des couleurs des plus caractéristiques. Un jour il vint m'informer qu'il ne distinguait point la couleur rouge, et en versant du vin de Bordeaux dans un verre, il lui semblait voir du blanc. En examinant, au moyen de l'échelle chromatique, j'ai pu constater que le rouge carmin lui paraissait violet grisâtre, et le vert bleu grisâtre; l'encre noire, ainsi que les lettres imprimées, étaient pour lui presque blanches et à peine visibles.

14. Les taches exsudatives s'étendent quelquefois à la périphérie de la rétine, et amènent un rétrécissement notable du champ périphérique. Dans d'autres cas, le malade perd la vision centrale par suite d'un scotome central plus ou moins large, occasionné par une exsudation de la *macula*.

Le docteur Macnamara (2) rapporte une observation très-instructive d'un malade

(1) De Graefe, *Archiv f. Ophth.*, Bd. XII, Abth. II, p. 211.
(2) Macnamara, *A Manual of diseases of the eyes*. London, 1868, p. 380.

atteint de taches exsudatives larges sur la rétine, et ayant amené un rétrécissement sensible du champ périphérique. Son malade guérit après un traitement mixte.

J'ai observé bien plus souvent des taches exsudatives de la *macula*, et de petites qu'elles étaient, elles s'étendaient ensuite sur une large surface, et souvent elles se compliquaient de choroïdite ou d'iritis.

Sur dix cas de rétinites syphilitiques qui n'étaient pas accompagnées de choroïdite, quatre fois la maladie avait débuté par le scotome central, trois fois elle était accompagnée de névrite optique. Chez un malade qui me fut adressé par le docteur Blachez, la rétinite syphilitique double ressemblait beaucoup à une rétinite albuminurique; le malade était sujet en même temps, depuis le début de l'affection, à des attaques cérébrales, telles qu'étourdissements, vomissements, maux de tête et perte de connaissance. La cause syphilitique ayant été reconnue, j'ai prescrit le traitement mixte antivénérien, et le malade guérit complétement au bout de quatre mois de traitement; la vue revint complétement, les hémorrhagies disparurent et les accidents cérébraux se dissipèrent totalement.

Diagnostic différentiel. — Il serait difficile de reconnaître la nature syphilitique d'une rétinite qui ne serait pas accompagnée de choroïdite. Pourtant, lorsque l'on compare successivement tous les signes fonctionnels et ophthalmoscopiques entre eux, et que l'on trouve des complications du côté de l'iris, de la choroïde ou du corps vitré, on peut avoir presque la certitude de la nature syphilitique de la maladie.

Une rétinite, en effet, reconnaîtra une cause syphilitique quand elle sera centrale, qu'elle occupera la région de la *macula*, lorsqu'il n'y a eu qu'un seul œil de pris, ou que dans un œil il y aura une iritis pendant que l'autre sera affecté, soit d'une choroïdite, soit de névrite. L'existence simultanée dans le même œil d'une rétinite et d'une iritis est pour moi le signe certain de l'affection syphilitique.

Étiologie. — Cette forme de rétinite apparaît, le plus souvent, pendant la période secondaire de la syphilis ou elle la suit de près. Rarement elle survient plus tard. Quelquefois pourtant, apparaissant à cette période, elle devient maligne, ce que nous avons observé surtout chez les personnes âgées. La rétinite syphilitique peut être héréditaire, comme cela avait été reconnu par Hutchinson et Jacob.

Marche. — La rétinite syphilitique a une marche lente; elle reste souvent et pendant longtemps stationnaire, puis elle s'aggrave rapidement et se complique même, soit d'iritis, soit de choroïdite, très-graves et très-douloureuses. Dès que les symptômes aigus sont enrayés, on s'aperçoit que le champ visuel présente, par places, de très-grandes lacunes.

Pronostic. — Il est relativement assez favorable, surtout si le sujet est jeune et si l'affection n'a pas atteint la *macula*. D'ordinaire, le traitement, dans ces conditions, en vient à bout, et la vue peut se rétablir complétement.

Les rétinites occupant la région de la *macula* sont plus difficiles à guérir, et par conséquent elles sont plus graves dans leur issue; les récidives qui les caractérisent peuvent entraîner des complications très-sérieuses et même se terminer par la cécité complète.

Traitement. — L'affection appartient, comme nous avons vu, à la période secondaire de la syphilis; c'est pourquoi le traitement mercuriel doit avoir ici la

préférence. On l'administre, soit sous forme de pilules au sublimé (Clerc) ou de protoiodure de mercure (Ricord), soit enfin sous forme d'une solution (liqueur de Van Swieten). On administrera ces préparations d'après les indications et les doses indiquées à propos de l'iritis (1).

Mais la meilleure méthode et la plus efficace de toutes est incontestablement celle des frictions avec l'onguent mercuriel, aux bras ou sur les autres parties du corps, de 4 à 8 grammes, afin d'obtenir la salivation. Ces frictions seront continuées pendant plusieurs mois, mais avec des interruptions à chaque nouvelle salivation.

Le traitement mercuriel seul est insuffisant pour arrêter la marche de la maladie, et j'ai l'habitude de l'associer à l'iodure de potassium, que je porte à des doses plus ou moins élevées, selon la gravité de la maladie. Selon l'avis du docteur Fournier, on ne peut obtenir de résultats satisfaisants tant qu'on ne porte pas la dose de ce médicament à 2 et souvent 3 grammes par jour.

Pour prévenir les récidives, on doit continuer le traitement interne pendant longtemps, même lorsque le malade se croit guéri.

Le traitement local n'a pas une grande utilité; ce n'est qu'au moment des attaques aiguës que l'application des sangsues près de l'oreille et l'instillation d'une solution concentrée d'atropine dans l'œil seront indiquées.

Bibliographie. — Desmarres, *Œdème syphilitique de la rétine* (*Traité des maladies des yeux*. Paris, 1858, t. III, p. 505). — Wade, *De la rétinite syphilitique* (*the Midland quart. Journ. of med. sc.*, May 1857). — Jacob, *Exsudation de la rétine dans la syphilis héréditaire* (*Med. Times and Gaz.*, 5 déc. 1857). — Bader, *On ophthalmoscopic appearances of secondary syphilis* (*Ophth. Hosp. Rep.*, 1858, n° 5, p. 245). — Jacobson, *Die Retinitis syphilitica* (*Kœnigsb. med. Jahrb.*, 1859, t. I, p. 283). — Brennig, *Syphilitische Netzhautentzündung* (*Ungar Zeitschr.*, 1861, n° 10). — Fano, *De la rétinite syphilitique* (*Union méd.*, 1861, n° 67). — Hutchinson et Jackson, *Rétinite syphilitique* (*Med. Times and Gaz.*, 1861, et 1862). — Galezowski, *De la rétinite et de la névrite syphilitiques* (*Gaz. des hôp.*, 1866, p. 419); et *Atlas d'ophthalmoscopie*, 1871. — Von Graefe, *Ueber centrale recidivirende Retinitis* (*Archiv für Ophthalm.*, Bd. XII, Abth. II, p. 211). — Jacquey, *Des affections syphilitiques du fond de l'œil*, thèse de Paris, 1870.

ARTICLE VIII

RÉTINITE PIGMENTAIRE.

Cette affection est caractérisée par la présence du pigment dans l'épaisseur de la rétine, qui donne un aspect particulier au fond de l'œil tout entier.

Les signes de la rétinite pigmentaire sont de deux sortes : les uns anatomiques, visibles à l'ophthalmoscope; les autres fonctionnels ou physiologiques.

Mais les uns et les autres peuvent varier dans une certaine mesure, selon la nature étiologique de la maladie; nous avons décrit en effet deux variétés de rétinite pigmentaire, l'une congénitale, et l'autre syphilitique. Examinons successivement chacune de ces formes :

A. Rétinite pigmentaire congénitale. — Elle est caractérisée par les altérations de la rétine, du nerf optique, de la choroïde et du cristallin, que l'ophthalmoscope laisse facilement apercevoir pendant la vie.

Symptomatologie. — *Signes ophthalmoscopiques.* — 1. La rétine se présente ordinairement parsemée de taches noires, charbonneuses, irrégulières, sou-

(1) Voyez page 353.

vent striées et formant dans leur ensemble une sorte de filet noir étendu sur le fond rouge de l'œil. C'est la pigmentation de la rétine qui donne cet aspect particulier, dont on peut se rendre un compte exact par la figure 341 que nous avons reproduite d'après un de nos malades. Pour les découvrir plus facilement, on doit examiner successivement les différentes parties du fond de l'œil, en suivant les vaisseaux principaux, qui se rendent de la papille vers l'*ora serrata*. On apercevra dans l'une ou l'autre direction de petits amas pigmentaires ayant la forme de stries, de points et de taches irrégulières, et dont l'ensemble a la plus grande ressemblance avec la coupe microscopique d'un os avec ses *ostéoplastes* (fig. 341).

Fig. 341. — Rétinite pigmentaire.

Ces taches sont les plus nombreuses vers l'*ora serrata*, et à mesure qu'on se rapproche de la papille, on les voit diminuer en nombre et en volume. La *macula* reste le plus souvent intacte, et l'on ne trouve que rarement des taches pigmentaires au voisinage de la papille.

La distribution de ces taches n'est pas partout régulière, et l'on voit des parties de la rétine complétement envahies par elles, pendant que d'autres régions, voisines même de l'*ora serrata*, en sont complétement exemptes. Quelquefois même on rencontre des malades qui présentent tous les signes fonctionnels de la rétinite pigmentaire, mais dont les rétines sont si peu malades en apparence, que c'est à peine si l'on découvre çà et là quelques taches pigmentaires sur le trajet des vaisseaux rétiniens, comme il nous a été possible de l'observer sur un malade du docteur Desmarres, et sur un autre du professeur Richet à la Pitié. C'est cette variété que j'ai appelée *rétinite pigmentaire sans pigment* (1).

(1) Galezowski, *Recherches ophthalmoscopiques sur les maladies de la rétine et du nerf optique*. Paris, 1863, p. 22.

D'après Mooren et Mouchot, ces taches apparaissent d'abord au côté interne du fond de l'œil; de là elles se répandent dans le segment postérieur, en suivant les vaisseaux rétiniens jusqu'à la papille. Quelquefois les artères rétiniennes sont tellement recouvertes par ces amas pigmentaires, qu'il est même difficile de les suivre.

2. L'état des vaisseaux rétiniens nous fournit des signes très-caractéristiques. On les trouve, en effet, très-sensiblement diminués; les veines, il est vrai, se conservent mieux, mais, quant aux artères, elles sont tellement amincies, qu'on les perd souvent de vue au milieu des taches noires pigmentaires. C'est sur le trajet des vaisseaux rétiniens qu'on trouve des taches noires accusant la forme de vaisseaux.

3. Aux accumulations du pigment, il faut ajouter des infiltrations et exsudations blanchâtres et opalines de la rétine, qui tantôt se trouvent au voisinage de la papille, tantôt forment de larges traînées blanchâtres se dirigeant de la papille vers la périphérie.

4. La papille du nerf optique change d'aspect : dans la majorité des cas, elle est visiblement atrophiée, mais elle conserve néanmoins, pendant de longues années, une légère teinte rosée. Les vaisseaux centraux de la papille sont au contraire sensiblement atrophiés et à peine visibles, ce qui contraste d'une manière frappante avec la couleur rosée bien conservée de la substance de ce nerf. La diminution considérable des vaisseaux centraux et la conservation de la teinte rosée de la papille peuvent être considérées comme pathognomoniques de la rétinite pigmentaire.

5. La choroïde ne reste pas intacte dans cette affection, mais les altérations qu'elle présente à l'ophthalmoscope ne paraissent pas très-marquées. On remarque pourtant sans difficulté que la couche épithéliale de la choroïde a disparu en grande partie, et que les *vasa vorticosa*, de même que la couche chorio-capillaire, sont tout à fait dénudés et se voient mieux qu'à l'état normal.

6. Les milieux réfringents restent pendant très-longtemps transparents. Mais à une période plus ou moins avancée de la maladie, le pôle postérieur du cristallin devient opaque. Cette opacité est le plus souvent d'une forme étoilée et se trouve au centre même de la capsule postérieure. D'après Van Trigt, cette opacité présente une forme étoilée à trois branches. Je l'ai vue plus souvent à cinq et à six branches, tandis qu'au début elle ne paraît que comme un point central arrondi. Nous avons eu l'occasion d'observer ces opacités pendant plusieurs années, et nous ne les avons jamais vues prendre un très-grand développement; le plus souvent elles restent stationnaires.

7. La *rétinite pigmentaire* peut se présenter quelquefois sous forme d'une pigmentation miliaire de la région maculaire, et elle est accompagnée alors dès le début d'une diminution de l'acuité visuelle, mais avec conservation du champ visuel périphérique. Cette altération peut donner lieu à un scotome annulaire entourant le point de mire, comme cela est arrivé à un de mes malades (1).

Signes fonctionnels. — 1. *Héméralopie.* — Un des premiers symptômes morbides de la rétinite pigmentaire congénitale, est l'impossibilité pour les malades de voir et de se conduire le soir. Cette amblyopie nocturne est appelée *héméralopie.*

(1) Galezowski, *Recueil d'ophthalmologie.* Paris, 1874, juillet.

Elle se déclare dès les premières années de la vie de l'enfant, qui, à l'approche de la nuit, éprouve un certain embarras dans ses mouvements et ses actes. Les parents croient d'abord que l'enfant n'est que maladroit, mais avec l'âge la maladie faisant des progrès, l'héméralopie devient évidente.

Cette amblyopie nocturne devient apparente dès que le malade se trouve dans un endroit sombre. On voit par là que la rétine est atteinte d'une sorte d'analgésie ou de torpeur, et qu'elle ne peut fonctionner et percevoir les impressions lumineuses qu'au grand jour, lorsque le milieu dans lequel le malade se trouve est vivement éclairé.

2. *Rétrécissement du champ visuel périphérique.* — La rétinite pigmentaire débute, comme nous l'avons démontré, par la partie périphérique, et à mesure qu'elle s'avance vers les parties centrales, le champ visuel se rétrécit concentriquement, et se réduit souvent à une étendue de 5 centimètres de surface et en deçà. Si l'on ajoute à l'affaiblissement général de la perceptivité lumineuse le rétrécissement du champ visuel, on trouvera l'explication de la grande difficulté qu'ont les malades à s'orienter la nuit.

3. *Conservation de la vision centrale.* — L'acuité visuelle centrale se conserve habituellement dans toute son intégrité et pendant de très-longues années. Ce signe est très-caractéristique, surtout si on le compare avec le précédent. On voit, en effet, des individus pouvant lire facilement les caractères les plus fins, quoique le champ visuel soit tellement rétréci, que c'est avec la plus grande peine qu'ils peuvent se conduire tout seuls. Mais à mesure que la maladie fait des progrès et atteint successivement la région de la *macula*, la vision centrale s'affaiblit de plus en plus, ce qui peut amener une cécité complète.

4. *Nystagmus et incongruence des rétines.* — Par suite des opacités centrales et postérieures du cristallin et d'altération prématurée de la *macula*, la vision centrale étant gênée, le regard devient incertain et l'œil tremblotant (*nystagmus*), ou bien le malade, en regardant un objet, semble avoir l'œil tourné dans un autre sens quelconque (*incongruence des rétines*).

5. L'affection existe ordinairement dans les deux yeux. Dans deux cas seulement, sur plus de cent soixante, j'ai trouvé la rétinite pigmentaire monoculaire, mais alors elle était stationnaire.

Marche. — La rétinite pigmentaire accuse généralement une marche très-lente; commencée presque dans la vie fœtale ou pendant la première enfance, elle se développe pendant vingt, trente et quarante ans, jusqu'à ce que la cécité devienne complète. J'ai vu des rétinites pigmentaires ne devenir progressives qu'à l'âge de trente à quarante ans. Chez d'autres, la marche est tellement rapide, que déjà à l'âge de cinq à dix ans l'enfant devient aveugle. Leber rapporte des observations d'enfants venant au monde complétement aveugles par suite de rétinite pigmentaire. On voit que chez eux la rétinite a traversé toute son évolution pendant la vie intra-utérine.

Anatomie pathologique. — Donders (1) est le premier qui donna une description détaillée des altérations anatomiques qui existent dans cette maladie : selon lui, c'était le pigment développé dans l'épaisseur de la rétine qui était la cause

(1) Donders, *Archiv f. Ophthalm.*, Bd. III, Abth. I, p. 139.

des taches noires; il a surtout insisté sur la présence de ce pigment le long des vaisseaux. Les préparations faites par lui, et que nous reproduisons (fig. 342 et 343), donnent une idée très-nette de la distribution de ce produit morbide dans les différentes couches de la rétine.

Fig. 342. — Dépôts du pigment à la surface externe de la rétine (grossissement, 12).

Fig. 343. — Dépôts de pigment vus par la surface interne de la rétine (*).

Cet éminent auteur avait avancé aussi que le pigment se développait dans cette membrane d'une manière idiopathique par un processus morbide spécial; mais cette opinion ne me paraît pas exacte. Tout au contraire, les recherches de Müller, Junge et Boling Pope ont démontré que ces masses pigmentaires provenaient de la choroïde, qui, selon ces auteurs, étant malade, adhère à la rétine, surtout dans les endroits les plus enflammés.

Aujourd'hui il ne peut y avoir de doute que dans cette maladie la choroïde et la rétine sont malades au même degré, et que la rétine, une fois ramollie et macérée par un processus morbide spécial, se laisse pour ainsi dire imprégner de pigment amorphe, ou de cellules pigmentaires épithéliales de la choroïde altérées



Fig. 344. — Coupe de la rétine et de la choroïde (**).

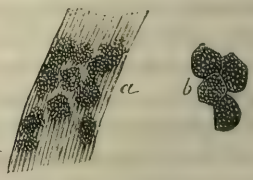

Fig. 345. — Pigmentation d'un vaisseau rétinien (***).

et désagrégées. Dans la figure 344, on voit les différentes couches de la rétine

(*) *aa*, artère de la rétine altérée par des infiltrations pigmentaires. (Donders.)

(**) *a*, rétine avec des dépôts de pigment dans la couche vasculaire; *b*, lame élastique antérieure; *c*, stroma de la choroïde. (Donders.)

(***) *a*, vaisseau rétinien isolé, recouvert de cellules pigmentaires; *b*, cellules pigmentaires de la rétine.

infiltrées du pigment, pendant que la choroïde elle-même a subi des modifications notables. La figure 345 représente les cellules épithéliales pigmentaires déposées sur le trajet des vaisseaux rétiniens.

En examinant la rétine avec les plus grands soins, les micrographes ont constaté les désordres suivants :

1. Les parois des vaisseaux présentent presque dans toute l'étendue de la rétine un épaississement de nature hyaline; leur calibre est sensiblement diminué, et les ramifications plus fines sont oblitérées (Schweigger).

2. La couche des fibres optiques est conservée dans plusieurs endroits au voisinage de la papille, pendant que d'autres fibres sont atrophiées. Les fibres radiaires subissent dans les couches externes un allongement considérable, et forment au niveau de la choroïde une inflexion presque rectangulaire (Pope).

3. La couche des bâtonnets et des cônes est presque complétement détruite, et elle est remplacée par des amas pigmentaires de la choroïde et la lamelle vitrée fortement saillante et hypertrophiée (Leber).

4. Le tissu cellulaire de la rétine est habituellement fortement développé; remplace en grande partie les éléments nerveux altérés.

5 Le pigment forme des groupes qui sont distribués surtout le long des vaisseaux rétiniens. Selon moi, il provient tout entier de la choroïde; telle est aussi l'opinion de Pope, qui a trouvé toujours le pigment épithélial altéré juste en face de l'endroit où la rétine était le plus infiltrée par le pigment. Selon Pope, la prolifération de la couche granuleuse externe hypertrophiée fait qu'elle s'engage dans la choroïde et emprisonne une partie de son épithélium.

6. La choroïde est altérée, et l'on voit par places son atrophie très-accentuée, le pigment épithélial résorbé, tandis que dans d'autres endroits on constate des exsudations plastiques très-épaisses, qui amènent des adhérences fortement résistantes entre la rétine et la choroïde.

7. Cette affection réside, comme on voit, dans les deux membranes à la fois, dans la rétine et la choroïde; et de même que le pigment de la choroïde altérée ne pourrait pas s'engager dans la rétine saine, de même la rétine pourrait être macérée, complétement ramollie, et ne serait pas pigmentée tant que le pigment choroïdien resterait sain et intact. (Galezowski.)

B. **Rétinite pigmentaire syphilitique.** — Cette forme de rétinite diffère très-peu de la précédente; cependant, si l'on compare les signes ophthalmoscopiques, on trouve quelques particularités qui font distinguer l'une de l'autre.

La rétinite pigmentaire syphilitique débute ordinairement par une choroïdite de même nature; le corps vitré se trouble, la choroïde s'altère et gagne successivement la rétine et le nerf optique. Nous n'avons point ici à étudier la choroïdite syphilitique par laquelle la maladie débute; nous en parlerons longuement dans la partie consacrée aux maladies de la choroïde. Nous nous bornerons à donner un tableau succinct de la rétinite pigmentaire syphilitique déclarée.

Symptomatologie. — *Signes ophthalmoscopiques.* — 1. *Trouble du corps vitré.* — Ce signe est un des plus constants et des plus caractéristiques de l'affection syphilitique de l'œil, et il existe presque toujours dans la rétinite et la choroïdite syphilitiques. Ce trouble est dû aux flocons du corps vitré, qui peuvent être vus à l'ophthalmoscope, et qui, dans d'autres cas, constituent un trouble presque micro-

scopique de ce milieu. C'est pour cette raison que la papille apparaît nuageuse et peu distincte, malgré la transparence relative des milieux de l'œil.

2. *Atrophie de la papille.* — L'apparence nuageuse de la papille n'empêche pas de constater une atrophie caractéristique, propre aux rétinites pigmentaires. Elle a conservé encore en grande partie sa teinte rosée; mais les vaisseaux centraux sont sensiblement diminués de volume, ils sont filiformes et à peine distincts.

3. *Exsudations dans la rétine.* — Au voisinage de la papille, on voit des infiltrations blanchâtres ou blanc grisâtre dans la rétine, qui se transforment souvent en vraies exsudations plastiques. C'est en suivant les vaisseaux centraux rétiniens près de l'*ora serrata*, que l'on ne tarde pas à rencontrer disséminés çà et là des amas pigmentaires.

4. *Pigmentation.* — Les taches pigmentaires de la rétine diffèrent par leurs formes et leur disposition générale des taches congénitales. Elles sont aussi noires que les congénitales, mais le plus souvent disposées en cercles complets ou demi-cercles, surtout au début. Souvent même l'ensemble de ces taches forme de grands cercles noirs, pigmentés, comme on pourra en juger par une figure de notre atlas (1).

Mais à part ces taches circulaires, pigmentaires de la rétine, qui ressemblent, comme on voit, par leur forme, aux éruptions syphilitiques de la peau, on en rencontre d'autres linéaires, disposées le long des vaisseaux et étoilées, semblables, sous tous les rapports, aux taches congénitales. Je les ai rencontrées sur plus de soixante-quinze malades, dont plusieurs ont été examinés en présence de Ricord, Clerc et Fournier.

5. *Choroïde.* — Cette membrane est visiblement altérée : elle est dépourvue par places de son pigment, et laisse voir très-distinctement sa couche vasculaire dénudée; dans d'autres endroits, la sclérotique est mise complétement à nu.

6. *Cristallin.* — A une période avancée de la maladie, le cristallin s'opacifie dans son segment postérieur, et il s'y déclare une cataracte polaire étoilée.

Signes fonctionnels. — Ils sont presque les mêmes que ceux qu'on observe dans la rétinite pigmentaire congénitale; les malades deviennent héméralopes; leur champ visuel se rétrécit concentriquement, pendant que la vision centrale se conserve presque intacte. Mais à ces symptômes communs aux deux maladies, il faut ajouter ceux qui sont propres à la choroïdite syphilitique et qui persistent dans la rétinite pigmentaire syphilitique. Ces malades sont sujets aux *photopsies* des plus fréquentes; des éclairs et des cercles lumineux apparaissent constamment devant leurs yeux : par moments, ils sont pris de photophobie, et le passage d'un endroit sombre dans un endroit clair leur est très-pénible. La cécité partielle des couleurs accompagne aussi presque constamment cette maladie.

Marche. — La marche de la rétinite pigmentaire syphilitique est progressive, et elle est en même temps beaucoup plus rapide que celle de la rétinite congénitale. Elle mène le plus souvent, au bout de quelques années, à la cécité complète. La marche de la rétinite syphilitique présente une sorte de périodicité ou des accès suivis de cécité complète, et qui se dissipe au bout de quelque temps.

Anatomie pathologique. — Jusqu'à présent nous ne possédons qu'un seul cas de recherches microscopiques faites sur un œil atteint de rétinite pigmentaire

(1) Voyez Galezowski, *Atlas ophthalmoscopique*, pl. VI, fig. 3.

syphilitique. C'est le cas de Boling Pope (1). Il s'agissait d'un enfant de sept mois, à qui une ophthalmie des nouveau-nés fit perdre la vue et qui mourut des suites d'une syphilis héréditaire. Après avoir examiné la rétine au microscope, le docteur Pope trouva la rétine par places double d'épaisseur, et contenant des masses pigmentaires. L'épaississement de la rétine provenait d'une prolifération de ses éléments, et en particulier des couches granuleuses. Les fibres de Müller étaient fortement hypertrophiées. Le pigment se trouvait aggloméré dans les parties épaisses de la rétine. Toutes ces altérations se sont développées, d'après Pope, sous la dépendance directe de la choroïdite.

Étiologie des rétinites pigmentaires en général — Il n'y a encore rien de fixe et de bien déterminé au sujet de l'étiologie de la rétinite pigmentaire congénitale. De Graefe avait signalé le premier l'influence de l'hérédité sur sa production, mais cette cause n'est pas constante. Il en est de même de la consanguinité mise en avant par le docteur Liebreich, qui prétendait que sur 100 cas elle apparaît 40 à 50 fois chez les enfants issus de parents consanguins. Si l'on rencontre chez ces individus la consanguinité des parents, il ne faut, selon moi, la considérer que comme un phénomène de coïncidence, puisque sur 100 malades atteints de cette maladie, je n'ai observé la consanguinité que 15 fois. Bousseau, Second et Monoyer n'ont point rencontré cette coïncidence.

Höring, Stor et d'autres auteurs ont observé la rétinite chez des individus qui avaient des doigts et des orteils surnuméraires. Chez une malade de Mauthner, le membre supérieur droit tout entier avait subi un arrêt de développement.

De Graefe et Leber ont constaté que la rétinite pigmentaire peut amener pendant la vie fœtale la cécité complète.

La cause syphilitique ne peut pas être aujourd'hui mise en doute, et nos recherches le démontrent d'une manière incontestable. Nous avons observé, en effet, plus de 120 cas de choroïdites syphilitiques, et sur ce nombre il y avait au moins dans un quart des cas la rétinite pigmentaire.

Cette affection apparaît en effet bien souvent à la suite d'une choroïdite syphilitique, plusieurs années après les accidents secondaires.

En comparant les deux formes de rétinites pigmentaires, congénitale et syphilitique, nous pouvons constater sans difficulté la ressemblance qui existe entre elles. Voici, du reste, le tableau comparatif de leurs symptômes :

Rétinite pigmentaire congénitale.	*Rétinite pigmentaire syphilitique.*
1. Papille transparente, rosée, et les vaisseaux centraux atrophiés.	1. Papille nuageuse, rosée, et les vaisseaux centraux atrophiés.
2. Pigmentation de la rétine sous forme de taches étoilées striées.	2. Pigmentation de la rétine sous forme de taches noires circulaires.
3. Choroïde privée par places de pigment.	3. Idem, et par places des taches blanches exsudatives.
4. Opacité centrale du pôle postérieur du cristallin.	4. Idem.

(1) Pope, *Ophth. Hosp. Reports*, vol. IV, 1re partie, 1864, p. 76.

5. Héméralopie congénitale.	5. Héméralopie acquise.
6. Conservation de la vision centrale avec rétrécissement du champ visuel périphérique.	6. Idem.
. Conservation de la faculté chromatique de l'œil.	7. Cécité partielle des couleurs.
8. La marche est lente et progressive.	8. Marche relativement plus rapide, se compliquant de temps en temps d'accès de cécité pérodique.

Diagnostic différentiel. — Il n'est point difficile de diagnostiquer une rétinite pigmentaire, si l'on veut s'appuyer sur l'ensemble des symptômes.

1. Une *choroïdite atrophique* est souvent accompagnée d'un amas considérable de pigment; mais l'absence de pigmentation particulière, étoilée, ou le long des vaisseaux; la conservation du volume normal des vaisseaux rétiniens, la coloration physiologique de la papille, l'absence d'héméralopie et la conservation du champ visuel périphérique; tous ces signes, dis-je, indiqueraient qu'il s'agit d'une choroïdite atrophique, et non d'une rétinite pigmentaire.

2. Les rétinites pigmentaire congénitale et syphilitique se distinguent l'une de l'autre par la forme du pigment, qui est déposé le plus souvent en cercles, et par le trouble de la papille; la rétinite syphilitique, d'autre part, est acquise et se déclare après l'inoculation du virus syphilitique.

Pronostic de la rétinite pigmentaire en général. — La rétinite pigmentaire congénitale et la rétinite pigmentaire syphilitique sont excessivement graves: elles ont une marche progressive, quoique lente, et se terminent au bout d'un temps plus ou moins long par la cécité. Dans la rétinite congénitale pourtant, la vue peut se conserver pendant trente, quarante et même soixante ans; tandis que l'affection syphilitique peut se terminer par la cécité après cinq, huit ou dix ans.

Traitement. — Nous ne possédons point de moyens capables d'arrêter le progrès de cette terrible affection; qu'elle soit congénitale, acquise ou syphilitique, le traitement reste le plus souvent sans efficacité.

Si l'affection est congénitale, on doit avoir recours aux moyens hygiéniques, au régime tonique, fortifiant, séjour à la campagne, bains arsenicaux et bains de mer. Localement aucun traitement n'est indiqué; on prescrira seulement de se tenir à l'abri d'une très-grande lumière et d'éviter une trop grande fatigue.

Dans ces derniers j'ai obtenu des résultats satisfaisants par l'usage méthodique des douches de vapeur oculaires administrées à l'aide de l'appareil vaporisateur de Laurenço.

Dans la rétinite pigmentaire syphilitique, c'est surtout à l'usage de l'iodure de potassium à haute dose (de 2 à 4 grammes par jour) que je dois quelques cas d'amélioration sensible. Mais pour que le malade supporte mieux ces doses, il devra prendre cette préparation pendant les repas. Des déplétions sanguines au début de la maladie syphilitique peuvent être d'une certaine utilité. Quant aux vésicatoires, l'électrisation et les collyres de toute sorte, tous ces moyens restent sans efficacité.

Bibliographie. — Donders, *Pigmentbildung in der Netzhaut* (*Archiv f. Ophth.*, Bd. III, Abth. I, p. 139). — De Graefe, *Archiv. f. Ophth.*, 1858, Bd. IV, Abth. II, p. 250. —

Schweigger, *Untersuchung über pigmentirte Netzhaut* (*Archiv. f. Ophthalm.* 1859, Bd. V, Abth. I, p. 96). — Métaxas, *De l'exploration de la rétine et des altérations de cette membrane, etc.*, thèse de Paris, 1861.—Pope, *Ophthalmic Hospital Reports*, vol. IV, 1re partie, 1864, p. 76. — Galezowski, *Rétinite pigmentaire* (*Recherches ophthalmoscopiques sur les maladies de la rétine et du nerf optique*. Paris, 1863, p. 17); et *Compte rendu du Congrès ophthalmologique international de Paris*, 1867. — Mouchot, *Essai sur la rétinite pigmentaire*. Paris, 1868. — Bousseau, *Des rétinites secondaires*, thèse de Paris, 1868, p. 100. — Mauthner, *Lehrbuch der Ophthalmoscopie*. Wien, 1868. — Leber, *Ueber Retinitis pigmentosa und angeborene Amaurose* (*Archiv für Ophthalm.*, Bd. XV, Abth. III, p. 1). — Perrin, *Traité pratique d'ophthalmoscopie et d'optométrie*. Paris, 1870, p. 239.

ARTICLE IX

EMBOLIE DES VAISSEAUX RÉTINIENS.

Les artères oculaires, de même que celles des autres parties de l'organisme, peuvent être oblitérées par un coagulum fibrineux qui vient se loger dans un point de leur trajet.

Legroux le premier et, plus tard, Virchow ont démontré que le calibre des vaisseaux pouvait être obstrué par un bouchon fibrineux, venu d'un point plus ou moins éloigné du système artériel.

L'embolie de l'artère centrale de la rétine et du nerf optique a été observée pour la première fois par le professeur de Graefe (1). Depuis cette publication, plus de vingt autres observations de ce genre ont été rapportées par divers auteurs; les plus remarquables sont celles de Scheller, Saemisch, Martin, Steffan, Fano, Quaglino et S. Wells.

Pour ma part, j'ai observé plus de dix-huit cas d'embolie de l'artère centrale de la rétine. C'est en me basant sur mes propres recherches, ainsi que sur celles des autres auteurs, que je donnerai la description de cette affection.

On doit distinguer deux variétés d'embolie des artères rétiniennes, l'une complète et l'autre partielle.

A. **Embolie complète de l'artère centrale. — Symptomatologie. —** *Signes ophthalmoscopiques.* — 1. La papille du nerf optique apparaît pâle, anémique, sans que pour cela elle ait ce ton blanc nacré qui est propre aux atrophies. On voit qu'elle conserve encore sa transparence. Ses contours ne sont point très-distincts; une sorte de voile ou d'infiltration blanchâtre la recouvre, ainsi que les parties voisines de la rétine. Cette infiltration est quelquefois striée, comme Steffan l'a observé.

2. Les vaisseaux centraux de la rétine présentent des changements très-marqués; les branches principales de l'artère centrale sont filiformes, à peine appréciables; d'autres branches sont complétement exsangues et même réduites en cordons blancs (Galezowski).

Quelquefois tous ces vaisseaux augmentent légèrement de volume et sont plus remplis à mesure qu'ils s'éloignent de la papille, comme l'avait remarqué de Graefe (fig. 344).

(1) De Graefe, *Archiv für Ophthalmologie*, Bd. V, Abth. I, p. 136; et *Clinique ophthalmologique*, édition française. Paris, 1866, p. 280.

Sur la papille les veines diminuent aussi de volume; mais dans les autres parties de la rétine, surtout du côté de la *macula*, elles sont souvent plus développées.

3. La rétine paraît blanchâtre au pourtour de la papille, et quelquefois dans toute son étendue, ce qui est dû à une infiltration séreuse, opaline. Mais, au bout d'un certain temps, ce trouble disparaît en grande partie et ne se conserve que dans le segment postérieur de l'œil.

4. La *macula lutea* devient le siége presque constant d'altérations consécutives à l'embolie de l'artère centrale. Quelques heures ou quelques jours après le début, il se forme dans cette région un nuage grisâtre, épais, qui devient à la longue de plus en plus opaque. Ce nuage blanchâtre se compose d'une quantité de petits points blanchâtres que de Graefe avait signalés, et que j'ai pu voir sur deux de mes malades. Au centre même de cette infiltration, on remarque habituellement une tache rouge bien limitée, d'un volume très-varié.

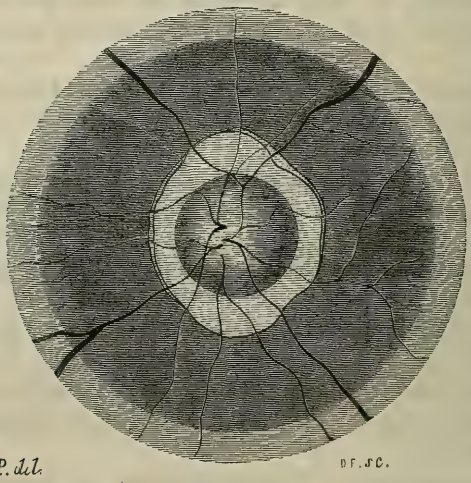

Fig. 346. — Embolie de l'artère centrale de la rétine, d'après de Graefe.

En haut et en bas de la fossette centrale, on distingue bien souvent, surtout au début de la maladie, de nombreux vaisseaux capillaires fortement engorgés, disposés parallèlement les uns aux autres et se dirigeant de haut en bas.

Steffan, Fano et Just ont vu des hémorrhagies se produire dans les différentes régions de la rétine, surtout vers le bord interne de la papille ou dans la *macula* elle-même. Pour ma part je les ai vues apparaître dans la période régressive de la maladie au bout de dix ou quinze jours.

Nous devons aussi signaler l'existence d'une tache rosée et ovale s'étendant, dans les premiers jours de la maladie, entre le bord externe de la papille et la *macula*, et qui peut simuler une ecchymose. Il m'est arrivé d'observer un fait de ce genre. L'examen à l'image droite m'avait permis alors de constater que la partie rouge n'était point infiltrée; elle était au contraire complétement transparente, et laissait apercevoir dans toute cette étendue la choroïde rouge, qui, par contraste avec la rétine infiltrée au voisinage, se présentait comme un épanchement de sang.

Signes fonctionnels. — L'embolie de l'artère centrale se déclare habituellement d'une manière brusque; le malade s'aperçoit qu'un voile épais couvre soudainement ses yeux, et quelques minutes après la vue est abolie dans un œil. Ordinairement la cécité est complète, elle dure quelques jours; et ce n'est que plus tard qu'une partie excentrique du champ visuel se rétablit, mais à un degré tellement faible, qu'elle ne peut être d'aucune utilité pour le malade.

B. **Embolie partielle.** — L'oblitération d'une des branches collatérales de l'artère a été observée par Saemisch, Hirschmann et Knapp et par moi.

Fig. 347.

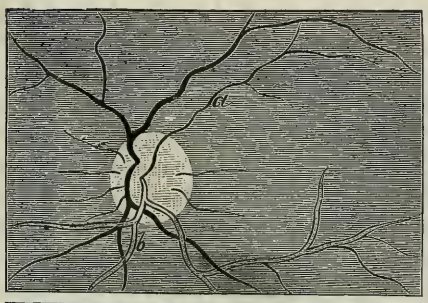

Fig. 348.

Fig. 349.

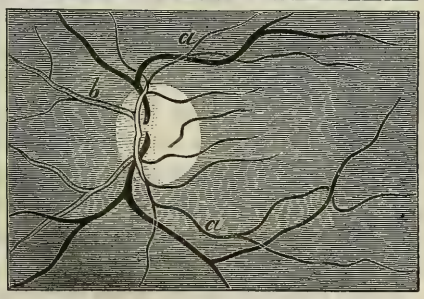

Fig. 350.

Fig. 347 à 350. — Différentes variétés d'embolies de l'artère centrale (*).

Elle se présente sous des formes très-variées. Tantôt il n'y a qu'une branche artérielle, supérieure ou inférieure, qui soit oblitérée. On remarque alors toute la partie correspondante de la rétine trouble et légèrement infiltrée, l'artère complétement disparue, ou seulement réduite en un filament très-fin; ce qui contraste d'une manière frappante avec l'autre moitié de la papille où les vaisseaux conservent leur volume.

Cette embolie partielle laisse quelquefois la *macula* intacte, et la vision centrale se conserve dans toute son intégrité. C'est ainsi qu'un malade, M. A..., âgé de

(*) Fig. 347. *a*, artère oblitérée ; *b*, artère dans son volume normal. — Fig. 348. Embolie complète de l'artère centrale, dont quelques branches sont transformées en cordons blancs; des exsudations blanchâtres périvasculaires se voient au pourtour d'autres branches. — Fig. 349. *a*, *a*, branches artérielles oblitérées; *b*, artère non encore oblitérée. — Fig. 350, *a*, *a*, branches artérielles oblitérées; *b*, branches collatérales ayant conservé leur volume normal.

vingt-neuf ans, qui me fut adressé par le professeur Lasègue, le 20 avril 1870, avait perdu brusquement la vue de l'œil droit quelques semaines avant de venir me consulter. L'examen m'a permis de constater que la papille était blanche dans sa partie supérieure et l'artère réduite à une petite strie à peine distincte (fig. 347, *a*); la veine qui l'accompagne était aussi moins volumineuse que celle de la partie inférieure de la papille. Le champ visuel était aboli dans tout le champ inférieur et externe, jusqu'à 3 centimètres du point de fixation. Le malade pouvait pourtant lire le n° 1 de l'échelle typographique, quoiqu'il fût gêné dans son travail par une ombre qu'il voyait constamment à côté du point de fixation.

Des faits non moins intéressants se trouvent reproduits dans les figures 348, 349 et 350. Le premier se rapporte à un malade du docteur Vigla à l'Hôtel-Dieu, âgé de quarante-cinq ans, qui perdit la vue tout à coup au mois d'août 1869. L'examen ophthalmoscopique m'a démontré une branche artérielle oblitérée, et transformée en un cordon blanc qui se voyait aussi du côté de la *macula*.

La figure 349 représente l'œil droit d'une malade qui a été prise soudainement d'attaques cérébrales graves avec perte de la parole et de la mémoire, et de cécité subite de l'œil droit par embolie. L'œil gauche, au contraire, fut pris d'une hémorrhagie générale du corps vitré, dont elle est aujourd'hui guérie. La figure 350 reproduit l'œil d'un malade, âgé de soixante ans, qui me fut adressé par le docteur Remond. Son œil gauche fut pris soudainement d'une cécité complète par embolie de la branche supérieure et inférieure. Mais ce qui était digne de remarque, c'est qu'une partie de la branche centrale était intacte dans tout son trajet de la papille; l'embolie n'apparaissait qu'au delà de ses limites. Au bout de huit jours, la vue est revenue dans la moitié externe du champ visuel correspondant à la partie de la rétine qui recevait sa nutrition par la branche *b*, tandis que le reste du champ visuel est resté définitivement aboli.

Signes fonctionnels. — On voit par ces faits que, dans une embolie partielle, la vue n'est pas abolie complétement, mais qu'il n'y a le plus souvent qu'une partie du champ périphérique qui est atteinte. Chez un de mes malades, pendant vingt-quatre heures la cécité a été complète, mais la vue est revenue ensuite dans la moitié du champ visuel. Une fois, j'ai pu constater la conservation de l'acuité visuelle pendant que le champ visuel périphérique était rétréci concentriquement.

Marche. — L'embolie complète de l'artère centrale amène dès le début la cécité complète, et le plus souvent définitive. Pourtant on constate quelquefois une légère amélioration au bout de quelque temps. Ainsi Schneller et Steffan ont vu la vision revenir au bout de cinq ou six mois, si bien que le malade pouvait lire le n° 2 de l'échelle typographique. Cette amélioration s'observe plus particulièrement dans une embolie partielle, comme on peut en juger par des faits que nous avons rapportés plus haut.

L'affection est ordinairement suivie d'une atrophie de la papille, malgré le rétablissement partiel de la circulation dans certains vaisseaux rétiniens. Quant à l'infiltration de la rétine, elle se dissipe habituellement, et il n'y a qu'au pourtour de la papille qu'on voit persister une légère infiltration rétinienne, et quelquefois des stries blanchâtres au pourtour des vaisseaux.

Diagnostic différentiel. — Une embolie récente de l'artère centrale est facile à reconnaître : une infiltration séreuse étendue, avec diminution de volume des

vaisseaux et la perte subite de la vue sont autant de signes caractéristiques de la maladie. Mais à une période plus avancée, on ne trouve plus que les signes d'atrophie de la papille.

Le diagnostic entre l'atrophie de la papille progressive et l'embolie n'est point difficile : c'est la perte subite de la vue et l'état stationnaire du mal pendant des années dans l'œil primitivement atteint, sans que l'autre œil s'en ressente, qui font reconnaître une embolie. C'est ainsi que nous avons eu l'occasion de constater une atrophie de la papille survenue subitement chez le comte B..., et que nous avons vu en consultation avec le docteur N. Gueneau de Mussy. L'atrophie papillaire monoculaire ne différait de la progressive que par la petitesse des artères et le début subit du mal.

Étiologie et pathogénie. — Les embolies artérielles reconnaissent ordinairement pour cause une affection cardiaque, telle que l'endocardite, ou affection des valvules mitrales ou aortiques. Un caillot fibrineux se détachant des parois du cœur malade est transporté par le sang artériel dans la circulation générale et s'arrête dans un point quelconque du système artériel. C'est ainsi qu'on voit les embolies cérébrales ou oculaires survenir dans les différentes maladies du cœur. Chez une jeune malade du professeur Charcot, à la Salpêtrière, nous avons pu constater une embolie de l'artère centrale de la rétine gauche, avec hémiplégie et aphasie, et ces altérations ont persisté pendant plusieurs années sans changement.

Mais faut-il toujours supposer l'existence de la cause cardiaque dans la production de l'embolie, et n'y a-t-il pas d'autres affections du système circulatoire qui puissent donner lieu à l'oblitération de l'artère rétinienne?

Il est incontestable pour moi que ces embolies peuvent se produire sans lésion du cœur, comme cela est arrivé chez une malade qui me fut adressée par le docteur Peter, et qui n'avait rien du côté du cœur, malgré l'embolie rétinienne. Il me semble rationnel d'admettre que, de même que l'affection cardiaque peut donner lieu à la formation d'un coagulum fibrineux, de même il peut se produire une simple *endartérite* rhumatismale, syphilitique ou autre, qui sera suivie de l'apparition d'un coagulum fibrineux, qui obstruera dans un endroit ou dans un autre le calibre d'une artère capillaire.

L'inflammation des parois artérielles, et surtout de sa tunique interne, ne peut être en aucune façon contestée. Béhier et Hardy (1) déclarent avec raison que la membrane interne des artères se rapproche par sa nature du tissu séreux, et présente les mêmes altérations morbides : coloration rouge, état villeux et opaque, injection des vaisseaux sous-jacents, ramollissement du tissu cellulaire sous-jacent, coagulation du sang et des fausses membranes adhérentes à la paroi interne. Cette inflammation, une fois déclarée, donne lieu à la formation des fausses membranes, qui peuvent tantôt s'arrêter sur place et l'oblitérer totalement, tantôt le coagulum peut être entraîné dans la circulation générale, s'arrêter dans un capillaire et donner lieu à une embolie.

Chez les personnes âgées, la thrombose peut aussi amener une oblitération de l'artère, mais ce processus se développera lentement, contrairement à ce qu'on observe dans l'embolie.

(1) Béhier et Hardy, *Traité de pathologie interne*, t. II, 2e partie. Paris, 1864, p. 981.

Anatomie pathologique. — Nous ne possédons que deux cas d'autopsie. Schweigger (1) a eu le premier l'occasion de l'étudier au microscope, et il a pu constater l'oblitération complète de l'artère centrale dans la région de la lame criblée. Un autre fait appartient à Maurice Raynaud et à A. Sichel, qu'ils ont pu observer pendant la vie avec l'ophthalmoscope, et ensuite vérifier sur le cadavre. Je tiens ces détails du docteur Raynaud, qui a pu voir l'artère centrale bouchée par un caillot allongé situé à quelques millimètres de la lame criblée.

Pronostic. — L'affection est ordinairement très-grave; elle amène la cécité le plus souvent complète et définitive de la vue, mais elle n'a point d'influence sur l'autre œil, et l'observation nous démontre que jamais les deux yeux ne sont atteints par cette maladie.

Traitement. — L'embolie de l'artère centrale de la rétine est une affection incurable, et il n'y a point possibilité de rétablir la circulation ainsi arrêtée. Qualigno (de Milan) a tenté la paracentèse oculaire, et, quoiqu'il y ait eu une légère amélioration, celle ci n'a point persisté et la cécité devint complète et définitive.

Bibliographie. — De Graefe, *Archiv für Ophthalmologie*, Bd. V, Abth. I, p. 136. — Blessig, *Archiv f. Ophthalm.*, Bd. VII, Abth. I, p. 216. — Fano, *Gazette des hôpitaux*, 1864, p. 482. — Hutchinson, *Ophthalmic Hosp. Reports.*, t. IV, p. 233. — Steffan, *Archiv f. Ophthalmologie*, Bd. XII, Abth. I, p. 34. — Saemisch, *Klinische Monatsbl.*, t. IV, p. 32. — Qualigno, *Deux cas d'amaurose soudaine par embolie de l'artère ophthalmique, l'un d'eux ayant été momentanément amélioré par iridectomie* (*Annales d'oculist.*, 1866, t. LVI, p. 159). — S. Wells, *A Treatise of diseases of the eye*. London, 1869, p. 363. — Galezowski, *Union méd.*, 1869; et *Atlas d'ophthalmoscopie*. Paris, 1871.

ARTICLE X

ANÉVRYSMES DE LA RÉTINE.

Il y a deux variétés d'anévrysmes de la rétine : une qui peut se déclarer dans des branches principales de l'artère rétinienne; l'autre, au contraire, envahissant les vaisseaux capillaires sur plusieurs endroits à la fois : cette dernière porte le nom d'*anévrysme miliaire*.

A. **Anévrysme de l'artère centrale.** — Il est excessivement rare, et, depuis les recherches ophthalmoscopiques, nous ne possédons que deux cas rapportés par Sous (de Bordeaux) et Émile Martin. On voyait, d'après Sous, une grosse tubérosité occupant les deux tiers de la papille, et qui exécutait des mouvements alternatifs de rétrécissement et de dilatation.

B. **Anévrysmes miliaires.** — Les recherches intéressantes de Charcot (2) et Bouchard ont établi, dans ces dernières années, que les artères capillaires du cerveau peuvent être le siége des *anévrysmes miliaires*. Bientôt le docteur Henry Liouville a eu l'occasion de signaler anatomiquement, d'une façon certaine, l'existence de lésions anévrysmales rétiniennes se rencontrant simultanément avec des anévrysmes encéphaliques. Ce fait fut communiqué à la Société de biologie, en 1868, sous le titre de *Diathèse anévrysmale généralisée*.

(1) Schweigger, *Leçons sur l'ophthalmoscope*, p. 140.
(2) Bouchard et Charcot, *Archives de physiologie*, 1868.

Nous empruntons quelques notes intéressantes à ce sujet, communiquées par cet auteur à l'Académie des sciences (1) :

La première observation est celle d'une femme de quatre-vingt-sept ans, qui avait eu, il y a deux ans, une hémiplégie subite à droite sans perte de connaissance, disait-elle ; puis des étourdissements, des chaleurs faciales, des céphalalgies, suivis de mort le 15 août 1868. Liouville trouva des vaisseaux très-athéromateux par places, des dilatations anévrysmales très-nettes sur les méninges, et de nombreux anévrysmes miliaires à la surface et dans l'intérieur du cerveau, dans le cervelet et la protubérance. La rétine de l'œil droit montrait des vaisseaux très-gorgés de sang, flexueux, et sur leur trajet des dilatations arrondies, espacées, rappelant tout à fait des anévrysmes, que l'on constata bien avec la loupe ; le cristallin était dur et un peu rougeâtre en quelques points.

L'année suivante, en janvier 1869, Bouchereau et Magnan communiquaient à la Société de biologie les pièces d'un nouvel exemple remarquable de généralisation des lésions anévrysmales rencontrées chez un homme âgé seulement de cinquante-huit ans. Ils en résumaient ainsi l'observation : « Alcoolisme chronique avec accès subaigu ; attaques épileptiformes un an après son entrée à Sainte-Anne, attaque épileptiforme en dernier lieu. Autopsie : hémorrhagies cérébrales, dilatations anévrysmales dans le cerveau, hémorrhagies rétiniennes avec anévrysmes miliaires de la rétine, pachyméningite rachidienne. »

La troisième observation, recueillie par H. Liouville, en collaboration avec Charcot, date de février 1870. Il s'agit d'une malade de soixante-douze ans, qui succomba à la Salpêtrière, à la suite de petites attaques apoplectiformes. L'autopsie, faite par Charcot et H. Liouville, avait révélé une quantité innombrable d'anévrysmes miliaires existant dans le cerveau, le cervelet, la protubérance et les méninges.

« Mais de plus, et surtout, existaient des anévrysmes dans les deux rétines. Ces dernières lésions des vaisseaux du fond de l'œil correspondaient à de petites hémorrhagies infiltrées dans les parois mêmes de la couche rétinienne. En effet, il y avait, disséminées çà et là, de petites zones ecchymotiques, d'un jaune rouillé, entourant des dilatations arrondies des vaisseaux, dilatations qu'on voyait déjà presque suffisamment bien à l'œil nu et qui se confirmaient très-nettement avec une loupe ; d'un autre côté, une préparation avec le microscope déterminait absolument ceux que la simple inspection n'avait point tout d'abord reconnus. Il s'agissait bien réellement d'anévrysmes ; leur forme, leur volume, leurs ressemblances multiples rappelaient ceux qu'on avait rencontrés sur les artérioles des méninges et de l'encéphale. Quelques-uns seulement étaient plus petits, exigeaient l'emploi d'un grossissement de dix à vingt fois pour être bien reconnus ; mais d'autres, ceux que la simple vue déterminait tout de suite, atteignaient jusqu'au volume d'une petite tête d'épingle, d'un grain de tabac ou de poudre ; l'un offrait même le volume d'une petite graine de millet.

» Enfin l'examen d'une de ces rétines, fait avec le microscope, confirmait absolument la structure anévrysmale de ces altérations vasculaires, et montrait encore plus les points de ressemblance qui existent, pour les modifications pathologiques

(1) Liouville, *Comptes rendus de l'Académie des sciences*, 7 mars 1870.

de ce genre, entre les vaisseaux du fond de l'œil et les vaisseaux encéphaliques. »

Malheureusement les recherches ophthalmoscopiques n'ont pu être dans ce cas établies, à cause des cataractes complètes des deux yeux. J'ai eu l'occasion d'observer des anévrysmes miliaires se développer sur la rétine chez une femme enceinte. Il s'agissait dans ce cas d'une contusion de l'œil suivie d'abord d'une infiltration sous-rétinienne, qui amena bientôt des petits anévrysmes miliaires.

Étiologie. — La cause de ces anévrysmes miliaires réside, d'après Charcot (1), dans une altération toute particulière des tuniques externes des vaisseaux capillaires, et qui est décrite par lui sous le nom de *périartérite diffuse*. Cette altération procède dans les vaisseaux de dehors en dedans, et ne se limite pas à une artériole en particulier, ou même à un département isolé de la circulation; mais elle tend au contraire à s'étendre à tout le système artériel. C'est pourquoi le docteur Liouville a pu constater à la fois des anévrysmes très-nombreux disséminés sur toute la rétine.

Cette affection de la rétine doit être excessivement rare, et les recherches ophthalmoscopiques que j'ai faites dans ce but sur les nombreux malades de Charcot, Vulpian et Auguste Voisin à la Salpêtrière, ne m'ont révélé aucune trace de cette affection.

Bibliographie. — Sous, *Annales d'oculistique*, 1865, t. LIII, p. 241. — Martin, *Atlas d'ophthalmoscopie*. Paris, 1866, p. 21. — Liouville, *Diathèse anévrysmale généralisée* (*Mémoires de la Société de biologie*, 1868); *De la coexistence des anévrysmes miliaires du cerveau avec des altérations vasculaires analogues généralisées*, thèse de Paris, 1870. — Bouchereau et Magnan, *Société de biologie*, 23 janvier 1869. — Larrieu, *Des hémorrhagies rétiniennes*, thèse de Paris, 1870, p. 79. — Galezowski, *Des anévrysmes miliaires*, etc. (*Recueil d'ophthalmologie*, Paris, 1874, juillet).

ARTICLE X

DÉCOLLEMENT DE LA RÉTINE.

La rétine reste, comme on le sait, en contact intime avec la choroïde, d'une part, et avec la membrane hyaloïdienne, de l'autre. Elle est fixée en arrière au nerf optique, et en avant, vers l'*ora serrata*, à la membrane hyaloïdienne, avec laquelle elle se soude complétement. Dans tout le reste de son trajet, la membrane nerveuse est libre de toute adhérence et n'est fixée à la choroïde que par une sorte de succion, étant d'autre part tendue et appuyée sur le corps vitré.

Un épanchement séreux ou sanguin qui se produirait entre la rétine et la choroïde, devra nécessairement éloigner ces deux membranes l'une de l'autre, et donner lieu à un *décollement de la rétine* (*detachment of the retina*).

Symptomatologie. — *Signes fonctionnels.* — 1. La maladie débute ordinairement d'une manière brusque, instantanée, sans qu'il y ait des signes précurseurs pouvant présager le mal. C'est ainsi que les malades s'aperçoivent par hasard qu'un œil est voilé en partie ou en totalité. Souvent cela arrive le matin, au moment du réveil, quelquefois après le repas, ou au moment où le malade a fait un effort quelconque. Ce trouble survient sans aucune douleur et sans que l'œil présente à l'extérieur un changement quelconque.

(1) Charcot, *Leçons sur les maladies des vieillards*, 2e série. Paris, 1869, p. 62.

Pourtant, si l'on interroge attentivement les malades, on trouve quelquefois des signes précurseurs qui apparaissent deux ou trois jours avant l'accident. Tantôt ce sont des éclairs ou étincelles, tantôt des mouches, ou une sorte de voile noir qui apparaît à certains moments de la journée à la partie supérieure ou inférieure du champ visuel.

2. La vision est dès le début excessivement affaiblie; une sorte de nuage épais, noir, et généralement assez limité, descend de la partie supérieure et interne du champ visuel et masque une partie même de la vision centrale. L'acuité visuelle est dès le début sensiblement affaiblie, les malades peuvent à peine compter les doigts. Mais ce symptôme n'est pas constant, et il peut arriver que le malade soit en état, souvent, de distinguer les caractères très-fins. C'est ainsi que nous avons donné nos soins, en 1870, avec M. le docteur Maurice Raynaud, à un malade âgé de quarante-neuf ans, atteint subitement d'un décollement de la rétine de l'œil droit, et qui pouvait lire le n° 1 de l'échelle typographique, quoique les lignes lui parussent en zigzag et les lettres irrégulièrement distribuées.

3. La difficulté de lire et de voir les objets fins dépend aussi bien souvent de ce que ces objets paraissent au malade comme brisés; les lignes sont en zigzag et les lettres dissociées et rompues par places.

Cette déformation des objets et des lignes est appelée *métamorphopsie ;* elle dépend des plis que forme la rétine dans la région de la macula.

Fig. 351. — Champ visuel dans le décollement de la rétine (œil gauche).

C'est pour cette même raison que les malades atteints de décollement de la rétine voient quelquefois tous les objets complétement défigurés ; les personnes qui passent dans les rues leur semblent bossues. Un de mes malades se plaignait de voir tous les objets et les personnes tellement difformes, qu'on ne pourrait, disait-il, en avoir une meilleure idée qu'en regardant les objets à travers un verre rempli d'eau. Souvent le malade ne voit plus qu'une moitié des objets, l'autre restant cachée dans une ombre épaisse.

4. Le champ visuel périphérique subit ordinairement de très-graves atteintes, il se perd totalement dans toute la partie qui se trouve diamétralement opposée à

celle qu'occupe le décollement ; et comme il arrive le plus souvent que c'est la partie externe et inférieure qui est décollée, il s'ensuit naturellement que la diminution du champ périphérique s'observe de préférence en haut et en dedans ; une ligne de démarcation le limite obliquement, en se perdant quelquefois dans une demi-ombre, comme le présente la figure 351. Cette figure peut pourtant changer de forme, et l'ombre noire devenir supérieure ou inférieure, externe ou interne, selon que le décollement occupera telle ou telle autre position.

5. Le *phosphène* ne peut être obtenu dans la région qui correspond au décollement de la rétine. Toute la portion, en effet, de la membrane nerveuse qui est décollée et éloignée de la choroïde ne peut plus ressentir la pression exercée avec le doigt, et le phosphène manque complétement.

6. La vision *irisée* et *colorée* s'observe quelquefois chez ces malades, comme nous avons eu l'occasion de l'observer un assez grand nombre de fois. Les malades voient, pendant les premiers jours de décollement, tous les objets colorés en bleu ou en violet ; quelquefois même, ce phénomène peut persister indéfiniment.

Signes ophthalmoscopiques.—L'exploration de la rétine au moyen de l'ophthalmoscope se fait à l'éclairage direct du miroir et à l'image renversée.

1. A l'éclairage direct, cet examen se fait de la manière suivante : La lumière du réflecteur ayant été projetée dans la pupille, on explore l'état des milieux réfringents en faisant exécuter à l'œil du malade des mouvements en haut et en bas, à droite et à gauche. On comprend que le fond de l'œil apparaîtra rouge partout où la rétine a conservé sa position normale ; tout au contraire, on l'apercevra blanchâtre, ou blanc grisâtre, recouverte de vaisseaux flottants, dès qu'on éclairera la région de la rétine décollée. En s'approchant davantage de l'œil malade, on pourra distinguer très-nettement une membrane blanchâtre flottant dans le corps vitré et qui n'est autre que la rétine décollée.

La rétine se trouve à l'état normal au foyer du cristallin et ne se voit point par l'éclairage direct ; là, au contraire, où elle est soulevée et détachée par le liquide épanché, elle se rapproche du cristallin et se laisse parfaitement voir par l'éclairage direct. Cette masse blanchâtre occupe le plus souvent la partie inférieure et externe du fond de l'œil, comme cela se voit sur la figure 352 ; quelquefois pourtant elle est placée directement en bas, en haut ou même en dedans.

Fig. 352. — Décollement de la rétine.

En faisant mouvoir l'œil dans diverses directions, on y remarque une sorte d'ondulation, de ballottement qui dépend du liquide contenu entre la rétine et la choroïde.

La surface de cette tumeur blanchâtre, fluctuante, est recouverte de vaisseaux, qui sont ceux de la rétine.

Souvent le corps vitré est rempli d'une certaine quantité de flocons noirs, sanguins ou fibrineux, qui proviennent de la rétine ou de la choroïde malades. Plus leur nombre est grand, plus ils masquent la rétine décollée, et rendent en conséquence le diagnostic difficile.

2. Le décollement rétinien pourra être reconnu d'une manière plus complète et plus précise par l'examen à l'image renversée. On commencera d'abord par examiner soigneusement l'état de la papille ; puis, en se dirigeant le long des vaisseaux vers les parties supérieures du fond de l'œil (image renversée), on retrouvera à une certaine distance la membrane nerveuse grisâtre, qui est sillonnée de stries blanches se dirigeant de la papille obliquement en dehors ou en dedans.

La partie décollée de la rétine apparaît ordinairement grisâtre, mais avec des nuances très-variées par places. Du côté de la papille elle se trouve limitée par un rebord assez bien limité, formant une ligne transversale plus blanche que le reste du décollement. En s'approchant de l'*ora serrata*, on voit des lobes plus ou moins nombreux et ondulés, séparés les uns des autres par des lignes blanches, opaques, qui correspondent aux plissements de la rétine. Ordinairement le décollement de la rétine s'étend jusqu'à l'*ora serrata ;* quelquefois, près de la papille, il se sépare en deux lobes, dont l'un est à droite et l'autre à sa gauche. C'est le décollement bilobaire.

3. La disposition des vaisseaux rétiniens sur la partie décollée mérite une attention toute particulière : au moment où ils montent sur la partie décollée et saillante de la rétine, ils deviennent tortueux, se recourbent et forment des crochets. C'est pour cette raison qu'on les voit tantôt s'arrêter au niveau du pli rétinien, se perdre au-dessous de ce même pli, et n'apparaître ensuite sur la partie décollée que dans une direction toute différente. Le coude que forme le vaisseau au niveau de la tache blanche est un signe très-précieux d'un décollement de la rétine, surtout dans le cas où le liquide épanché ainsi que la rétine décollée restent transparents et ne diffèrent pas par leur coloration des parties environnantes.

La coloration des vaisseaux qui se distribuent sur la partie décollée de la rétine est plus foncée qu'ailleurs, ce qui s'explique par l'effet optique du contraste des couleurs ; par places ils apparaissent comme voilés à travers la membrane nerveuse infiltrée et opalescente.

4. Il n'est pas rare de rencontrer des décollements rétiniens peu étendus, et où le liquide épanché ainsi que la rétine conservent une transparence parfaite. Dans ces cas le diagnostic devient difficile, et il n'y a que la disposition des vaisseaux en zigzag, au milieu de la rétine un peu voilée, qui permet de reconnaître la maladie. C'est alors que les symptômes accusés par le malade peuvent avoir une grande valeur, et si le champ visuel est aboli dans la partie correspondante à l'endroit où les vaisseaux présentent cette disposition irrégulière, le doute n'est plus permis.

5. Il arrive parfois que la partie décollée de la rétine se trouve déchirée dans un endroit quelconque de son étendue ; on verra alors à travers la déchirure les *vasa vorticosa* de la choroïde.

6. Au voisinage de la partie décollée, la rétine peut être couverte d'épanchements sanguins, ce qui est dû aux tiraillements et à la déchirure de quelques-uns de ses vaisseaux.

7. La papille elle-même se présente congestionnée, quelquefois elle est nuageuse, et infiltrée; dans d'autres cas, la rétine décollée et flottante, en se plaçant de-

vant la papille, empêche de la retrouver. Cela s'observe plus particulièrement dans des décollements très-étendus.

8. Il existe très-souvent près du bord interne de la papille une tache blanche semi-lunaire, qui n'est autre que le staphylôme postérieur. Il est le symptôme constant de la myopie, et comme le décollement se rencontre le plus souvent chez les myopes, on comprend facilement que ces deux affections se rencontrent très-souvent ensemble.

9. Le liquide épanché derrière la rétine est quelquefois tellement épais et opaque, qu'il rend toute la partie décollée complétement opaque et d'une couleur blanc grisâtre ou blanc bleuâtre. A mesure que le décollement augmente, le fond de l'œil devient de plus en plus trouble, et il peut même arriver que toute la membrane nerveuse soit détachée. Un décollement général qui ne tiendrait en arrière qu'au nerf optique et en avant au pourtour du cristallin, est appelé par de Graefe décollement *en entonnoir*.

10. Le décollement de la rétine s'étend toujours jusqu'à la partie périphérique du fond de l'œil, c'est pourquoi on doit toujours être très-circonspect dans le diagnostic, lorsqu'on aperçoit une membrane flottante et bien limitée dans le segment postérieur, et qui ne s'étend pas jusqu'à l'ora serrata. Ce corps flottant peut être occasionné soit par une exsudation fibrineuse ou par une tumeur.

Complications. — 1. *Flocons du corps vitré.* — Parmi les complications les plus fréquentes que l'on constate dans un décollement de la rétine, nous signalerons les *flocons du corps vitré*, au milieu desquels Desmarres, de Graefe et de la Calle ont vu quelquefois des cristaux libres de cholestérine ; ordinairement ils sont dus aux épanchements de sang et aux exsudations sous-rétiniennes qui arrivent dans le corps vitré à travers les parties déchirées de la membrane nerveuse.

2. *Iritis.* — A une période plus ou moins avancée de la maladie, l'irritation de la choroïde qui a amené l'épanchement séreux et le décollement peut se propager usqu'à l'iris, et donner lieu à une iritis. Elle a ordinairement une marche lente et est suivie d'une décoloration verdâtre et d'adhérences plus ou moins nombreuses à la capsule. Perrin a observé une simple paresse de l'iris et une dilatation inégale de la pupille sous l'action de l'atropine.

3. *Irido-choroïdite.* — L'inflammation de la membrane vasculaire peut prendre des proportions considérables et donner lieu à une irido-choroïdite très-grave, suivie au bout de quelque temps d'une atrophie du globe. J'ai vu le décollement rétinien être suivi d'un glaucome aigu.

4. *Cataracte.* — Le cristallin se trouble très-souvent dans un œil atteint de décollement rétinien ; la cataracte se forme alors assez rapidement et devient complète au bout de trois ou quatre mois. De Graefe a signalé cette complication surtout chez les individus jeunes ; c'est pourquoi on ne doit entreprendre l'opération de la cataracte que lorsqu'on se sera assuré, par l'examen des phosphènes, que la rétine n'est pas décolée.

5. Le décollement de la rétine se développe quelquefois chez les albuminuriques, et l'on trouve alors les signes de la rétine albuminurique.

6. Les apoplexies de la rétine plus ou moins étendues peuvent accompagner le décollement sans albuminurie.

Diagnostic différentiel. — Il n'est pas difficile de reconnaître un décollement de la rétine. Le début brusque de la maladie, une perte de la moitié du champ visuel avec absence de phosphène correspondant, et l'existence d'une membrane vasculaire blanche ou opaline flottant dans le corps vitré, n'en laissent aucun doute.

A l'examen ophthalmoscopique, un décollement rétinien partiel et limité, situé près de l'*ora serrata*, peut être tellement petit et si peu flottant, qu'il ressemblera beaucoup à une exsudation. On évitera l'erreur lorsque l'on constatera le rebord saillant de cette exsudation et les vaisseaux faisant un crochet. Un examen plus attentif permettra de découvrir les plis de la rétine ainsi que le flottement exécuté par cette membrane.

Mais le décollement de la rétine peut être occasionné par une tumeur intra-oculaire. Lorsque cette dernière aura pris un certain développement, on la reconnaîtra facilement par sa forme et sa couleur spéciale; au début, au contraire, on ne pourra la soupçonner que par les signes suivants : *a*, le début de la maladie sera lent; *b*, le décollement occupera une place irrégulière et ne s'étendra pas jusqu'à l'ora serrata; *c*, on constatera une exagération de tension intra-oculaire.

Marche et pronostic. — Cette affection a une marche très-variée. Le plus souvent et pendant longtemps elle reste stationnaire, mais au bout d'un certain temps l'épanchement séreux, augmentant en quantité, peut refouler la rétine de plus en plus et amener à la longue un décollement général.

Le plus souvent le décollement rétinien apparaît dans les parties déclives de l'œil; lorsqu'il apparaît dans la partie supérieure, on voit au bout de quelque temps le liquide épanché fuser entre la rétine et la choroïde, et descendre en bas. Il s'ensuit naturellement que la partie supérieure décollée en premier lieu est refoulée ensuite vers la choroïde et reprend sa position normale, pendant que la rétine se détache d'une manière définitive dans la partie inférieure.

Sous l'influence de congestion et d'irritation permanentes de la choroïde, on voit souvent, dans le courant de la maladie, la nutrition de l'œil tout entier s'altérer, et le globe de l'œil tantôt augmenter et tantôt diminuer de tension et de densité. Souvent il devient mou, pour reprendre au bout de quelque temps une densité normale.

Il est rare de voir la rétine décollée recouvrer complétement ses fonctions, ces faits existent néanmoins, comme on peut en juger par les observations rapportées par moi, Steffan, Rydel et d'autres auteurs. Pour ma part, j'en ai obtenu quatre fois la guérison plus ou moins complète.

Anatomie pathologique — Le décollement de la rétine est habituellement occasionné par un épanchement d'un liquide séreux entre cette membrane et la choroïde. Par suite d'un travail congestif prolongé et d'une altération *sui generis* des vaisseaux sécrétoires de la région ciliaire, il se produit une transsudation séreuse analogue à celle qu'on observe dans la pleurésie, la péricardite, etc. Ce liquide est ordinairement très-riche en matières coagulables ; il contient en outre des corpuscules sanguins, des cristaux de cholestérine et des cellules granulées de différente grandeur. Sichel a trouvé dans quelques cas un épanchement de nature gélatiniforme. Souvent on y trouve des globules de pus.

La rétine décollée subit des modifications sensibles : elle est ridée, plissée,

et vers la limite du décollement souvent adhérente à la choroïde, ce qui est dû à un travail inflammatoire : on trouve en effet, par places, sur la rétine, des épanchements de sang ; dans d'autres endroits, on y constate des déchirures plus ou moins étendues. Chez un malade que j'ai vu guérir de son décollement traumatique, la rétine a repris sa position normale, mais il est resté une exsudation blanchâtre très-large sur une partie de ce décollement ; ce qui prouve que la rétine n'a repris sa position qu'étant attirée par une exsudation adhésive.

Les éléments rétiniens subissent des modifications notables dans la partie décollée ; ils sont macérés dans le liquide épanché, gonflent et s'hypertrophient d'une manière très-sensible, comme on peut en juger par un cas, dont les recherches microscopiques ont été rapportées par le docteur Klebs (1). Dans un œil extirpé pour un staphylôme cornéen qui donnait lieu à des névralgies violentes, la rétine a été trouvée décollée. La couche des bâtonnets et des cônes était tellement hypertrophiée, que ces éléments mesuraient 15 millimètres. La figure 353 représente leur forme et leur volume approximatifs.

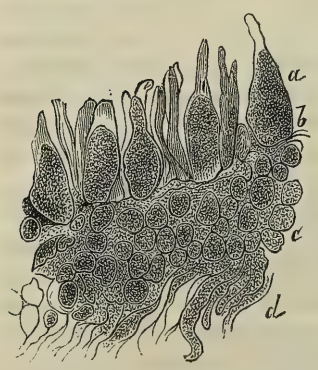

Fig. 353. — Hypertrophie des bâtonnets et des cônes dans une rétinite décollée (*).

Lorsque la rétine a été décollée sur une grande surface et qu'elle est restée très-longtemps dans cet état, elle ne tarde pas à subir une dégénérescence graisseuse des plus marquées; ses éléments s'atrophient en grande partie et sont remplacés par du tissu cellulaire épaissi ; les parois vasculaires deviennent épaisses et sclérosées.

Étiologie. — Le décollement de la rétine se rencontre le plus souvent dans les yeux myopes atteints de staphylôme postérieur et de sclérochoroïdite atrophique ou ectasique plus ou moins prononcés.

En étudiant les conditions particulières dans lesquelles se trouvent les yeux myopes, nous trouvons l'explication du mécanisme du décollement lui-même. La myopie ainsi que l'atrophie choroïdienne ont le plus souvent une marche progressive. Par suite de la pression constante exercée par les muscles de l'œil sur le globe, ainsi que de la tension accommodative, il y a accroissement progressif du diamètre antéro-postérieur, qui se fait aux dépens de la sclérotique ainsi que des membranes internes. Par suite de cette élongation de l'œil, les vaisseaux choroïdiens se distendent et s'amincissent de plus en plus, la sécrétion du cercle ciliaire devient anormale, le corps vitré se liquéfie et ne présente plus un appui assez solide pour supporter la rétine. Dans ces conditions, il suffit qu'un épanchement

(1) Klebs, *Anatomische Beiträge zur Ophthalmopathologie* (*Archiv f. Ophthalm.*, Bd. XI, Abth. II, p. 243).

(*) *a*, bâtonnets et cônes ; *b*, membrane limitante externe ; *c*, couche granuleuse externe ; *d*, couche intermédiaire.

séreux se produise entre la rétine et la choroïde pour que la première de ces membranes soit refoulée dans l'intérieur du corps vitré liquéfié.

Deux conditions sont donc nécessaires, selon moi, pour la production du décollement rétinien : la liquéfaction du corps vitré et l'épanchement séreux sous-rétinien ; l'une et l'autre, comme nous avons vu, se rencontrent habituellement chez les myopes, ce qui explique naturellement la fréquence très-grande de décollement dans ces yeux.

Parmi les causes prédisposantes aux épanchements intra-oculaires, il faut placer d'abord la distension continuelle des vaisseaux du cercle ciliaire ; ensuite les causes générales débilitantes, l'albuminurie et le rhumatisme en particulier. Je possède une observation des plus intéressantes d'un jeune homme soigné par Trousseau à l'Hôtel-Dieu, et qui fut pris d'un décollement de la rétine après plusieurs attaques de rhumatisme articulaire aigu, après une péricardite et une pleurésie séreuse.

Selon Cuignet, un certain nombre des décollements rétiniens sont occasionnés par des rétinites séreuses et dont les signes fonctionnels et ophthalmoscopiques sont ceux du décollement.

Les rétinites albuminuriques sont accompagnées assez souvent de décollement rétinien ; je l'ai vu aussi se produire à la suite de la syphilis (1). Zambaco (2) rapporte un fait analogue, recueilli dans la clinique de Desmarres père.

Les cysticerques du corps vitré et les tumeurs de la région ciliaire amènent, à une certaine période de leur évolution, un décollement partiel ou total de la rétine.

Les blessures de la sclérotique, surtout à la région ciliaire, les corps étrangers dans l'œil, et une irido-choroïdite, sont suivis aussi d'un décollement de la rétine.

On comprend facilement que le décollement n'est point la conséquence d'une traction exercée par les exsudations du corps vitré sur la rétine, comme le pensent à tort quelques auteurs (*décollement par attraction ?*) ; mais il est dû à l'altération de nutrition intra-oculaire, ramollissement du corps vitré et prédisposition à l'hypersécrétion du cercle ciliaire.

Le décollement de la rétine peut aussi se déclarer à la suite d'un coup porté directement sur l'œil, et il y a alors un épanchement de sang. Nous avons vu un fait analogue qui s'est terminé par la guérison complète.

Traitement. — L'affection qui nous occupe actuellement est une des plus graves qui puissent atteindre l'œil ; la rétine une fois décollée est devenue flottante, il n'y a plus de moyen rationnel et pratique pour ramener cette membrane à sa position normale.

La science possède pourtant quelques faits rares de guérison, entre autres ceux de Rydel, Steffan, Niemetschek et de moi ; mais il faut avouer que sur le nombre considérable de décollements, quelques cas de guérison ne peuvent constituer qu'une rare exception. Dans les cas traumatiques, la cause ayant été écartée, le

(1) Galezowski, *Du diagnostic des maladies des yeux par la chromatoscopie rétinienne*. Paris, 1868, p. 200.

(2) Zambaco, *Des affections nerveuses syphilitiques*. Paris, 1862, p. 387.

traitement antiphlogistique et dérivatif réussit quelquefois à arrêter le mal et à amener, au bout de quelque temps, la guérison.

Sichel a tenté, le premier, d'évacuer le liquide épanché, mais sans grand résultat.

Après lui de Graefe (1) a cherché à arrêter le progrès de la maladie en établissant une communication entre la poche sous-rétinienne et le corps vitré. Les résultats de cette opération ont été quelquefois assez satisfaisants pour qu'on ait eu le droit de la tenter. Sur cinquante malades opérés par lui, dans plus de la moitié des cas, une amélioration immédiate a été obtenue; la guérison complète et durable n'a pu être constatée que chez quatre malades.

Voici en quoi consiste l'opération de ponction pratiquée par de Graefe : Après avoir exploré préalablement l'œil avec l'ophthalmoscope et précisé exactement la position occupée par le décollement, on ponctionne la sclérotique du côté interne, à 8 ou 10 millimètres de la cornée, avec une aiguille à double tranchant dont le col est assez gros pour tenir pendant l'opération la plaie bouchée. Arrivé dans l'œil à 12 millimètres de profondeur, on dirige l'aiguille vers le décollement, et par un mouvement de haut en bas et d'avant en arrière, on cherche à la dilacérer, et l'on retire brusquement l'aiguille.

Bowman (2) procède à cette même opération d'une façon différente. Après avoir fixé l'œil avec une pince, il traverse la sclérotique du côté du décollement au moyen de deux aiguilles à une certaine distance l'une de l'autre. Leurs pointes sont dirigées vers le même point de la rétine, et le chirurgien cherche ensuite, en les écartant, à dilacérer le plus largement possible la rétine décollée. Les ponctions sont faites dans un espace de 7 à 13 millimètres de la cornée, et dans l'intervalle des muscles droits.

Les résultats définitifs obtenus par ce traitement ne sont pas toujours satisfaisants, et, d'après Pagenstecher, il y a à craindre des ophthalmies internes pouvant se terminer par la perte de l'œil, comme cela lui est arrivé à plusieurs reprises.

Je pense pourtant que les accidents rares qu'on a observés ne doivent point nous arrêter à pratiquer une opération qui peut amener une amélioration temporaire, et quelquefois même la guérison.

Fig. 354. — Couteau de Galezowski.

Cette opération peut être facilement exécutée à l'aide d'un couteau à double tranchant et ayant une petite rainure, instrument que j'ai fait exécuter par M. Galante (fig. 354). On fait la ponction de la sclérotique à la limite postérieure du décollement, et on maintient l'instrument sur place, en lui imprimant quelques légers mouvements de rotation.

Dès qu'on verra une certaine quantité de liquide sortir, on retirera l'instrument et l'on appliquera sur l'œil des compresses d'eau fraîche ou même un sac de peau de baudruche rempli de glace.

(1) De Graefe, *Archiv für Ophthalmolog.*, 1863, Bd. IX, Abth. II, p. 85.
(2) Bowman, *Ophth. Hosp. Rep.*, 1866, p. 133, n° 19.

Quant à l'usage des trocarts spéciaux et fins pour cette opération, comme cela est recommandé par quelques auteurs, je ne pense pas qu'on doive raisonnablement accepter cette pratique. Par ce moyen, on a d'abord beaucoup de peine à percer la sclérotique, et puis on ne fait ainsi que vider le liquide, qui se reproduit tout de suite, et la maladie revient au même point qu'avant l'opération.

Depuis plus de trois années, j'ai fait des excisions de l'iris dans le décollement de la rétine, et je crois que cette opération est capable d'arrêter le progrès de la maladie, mais il faut que l'iris soit excisé au voisinage de la partie décollée. Poncet préconise ce même procédé.

Bibliographie. — De Graefe, *Notiz über die Ablösung der Netzhaut von Choroïdea* (*Archiv f. Ophthalm.*, 1854, Bd. I, Abth. I, p. 262; et *ibid.*, Bd. III, Abth. II, p. 391 et 394). — Sichel, *Épanchements sous-choroïdiens*, dans *Iconographie ophthalmologique*, p. 499. — Poland, *Décollement de la rétine, excision de l'œil* (*Med. Times and Gaz.*, 18 mai 1861). — Fano, *Décollement traumatique de la rétine* (*Gaz. des hôpitaux*, 1863, n° 141). — Galezowski, *Recherches ophthalmoscopiques sur les maladies de la rétine et du nerf optique*, 1863, p. 23. — Lavagne, *Traitement chirurgical du décollement de la rétine*, thèse de Paris, 1864. — Rydel, *Ueber die Punktion der Netzhaut* (*Wien. med. Wochenschr.*, 1865, n° 16); *Heilung einer Netzhaut-Ablösung durch Punction* (*Oest. med. Jahrb.*, 1866, p. 40). — Walton, *Detachment of the retina : the causes and the treatment* (*Med. Times and Gaz.*, 22 sept. 1866). — Saemisch, *Zur Ætiologie der Netzhaut-Ablösung* (*Archiv f. Ophthalm.*, 1866, Bd. XII, Abth. I, p. 111). — Noyes, *Cases of sub-retinal effusion puncture* (*Transactions of the American ophthalmol. Society*, New-York, 1866, p. 36). — Niemetschek, *Réapplication complète d'un décollement de la rétine* (*Prag. Viertelschr.*, 1867, XXIV, p. 34). — Cuignet, *Quelques observations sur le décollement de la rétine* (*Recueil d'ophthalmologie*, Paris, 1874, juillet, p. 327.

ARTICLE XI

ALTÉRATIONS DE LA MACULA.

Les altérations de la fosse centrale de la rétine présentent une gravité tout exceptionnelle, à cause de l'affaiblissement ou de l'abolition même de l'acuité visuelle, quoique par leur nature ces altérations ne diffèrent pas beaucoup de celles qui envahissent d'autres parties de la membrane nerveuse. Mais la structure de la macula étant plus délicate et ne se composant en réalité que d'éléments nerveux essentiels de la vision, on comprend que les moindres désordres qui se produiraient dans cette région amèneront une perturbation de la vue beaucoup plus grande que les altérations de toutes les autres portions de la rétine.

Il n'est pas toujours facile de reconnaître les altérations de la macula, surtout à leur début ; cette difficulté tient à la position de la fosse centrale dans le pôle postérieur de l'œil, qui se trouve toujours masqué par le reflet de la cornée. Mais en suivant les indications que nous avons développées plus haut, on arrivera à vaincre les difficultés, surtout si la pupille a été préalablement dilatée.

Le diagnostic de ces altérations devient encore plus facile lorsqu'on prend en considération les signes fonctionnels qui s'y rattachent plus spécialement.

Examinons successivement tous ces symptômes, et voyons ce qu'il y a de pathognomonique dans les maladies de cette région :

Symptomatologie. — 1. *Scotome central.* — Le malade s'aperçoit habituellement d'une tache plus ou moins foncée, plus ou moins large, qui se place con-

stamment sur l'objet qu'il veut regarder. Cette tache est tantôt pâle, blanchâtre, presque transparente ; tantôt elle est rouge ou tout à fait noire. Ses contours sont assez nettement accusés, et le malade peut dessiner sa forme exacte. Quelquefois elle est ronde ; dans d'autres cas, elle a une forme carrée, triangulaire ou échancrée. Ordinairement elle est fixe et ne se déplace point.

Un fait particulier s'observe dans ce scotome : c'est qu'il est d'autant plus grand qu'on regarde au loin, et qu'il diminue de volume à mesure qu'on le voit de plus près. Il n'y a que les affections de la macula ou certaines formes d'atrophie commençante de la papille qui peuvent donner lieu à de pareils troubles.

Par suite de cette altération, le malade a souvent de la peine à trouver les petits objets vers lesquels il veut diriger ses yeux. En regardant de côté, il les voit bien ; mais dès qu'il veut les prendre et qu'il arrête l'œil sur ces objets, il ne les retrouve plus. Bien entendu, ce fait ne se remarque que chez les personnes dont l'autre œil est tout aussi faible.

Je connais un malade, le prince L..., qui, à la suite d'une exsudation large de la macula gauche et d'atrophie choroïdienne de la macula droite, ne peut rien regarder ni voir avec précision. Il marche et se conduit dans les rues facilement ; mais dès qu'il fixe les yeux sur quelque chose, qu'il cherche par exemple le numéro de sa maison, il a la plus grande peine à le trouver : souvent il a déjà dépassé la sienne, quand le numéro de la maison lui apparaît sur le côté ; il le cherche de nouveau, et de nouveau il ne le retrouve pas.

2. *Métamorphopsies.* — Les exsudations qui se déclarent entre la rétine et la choroïde, et les atrophies choroïdiennes de la macula, soulèvent par places la rétine, et produisent des troubles particuliers dans la vue, que nous appelons métamorphopsies. Les objets paraissent défigurés, tordus ; les lignes droites paraissent courbes ou en zigzag ; les lettres sont brisées et interrompues par places (voy.



Fig. 355. — Déformation des caractères et des lignes droites.

fig. 355). Un de mes malades se plaignait de ce qu'il ne voyait aucun objet droit ; sa canne droite, qu'il portait depuis longtemps, lui paraissait munie d'une crosse. En allant à la halle pour chercher des provisions, il était tout étonné de prendre les bottes de radis, par exemple, pour des bottes de carottes.

Ces symptômes sont pathognomoniques des maladies de la macula. On observe,

il est vrai, de pareils phénomènes dans les décollements de la rétine; mais dans ce dernier cas la métamorphopsie est due au soulèvement de la rétine dans la macula, produisant là une sorte de pli qui brise l'image.

3. *Perte subite de la vision centrale.* — Les affections de la macula se déclarent le plus souvent d'une manière brusque, et les malades accusent une perte subite de la vision centrale. Si le malade regarde un objet avec l'œil affecté, il aperçoit ses bords et ses contours sans distinguer le centre. Cela s'observe surtout dans les apoplexies qui se déclarent, soit isolément dans la macula, soit dans les rétinites albuminuriques.

Il est digne de remarque que la rétinite albuminurique peut durer des mois entiers sans amener des troubles de la vue et sans que le malade s'en doute ; mais il suffit qu'un épanchement survienne dans la macula pour que la vue se perde, et c'est alors seulement que le malade viendra consulter.

L'hémorrhagie survient quelquefois la nuit, dans la macula d'un seul œil, pendant que l'autre reste intact; l'affection peut passer inaperçue pendant quelque temps, comme l'avait remarqué Métaxas.

Dans les affections syphilitiques, la vue centrale se perd souvent aussi instantanément par suite d'une exsudation de la macula. Tout au contraire, les atrophies choroïdiennes de cette région qui se développent chez les myopes marchent ordinairement lentement, et le trouble de la vue s'accuse progressivement et petit à petit.

4. *Dyschromatopsie pathologique.* — La perversion de la faculté chromatique s'observe aussi chez quelques personnes qui présentent des altérations dans la région de la macula. Ce phénomène est dû à l'altération des cônes qui entrent en grande partie dans la composition de cette région; et comme ce sont des éléments essentiels de la perception colorée de l'œil, on comprend aisément que leur désorganisation entraîne des troubles du sens chromatique. L'observation m'a démontré pourtant que pour que la cécité des couleurs existe, il faut que l'altération occupe une certaine étendue de la rétine. Un de mes malades, atteint d'atrophie choroïdienne et d'exsudations de la macula, ne pouvait distinguer le rouge carmin du jaune, et le vert lui paraissait jaune. D'autres malades reconnaissent cependant les couleurs des numéros 10 et 15 de mon échelle chromatique, mais ils confondent les nuances secondaires (n°s 5 et 1) et les couleurs composées.

Différentes variétés d'altérations de la macula. — Les signes fonctionnels ne peuvent que nous faciliter le diagnostic, mais on ne pourra en définitive statuer sur la nature de la maladie qu'après avoir examiné l'œil à l'aide de l'ophthalmoscope.

Différentes altérations peuvent produire des signes analogues à ceux que nous venons de signaler : les unes sont primitivement développées dans la membrane nerveuse, les autres n'envahissent cette dernière qu'après avoir préalablement altéré la choroïde. Voici les maladies les plus fréquentes de la macula :

A. **Apoplexies de la macula.** — Habituellement les épanchements sanguins, qui occupent la région de la *macula*, proviennent d'un vaisseau capillaire quelconque, rompu au voisinage de cette région. Il se passe alors des phénomènes très-variés selon la quantité de sang épanché et les couches de la rétine qu'il va atteindre. Bien souvent le sang épanché s'étale entre la membrane hyaloïdienne

et la limitante interne; là il se creuse une sorte de loge, et recouvre en entier la fosse centrale de la rétine. Avec les mouvements de l'œil, on voit, dans ces cas, la tache rouge ou blanc rosé se déplacer légèrement, ce qui prouve d'une manière irréfutable que le sang se trouve au devant de la rétine.

Les épanchements de sang de la *macula* sont quelquefois très-petits, et n'occupent qu'un point très-limité de la fosse centrale. L'examen ophthalmoscopique est, dans ces cas, bien souvent difficile, et l'on y constate à peine une petite rougeur. Il n'y a que l'examen des signes fonctionnels qui permet d'établir alors un diagnostic certain.

C'est dans des hémorrhagies de la *macula* qu'on voit souvent toute la partie qui entoure le point primitivement atteint, recouverte d'une sorte d'infiltration séreuse, s'étendant jusqu'à la papille. L'existence de cette infiltration séreuse, dans le cas d'une perte de la vision centrale survenant brusquement, doit nous faire penser à l'existence de l'épanchement sanguin. Le fait rapporté par Boves (1) peut en servir d'exemple. On trouvera un fait analogue reproduit dans notre *Atlas ophthalmoscopique.*

B. **Exsudations de la macula.** — Elles peuvent présenter de même que les épanchements une étendue plus ou moins grande, et atteindre la vue proportionnellement à leur extension. Les exsudations de cette région se développent très-souvent sous l'influence de la cause syphilitique, comme il m'a été permis de l'observer un certain nombre de fois. Quelquefois elles ne sont que le signe précurseur des rétino-choroïdites syphilitiques graves. Elles peuvent occuper à la fois toute l'étendue de la partie postérieure de cette membrane, et alors le trouble visuel devient beaucoup plus accentué.

C. **Atrophies choroïdiennes.** — Les atrophies choroïdiennes envahissent la macula de deux façons : ou bien la maladie est généralisée dans la choroïde et s'étend successivement vers la région de la macula, ou bien elle ne survient que d'une manière spontanée et isolément dans cette région. Cette dernière forme survient surtout chez les myopes, et acquiert une marche progressive.

D. **Blessures et corps étrangers.** — Les blessures et les contusions de la partie antérieure du globe sont suivies assez souvent de désordres plus ou moins graves dans l'hémisphère postérieur, et ces désordres se produisent par contre-coup. Ce sont des déchirures de la choroïde et de la rétine qui forment des taches irrégulières dans la macula sous des cercles blancs autour d'elle, comme j'ai eu l'occasion de l'observer à plusieurs reprises. Le docteur Caillet, de Strasbourg (2), en a rapporté des faits analogues.

Les corps étrangers peuvent traverser le globe de l'œil de part en part et se loger dans la macula. Un cas analogue s'est présenté à mon observation en 1870 sur un malade qui souffrait depuis six mois par suite d'un éclat de capsule. En l'examinant avec le professeur Richet, nous avons pu découvrir la présence d'un corps étranger dans l'intérieur de l'œil. J'ai fait en conséquence l'énucléation de l'œil, et en le disséquant en présence des docteurs Paul, de Boys (de New-York), Sesto-Durand et Daguenet, j'ai pu découvrir dans la macula une tumeur blanche gélatiniforme, au milieu de laquelle nous avons trouvé le corps étranger.

(1) Boves, thèse de Paris, 1862.
(2) Caillet, *Des ruptures isolées de la choroïde*, thèse de Strasbourg, 1867.

E. Décollement de la rétine. — Nous avons déjà dit, dans l'article précédent, que le décollement de la rétine s'étend le plus souvent vers la région de la macula ; ou du moins les tiraillements que la rétine ressent dans cette région la rendent plissée et boursouflée, ce qui donne lieu à des signes fonctionnels propres aux affections de la macula. Pour éviter l'erreur de diagnostic, on fera donc bien de rechercher toujours, dans le cas de métamorphopsie, s'il n'y a pas de décollement de la rétine.

F. Pigmentation de la macula. — J'ai rencontré quelquefois des taches et amas pigmentaires à la partie centrale de la fovéa ou dans des régions voisines ; mais rarement dans ces cas la vision est abolie, elle n'est que voilée. Dans un cas, j'ai trouvé, avec la pigmentation miliaire, un scotome annulaire autour du point de fixation.

Pronostic. — Il est en général très-sérieux, à cause de la ténuité extrême de cette membrane, qui se détruit et se désorganise d'une manière plus ou moins marquée. Il faut dire cependant que certaines apoplexies et les exsudations elles-mêmes peuvent guérir sans les moindres traces, comme j'ai eu l'occasion d'en observer plusieurs exemples. Les atrophies choroïdiennes sont ordinairement chroniques, et aucun traitement ne peut arrêter leur marche.

Traitement. — Il ne diffère en rien de celui des affections analogues observées dans d'autres portions de la rétine, et nous ne pouvons mieux faire que de renvoyer le lecteur aux affections apoplectiques ou exsudations de la rétine, où nous avons exposé longuement la thérapeutique de ces maladies.

Bibliographie. — Schirmer, *Ueber Blendung der Macula lutea* (*Archiv f. Ophthalm.*, 1866, Bb. XII, Abth. I, p. 261).— De Graefe, *Ueber centrale recidivirende Retinitis* (*Archiv f. Ophthalm.*, Bd. XII, Abth. II, p. 211). — Galezowski, *Choroïdites atrophiques généralisées ou localisées dans la macula* (*Du diagnostic des maladies des yeux par la chromatoscopie rétinienne*. Paris, 1868, p. 203). — Ed. Jaeger, *Hand-Atlas*. Wien, 1860, p. 152.

ARTICLE XII.

TUMEURS DE LA RÉTINE.

Les tumeurs de la rétine ont été décrites ordinairement sous les dénominations variées de *cancer médullaire*, d'*encéphaloïde*, de *fongus hématode;* d'après Virchow, elles ne constituent que deux principales variétés appelées *gliomes* et *gliosarcomes*. La première de ces variétés appartient à la rétine et la seconde à la choroïde. L'une et l'autre ne peuvent être reconnues au début qu'au moyen de l'examen microscopique. Quant à l'examen ophthalmoscopique ou celui fait à l'œil nu, il ne peut nous renseigner sur l'existence d'une tumeur maligne au début. Mais avec le développement du mal et les désordres ultérieurs qu'il entraîne, on peut facilement savoir à quelle forme on a affaire.

Symptomatologie. — Les signes de cette affection ne sont pas difficiles à saisir ; pourtant, au début, l'aspect extérieur de l'œil ne présente rien de particulier, il paraît complétement sain. Le malade ne se plaint point de douleurs, ni de rougeur, et il n'y a que le trouble de la vue plus ou moins prononcé, qui éveille l'at-

tention du chirurgien ; à une période plus avancée, il y a des élancements très-forts et fréquents dans l'œil.

La pupille reste d'abord pendant un certain temps tout à fait normale; mais, à mesure que l'affection se répand et gagne les nerfs ciliaires, elle se dilate et devient immobile. A ce moment, si l'on examine attentivement le fond de l'œil, on aperçoit un reflet particulier, grisâtre ou jaune blanchâtre, situé très-profondément derrière le cristallin. L'œil, en effet, est chatoyant, réfléchit fortement la lumière, et pourrait faire croire à la présence de collections purulentes dans le corps vitré.

A mesure que la tumeur prend du développement, elle tend à se rapprocher en avant et repousse le corps vitré et le cristallin vers la cornée. L'augmentation de la tumeur ne peut pas se faire longtemps sans amener une augmentation du contenu de l'œil, qui exerce une pression sur les nerfs ciliaires et les paralyse. Il y a alors tous les signes propres aux affections glaucomateuses, tels que dureté de l'œil, engorgemen tdes vaisseaux sous-conjonctivaux, dilatation et immobilité de la pupille. Avec le développement de la maladie, la vue se trouble de plus en plus et se perd totalement.

Signes ophthalmoscopiques. — On a rarement l'occasion d'examiner les tumeurs rétiniennes à leur début; c'est pourquoi les signes ophthalmoscopiques ne sont encore qu'incomplétement étudiés. Nous avons eu l'occasion d'observer deux cas très-intéressants de cette maladie dès le début, et voici les signes ophthalmoscopiques qu'il nous a été possible de constater.

Premier fait. — Cette affection débuta par des taches disséminées, sur une malade du docteur Vigla, dont j'ai eu l'occasion d'observer l'œil pendant la vie et de vérifier le diagnostic après la mort. En examinant l'œil gauche de cette malade avec l'ophthalmoscope, en présence des docteurs Vigla et Dolbeau, nous avons pu constater l'existence de taches arrondies, bien circonscrites, et ayant une couleur rosée mate, légèrement ombrées vers leurs bords. Elles se trouvaient situées sur le trajet des artères, dont le calibre était tellement développé, qu'elles avaient un volume quatre fois plus gros que les plus grosses veines de la rétine. Le développement aussi considérable des artères, la forme circonscrite des taches rouges grisâtres, de même que la couleur elle-même, ne permettaient point de les confondre avec des apoplexies. On pourra juger de cette différence par une figure reproduite dans notre atlas, d'après nature.

Deuxième fait. — Chez une fille de sept ans j'ai pu constater des taches nombreuses, rondes, blanches, très-bien circonscrites, développées sur toute la rétine, dont une portion était décollée. Peu à peu le fond de l'œil fut rempli de la masse cancéreuse, et l'énucléation que j'ai pratiquée démontra en effet la présence des éléments gliomateux. Deux mois après l'opération survint une récidive, l'orbite s'était remplie de masses cancéreuses, ce qui nécessita une extirpation complète de tout le contenu de l'orbite. Cette dernière opération fut pratiquée par le professeur Richet, à l'Hôtel-Dieu; malheureusement, elle était suivie d'une autre récidive.

Le reste de la rétine ne paraît pas, pendant un certain temps, sensiblement affecté, il n'y a que la papille qui se trouve infiltrée. D'après de Graefe, il y a quelquefois de l'infiltration séreuse dans toute la rétine. Dans un cas de gliome malin de

la rétine, rapporté par Szokalski (1), le docteur Jodko, de Varsovie, a pu distinguer au début de la maladie deux élevures blanchâtres situées de chaque côté de la papille.

A mesure que ces petites tumeurs augmentent, elles s'avancent dans le corps vitré, envahissent en même temps toutes les couches de la rétine, s'approchent de la choroïde, et y provoquent une sorte d'inoculation et un développement de petits nodules analogues.

A ce moment, le fond de l'œil tend à changer d'aspect et de couleur et reflète une teinte uniforme blanc jaunâtre ou grisâtre, qu'on peut même apercevoir à l'œil nu, derrière la pupille.

Il arrive bien souvent que la rétine se détache à ce moment sur une étendue plus ou moins grande, comme cela avait été observé dans quelques faits rapportés par le docteur Hirschberg et par moi, mais ce fait n'est point constant.

A mesure que la tumeur augmente, elle tend de plus en plus à refouler le corps vitré en avant; bientôt l'augmentation du contenu de l'œil amène une distension de sa coque et l'augmentation de la tension intra-oculaire. On voit alors l'œil devenir dur, la pupille se dilater et rester immobile; la chambre intérieure diminuer d'étendue, les vaisseaux sous-conjonctivaux devenir tortueux et gorgés de sang. Si l'on ajoute à ces symptômes l'insensibilité de la cornée et les douleurs, on trouvera tous les signes d'un glaucome secondaire.

Les tumeurs cancéreuses de la rétine tendent à envahir successivement tous les tissus qu'elles rencontrent; en arrière, elles se propagent le long du nerf et peuvent atteindre le chiasma et le cerveau. En se portant en avant dans l'œil, elles peuvent perforer la partie antérieure de la sclérotique et se porter ensuite au dehors.

Avec la perforation, on voit habituellement apparaître une sorte de suppuration, et souvent même des hémorrhagies spontanées. L'œil augmente de volume ; par places, il devient bosselé et se couvre d'une sorte de tumeur noire staphylomateuse; on remarque une gêne dans ses mouvements par suite de la saillie que fait la tumeur, soit sur le côté, soit en arrière de l'œil.

Diagnostic différentiel. — 1. Au début, lorsque les tumeurs rétiniennes forment des nodules blanchâtres, on pourrait les confondre, soit avec des exsudations, soit avec des taches hémorrhagiques. Mais les contours tranchés et bien circonscrits, de même que le développement extrême des artères, ne laisseront pas de doute sur la nature du mal.

2. Un large décollement peut simuler une tumeur de la rétine, d'autant plus facilement que ces deux affections peuvent exister simultanément ; mais l'existence d'une tumeur avec décollement est accompagnée d'une dureté très-grande de l'œil et d'élancements très-violents, ce qu'on n'observe pas dans un simple décollement.

3. Une irido-choroïdite traumatique ou phlegmoneuse spontanée peut donner lieu à l'apparition du pus dans le fond de l'œil, simulant une tumeur intra-oculaire. On ne peut reconnaître l'affection inflammatoire que par la diminution de la densité du globe de l'œil, comme dit Desmarres père. Ce signe n'est pourtant pas absolu, et l'on peut voir des gliomes qui sont suivis, au bout de quelque temps,

(1) Szokalski, *Gliome malin de la rétine* (*Annales d'oculist.*, 1867, t. LVII, p. 182).

d'atrophie de l'œil. Dans ce cas, on établira le diagnostic par l'ensemble des signes, ainsi qu'en prenant en considération les indications étiologiques.

Anatomie pathologique. — Les gliomes et gliosarcomes se rapprochent complétement de tumeurs analogues situées dans le cerveau. Le gliome est caractérisé, d'après Virchow, par une hypertrophie du tissu cellulaire affectant la forme d'une tumeur et occupant primitivement les couches externes de la rétine. Le gliosarcome ne diffère de la précédente forme que par le volume des cellules morbides. Ainsi, dans le gliome, les cellules morbides et leurs noyaux ne doivent pas dé-

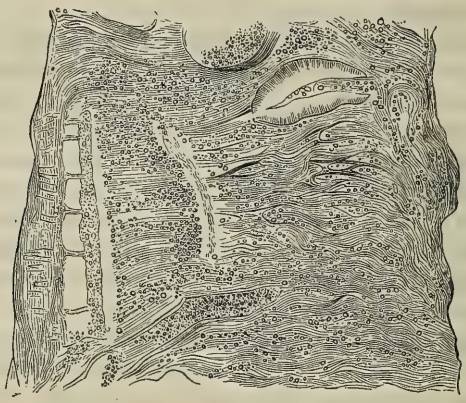

Fig. 356. — Gliosarcome. Tumeur de la rétine.

passer les dimensions des éléments normaux de la couche granuleuse; tout au contraire, les cellules du gliosarcome sont plus volumineuses, fusiformes, leurs noyaux fortement développés et quelquefois multiples (fig. 356). L'une et l'autre de ces tumeurs se ramollissent et se vascularisent avec le temps. Plusieurs branches artérielles qui aboutissent aux tumeurs sont développées outre mesure, et souvent il y a une dilatatation anévrysmale, comme cela a été remarqué dans un cas par Hirschberg et dans un autre cas par moi. Dans mon observation, la tumeur analogue existait dans le cerveau et dans les pédoncules cérébelleux. Dans un cas rapporté par Métaxas, la tumeur était constituée en grande partie par les myélocytes.

Étiologie. — Les gliomes de la rétine s'observent le plus souvent chez les très-jeunes enfants, entre deux ans et dix ans. Lerche et Sichel les ont vus se produire chez quatre et même une fois chez sept enfants de la même famille, ce qui indiquerait une prédisposition héréditaire; quelquefois même ils envahissent les deux yeux à la fois. Les gliosarcomes peuvent se montrer chez les adultes tout aussi fréquemment que chez les enfants.

Durée et pronostic. — Le pronostic est excessivement grave, en raison de la tendance à la propagation de la maladie, non-seulement à l'œil tout entier, mais aussi au cerveau. La durée de l'affection est de deux à trois ans; elle récidive très-souvent après l'opération, et selon Holmes et Coste, la durée de la vie après l'opération a été, en moyenne, de treize mois et demi.

Traitement. — Nous ne possédons aucun moyen capable d'arrêter le progrès

de la maladie; l'extirpation totale du globe est la seule méthode rationnelle à laquelle on doive avoir recours.

Ici deux méthodes opératoires peuvent être mises en pratique : ou l'énucléation du globe de l'œil par la méthode de Bonnet (de Lyon) et sans que la capsule oculo-palpébrale soit entamée, ou l'extirpation de l'œil avec les muscles, le tissu cellulaire de l'orbite, etc.

A. *Énucléation de l'œil par la méthode de Bonnet* (de Lyon). — Ce chirurgien a été le premier qui a indiqué, en 1841, de la manière la plus explicite, comment il faut procéder pour enlever l'œil sans qu'aucun vaisseau soit intéressé et sans qu'on pénètre dans les graisses de l'orbite (1).

Instruments. — Pour pratiquer l'énucléation de l'œil d'après la méthode de Bonnet (de Lyon), on doit se munir des instruments suivants : un blépharostat

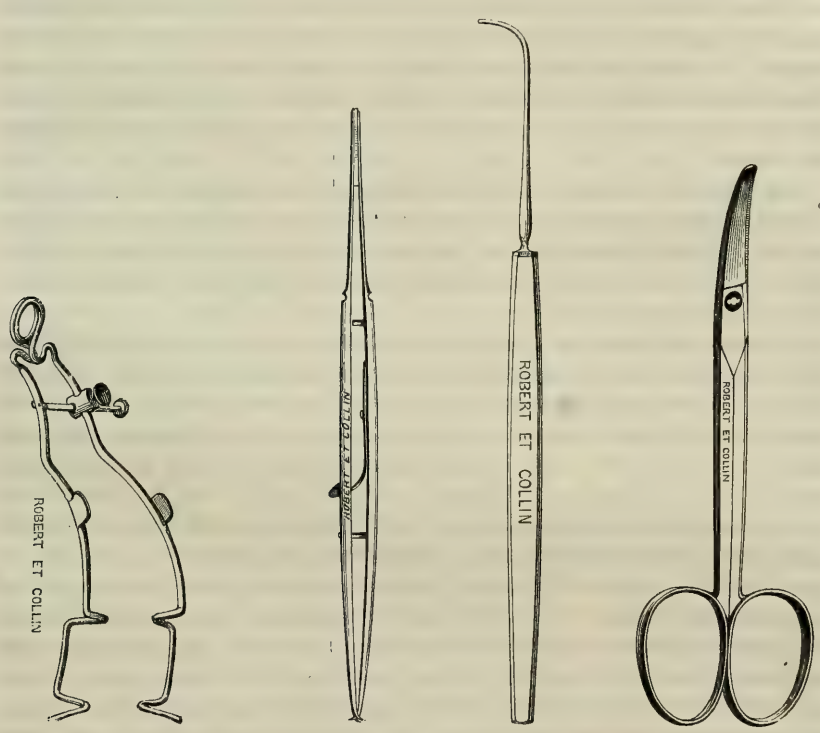

Fig. 357. Fig. 358. Fig. 359. Fig. 360.

Fig. 357 à 360. — Instruments pour l'énucléation de l'œil (*).

(fig. 357) solide, ou deux élévateurs pleins pour écarter les paupières; une pince à fixer (fig. 358); un crochet mousse à strabisme (fig. 359); une paire de ciseaux

(1) Bonnet, *Traité des sections tendineuses et musculaires*. Lyon, 1841, p. 322.

(*) Fig. 357. Blépharostat. — Fig. 358. Pince à fixer. — Fig. 359. Crochet mousse pour le strabisme. — Fig. 360. Ciseaux courbes.

courbes sur le plat, de grandeur moyenne et à pointe émoussée (fig. 360); quelques petites éponges, de la charpie, une bande, etc.

Manuel opératoire. — Le malade étant couché sur un lit et anesthésié au moyen du chloroforme, on saisit de la main gauche un repli de la conjonctive tout près de la cornée et à son bord interne, puis avec les ciseaux on coupe la conjonctive d'abord dans la région de l'insertion du muscle droit interne, puis on prolonge cette incision circulairement tout autour de la cornée. La conjonctive une fois détachée, on introduit le crochet à strabisme dans le fond de la plaie et au-dessous du muscle droit interne, que l'on coupe comme dans l'opération du strabisme. Ce même crochet est ensuite engagé sous les deux autres muscles, le droit inférieur et supérieur, qui sont aussi coupés à leur tour. On laisse le muscle droit externe non coupé jusqu'à la fin de l'opération, et l'on glisse immédiatement les ciseaux courbes, fermés, dans la direction du muscle droit interne. On décolle partout la capsule et l'on arrive rapidement au nerf optique, qu'on coupe avec les ciseaux. Ce moment de l'opération achevé, il ne reste plus qu'à luxer l'œil avec deux doigts de la main gauche portés derrière le globe, et l'on achève la section des muscles obliques et du droit externe au moment où l'œil se trouve attiré hors de l'orbite.

Cette opération achevée, il n'y a ordinairement que très-peu de sang, qui est arrêté facilement par un jet d'eau fraîche versé pendant quelques minutes dans le fond de l'orbite, le pansement est très-simple : on rapproche les bords des paupières et on les recouvre avec une petite compresse et un peu de charpie, que l'on fixe avec une bande de toile.

Quelques chirurgiens préfèrent arrêter l'hémorrhagie au moyen des boulettes de charpie introduites pour vingt-quatre ou quarante-huit heures dans le fond de la plaie. Je suis complétement opposé à cette manière de faire, parce que la charpie ne peut, dans ce cas, que prolonger la suppuration d'une plaie qui, autrement, se cicatrise toute seule et sans aucun accident au bout de cinq à huit jours.

Les résultats de cette opération sont on ne peut plus satisfaisants. Je l'ai pratiquée plus de cent cinquante fois, et je n'ai pas eu le moindre accident à déplorer; la capsule n'étant pas ouverte, la cavité orbitaire avec toute la masse du tissu cellulo-graisseux reste intacte et à l'abri de toute inflammation. Cette circonstance rend l'opération elle-même exempte de tout danger. Un autre avantage non moins important, c'est que les muscles, n'étant pas enlevés, se rétractent avec la capsule de Ténon, et forment au fond de l'orbite une sorte de petit moignon qui exécute les mouvements dans tous les sens, et peut par conséquent imprimer une partie de ses mouvements à l'œil artificiel.

B. *Extirpation de l'œil avec les capsules et les muscles.* — Lorsqne la dégénérescence cancéreuse se sera portée de la cavité oculaire aux muscles de l'œil, aux nerfs et au tissu cellulaire de l'orbite, et que la sclérotique elle-même sera désorganisée, on devra avoir recours à l'évidement de la cavité orbitaire tout entière.

L'opérateur commence par écarter les paupières avec les élévateurs, puis, à l'aide d'une aiguille courbe armée d'un fil ciré, il traverse le globe oculaire d'un angle à l'autre, saisit les deux bouts des fils de la main gauche, et peut, de cette façon, tenir l'œil fixe ou lui donner tous les mouvements voulus. Après avoir

séparé le globe de l'œil de la paupière supérieure et disséqué les parties saines, il prolonge son incision en dedans, en bas et en dehors.

Dans cette opération, on doit chercher autant que cela est possible à conserver la conjonctive partout où elle est saine. Ce moment de l'opération terminé, on plonge le bistouri plus profondément en longeant l'une ou l'autre paroi de l'orbite, et l'on sépare soigneusement toutes les attaches celluleuses qui unissent les muscles aux parties de l'œil et aux parois de l'orbite. A mesure que la dissection des parties profondes est faite, l'œil est attiré en avant, et l'on s'aperçoit qu'il ne tient qu'au fond de l'orbite par le nerf optique et les muscles droits. Il suffit alors de porter au fond de l'orbite la pointe des ciseaux courbes pour qu'on achève, par un ou deux coups secs des ciseaux, l'extirpation de l'œil et de tous les tissus qui y sont attachés.

Quelques chirurgiens préfèrent pratiquer cette opération tout entière au moyen d'un bistouri, ce qui est préférable, de l'avis du docteur Léon Labbé, en ce sens que par ce moyen on peut éviter la blessure des gros vaisseaux.

Cette opération est suivie habituellement d'une hémorrhagie abondante provenant de l'artère ophthalmique ou de l'une de ses branches, mais on l'arrête facilement en enfonçant le doigt indicateur au fond de l'orbite pour y exercer une compression méthodique pendant quelques minutes, comme cela est recommandé par Desmarres père. Dès que l'écoulement de sang est arrêté, on explore la cavité orbitaire avec ce même doigt dans tous les sens, et les moindres parties dures découvertes par cette investigation sont immédiatement excisées.

« Lorsque le cancer a débuté par le périoste ou le tissu osseux, il faut, dit le professeur Nélaton, avec la rugine enlever les parties suspectes ; le cautère actuel ou potentiel ne peut être mis en usage que vers la base de l'orbite ou à peu de distance de cette base, à cause du voisinage du cerveau. L'emploi de l'un ou de l'autre de ces moyens est contre-indiqué dans les cas où la maladie a pour siége, soit la paroi supérieure, soit la base de l'orbite. »

Lorsque le globe de l'œil est fortement dégénéré et augmenté de volume, et que tous les tissus environnants remplissant l'orbite, tels que glande lacrymale, muscles de l'œil, etc., ont subi une dégénérescence, l'extirpation pourrait quelquefois présenter des difficultés sérieuses. On serait autorisé, dans ce cas, à commencer par fendre la commissure externe à l'aide d'une incision partant de l'angle externe de l'œil vers la tempe. On mettrait ensuite l'œil et les parties dégénérées complétement à nu, ce qui facilitera d'une manière notable l'extirpation. Le docteur Normand-Dufié a extirpé dernièrement un cancer de l'œil, en enlevant en même temps les deux paupières dégénérées ; il en est résulté une oblitération complète de la fente palpébrale sans trop de difformité.

Avant de faire le pansement de la plaie, on devra laisser pendant quelque temps l'orbite à l'action de l'air, ou verser de l'eau fraîche, ce qui suffira ordinairement à arrêter l'hémorrhagie. La compression faite avec le doigt au fond de l'orbite, et en dernier lieu le tamponnement avec de la charpie, le perchlorure de fer et le fer rouge, seront autant de moyens qui pourront être employés dans les hémorrhagies persistantes.

Bibliographie. — Lebert, *Traité pratique des maladies cancéreuses*. Paris, 1851, p. 840. — Sichel, *Iconographie*, p. 582. — Métaxas, *De l'exploration de la rétine et des altérations*

de cette membrane visibles à l'ophthalmoscope, thèse de Paris, 1861. — Galezowski, *Sur les tumeurs intra-oculaires* (*Gaz. des hôpitaux*, 1866, p. 274); et *Atlas ophthalmoscopique*. Paris, 1871. — Coste, *Étude clinique sur le cancer de l'œil*. Paris, 1866. — Virchow, *Pathologie des tumeurs*, t. II, p. 148 et 164. — Hirschberg, *Anatomische Untersuchungen über Glioma retinæ* (*Archiv f. Ophthalmolog.*, Bd. XIV, Abth. II, p. 130). — De Graefe, *Zusätze über intra-oculare Tumoren* (*ibid.*, p. 103). — Szokalski, *Gliome malin de la rétine* (*Annales d'oculistique*, 1867, t. LVII, p. 182); et Szokalski, *Wyklad chorob przyrzadu wzrokowego*. Varsovie, 1869, p. 126. — Lebrun, *Trois cas de tumeurs malignes intra-orbitaires* (*Annales d'oculist.*, 1868, novembre et décembre, p. 197).

ARTICLE XIII

ANOMALIES DE LA RÉTINE.

A. Coloboma de la rétine. — L'absence partielle de la rétine s'observe généralement avec le même défaut dans la partie correspondante de la choroïde, et cet état particulier porte le nom de *coloboma de la rétine* et *de la choroïde*.

Lorsqu'on examine l'œil atteint de coloboma choroïdien, on trouve que la rétine passe au-dessus de toute cette ectasie sous forme d'une pellicule transparente, et ne possède dans cet endroit, d'après Arlt (1), aucun élément propre à la vision.

Symptomatologie. — *Signes ophthalmoscopiques.* — On remarque sur le fond rouge de l'œil une large tache blanche qui s'étend depuis la partie la plus périphérique jusqu'à la papille; quelquefois même elle entoure cette dernière. Cette tache est d'une teinte blanchâtre, par places sillonnée de stries grisâtres; ses contours sont bien tranchés, et se séparent du reste du fond de l'œil par des amas pigmentaires. Çà et là la tache est parcourue de vaisseaux fins qui sont des branches collatérales des vaisseaux ciliaires. Ces symptômes indiquent le coloboma choroïdien, et il n'y a que par l'examen des signes fonctionnels que nous pouvons définir si la rétine présente la même anomalie.

Signes fonctionnels. — Les malades accusent une certaine gêne pour distinguer les objets fins; le soir, ils sont même embarrassés pour se conduire tout seuls; leurs yeux sont tremblotants comme dans un nystagmus.

La vision centrale est conservée tant que la macula n'a pas été comprise dans la tache congénitale. Son champ visuel est ordinairement aboli dans toute l'étendue qui correspond au coloboma, et comme c'est ordinairement en bas que cette tache existe, une échancrure occupe le champ visuel supérieur.

Pathogénie. — Cette anomalie est congénitale, et elle est due à un arrêt de développement pendant les premiers mois de la vie fœtale. Ammon et Robin ont démontré que la rétine apparaît déjà entre la quatrième et la sixième semaine de la vie fœtale, sous forme d'une membrane blanchâtre ayant une fente dans la partie inférieure du globe. A mesure que la structure du globe de l'œil se complète, la fente se referme. S'il y a à ce moment un arrêt de développement, la fente restera non comblée dans la choroïde et la rétine.

B. Plis congénitaux de la rétine. — Von Ammon, dans ses recherches sur le développement de l'œil, a démontré que la rétine forme des plis très-nombreux dans tout le segment postérieur vers le quatrième et le cinquième mois de la vie intra-utérine. Ce plissement est tellement marqué, qu'on apercevrait, selon

(1) Arlt, *Die Krankheiten des Auges*, 1853, t. II, p. 127.

lui, à la surface interne et externe de la rétine, des anfractuosités et des saillies nombreuses rappelant beaucoup les circonvolutions cérébrales. Plus tard ces plis s'effacent complétement. Pourtant, dès les premiers jours de la naissance, on trouve encore quelques plis dans la macula.

J'ai eu l'occasion d'observer le fond de l'œil d'un malade qui ne voyait que très-faiblement de l'œil droit dès la naissance, et l'examen ophthalmoscopique me permit de constater de nombreux plis rétiniens formés autour de la papille. Malgré ces saillies, la rétine n'était pas décollée. On trouvera dans mon *Atlas ophthalmoscopique* la figure représentant cette anomalie.

C. **Plaques fibreuses congénitales.** — Cette anomalie est caractérisée par des plaques blanches, luisantes, opaques, réfléchissant fortement la lumière. Elles sont le plus souvent situées tout près du bord de la papille, et empiètent même en partie sur cette dernière. Ces taches blanches ressemblent beaucoup à des exsudations, et pendant longtemps on les prenait pour des produits d'inflammation. Leurs contours sont très-irréguliers, comme déchirés, frangés, effilés par places, et se terminent du côté de la rétine par des dentelures des plus variées. Il semblerait voir une membrane blanche à bords déchirés, s'effaçant peu à peu sur la partie transparente de la rétine.

Nous avons remarqué que ces plaques congénitales se rencontrent de préférence du côté interne de la papille, ou bien elles se trouvent placées à cheval sur les vaisseaux supérieurs et inférieurs. Du côté externe, elles se rencontrent plus rarement; mais elles peuvent quelquefois envelopper complétement la papille et cacher ses limites normales. On trouvera des faits analogues reproduits dans les figures ophthalmoscopiques, entre autres dans celles de Jaeger, de Perrin, de Qualigno, et dans la figure n° 1 de ma Thèse inaugurale. Les vaisseaux qui traversent la plaque restent presque complétement masqués ; on ne les aperçoit que lorsqu'ils ont franchi la plaque.

Il arrive pourtant que tantôt les branches principales, tantôt les capillaires, ne sont pas cachées sous cette plaque. Cela dépend de la situation de la plaque elle-même dans les couches plus profondes, ce que l'on constate facilement dans l'examen à l'image droite. Ordinairement toute la partie de la papille voisine de la plaque présente une coloration normale, et ses contours sont dessinés d'une manière régulière, ce qui caractérise la papille physiologique.

Diagnostic différentiel. — Les plaques congénitales fibreuses ne peuvent être confondues qu'avec des altérations de la papille ou des parties environnantes. Ces altérations sont : le staphylôme postérieur, les exsudations rétiniennes albuminuriques et les exsudations consécutives à l'infiltration de la papille.

Le *staphylôme postérieur* se présente aussi sous forme d'une plaque blanche avoisinant la papille ; mais on le reconnaît facilement à ses contours réguliers, tranchés, à sa forme semi-lunaire, et présentant en même temps des taches noires, soit à sa surface, soit sur le bord, ce qui n'existe jamais dans le cas de plaques fibreuses qui masquent au contraire tout pigment de la choroïde. Les vaisseaux rétiniens ne sont jamais cachés par la tache staphylomateuse.

Les *exsudations* de la papille et de la rétine consécutives à une albuminurie ou à une infiltration séreuse du nerf optique sont ordinairement suivies de désordres plus ou moins marqués dans le reste de la rétine ; or, nous avons dit que la papille et la

rétine conservent, en dehors des taches congénitales, leur apparence normale; par conséquent, ces affections ne pourront être prises pour des plaques congénitales.

Nature de la plaque. — On sait que les fibres propres du nerf optique sont constituées par des *cylinder axis* et par la membrane extérieure qui les enveloppe. Cette dernière présente des contours sombres, opaques et de nature fibreuse, ce qui fait que partout où elle se rencontre, la transparence disparaît. Ordinairement, elle s'arrête au voisinage de la lame criblée. Dans le cas que nous étudions, l'enveloppe opaque de fibres nerveuses, au lieu de s'arrêter au niveau de la lame criblée, se prolonge jusque sur la papille et la rétine, comme l'a démontré Virchow (fig. 361). La rétine des lapins nous offre constamment le même aspect.

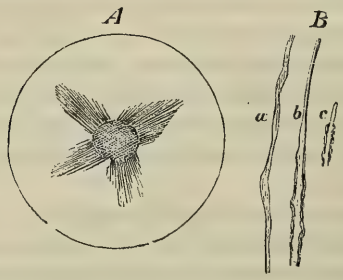

Fig. 361. — Fibres opaques du nerf optique de la rétine (*).

Cette anomalie n'a aucune influence sur la vision; nous l'avons observée chez une vingtaine de malades, et jamais nous n'avons pu lui attribuer aucun trouble de la vue. Cela dépend de ce que la plaque se trouve tout près de la papille, qui constitue elle-même le *punctum cæcum*. La plaque fibreuse, ne laissant pas passer de rayons lumineux jusqu'aux bâtonnets, augmentera l'étendue du point aveugle physiologique de la rétine, sans que pour cela la vision en soit altérée.

Mais il peut arriver, que ces plaques fibreuses s'étendent sur toute la rétine, comme dans le cas de Liebreich, et alors on aura certainement une diminution de de l'acuité visuelle.

Bibliographie. — Von Ammon, *Zeitschrift für Ophthalm.*, t. I, p. 55. — Desmarres, *Traité des maladies des yeux*, 1853, t. III, p. 464. — Virchow, *Zur pathol. Anatomie der Netzhaut u. der Sehnerven* (*Archiv f. pathol. Anat.*, 1856, t. X, p. 170). — H. Müller, *Ueber Nervenverenderungen der Eintritstelle des Sehnerven* (*Archiv f. Ophthalm.*, Bd. IV, Abth. II). — Galezowski, *Plaques exsudatives* (*Ann. d'oculist.*, 1863, t. XLIX, p. 89); et *Plaques fibreuses congénitales* (*Étude ophthalmoscopique sur les altérations du nerf optique.* Paris, 1866, p. 23). — Perrin, *Opacités physiologiques de la rétine* (*Traité pratique d'ophthalmoscopie.* Paris, 1870, p. 152).

(*) A, moitié postérieure du bulbe. De la papille du nerf optique on voit rayonner les fibres opaques. B, fibres rétiniennes : *a*, fibre pâle, grise ; *b*, fibre dont l'enveloppe médullaire s'épaissit ; *c*, la même fibre, avec le cylinder axis.

TREIZIÈME PARTIE

CHOROÏDE

CHAPITRE PREMIER

ANATOMIE ET PHYSIOLOGIE

Anatomie. — La *choroïde* est une membrane vasculo-pigmentaire de l'œil, située à la face interne de la sclérotique, et qui s'étend depuis l'entrée du nerf optique jusqu'au voisinage même de la cornée, où elle entre en communication directe avec l'iris.

Elle peut être divisée en deux zones bien distinctes : l'une postérieure (*choroïde proprement dite*), et l'autre antérieure (*zone* ou *cercle ciliaire*).

A. Choroïde proprement dite. — Cette partie a une épaisseur de $0^{mm},05$ à $0^{mm},08$; elle est dense, consistante, et se présente sur les cadavres comme un tissu brun foncé. A l'ophthalmoscope, au contraire, elle est rouge, et imprime en grande partie sa coloration au fond de l'œil. Par sa surface externe, elle s'appuie sur la sclérotique et y adhère légèrement au moyen d'un tissu cellulaire lâche, que l'on a appelé *lamina fusca*. Sa face interne s'applique à la rétine, mais n'y adhère point. Elle est recouverte de ce côté d'une couche épaisse de pigment formant une surface

Fig. 362. — Cellules du tissu conjonctif pigmentées de la choroïde, d'après Cornil (1).

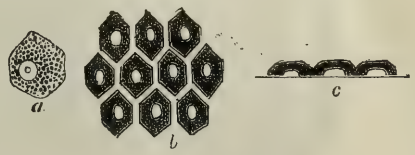

Fig. 363. — Cellules épithéliales de la choroïde.

complétement lisse, ce qui contraste singulièrement avec l'aspect tomenteux de la surface externe.

La choroïde se compose en grande partie de vaisseaux et de pigments qui sont entrelacés dans les mailles du tissu conjonctif. Dans le segment postérieur de l'œil, on peut distinguer les trois couches suivantes : 1° le stroma choroïdien avec les gros

(1) Cornil, *Du cancer et de ses caractères anatomiques* (*Mém. de l'Acad. de méd.*, 1865-66, t. XXVIII, p. 342).

vaisseaux (*vasa vorticosa*); 2° la couche chorio-capillaire; et 3° la lame élastique avec les cellules épithéliales pigmentaires (*membrana fusca*).

1. *Stroma choroïdien* ou *couche des gros vaisseaux.* — Elle se compose de fibres élastiques excessivement minces, formant par leurs anastomoses une trame celluleuse très-serrée et pourvue de nombreuses cellules qui sont très-variables de forme, de volume et de couleur. Les unes sont incolores; d'autres, au contraire, foncées et fortement pigmentées, contiennent un noyau transparent au milieu de la granulation pigmentaire amorphe.

Quelques-unes de ces cellules sont bipolaires, d'autres au contraire multipolaires, et ressemblent beaucoup aux cellules nerveuses, comme on peut en juger par la figure 362.

Ces cellules mesurent de $0^{mm},018$ à $0^{mm},045$, et elles sont en général plus volumineuses dans le segment postérieur et au voisinage de la sclérotique, moins grandes au contraire dans le segment antérieur.

Chez les albinos, ces cellules sont tout à fait claires et ne contiennent pas de pigment; dans les yeux blonds, on y constate quelques rares grains de pigment amorphe, et enfin chez les nègres elles sont tellement remplies de pigment, qu'elles n'ont point de transparence.

On trouve dans le stroma de la choroïde des fibres musculaires qui sont, d'après Villemin, Müller et Schweigger, la continuation de celles du muscle ciliaire.

Vaisseaux du stroma. — Ils sont formés par les veines et les artères ciliaires, soit antérieures, soit postérieures. Rognetta dit avec raison que la choroïde reçoit vingt fois plus de sang que les autres parties de l'œil prises ensemble.

Les *artères* sont constituées : par les *ciliaires courtes postérieures*, qui naissent de deux branches situées en dedans et en dehors du nerf optique; ces deux branches se divisent, avant de traverser la sclérotique, en seize ou vingt ramuscules (fig. 364, 3).

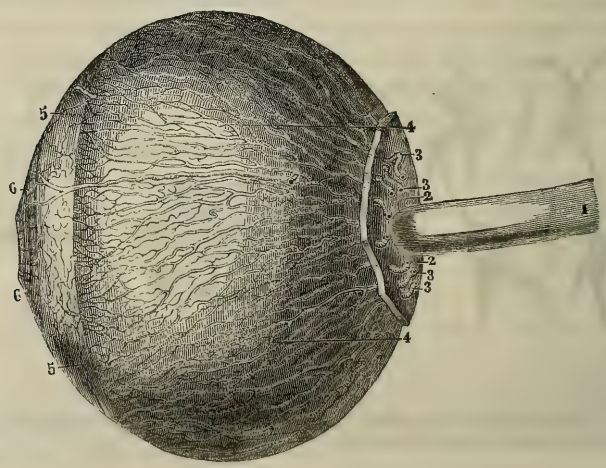

Fig. 364. — Vaisseaux de la choroïde et de l'iris (*).

Dès qu'elles ont franchi la sclérotique, elles cheminent d'arrière en avant à la surface externe de la choroïde. Dans leur trajet, elles se bifurquent et donnent de petites branches collatérales qui se portent vers la couche chorio-capillaire. Près de l'*ora*

(*) 1, nerf optique; 2, sclérotique; 3, artères ciliaires courtes postérieures; 4, les mêmes artères dans la choroïde; 5, 5, iris; 6, 6, pupille; 7, veines choroïdiennes.

serrata, les artères ciliaires postérieures courtes s'anastomosent avec des rameaux récurrents des ciliaires longues et les ciliaires courtes antérieures.

Lorsqu'on examine les préparations de la choroïde faites par Dolbeau et Trélat, et qui se trouvent déposées au musée Orfila, on reconnaît facilement que le grand réseau artériel de la choroïde occupe surtout le segment postérieur du globe. Entre la région ciliaire et la choroïde de la région postérieure, on aperçoit une sorte d'intervalle où les artères sont peu développées.

Les *veines* de la choroïde sont beaucoup plus nombreuses et plus volumineuses que les artères; elles ont une disposition toute particulière, très-élégante, à laquelle on a donné le nom de *vasa vorticosa*. Des vaisseaux capillaires du plus grand calibre convergent vers quatre ou cinq points différents, se réunissent en rameaux principaux, qui perforent la sclérotique et constituent les veines ciliaires.

La circulation veineuse est beaucoup plus active dans la région ciliaire qu'ailleurs, ce qui s'explique facilement par un nombre relativement très-grand des veines dans cette région.

2. La *couche chorio-capillaire*, appelée autrement *membrane ruyschienne*, est située en dedans de la précédente; elle est constituée par une maille de vaisseaux excessivement fins et serrés, dont le diamètre atteint à peine le volume de $0^{mm},04$; les intervalles laissés par ces capillaires apparaissent sous forme de fentes étoilées ou ovalaires.

3. *Lame élastique*. — Du côté interne, la choroïde est séparée de la rétine par une membrane vitrée, amorphe, analogue à la membrane de Descemet, et qui porte le nom de *lame élastique* ou *vitrée* de la choroïde. C'est une sorte de pellicule très-mince, complétement lisse, recouverte dans toute son étendue d'une couche d'épithélium pigmentaire, qui s'en détache assez facilement. Cette lame élastique peut s'al-

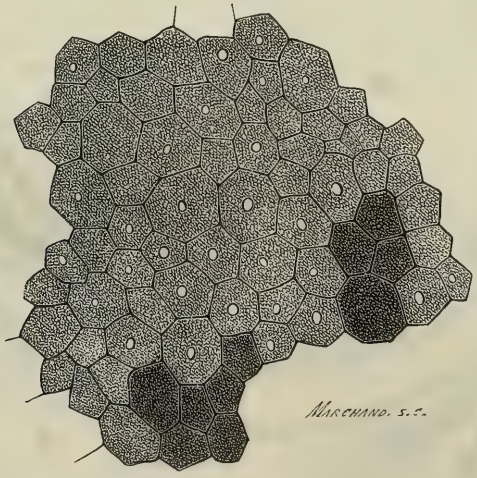

Fig. 365. — Disposition de l'épithélium choroïdien (Remy).

térer et donner lieu à des épaississements verruqueux qui ont été décrits avec soin par Donders et Müller.

4. L'*épithélium* choroïdien (fig. 365) est constitué par des couches multiples superposées de cellules régulièrement hexagonales, qui contiennent un noyau transparent au milieu et une quantité plus ou moins grande de grains de pigment amorphe.

5. *Membrana fusca*. — Schwalbe a indiqué, il y a bien des années déjà, l'exis-

tence d'espaces plus ou moins considérables entre la choroïde et la sclérotique. Cet espace est coupé par de petites barres réunissant ces membranes désignées sous le nom de *membrana fusca*, et constitue, comme l'a prouvé Schwalbe, un espace lymphatique qui communique, par des processus enveloppant les veines choroïdes dans leur passage à travers la sclérotique, avec un espace situé entre la sclérotique et la capsule de Ténon; ce dernier espace communique, sous forme de gaîne du nerf optique, avec la cavité arachnoïde. Une injection faite dans cette cavité est arrivée, d'un côté dans les espaces que nous venons de mentionner, et de l'autre, dans les vaisseaux lymphatiques du cou. Key et Retzius ont vu arriver jusqu'à ces espaces des injections faites dans la cavité subarachnoïde.

La *membrana fusca* est constituée par du tissu connectif, qui est considéré par quelques auteurs comme un *endothélium* analogue à celui des plèvres, de l'arachnoïde, etc., favorisant le glissement de la choroïde sur la sclérotique.

B. Zone antérieure de la choroïde ou procès ciliaire. — Cette partie de la membrane vasculaire est séparée de la précédente par un bord festonné qui porte le nom de *bord dentelé* ou d'*ora serrata*. Par sa face externe, elle est appliquée contre le muscle ciliaire et la sclérotique; sa face interne adhère intimement à la zone de Zinn. C'est dans la partie antérieure de cette zone qu'on trouve des plis plus ou moins saillants et qui s'engrènent avec les plis de la zone de Zinn. A mesure qu'on se rapproche des parties antérieures de l'œil, on voit le cercle ciliaire augmenter sensiblement d'épaisseur, se porter dans la chambre postérieure pour y former une saillie. Par des fibres latérales du stroma, de même que par des branches vasculaires, elle communique avec l'iris; c'est presque dans le même point qu'elle adhère aussi à la sclérotique et au muscle accommodateur.

Cette même partie de la choroïde est encore appelée *couronne ciliaire* ou *procès*

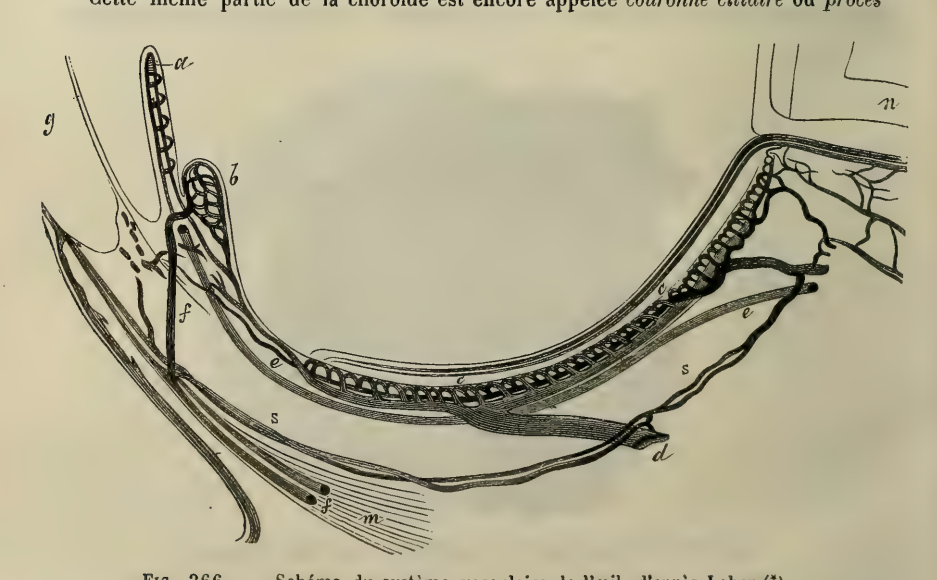

Fig. 366. — Schéma du système vasculaire de l'œil, d'après Leber (*).

ciliaire, à cause de nombreux plis (de 60 à 70) qui rayonnent très-régulièrement

(*) *a*, vaisseaux de l'iris et leur communication avec ceux du cercle ciliaire; *b*, vaisseaux du cercle ciliaire; *c*, couche chorio-capillaire; *d*, vasa vorticosa; *e*, artère ciliaire longue; *f*, veine ciliaire antérieure et sa communication avec le plexus ou cercle ciliaire; *n*, nerf optique avec quelques vaisseaux provenant de la choroïde; *s*, branches collatérales de l'artère ciliaire courbe se rendant à la sclérotique.

autour du cristallin. Chaque procès est constitué par un plexus vasculaire très-fin et le tissu connectif. Les vaisseaux de l'iris et de la choroïde concourent à leur formation.

On peut très-bien juger de la disposition générale des vaisseaux de l'iris et de la choroïde par la figure 366, que nous empruntons à Leber.

Nerfs de la choroïde. — Le ganglion ophthalmique reçoit, comme on sait, trois racines différentes : *racine sensitive*, provenant du nerf nasal; *racine motrice*, fournie par le filet nerveux du petit oblique, et la *racine végétative* ou *sympathique*, qui émane du plexus caverneux. Des angles antérieurs du ganglion ophthalmique partent deux faisceaux de filets nerveux externe et interne. Chacun de ces faisceaux se compose de huit à dix filaments nerveux qui sont connus sous les noms de *nerfs ciliaires*, auxquels s'ajoutent d'autres filets qui proviennent directement du nerf nasal. Tous ces nerfs ciliaires traversent la sclérotique tout autour du nerf optique, cheminent entre cette membrane et la choroïde, et se distribuent dans le muscle ciliaire, la choroïde et l'iris.

Schweigger (1) a démontré que les nerfs ciliaires situés dans la choroïde elle-même forment des faisceaux rubanés aplatis. Par places, on y trouve aussi des *racines ganglionnaires* qui s'anastomosent quelquefois entre elles. Ces cellules sont irrégulières, arrondies ou angulaires, légèrement granulées, contiennent constamment un noyau grand et clair, et sont en communication avec des fibres nerveuses.

Physiologie. — Le rôle physiologique de la choroïde est très-complexe : d'une part, cette membrane remplit les fonctions d'un organe sécrétoire et nutritif des milieux transparents de l'œil; d'autre part, par sa couche pigmentaire, elle sert à absorber, comme dans les appareils optiques, des rayons qui ont déjà produit leur impression sur la rétine. Sans cette absorption, la réfraction régulière se trouverait compliquée et masquée par des réflexions secondaires, ce qui amènerait nécessairement une perturbation dans la vision. L'absence, en effet, chez les albinos, de cette couche de pigment, rend leurs yeux très-sensibles à la lumière et gêne la vision.

La partie antérieure ou ciliaire de la choroïde constitue un organe nutritif des milieux réfringents de l'œil. C'est cette partie, en effet, qui sert à la production de l'humeur aqueuse et vitrée, ainsi qu'à l'absorption des éléments déjà usés et altérés.

En faisant saillie dans la chambre postérieure, derrière l'iris, les procès ciliaires remplissent le rôle de l'organe sécréteur de l'humeur aqueuse. L'iris, quoi qu'on en ait dit, n'est pour rien dans cette fonction.

Le cercle ciliaire, en adhérant à la zone de Zinn, concourt à la nutrition du corps vitré. Il se fait constamment dans cette région une sécrétion de liquide nutritif, qui passe par endosmose et exosmose à travers la zone de Zinn et la membrane hyaloïdienne. Cette fonction nutritive peut s'exécuter sans que les fonctions visuelles en soient troublées, parce que la rétine, dans cette région, ne contient point d'éléments nerveux et n'est en réalité qu'une membrane celluleuse.

On comprend que les pertes considérables de l'humeur aqueuse ou vitrée sont remplacées par une nouvelle quantité de liquide sécrété par le cercle ciliaire. C'est pour cette raison aussi que les blessures très-étendues de cette région, de même que les altérations morbides, peuvent compromettre à jamais la nutrition de l'œil et amener une atrophie complète du globe.

(1) Schweigger, *Ueber die Ganglienzellen und blassen Nerven der Choroidea* (*Archiv f. Ophthalm.*, Bd. XI, Abth. II, p. 320).

CHAPITRE II

MODE D'EXPLORATION DE LA CHOROIDE.

Les lésions de la choroïde ne peuvent être diagnostiquées exactement pendant la vie qu'au moyen de l'ophthalmoscope. Mais il n'en est pas moins vrai que certaines choroïdites se traduisent par les symptômes fonctionnels, augmentation ou diminution de la tension de l'œil, changement de coloration de la sclérotique et de l'iris, et qui peuvent jusqu'à un certain point indiquer la nature de l'affection.

A. **Examen ophthalmoscopique.** — Les conditions de l'exploration de la choroïde avec l'ophthalmoscope sont les mêmes que celles qui sont nécessaires pour l'examen de la rétine. On doit chercher d'abord la papille du nerf optique, et après avoir soigneusement noté la coloration du fond de l'œil tout autour d'elle, on se dirige le long des vaisseaux principaux de la rétine jusqu'à l'*ora serrata;* on observe tout ce qu'il y a de particulier dans leur voisinage, soit dans la coloration de la choroïde, soit dans la disposition des vaisseaux choroïdiens et de son pigment. Cette exploration une fois terminée, on recommande au malade de regarder en haut et en bas, à droite et à gauche, et l'on s'assure si l'on ne trouve pas dans les parties périphériques du fond de l'œil quelques taches pigmentaires noires ou blanches exsudatives, qui indiqueraient une altération du cercle ciliaire.

L'examen du corps vitré au moyen d'un simple éclairage avec le miroir, en permettant d'y constater les moindres opacités ou flocons, facilite souvent le diagnostic de l'affection choroïdienne, puisque ces flocons ne sont le plus souvent que la conséquence des maladies de la choroïde.

B. **Examen de l'acuité visuelle et du champ périphérique.** — Les affections de la choroïde amènent à leur début beaucoup moins d'affaiblissement de la vision centrale que les maladies de la rétine ou du nerf optique; il n'y a que les altérations de la région de la *macula* qui soient suivies d'un affaiblissement immédiat de la vision centrale. Mais avec les progrès des maladies choroïdiennes, l'acuité visuelle diminue progressivement et se termine même par la cécité.

Les exsudations périphériques peuvent amener une diminution partielle du champ périphérique, sans atteindre sensiblement la vision centrale.

C. **Ophthalmotonométrie.** — On sait depuis longtemps que la tension du globe de l'œil peut varier d'une manière notable, tant dans les yeux normaux que dans les yeux atteints des différentes affections choroïdiennes. C'est ainsi qu'un œil myope a une autre densité qu'un œil emmétrope; dans une irido-choroïdite, l'œil devient à la longue tout à fait mou, tandis qu'il est dur comme une bille de marbre dans le cas de glaucome ou d'hydrophthalmie.

Il est donc d'une grande importance de pouvoir indiquer d'une manière précise si la densité de l'œil est normale ou modifiée dans l'un ou l'autre sens.

Deux moyens peuvent être employés dans ce but, la palpation de l'œil avec le doigt et l'examen avec le tonomètre.

1. *Palpation.* — Le moyen pratique est le suivant : Après avoir recommandé au malade de fermer doucement les yeux, on appuie légèrement avec la pulpe des

deux pouces sur les deux yeux, puis on roule successivement la paupière circulairement sur le globe de l'œil. Par ce moyen, on arrive à se rendre facilement compte si l'un de globes est plus dur que l'autre, si la densité est physiologique ou pathologique.

2. *Ophthalmotonomètre.* — Le professeur Donders (1) a fait construire un instrument destiné à mesurer la tension du globe, et il lui a donné le nom d'*ophthalmotonomètre.* C'est une sorte de petit manomètre muni d'un cadran avec une aiguille, auquel est adapté un petit bouton que l'on appuie sur la sclérotique. Le nombre de degrés représenté par les chiffres indique jusqu'à quelle profondeur le bouton se laisse enfoncer dans la sclérotique, et quelle est la force de résistance.

Quelques années plus tard, Henri Dor (2) fit construire un autre instrument, mais qui ne présente pas, selon nous, d'avantages sérieux sur celui de Donders. Au moyen de cet appareil, il est arrivé à démontrer que la tension normale de l'œil correspond à 27 ou 28 grammes de tonomètre, soit de 40 à 50 millimètres de mercure.

Tonomètre de Monnik. — C'est le meilleur de tous les instruments qui servent à mesurer avec une certaine précision la tension de l'œil.

La figure 367 représente le mécanisme qui se trouve enfermé dans une boîte dont le couvercle contient le cadran (fig. 368), avec des aiguilles qui indiquent le degré

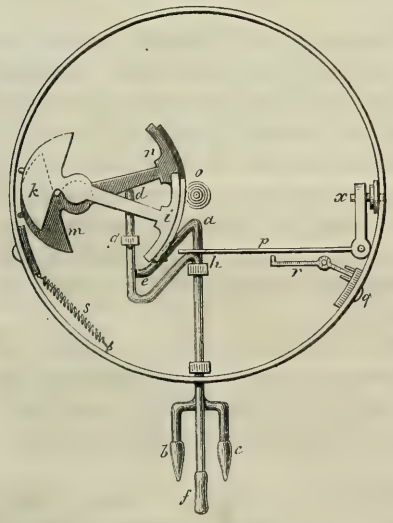

Fig. 367. — Tonomètre de Monnik, mécanisme.

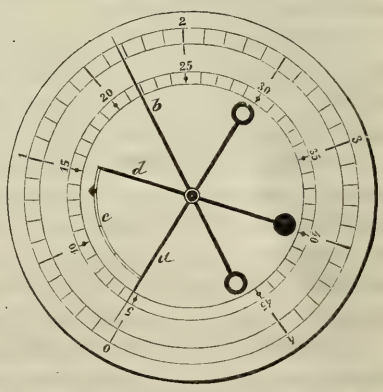

Fig. 368. — Cadran du tonomètre de Monnik.

de pression. Les tiges *b* et *c* sont celles qui appuient sur le globe. Le cadran contient deux divisions, dont chacune représente un dixième de millimètre. Le cercle

(1) Donders, *Sur l'ophthalmotonomètre* (*Annales d'oculistique*, t. LI, p. 264 ; et *Klinische Monatsbl.*, 1863, octobre et novembre).

(2) Dor, *Présentation d'un instrument pour la détermination de la tension oculaire* (*Compte rendu du Congrès ophthalmologique*. Paris, 1868, p. 161).

interne représente les divisions en grammes, et chaque dixième de millimètre correspond à 1 gramme. Ainsi, lorsqu'on presse sur le globe avec les tiges *b*, *c* et *f*, il arrive que la tige du milieu *f* produit une dépression sur la sclérotique plus ou moins profonde, et cette dépression exige une force définie représentée en grammes avec la tige *t a* (1).

Bowman (2) a fait des recherches très-intéressantes sur le degré de tension du globe oculaire. Pour lui, il y a utilité à distinguer neuf degrés de tension, qu'il désigne pour plus de facilité par la lettre T. Les nombres qui suivent cette lettre indiquent le degré d'augmentation de la tension. Si le T est précédé ou suivi du signe —, cela indique une diminution de la pression. Ainsi on lira :

T. N. : Tension normale.

T. 1 : Premier degré de tension, ou augmentation légère.

T. 2 : Second degré, ou tension considérable.

T. 3 : Troisième degré, ou tension extrême.

T. 1 ? : Doute sur l'augmentation de tension.

— T. 1 ? : Doute sur la diminution de la tension.

— T. 1 : Premier degré de diminution de la tension.

— T. 2 : Second degré de diminution de tension.

— T. 3 : Dépression complète et affaissement sous la pression du doigt.

C'est dans le glaucome surtout et dans l'irido-choroïdite que la définition de la tension joue un rôle important.

D. **Exploration à l'œil nu.** — Les altérations de la choroïde amènent des perturbations plus ou moins notables dans la circulation de l'hémisphère antérieur de l'œil. Il s'ensuit que les vaisseaux ciliaires antérieurs deviennent tortueux et gorgés de sang, et une sorte de cercle vasculaire se forme autour de la cornée.

La sclérotique elle-même change de coloration, par places elle devient foncée, grisâtre. L'examen de tous ces phénomènes, de même que l'examen attentif de la cornée, de l'iris et de la pupille, qui peuvent subir des altérations notables dans des choroïdites, joint aux symptômes fonctionnels propres à certaines formes des choroïdites, sont autant de moyens d'investigation qui peuvent nous assurer le diagnostic certain des maladies de la choroïde.

E. **Examen des signes fonctionnels.** — Les altérations de la choroïde ne donnent pas toujours des symptômes bien caractéristiques qui permettent à eux seuls de faire un diagnostic de la maladie. Mais, en les comparant aux signes ophthalmoscopiques, on aura une idée plus exacte de la nature de l'affection choroïdienne.

Les affections de la choroïde amènent souvent une diminution du champ visuel périphérique et des scotomes périphériques. Il y a, en outre, la brisure des objets, les cercles lumineux et coloriés autour des lumières et des névralgies ciliaires périorbitaires.

(1) On trouve cet instrument chez le fabricant Verlaan, à Utrecht, près de Kathaynenpoort.

(2) Bowman, *Sur les affections glaucomateuses et leur traitement par l'iridectomie* (*Annales d'oculistique*, 1863, t. XLIX, p. 241 ; et *British Medical Journal*, 1862, vol. II, p. 378).

CHAPITRE III

PATHOLOGIE ET THÉRAPEUTIQUE.

Les affections de la choroïde sont très-variées, et l'influence qu'elles exercent sur la vitalité des milieux réfringents de l'œil est telle, qu'on peut affirmer qu'aucune autre maladie oculaire ne peut réagir d'une manière aussi puissante sur la conservation de l'organe que les maladies de cette membrane.

Les altérations de la choroïde se présentent sous trois formes différentes : les unes sont de nature *atrophique;* d'autres donnent lieu à une *exsudation plastique* ou *purulente;* d'autres, enfin, sont caractérisées plus spécialement par une *exsudation séreuse* qui, en se répandant dans le corps vitré, augmente son volume et amène les signes de compression intra-oculaires observés plus spécialement dans le *glaucome.*

Chacune de ces affections reconnaît pour cause intime une altération d'un système nerveux différent ou des parois des vaisseaux. On sait, en effet, que la choroïde est très-riche en fibres nerveuses constituées par les nerfs de la cinquième paire, le grand sympathique et les filets de la troisième paire.

Selon Claude Bernard (1), les désordres de nutrition sont produits par la section de la cinquième paire, et ils sont analogues à ceux de l'irido-choroïdite. D'autre part, les expériences faites sur le grand sympathique par cet éminent physiologiste, établissent que la section de ce nerf dans la région cervicale augmente la calorification de toute la moitié de la tête, et, par conséquent, de l'œil. L'ablation du ganglion ophthalmique a une influence marquée sur la sécrétion de l'humeur aqueuse; et, lorsqu'on l'excite pendant longtemps, on augmente la densité du globe.

Prenant en considération le rôle que jouent les nerfs dans la nutrition de la choroïde, nous croyons :

1. Que les maladies du grand sympathique donnent lieu à des choroïdites séreuses, glaucomateuses;

2° Que les maladies des trijumeaux amènent des irido-choroïdites et irido-cystites plastiques;

3° Que les atrophies choroïdiennes reconnaissent pour cause l'altération des parois des vaisseaux, leur état athéromateux ou leur oblitération complète.

Pour bien connaître les altérations choroïdiennes, il est indispensable de se familiariser avec la coloration physiologique du fond de l'œil chez les individus blonds, bruns, et savoir apprécier la pigmentation normale, pour ne pas la confondre avec celle qu'on voit se développer dans les affections choroïdiennes.

La connaissance insuffisante de ces variétés physiologiques a été probablement la cause de nombreuses descriptions qu'on a faites des congestions choroïdiennes diagnostiquées avec l'ophthalmoscope. Selon nous, il est impossible, dans l'état actuel de la science, de reconnaître avec l'ophthalmoscope une congestion de la choroïde de variétés différentes physiologiques du fond de l'œil; c'est pourquoi nous la rejetons de notre nomenclature.

(1) Claude Bernard, *Leçons sur le système nerveux*. Paris, 1858, p. 62 et 536.

Voici dans quel ordre nous étudierons les maladies de cette membrane :

1. Aspect physiologique de la choroïde.
2. Choroïdite atrophique.
3. Staphylôme postérieur.
4. Choroïdite syphilitique.
5. Glaucome ou choroïdite séreuse { aiguë. chronique. simple. secondaire. hémorrhagique.
6. Irido-cyclite et irido-choroïdite.
7. Ophthalmie sympathique.
8. Choroïdite suppurative, ou phlegmon de l'œil.
9. Déchirures, hémorrhagies et décollement de la choroïde.
10. Tubercules de la choroïde.
11. Ostéomes de la choroïde.
12. Tumeurs cancéreuses de la choroïde.
13. Coloboma et albinisme de la choroïde.

ARTICLE PREMIER

ASPECT PHYSIOLOGIQUE DE LA CHOROÏDE.

L'aspect du fond de l'œil est toujours d'un rouge plus ou moins vif, quelquefois rouge foncé; dans d'autres cas, il est au contraire rouge clair et même rouge blanchâtre. Cette coloration tient évidemment à la choroïde, et principalement à sa couche vasculaire. La couche pigmentaire, quoique placée en avant, n'empêche pas, comme nous avons dit plus haut, aux rayons d'arriver à la couche vasculaire et même à la sclérotique. Réfléchie par cette dernière membrane, la lumière passe de nouveau à travers la couche vasculaire et sort à travers la pupille, formant ainsi une image du fond de l'œil colorée en rouge.

Dans les yeux bien conformés et chez les sujets bruns, le fond de l'œil prend l'aspect d'une teinte rouge unie, sans qu'il soit possible de distinguer les *vasa vorticosa,* même dans les parties situées près de l'*ora serrata*, où les vaisseaux sont ordinairement plus apparents. Cela tient à la disposition régulière du pigment, ainsi qu'à l'épaisseur plus grande de cette même couche. Chez les sujets bruns ayant l'iris bleu, la couche pigmentaire est pourvue moins abondamment de cet élément, mais alors le pigment du stroma de la choroïde est généralement très-foncé, et comme il est disposé dans les interstices des vaisseaux choroïdiens, il en résulte que ces derniers ressortent d'une manière plus apparente. L'observateur peut dans ces cas distinguer facilement et les vaisseaux choroïdiens et les stries foncées, brunâtres, disposées dans différents sens. Chez les sujets blonds, la couche pigmentaire est tout à fait claire et transparente; elle ne masque nullement les vaisseaux : c'est pourquoi on voit à merveille tout le réseau vasculaire capillaire et du stroma entremêlé de stries foncées pigmentaires, ainsi que des vaisseaux capillaires de la choroïde qui forment la couche la plus rapprochée de la rétine. Chez

les blonds, on aperçoit, dans la région de la *macula*, l'entrée des artères ciliaires, que l'on peut poursuivre très-loin dans leur division.

Si ces détails peuvent être constatés facilement, il est, d'autre part, difficile ou presque impossible de distinguer les artères des veines. En général, les vaisseaux de la choroïde peuvent être le mieux étudiés sur un œil d'un albinos, où le pigment manque complétement, et les vaisseaux choroïdiens se dessinent très-nettement sur le fond blanc de la sclérotique. On y remarque alors : 1° que les vaisseaux de la choroïde les moins volumineux sont dans la région de la *macula* et autour du nerf optique; 2° qu'ils donnent des ramifications nombreuses et en tous sens, se réunissant les uns avec les autres pour former des troncs de plus en plus grands; 3° que dans la partie périphérique de l'œil, vers l'*ora serrata*, on voit de vrais sinus veineux qui reçoivent le sang apporté par les ciliaires antérieures et postérieures. On peut observer les mêmes phénomènes chez certains sujets blonds qui ont les iris blonds et contiennent très-peu de pigment. Chez les sujets bruns, les intervalles des vaisseaux sont bruns, ou rouge foncé; ils ont le plus souvent la forme oblongue, ovale, elliptique; très-petites près de la papille, ces taches augmentent de volume en s'approchant de l'*ora serrata*.

Les stries pigmentaires du stroma sont très-peu distinctes chez les enfants; avec l'âge, au contraire, elles se dessinent de plus en plus. Chez les vieillards, la couche pigmentaire s'atrophie généralement, les vaisseaux de la choroïde deviennent apparents, et les cellules pigmentaires atrophiées s'accumulent dans certains endroits pour former des stries beaucoup plus grandes et plus foncées. Cette disposition particulière du pigment dans la choroïde n'est plus un état normal, elle rentre plutôt dans la catégorie du processus morbide dont nous parlerons plus tard dans la section pathologique.

Comment reconnaître les vaisseaux choroïdiens de ceux de la rétine? — Il n'y a aucun doute qu'une différence entre ces deux systèmes de vaisseaux existe, mais souvent elle n'est pas facile à apprécier.

Les vaisseaux de la choroïde n'ont rien de commun avec ceux de la rétine, ni par leur disposition, ni par leurs bifurcations et anastomoses, ni même par leur couleur. Voici leurs principaux caractères :

Les vaisseaux de la rétine se trouvent beaucoup plus en avant de ceux de la choroïde, étant séparés de ces derniers par toute l'épaisseur de la rétine et de la couche pigmentaire. Ils proviennent tous de la papille, et, en s'éloignant de cette dernière, ils se divisent dichotomiquement en deux branches, pour se disperser en petites branches capillaires sur toute la surface. L'ensemble de ces vaisseaux forme une figure ayant l'aspect d'un arbre, et dont les branches diminuent de volume en tant qu'elles s'éloignent de la papille.

Les vaisseaux de la choroïde n'ont pas la même forme, ils ont une direction et un volume différents. Ainsi ils forment un réseau vasculaire très-fin près de la papille et de la *macula*, d'où partent des ramifications en divers sens. Ces ramifications deviennent de plus en plus considérables, volumineuses, s'entrecroisent et s'anastomosent dans tous les sens pour former ce qu'on appelle *vasa vorticosa*. Il résulte de cette disposition que les vaisseaux de la choroïde augmentent de volume en s'éloignant de la papille; le contraire a lieu avec les vaisseaux de la rétine.

Il y a des différences très-notables dans la coloration des deux genres de vais-

seaux : ainsi les vaisseaux de la rétine présentent les doubles contours marqués surtout dans les artères; les vaisseaux de la choroïde ont au contraire une coloration rouge unie qui leur donne un aspect de bandelettes rouges se croisant entre elles en divers sens. Dans les intervalles de ces derniers vaisseaux, on voit des stries brun foncé, qui tiennent à l'accumulation du pigment; ceci n'existe pas dans la bifurcation des vaisseaux rétiniens.

Le dernier signe caractéristique est l'absence de la pulsation sous la pression externe du globe dans les vaisseaux de la choroïde. Donders (1) étudia l'influence de la pression externe du globe sur les vaisseaux de la choroïde, et il s'est servi pour cela d'un chien albinos. Il résulte de ces recherches que les veines de la choroïde se contractent au moment de la compression du globe, et qu'elles se dilatent visiblement aussitôt que la pression cessait. Ce phénomène diffère complétement de la pulsation artificielle rhythmique observée dans les vaisseaux de la rétine, ce qui constitue un signe distinctif des deux systèmes de vaisseaux.

ARTICLE II

CHOROÏDITE ATROPHIQUE.

L'inflammation de la choroïde se traduit très-souvent par un processus atrophique tout particulier, qui commence par une décoloration de l'épithélium pigmentaire, et qui est bientôt suivi de la disparition complète des molécules pigmentaires contenues dans les cellules et de la destruction des cellules elles-mêmes. Ce phénomène initial atrophique est accompagné d'une atrophie complète des capillaires et même des *vasa vorticosa*, ce qui fait que dans les parties malades le fond de l'œil, au lieu d'être rouge, devient blanchâtre ou blanc nacré. C'est une sorte de trou qui s'établit dans la choroïde et à travers lequel on voit la sclérotique.

La choroïdite atrophique peut accuser des formes très-variées; souvent elle apparaît sous forme de taches isolées et disséminées sur une grande surface de la membrane vasculaire; d'autres fois elle est partielle, et en commençant dans l'un ou l'autre point, la tache atrophique s'étend par voisinage de proche en proche jusqu'à ce qu'elle amène une destruction très-étendue de la choroïde. Dans le premier cas, on a une *choroïdite atrophique disséminée;* dans le second, une *choroïdite atrophique généralisée.*

A. Choroïdite atrophique disséminée. — **Symptomatologie.** — *Signes ophthalmoscopiques.* — On aperçoit à l'ophthalmoscope des taches arrondies, rosées, blanches et noires, disséminées sur les différentes parties du fond de l'œil, et plus particulièrement dans le segment postérieur (fig. 369). Ces taches ressemblent au premier abord aux plaques exsudatives, et sont considérées comme telles par quelques auteurs. Mais un examen attentif permet de se convaincre qu'il ne s'agit que de taches atrophiques.

Les taches atrophiques se présentent à différentes périodes sous des formes et des aspects très-variés.

Dans la *première période*, les taches rosées plus ou moins arrondies apparaissent

(1) Donders, *Archiv für Ophthalm.*, Bd. I, Abth. II, p. 104.

dans le segment postérieur de l'œil et non loin de la papille. Au premier abord, elles peuvent être prises pour des ecchymoses, tellement leur couleur rouge se sépare du reste de la choroïde; mais lorsqu'on les examine à l'image droite, on s'aperçoit facilement qu'elles sont sillonnées par de nombreux vaisseaux fins, capillaires, qui sont ceux de la couche chorio-capillaire. Les vaisseaux choroïdiens deviennent plus apparents, parce que la couche du pigment épithélial a disparu dans l'endroit de ces taches.

Pendant toute cette période, qui dure des mois entiers, la vue n'est pas ordinairement troublée, et le malade ne s'en plaint nullement; c'est pourquoi la maladie échappe souvent à notre observation.

Dans la *deuxième période*, on constate une atrophie de la couche chorio-capillaire dans l'endroit correspondant à la tache rosée; le pigment du stroma pâlit d'abord et s'atrophie ensuite; les enveloppes des cellules épithéliales éclatent, et les éléments moléculaires sont entraînés soit vers le centre de la tache atrophiée, soit vers les pourtours de cette même tache (fig. 369, *c*). L'accumulation de ces

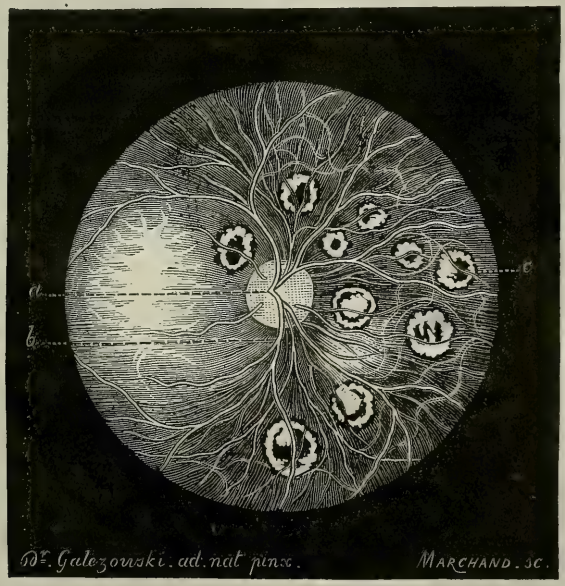

FIG. 369. — Choroïdite atrophique disséminée (*).

grains pigmentaires constitue des amas noirs que l'on voit prendre tantôt la forme d'un cercle, tantôt de taches irrégulières. Le fond de la tache atrophique ne paraît plus aussi rouge qu'elle était dans la première période; elle devient au contraire blanche, et de gros vaisseaux, *vasa vorticosa*, les parcourent dans différents sens.

Un des caractères importants des atrophies choroïdiennes est la forme circulaire. Ces taches sont rondes et leurs contours sont nettement accusés, bien circonscrits; il semble qu'on aurait enlevé une partie de la choroïde avec un emporte-pièce.

(*) *a*, papille; *b*, vaisseaux centraux de la rétine; *c*, taches atrophiques avec des dépôts pigmentaires.

A mesure que les plaques atrophiques gagnent en profondeur, elles augmentent aussi en étendue. Le tissu choroïdien au voisinage de ces dernières subit des métamorphoses analogues; le pigment s'altère, la circulation se modifie, et l'aspect de la choroïde change complétement : de claire et uniforme qu'elle était, elle devient marbrée, tomenteuse.

B. **Choroïdite atrophique généralisée.** — Les taches atrophiques, en s'étendant à la surface de la choroïde, se rapprochent les unes des autres, se confondent dans plusieurs endroits entre elles, et forment des plaques blanches très-larges, parsemées de distance en distance d'amas pigmentaires. Cette forme d'altération se déclare quelquefois à la période ultime de la choroïdite atrophique disséminée, et constitue sa troisième période; mais bien souvent elle se généralise dès le début, et constitue une forme particulière d'atrophie choroïdienne généralisée (fig. 370).

Fig. 370. — Choroïdite atrophique généralisée (*).

Tandis que les parties périphériques de la choroïde restent intactes, on voit cette affection se concentrer dans le segment postérieur seul. A mesure que l'affection prend de l'extension, le fond de l'œil devient de plus en plus clair, blanchâtre, et ce n'est que par places qu'on y découvre des amas pigmentaires à forme circu-

(*) *a*, papille du nerf optique conservant sa teinte rosée; *b*, *c*, la choroïde atrophiée, on aperçoit la teinte blanche de la sclérotique dénudée; *e*, *d*, vaisseaux de la rétine; *f*, tache pigmentaire de la choroïde.

laire ou irrégulière, tapissant çà et là le fond de l'œil, comme on peut en juger par la figure ci-après. A côté des taches atrophiques, on distingue encore par-ci par-là des vestiges de la choroïde, sous forme d'îlots rougeâtres ou de vaisseaux isolés de différents volumes.

Le processus atrophique est incontestablement dû à un travail inflammatoire, et dans quelques endroits on voit se former des exsudations plastiques qui recouvrent la partie atrophiée. Les plaques exsudatives sont d'une teinte gris-perle, jaunâtre ou blanchâtre; elles se perdent indistinctement sur les parties voisines. Habituellement cette affection est uniquement concentrée dans la choroïde, mais il y a des cas dans lesquels d'après Perrin, le mal débute, par une infiltration séreuse de la rétine.

Complications. — 1. *Papille.* — Le travail inflammatoire ne peut rester longtemps localisé dans la choroïde, il finit par gagner les membranes voisines. C'est ainsi qu'on voit la papille du nerf optique se congestionner, les vaisseaux centraux ainsi que les capillaires devenir engorgés, flexueux.

2. *Macula.* — Les altérations atrophiques qui sont disséminées sur les différentes parties de la choroïde peuvent rester sans aucune influence sur la vision, tant que la partie centrale n'est pas affectée. Mais aussitôt que ces plaques atrophiques commencent à envahir la *macula*, la rétine, étant très-mince et délicate dans cette région, s'altère à son tour, ses éléments gonflent, se désagrégent, et subissent une dégénérescence graisseuse. Si l'on ne parvient pas à temps à arrêter le processus inflammatoire, cette altération peut entraîner une perte complète de la vision centrale. Il est donc important d'examiner avec le plus grand soin la *macula* chez ces malades; le pronostic et le traitement seront subordonnés à l'état dans lequel on la trouve.

3. *Parties équatoriales de la choroïde.* — On trouve quelquefois dans cette région des taches rouges très-vives, ressemblant à des ecchymoses. Elles sont constituées par un lacis des vaisseaux fins, engorgés, et comme elles se trouvent au milieu du fond blanc, par contraste elles paraissent très-rouges.

4. *Corps vitré.* — Le corps vitré conserve ordinairement ici sa transparence parfaite; il ne devient trouble, nuageux et floconneux que dans le cas de choroïdite disséminée de nature syphilitique.

5. *Iris.* — Une iritis peut se déclarer dans le courant d'une choroïdite atrophique disséminée; mais cette complication s'observe rarement, et ce n'est que dans la troisième période qu'elle peut se présenter, et surtout lorsque la choroïdite est de nature syphilitique.

6. *Sclérotique.* — A la suite d'une choroïdite atrophique disséminée, j'ai vu se déclarer deux fois une sclérite, et qui était surtout concentrée vers les parties équatoriales du globe de l'œil.

Symptômes fonctionnels. — Au début de la maladie, le trouble de la vue ne paraît pas très-prononcé, tout au plus si les malades se plaignent de fatigue des yeux et d'une sensibilité exagérée pour la lumière. Mais à mesure que l'affection gagne les parties centrales, la vue s'affaiblit de plus en plus, les malades ne peuvent plus lire qu'avec peine les caractères fins; la vision centrale se perd complétement lorsque l'atrophie envahit la région de la *macula.*

Souvent les malades se plaignent de mouches volantes ou fixes devant les yeux, ou bien tous les objets leur apparaissent entourés d'un nuage ou brouillard.

Dans le champ visuel, on remarque aussi quelques échancrures et des rétrécissements partiels; mais ces lacunes sont en général très-peu prononcées, ce qui fait que, malgré une grande difficulté à distinguer les objets qu'ils fixent, les malades ne perdent pas la faculté de se conduire seuls.

Les malades ne souffrent point, mais ils éprouvent une sorte de tension et de pression profonde dans le globe.

Diagnostic différentiel. — Il n'est pas difficile de reconnaître une choroïdite atrophique disséminée ; les taches atrophiques présentent des signes assez caractéristiques pour qu'il n'y ait pas possibilité de s'y méprendre. Elles sont rondes, à contours bien tranchés, sillonnés par des vaisseaux ténus non encore atrophiés de la choroïde. Souvent un cercle noir entoure la tache atrophique, ou des dépôts pigmentaires irréguliers se trouvent éparpillés au voisinage.

Les taches exsudatives de la rétine ne peuvent en aucune façon être confondues avec les taches atrophiques. Elles ont en effet, comme toutes les exsudations, des contours mal limités, et se trouvent entourées d'un trouble diffus plus ou moins prononcé des parties voisines de la rétine. Les vaisseaux rétiniens sont voilés par places par une sorte d'exsudation séreuse, et le pigment choroïdien reste intact.

La choroïdite atrophique disséminée ou généralisée est quelquefois accompagnée de dépôts pigmentaires tellement considérables, qu'on serait disposé à les localiser dans la rétine et à prendre l'affection pour une rétinite pigmentaire. Il sera pourtant facile d'établir le diagnostic différentiel de ces deux maladies lorsqu'on se rappellera les signes de cette dernière affection. En effet, dans la rétinite pigmentaire, on constate de l'héméralopie, les vaisseaux centraux sont très-fins, presque filiformes, des dépôts pigmentaires se déposent par places le long des vaisseaux; la vue périphérique est sensiblement rétrécie pendant que la vision centrale est conservée. Tous ces signes manquent complétement dans la choroïdite atrophique disséminée, et l'on constate en outre des taches blanches, arrondies, qui manquent dans la rétinite pigmentaire.

Anatomie pathologique. — Les altérations de la choroïde débutent dans cette maladie par la couche du pigment. Les cellules pigmentaires du stroma et de la couche épithéliale commencent par pâlir, leurs enveloppes se rompent, et les molécules pigmentaires sont entraînées dans divers endroits pour y constituer des taches noires. Mais la métamorphose que subit le pigment est le résultat de l'altération des vaisseaux chorio-capillaires, qui, en s'oblitérant, entraînent la destruction d'une grande partie de la choroïde. D'autres éléments de cette membrane subissent des transformations morbides analogues, et l'on ne trouve dans des taches atrophiques qu'un réseau fin des fibres élastiques, à peine quelques traces de la lamelle élastique. Pour Cusco, l'atrophie de la choroïde est la conséquence de l'inflammation de cette membrane. Elle se présente, d'après cet auteur, sous deux formes, l'une simple, et l'autre compliquée d'altération de la sclérotique, de la rétine, etc. L'oblitération des capillaires est, selon moi, la cause principale de tous ces désordres, qui se développent à la suite des différentes dyscrasies et de l'altération de leurs parois. On trouve bien souvent des cristaux de cholestérine dans les parties altérées de la choroïde.

Dans certains cas, la lame vitreuse de la choroïde subit un épaississement variqueux tellement considérable qu'elle proémine dans la couche interne de la rétine; de là l'altération de cette dernière qui se trouve consécutivement par places totalement détruite.

La rétine est dans plusieurs endroits infiltrée et adhérente à la choroïde. C'est dans ces mêmes endroits qu'on trouve aussi la couche des bâtonnets et des cônes désorganisée.

Aubert et Forster ont décrit sous le nom de *choroïdite aréolaire* une altération particulière, dans laquelle de très-petites tumeurs recouvertes d'un épithélium pigmentaire charbonneux étaient disséminées dans toute l'étendue de la choroïde. La rétine était adhérente et sensiblement atrophiée aux endroits correspondants.

L'altération de la choroïde atrophique est accompagnée de la production d'un nouveau tissu fibrillaire, et que Forster désigne sous le nom de *plaques aréolaires.*

Ce tissu exsudatif, nouvellement formé, présente d'abord une très-grande épaisseur, et refoule dans les parties correspondantes du corps vitré. Le contact de la rétine avec le tissu exsudatif est suivi d'une adhérence, et lorsque plus tard le tissu exsudatif subit le retrait cicatriciel, il entraîne la rétine, et détache par place les bâtonnets et les cônes.

Malgré la description détaillée que nous donnent ces auteurs, nous ne croyons pas que des altérations de cette nature se rencontrent souvent, et que l'on puisse faire la distinction à l'ophthalmoscope entre les taches atrophiques simples et la choroïdite aréolaire.

Étiologie. — Cette affection se déclare habituellement à la suite de perturbations graves du système circulatoire. C'est ainsi qu'on la voit fréquemment chez les jeunes filles qui sont mal réglées ou dont les règles n'ont point apparu; la même chose a lieu chez les femmes qui arrivent à l'âge de quarante-cinq ou quarante-huit ans. Les personnes arthritiques sont disposées plus que les autres à cette altération.

Mais la syphilis est incontestablement une des causes les plus fréquentes qui amènent la choroïdite atrophique disséminée.

Je l'ai vue se produire à la suite d'une iritis syphilitique grave et en récidive.

Power (1) l'a vue se déclarer pendant ou après la fièvre puerpérale.

Marche, durée. — La choroïdite atrophique disséminée a une marche très-lente, et il se passe des mois et des années (deux à trois ans) avant qu'elle atteigne la période de résolution; souvent on remarque des périodes d'arrêt qui durent de cinq à huit semaines, et puis une nouvelle rechute aggrave la maladie. Une fois l'affection arrêtée, les désordres accomplis dans la choroïde restent sans changement pendant le reste de la vie, si de nouvelles causes générales ne provoquent pas d'inflammations.

Pronostic. — Cette affection présente relativement peu de gravité tant que la *macula lata* n'est pas altérée; en effet, non-seulement le malade ne perd pas la faculté de se conduire seul, mais son acuité visuelle se conserve d'une manière assez satisfaisante. C'est donc dans l'examen de la tache jaune qu'on puisera des indications précieuses pour le pronostic.

(1) Power, *Illustrations of some of the principal Diseases of the Eye.* London, 1868, p. 429.

Les altérations de la région de la *macula* compromettent à jamais la vision centrale, et les malades ne peuvent plus lire ni écrire ; mais, au moins, ils conservent leur champ visuel étendu et presque intact.

Les choroïdites atrophiques disséminées occasionnées par la syphilis sont relativement plus graves que les précédentes, surtout lorsqu'elles se déclarent chez les individus d'un certain âge ; souvent, dans ces cas, aucun traitement ne parvient à arrêter le mal.

Traitement. — Dans le traitement de cette maladie, on cherchera à remplir deux indications : agir contre la cause générale et combattre les symptômes inflammatoires locaux.

La suppression ou l'irrégularité dans les fonctions menstruelles doit être particulièrement prise en considération. On cherchera autant que possible à régler les fonctions utérines en appliquant les sangsues aux parties génitales ou internes des cuisses, une fois tous les mois ou tous les deux mois.

Chez les hommes, la suppression du flux hémorrhoïdal exigera l'application périodique des sangsues à l'anus.

On recommandera aux malades de tenir le ventre libre en faisant usage des eaux minérales, Pullna, Birmensdorff, Bitterwasser, etc.

Les pieds doivent être constamment tenus très-chaudement, et au besoin on recommandera des pédiluves sinapisés ou salins.

Contre la diathèse syphilitique, on prescrira des préparations mercurielles sous forme de pilules de Sédillot ou du docteur Clerc, dont nous avons donné à plusieurs reprises la formule. Ce traitement sera continué pendant plusieurs mois.

Dans le traitement local, on doit se conformer à la période de l'affection et au degré de l'inflammation. L'application des sangsues derrière les oreilles ou à la tempe, tous les quinze ou vingt jours, sera aussi indiquée.

Dans la deuxième et la troisième période, on aura surtout recours aux dérivatifs, tels que ventouses sèches sur le dos, vésicatoires volants à la nuque et aux tempes. Quant aux collyres, les seuls efficaces dans ce cas sont incontestablement l'atropine et l'ésérine employées alternativement. J'ai vu quelquefois réussir le collyre à l'iodure de potassium sous forme de bains oculaires. Voici la formule de ce collyre :

℞ Eau distillée..... 100 grammes. | Iodure de potassium... 5 grammes.
Collyre pour des bains oculaires.

Les atrophies choroïdiennes anciennes qui sont arrivées à une période stationnaire et latente n'exigent pas de traitement énergique. Tout au contraire, c'est en agissant sur la rétine par de légers excitants, qu'on arrivera à améliorer sensiblement la vision.

C'est par l'exercice avec des lunettes fortement grossissantes qu'on rend souvent dans ces cas la vision meilleure.

Dans ces derniers temps, j'ai obtenu des avantages réels par l'usage méthodique des douches de vapeur d'eau chaude. Ces douches sont administrées à l'aide du *vaporisateur* Lourenço, pendant une demi-heure tous les jours ou tous les deux jours.

Bibliographie. — Ed. Jaeger, *Ueber Choroidealexsudate* (*Œster. Zeitschr. f. prakt. Heilk.*, 1855, n° 4). — Hulke, *Morbid. Anat. of the Choroid.* (*Ophth. Hosp. Rep.*, n° 2,

1858, p. 67). — Guépin (de Nantes), *De la congestion choroïdienne* (*Ann. d'oculist.*, 1859, t. XLI, p. 93). — Foerster, *Choroiditis areolaris* (*Ophthalmologische Beiträge*, p. 99. Berlin, 1862). — Chavernac, *Diagnostic différentiel des inflammations du tissu irido-choroïdien*, thèse de Montpellier, 1868, p. 58. — Galezowski, *Choroïdite atrophique*, in *Du diagnostic des maladies des yeux par la chromatoscopie rétinienne*. Paris, 1868. — Cusco, art. CHOROÏDITE (*Nouv. Dict. de méd. et chir.*, t. VII, 1867, p. 560). — Perrin, *Choroïdite chronique simple* (*Traité pratique d'ophthalmoscopie et d'optométrie*. Paris, 1870, p. 159). — Pagenstecher, *Anatomie pathologique de la choroïdite disséminée* (*Archiv f. Ophthalm.*, Bd. XVII, Abth. II, p. 122).

ARTICLE III

STAPHYLÔME POSTÉRIEUR.

On appelle *staphylôme postérieur* un état dans lequel la sclérotique, en s'amincissant dans son segment postérieur, forme au bord externe de la papille une saillie globuleuse plus ou moins prononcée. Scarpa a le premier démontré son existence sur les cadavres. Depuis la découverte de l'ophthalmoscope, nous savons qu'on peut diagnostiquer cette maladie pendant la vie ; le staphylôme postérieur constitue en effet un des signes les plus caractéristiques de la myopie.

Symptomatologie. — *Signes ophthalmoscopiques.* — Rien n'est plus facile que de reconnaître le staphylôme postérieur avec l'ophthalmoscope.

Au bord interne de la papille on aperçoit, à l'image renversée, une tache blanche, luisante, en forme de croissant, dont la concavité est appliquée sur la demi-circonférence externe de la papille, et les deux cornes se confondent avec ses bords supérieur et inférieur (fig. 371).

1. Cette tache accuse ordinairement une teinte blanche nacrée qui tranche d'une manière très-frappante avec le reste du fond de l'œil, ainsi qu'avec la papille.

2. La *forme* du staphylôme postérieur doit être étudiée avec beaucoup de soins. Ayant l'apparence d'un croissant, il peut pourtant varier à l'infini : tantôt il n'apparaît que sous forme d'un petit liséré étroit; tantôt il s'élargit très-sensiblement dans le diamètre horizontal, de sorte qu'en s'étendant davantage dans ce sens, le staphylôme peut atteindre les limites de la *macula.*

Desmarres reconnaît trois degrés dans le staphylôme : dans le premier, le croissant n'embrasse qu'une moitié externe de la papille ; dans le deuxième, les deux tiers en sont entourés ; et enfin, dans le troisième, l'atrophie choroïdienne s'est étendue autour de ce nerf, en donnant quelquefois des ramifications, soit en bas, soit en haut, jusqu'à une certaine distance. Les figures 371, 372 et 373 peuvent donner une idée de ces variétés.

3. Les *contours* du staphylôme postérieur sont le plus souvent bien accentués. Du côté de la papille, ses limites se distinguent par la couleur blanche, qui tranche avec la teinte rouge du nerf optique.

Le bord choroïdien du staphylôme est nettement dessiné, circonscrit par une ligne semi-lunaire, bordée d'un liséré fin et noir de pigment. Dans ces derniers cas, on peut considérer habituellement le staphylôme comme arrêté.

Lorsque le staphylôme postérieur occupe une large surface et qu'il s'étend d'une manière sensible vers la *macula*, on distingue souvent sur sa surface blanche un

demi-cercle grisâtre ou rougeâtre, parallèle au bord externe du staphylôme. Cette ligne circulaire indique que le staphylôme se compose de deux bosselures, dont l'une est plus rapprochée de la papille, et l'autre de la *macula* (fig. 372).

Les limites de la plaque atrophique deviennent très-irrégulières et peu accentuées dans certaines formes de staphylômes et de myopie progressive. On aperçoit alors que la choroïde, au voisinage du staphylôme, se couvre de pigment, et que ses contours deviennent irréguliers et peu accentués. C'est ainsi qu'on trouve

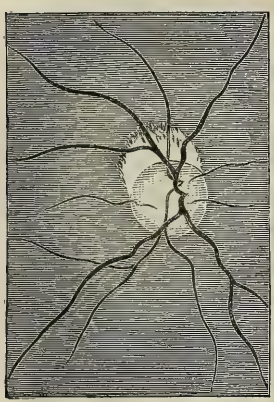

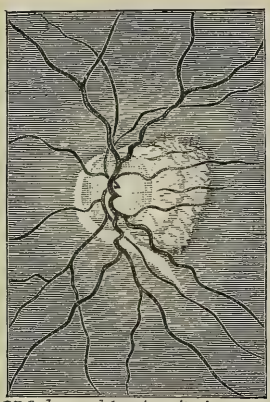

Dr. Galezowski. del. nat. pinx. MARCHAND. sc.

FIG. 371. — Staphylôme postérieur situé au-dessus de la papille.

FIG. 372. — Staphylôme postérieur externe.

FIG. 373. — Staphylôme postérieur s'étendant tout autour de la papille.

des staphylômes postérieurs, ayant des formes très-variées et où les taches atrophiques irrégulières se prolongent souvent le long des vaisseaux rétiniens (fig. 373) et du côté de la *macula*.

4. *Vascularisation.* — Le staphylôme postérieur n'est pas complétement privé des vaisseaux ; on voit, en effet, des branches plus ou moins volumineuses le traverser dans des sens divers. Quelques-unes de ces branches proviennent de vaisseaux de la papille et passent au devant du staphylôme dans l'épaisseur de la rétine elle-même : elles sont très-fines et forment souvent une sorte de crochet au moment où elles franchissent la limite du staphylôme. Les vaisseaux de la rétine sont moins flexueux que d'ordinaire, ce qui s'explique par la distension qu'ils subissent pendant l'augmentation du globe de l'œil tout entier. Un certain nombre des vaisseaux qui traversent la partie ectasique appartiennent à la choroïde ; on les voit, en effet, s'arrêter à une certaine distance de la papille et aller se perdre dans les parties non atrophiées de la choroïde.

Dans une myopie plus avancée, le staphylôme s'étend tout autour de la papille, ses limites s'écartent de plus en plus, et souvent même toute la partie centrale et postérieure de la choroïde se trouve atrophiée. La *macula* peut être atteinte aussi par cette altération, et alors la vision centrale est sensiblement compromise.

5. *Changements que subit la papille du nerf optique.* — Dans une forme légère de staphylôme, elle conserve son aspect et sa couleur normale. Mais à me-

sure que le processus ectasique se développe, elle devient ovale dans le sens vertical, et son bord interne (image renversée) paraît très-élevé et presque abrupt. Ce n'est point un effet d'optique, comme l'a supposé le docteur Knapp, mais plutôt un résultat réel du développement de l'ectasie dans la direction du diamètre vertical. La sclérotique se distend de haut en bas, et avec elle la papille subit l'aplatissement latéral et l'allongement dans le sens vertical. Pendant que la sclérotique se distend en effet en arrière, la papille, ne pouvant pas suivre ce mouvement de recul, fait une sorte de saillie sur la surface de la rétine ; cette dernière, au contraire, se trouve rétractée et attirée en arrière ; de là ce bord abrupt dont nous avons parlé.

Dans une période avancée du staphylôme postérieur, surtout lorsque l'atrophie choroïdienne entoure le nerf optique de tous les côtés, la papille perd une partie de sa vascularisation capillaire et devient beaucoup plus blanche que d'ordinaire. Quelquefois même elle est presque nacrée, de sorte qu'entre ces limites et celles du staphylôme on ne trouve la différence que très-difficilement.

Symptômes fonctionnels. — Le staphylôme postérieur est la conséquence directe de l'allongement du globe de l'œil dans la myopie ; c'est pourquoi, si l'on veut être sûr que la tache blanche péripapillaire représente un staphylôme postérieur, on doit s'assurer de la myopie. Sur cent myopes, en effet, on trouve quatre-vingt-dix-neuf fois un staphylôme postérieur. Mais comme la myopie n'est point un état morbide, il n'y a point de symptômes morbides propres à cette altération.

Dans la jeunesse, toute myopie devient progressive, comme l'a démontré Donders : c'est la période critique de l'œil ; et si la myopie augmente rapidement, elle peut devenir désastreuse pour la vue dans un avenir plus ou moins rapproché. C'est donc le développement progressif de la myopie et du staphylôme qui doit attirer l'attention du médecin.

Le *punctum cæcum*, qui correspond à la papille, est ordinairement augmenté chez les myopes, comme l'a très-justement démontré de Graefe. Cela tient évidemment à ce que la partie de la rétine qui se trouve en face du staphylôme a subi une sorte de compression et d'anesthésie.

Il y a des symptômes morbides pour lesquels les myopes viennent souvent nous consulter, et qui ne sont point l'expression d'une simple myopie ; ils indiquent une altération plus ou moins grave, compliquant la myopie, et constituent une classe d'amblyopie que nous allons étudier tout spécialement.

Complications. — 1. *Fatigue des yeux pendant le travail.* — Ce symptôme peut être dû à des causes très-variées.

Souvent il est consécutif à une différence légère de réfraction qui, à un certain âge de l'individu, cesse d'être corrigée par l'accommodation. On la constate en examinant la distance de la vision distincte de chaque œil.

Dans d'autres cas, nous l'avons vu se déclarer chez les individus atteints d'astigmatisme, et qui pourtant, jusqu'à l'age de trente-cinq ou quarante ans, ont joui d'une bonne vue. C'est ainsi qu'un de mes malades, ayant consulté pendant deux ans pour sa fatigue des yeux sans obtenir d'amélioration, fut très-rapidement et définitivement guéri, dès que j'eus ajouté à ses anciennes lunettes concaves sphériques de — 1/8, le n° 18 concave cylindrique, axe horizontal.

Quelquefois le trouble et la fatigue de la vue sont dus aux opacités périphériques

du cristallin qui restent longtemps sans changement et s'avancent ensuite vers le centre.

La fatigue des yeux des personnes myopes peut être due aux mêmes causes que celle d'autres personnes. C'est ainsi que je l'ai vue apparaître à la suite des affections lacrymales ou de la carie dentaire.

En combattant successivement chacune de ces causes, on parvient à débarrasser le malade de ce symptôme morbide, qui devient quelquefois très-inquiétant.

2. *Mouches volantes ou fixes.* — Les mouches volantes peuvent tourmenter les myopes, sans qu'il y ait la moindre altération dans le corps vitré. Ce phénomène est physiologique, et il n'est pas besoin de s'en préoccuper.

Mais, dans certains cas, une mouche plus ou moins large, plus ou moins fixe, peut apparaître subitement devant l'œil myope et gêner la vue. Cette mouche, ou scotome, est habituellement le résultat d'un épanchement sanguin dans le corps vitré. Il se déclare dans le segment postérieur de l'œil et se présente à l'ophthalmoscope sous forme d'un flocon noir nageant dans le corps vitré. Très-probablement il vient de la rupture d'un des vaisseaux choroïdiens; je dois dire pourtant que dans quelques cas j'ai pu constater des hémorrhagies rétiniennes accompagnant les flocons du corps vitré.

3. *Affaiblissement progressif de la vision centrale.* — Lorsque le myope s'aperçoit d'un affaiblissement progressif de la vision centrale, on doit toujours examiner avec le plus grand soin la région de la *macula;* les moindres altérations, en effet, de ce côté entraînent des troubles marqués et progressifs de la vue.

Ces malades voient un brouillard qui leur empêche de lire distinctement; peu à peu les lettres deviennent pâles et s'effacent. Quelquefois les objets qu'ils fixent leur paraissent tronqués, les lignes droites semblent brisées ou courbes, des lettres et des mots entiers manquent.

Tous ces symptômes indiquent l'existence d'une altération atrophique dans la région de la *macula.* En l'examinant avec l'ophthalmoscope, on y découvre des taches atrophiques disséminées et isolées, blanches, et à côté d'elles des amas de pigment et des taches hémorrhagiques (fig. 374, *b*).

Quelquefois la choroïdite atrophique de cette région n'est que la conséquence d'une extension progressive du staphylôme postérieur, qui, en s'étendant vers la *macula*, entraîne un affaiblissement sensible de l'acuité visuelle. La figure 374 représente un cas analogue. Cette altération peut rester limitée à un seul œil; mais chez les personnes qui appliquent leurs yeux aux travaux minutieux et assidus, la même altération ne tarde pas à se déclarer dans l'autre.

4. *Myopie progressive se développant rapidement avec rétrécissement partiel du champ visuel.* — Ce phénomène pathologique n'est pas fréquent, et il présage habituellement le développement d'un glaucome. Nous avons démontré le premier combien le glaucome est rare dans une myopie, et cette rareté tient à la distensibilité de la sclérotique, qui, par l'augmentation de la pression intra-oculaire, se distend petit à petit et donne lieu à la myopie progressive, sans que la papille s'en ressente. Mais si l'œil myope est pourvu d'une sclérotique épaisse et dense, il peut devenir facilement glaucomateux, seulement ce glaucome sera précédé d'une myopie progressive.

5. *Perte subite de la vue dans un œil.* — Cette cécité est consécutive à un

décollement de la rétine, fréquent, comme on sait, dans la myopie. On le reconnaîtra par les symptômes que nous avons décrits dans l'article consacré à cette affection.

Diagnostic différentiel. — Le staphylôme postérieur présente des signes caractéristiques qui rendent le diagnostic très-facile. Les difficultés peuvent se présenter dans les cas suivants :

1. Le staphylôme postérieur peut former un liséré tellement étroit, qu'on peut le prendre pour le double contour physiologique de la papille. L'examen de la myopie au moyen des verres concaves résoudra la difficulté.

2. La plaque atrophique se confond quelquefois d'une manière intime avec la papille, surtout si cette dernière présente la même teinte blanche que le staphylôme.

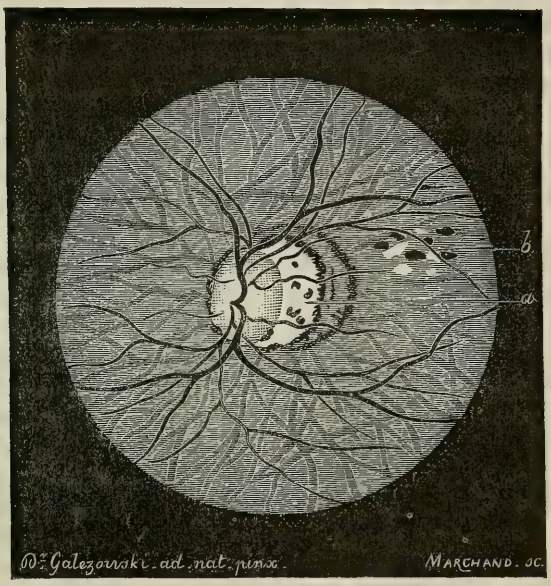

FIG. 374. — Staphylôme postérieur se compliquant d'une altération de la macula (*).

On peut alors croire qu'il s'agit d'une très-grande et large papille. Mais si on l'examine avec soin, on ne tarde pas à constater les limites légèrement grisâtres qui séparent l'une de l'autre.

3. Une atrophie choroïdienne péripapillaire peut exister sans ectasie staphylomateuse. Je l'ai rencontrée, en effet, assez souvent chez les vieillards, soit hypermétropes, soit emmétropes. Les contours de ces atrophies sont, dans ces cas, mal circonscrits; mais comme le même phénomène peut aussi se présenter dans le staphylôme postérieur, il n'y a que l'examen des yeux au moyen des lunettes et l'absence de tous les autres signes de myopie qui nous permettront de résoudre la question.

(*) *a*, staphylôme postérieur; *b*, atrophie choroïdienne dans la région de la macula.

L'atrophie péripapillaire s'observe aussi dans l'excavation glaucomateuse de la papille. La contre-épreuve de la myopie facilitera aussi le diagnostic.

4. Les plaques fibreuses congénitales de la papille peuvent quelquefois simuler le staphylôme postérieur. Ces plaques sont, en effet, blanches, luisantes, réfléchissant fortement la lumière ; mais elles ont les contours frangés, comme déchirés ; elles masquent les vaisseaux rétiniens, et se trouvent le plus souvent du côté externe, à l'image renversée, et non du côté interne, où se trouve habituellement le staphylôme postérieur.

Anatomie pathologique et pathogénie. — Le staphylôme postérieur est le résultat d'un amincissement plus ou moins considérable de la sclérotique au voisinage de l'entrée du nerf optique. La sclérotique est, en effet, amincie presque chez tous les myopes, et quelquefois à tel point, que von Ammon, en examinant un staphylôme très-volumineux, avait acquis la conviction qu'elle aurait pu se rompre si le malade avait vécu plus longtemps. Scarpa avait comparé cet amincissement à une feuille de papier. Pourtant son épaisseur varie, et tandis qu'au sommet elle paraît quelquefois comme une membrane hydatique, dans les parties latérales elle a été trouvée beaucoup plus épaisse. Cet amincissement coïncide avec un allongement notable du diamètre antéro-postérieur du globe, qui peut atteindre jusqu'à 33 millimètres, tandis qu'il ne dépasse pas 24 millimètres dans l'œil emmétrope.

Lorsqu'il n'y a qu'une seule tumeur staphylomateuse, elle existe toujours du côté externe de la papille. Quelquefois je l'ai rencontrée à sa partie inférieure.

La choroïde, dans la partie ectasique, est presque complétement atrophiée, et il n'y reste qu'une couche très-mince de tissu cellulaire, qui est souvent infiltrée par une sorte d'exsudation plastique s'étendant au niveau du staphylôme, comme cela avait été remarqué par Heymann. Selon Ed. Jaeger et Desmarres, l'exsudation n'existe point à l'endroit du staphylôme, mais il reste toujours une couche cellulaire mince, qui sépare la rétine de la choroïde.

A la limite de la plaque ectasique, on trouve souvent une forte adhérence entre la choroïde et la sclérotique. Cette adhérence, ainsi que l'existence des flocons dans le corps vitré, et l'engorgement des vaisseaux choroïdiens, décidèrent A. de Graefe à considérer la maladie comme une *scléro-choroïdite postérieure*. Pourtant les exsudations adhésives ne se rencontrent pas toujours, et la maladie apparaît le plus souvent par hérédité comme un phénomène congénital ; il serait donc difficile de trouver dans tous les yeux myopes les symptômes phlegmasiques, tout au plus peut-on les rencontrer dans la myopie progressive.

Le corps vitré a été habituellement trouvé ramolli et liquéfié ; j'ai constaté, même chez un grand nombre de myopes, le tremblement de l'iris, qui correspond à cette liquéfaction de l'humeur vitrée.

La rétine reste le plus souvent, dans cette maladie, intacte, mais du côté de la macula elle subit souvent des infiltrations exsudatives. Dans la myopie progressive elle subit une distension suivie même d'une déchirure du côté de la macula avec une perte de la vision centrale. Il m'a été permis d'observer un fait de ce genre, en 1870, chez un des malades de ma clinique, et ce cas rare et intéressant a pu être vérifié par les docteurs Morel, Daguenet et plusieurs autres confrères.

Le nerf optique subit quelques modifications dans sa structure, et, par suite de

la pression interne qui s'exerce dans la direction de l'axe optique, ainsi que du bord interne de la papille, la gaîne externe tend de plus en plus à se séparer de l'interne, et l'espace vide qui en résulte est occupé par le tissu cellulaire lâche.

Le cristallin a été trouvé altéré dans son segment postérieur par de Graefe et Heymann. Ces opacités se prolongent aussi vers le segment antérieur, mais je les ai vues rester stationnaires pendant plusieurs années. Selon Cusco, cette cataracte serait liée à une choroïdite atrophique antérieure.

Étiologie. — Il n'est pas douteux pour moi qu'une des causes les plus fréquentes de la myopie est l'*hérédité*.

La conformation ellipsoïde de l'œil se transmet dans certaines races du père au fils. Cela explique un fait qui a été établi par G. Lagneau (1), que les départements des régions habitées anciennement par les Gallo-Celtes se distinguent des autres départements par la rareté de diverses infirmités, et particulièrement de la myopie; tout au contraire, les habitants du midi de la France, descendants des Aquitains, des Ligures; la population de l'ancienne Gaule et de la Belgique, présentent beaucoup de myopes.

D'après les dernières recherches statistiques des auteurs allemands Cohn et Hermann, il semblerait que la myopie est le résultat du travail et de l'étude, et que, par conséquent, d'après le nombre des myopes dans un peuple, on pourrait conclure du degré de sa civilisation. Rien n'est plus faux qu'une pareille assertion, et le docteur Miard (2) déclare avec raison que « la civilisation étant le résultat d'un ensemble d'influences variant suivant les races, les mœurs des nations, leurs institutions politiques, etc., la présence de myopie pourrait tout au plut être l'indice de certains de ses éléments, et que cette affirmation, que se plaisent à répéter les ophthalmologistes d'outre-Rhin, n'a en grande partie pour origine que la pente fatale sur laquelle glissent les esprits les plus droits quand ils sont aveuglés par l'orgueil national. »

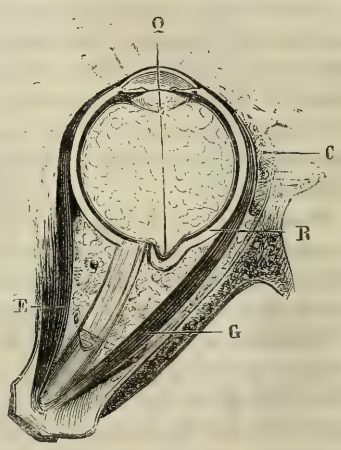

Fig. 375. — Action des muscles sur le globe de l'œil dans la myopie (*).

Mais si la prédisposition héréditaire est une cause incontestable de la myopie son développement plus ou moins grand dépend sans nul doute du travail prolongé sur des objets de petites dimensions, surtout pendant la jeunesse. L'œil, en effet,

(1) G. Lagneau, *Quelques remarques ethnologiques sur la répartition géographique de certaines infirmités en France* (*Mémoires de l'Académie de médecine*. Paris, 1870, t. XXXIX, p. 293).

(2) Miard, *Des troubles fonctionnels et organiques de l'amétropie et de la myopie*. Paris, 1873.

(*) E, muscle droit interne; G, muscle droit externe; C, D, insertion antérieure de ces muscles; Q, axe optique; B, région de la macula.

héritant la conformation ellipsoïde, et possédant en même temps une sclérotique mince et extensible dans le segment postérieur, peut, sous l'influence des efforts d'application et des contractions musculaires des droits externes, s'aplatir latéralement, et subir un allongement antéro-postérieur.

Qu'arrive-t-il, en effet, lorsqu'un œil déjà myope fixe de très-près un objet fin? Les muscles externes G et internes E (fig. 375), en se contractant avec un certain effort, compriment d'autant plus fortement le globe de l'œil latéralement, que leurs points d'insertion, étant près de la cornée en C et D, pressent sur la partie convexe et équatoriale de l'œil, et tendent à allonger son diamètre antéro-postérieur au voisinage du point R. La sclérotique vers le point R résiste encore pendant quelque temps, mais cette même pression se transmettant à forces égales tout autour de la macula, et trouvant moins de résistance dans le trou optique, refoule de plus en plus ses contours, d'abord à son bord externe, et forme ce que nous appelons *staphylôme postérieur*. L'ectasie postérieure de la sclérotique aura donc pour cause directe la pression des muscles droits externes de l'œil, et, comme l'axe antéro-postérieur se trouve le plus rapproché de la partie externe et inférieure de la papille, il en résulte que le staphylôme se développe, soit directement en dehors, soit en dehors et en bas.

Selon Giraud-Teulon, l'action des muscles obliques et leur insertion défectueuse engendrent la myopie. Cette théorie n'est point neuve, elle a été admise par Guérin (de Lyon) (1) vers le milieu du XVIIIe siècle; il est vrai que l'explication que donne le docteur Giraud-Teulon est plus ingénieuse, mais il nous est difficile de l'accepter, surtout si l'on se rappelle que ces deux muscles n'agissent que rarement, et ne prennent aucune part dans l'application des yeux sur les objets rapprochés.

Pronostic. — Il n'est pas grave tant que l'affection n'a pas atteint la macula, et que la myopie ne devient pas progressive. Il faut une sérieuse complication, par exemple une hydropisie sous-rétinienne ou une altération de la macula, pour que la vue de ces malades soit sérieusement atteinte.

Traitement. — Tant que le staphylôme postérieur ne présente pas de complication et qu'il n'est pas progressif, on se contentera des prescriptions hygiéniques. C'est ainsi qu'on doit veiller à ce que les enfants myopes ne fatiguent pas trop leurs yeux par des travaux assidus, surtout le soir, et à un éclairage artificiel.

Dans la myopie moyenne ou forte, on forcera le malade à se servir constamment de lunettes dont le numéro sera proportionné au degré de myopie.

Dans la myopie progressive, accompagnée surtout d'insuffisance morbide du muscle droit interne, la section du muscle droit externe pourra agir efficacement pour arrêter le développement de l'ectasie scléroticale.

Mais c'est surtout les complications morbides qui doivent être traitées avec la plus grande énergie et dès le début Dès qu'un état d'irritation et de congestion sera constaté, que la choroïdite atrophique commencera à envahir les parties voisines de la macula, on aura recours aux déplétions sanguines locales, appliquées tantôt aux tempes, tantôt à l'anus, toutes les quatre ou six semaines. Après chaque

(1) Guérin (de Lyon), *Traité sur les maladies des yeux*. Lyon 1769, p. 184.

saignée, le malade sera enfermé dans une chambre obscure pour deux ou trois jours, et même au delà si les circonstances l'exigaient.

Des ventouses sèches seront ensuite appliquées à la nuque et le long de l'épine dorsale pendant plusieurs semaines.

Dans le cas de congestion partielle de la choroïde, et surtout du côté de la macula, où il se produit quelquefois des épanchements de sang, il faut faire appliquer une fois tous les mois de cinq à six sangsues à la tempe.

La sangsue artificielle d'Horteloup appliquée sur la tempe remplit parfaitement



Fig. 373. — Sangsue artificielle d'Horteloup (modèle Collin) (*).

ce but. Après avoir fait la scarification avec le petit scarificateur tournant, on applique la ventouse.

Des frictions mercurielles sur le front et la tempe seront faites soit avec l'onguent napolitain, soit avec la pommade suivante :

℞ Oléo-margarate d'hydrargyre . .	2 gr.	Essence d'amandes amères.	1 goutte
Axonge	8 —		

Des dérivatifs agissant sur le canal intestinal, tels que les eaux de Pullna, de Saint-Gervais, Carlsbad, Châtelguyon ; des pilules aloétiques et la scammonée seront utilement prescrits.

Dans le staphylôme postérieur progressif, accompagné d'une diminution du champ visuel interne, j'ai eu souvent recours à l'excision de l'iris, qui paraît dans certains cas arrêter la marche de la maladie.

Bibliographie. — De Graefe, *Scléro-choroïdite postérieure* (*Archiv f. Ophthalm.*, Bd. I, Abth. I, p. 390). — Heymann, *Zur Sclero-choroiditis posterior* (*Archiv f. Ophth.*, Bd. II,

(*) 1, Étui métallique qui contient : 2, la pompe aspirante, et 3, le scarificateur de la sangsue d'Horteloup.

Abth. II, p. 131). — Sichel, *De la choroïdite ou mieux rétino-choroïdite postérieure* (*Iconographie*, p. 784). — Romain Noizet, *Du staphylôme postérieur*, thèses de Paris, 1858. — Ed. Jaeger, *Ueber die Einstellungen des dioptrischen Apparates*. Wien, 1861. — Donders, *On the Anomalies of accomodation and refraction of the eye*, translated by Moore. London, 1864, p. 332. — Giraud-Teulon, *Du mécanisme de la production et du développement du staphylôme postérieur, et de ses rapports avec l'insuffisance des muscles droits internes* (*Annales d'oculist.*, 1866, t. LVI, p. 201).— Couillard, *Essai sur le staphylôme postérieur*, thèse de Paris, 1867. — Miard, *Des troubles fonctionnels et organiques de l'amétropie et de la myopie*. Paris, 1873

ARTICLE IV

CHOROÏDITE SYPHILITIQUE.

L'étude sur la choroïdite syphilitique appartient à Desmarres, Zambaco, Mailhac, Fournier, Hutchinson, Bader, de Graefe et à moi.

La symptomatologie de cette maladie est encore très-incomplétement décrite, et nous croyons utile d'entrer dans quelques détails que nous avons pu recueillir nous-même à ce sujet.

Symptomatologie. — *Signes ophthalmoscopiques.* — 1. *Papille voilée.* — Un des signes les plus constants et les plus caractéristiques de la maladie est le trouble apparent de la papille. Il existe presque toujours, malgré la transparence parfaite du corps vitré, que l'on reconnaît au début. Dès que ce trouble de la papille est constaté, on s'assure sur-le-champ si le corps vitré ne contient pas des flocons fins, filiformes ou ponctués ; ils peuvent manquer au début, mais à la longue ils apparaissent dans la partie postérieure de la cavité oculaire sous forme de filaments très-fins, qui échappent souvent à l'examen le plus attentif. Pour se faire une idée exacte de l'aspect de la papille chez les syphilitiques, on n'a qu'à examiner la papille à travers la cornée trouble, ou bien à travers une lentille sale et couverte d'humidité.

Ce trouble de la papille est caractéristique, je dirai même pathognomonique de l'affection syphilitique de la choroïde ; il a été signalé pour la première fois par Desmarres père, et pour ma part je l'ai observé dans toutes les périodes, quoique à des degrés différents.

2. *Flocons du corps vitré.* — L'apparence nuageuse de la papille provient de ce que le corps vitré est rempli de flocons.

Lorsqu'on examine, en effet, avec soin ce milieu, on ne tarde pas à retrouver des filaments nombreux, très-fins, formant une espèce de toile d'araignée ou de membrane, qui se déplace dans tous les sens, se plie et se replie pendant les mouvements de l'œil. Souvent, on y aperçoit comme des cheveux entortillés et des grains de poussière, occupant parfois toute l'étendue de ce milieu.

Il arrive pourtant que, malgré l'investigation la plus minutieuse, les flocons ne sont point visibles. Il ne me semble pas cependant impossible d'admettre que, même dans ces cas, des exsudations fines, presque microscopiques, remplissent cette humeur. La membrane hyaloïdienne elle-même n'est pas exempte d'infiltration, comme j'ai pu m'en convaincre en faisant l'autopsie d'un œil extirpé sur un syphilitique.

En général, les flocons qui accompagnent la choroïdite syphilitique sont très-fins, filiformes, contrairement à ce qu'on rencontre dans d'autres affections.

3. *État des vaisseaux de la papille et de la rétine.* — Le trouble que présente la papille n'est pas dû à une altération quelconque de la membrane nerveuse et de ses vaisseaux ; au contraire, ces derniers conservent longtemps leur aspect et leur volume normal ; mais à une période plus avancée de la maladie, souvent après quatre ou cinq ans de durée, la rétine tout entière se ramollit, et s'imprègne par places du pigment provenant de la choroïde. C'est à ce moment que les vaisseaux rétiniens s'atrophient sur toute l'étendue de cette membrane ; la papille elle-même devient blanchâtre et atrophiée, et les vaisseaux centraux s'amincissent et deviennent filiformes. Il n'y a que la rétinite pigmentaire congénitale et a choroïdite syphilitique à sa période ultime qui peuvent présenter cette diminution caractéristique des vaisseaux.

4. *Rétine.* — Cette membrane conserve longtemps sa transparence. Dans certaines formes de choroïdite postérieure cependant, des exsudations plastiques envahissent à la fois la rétine et la choroïde, et l'on y aperçoit des taches blanches, exsudatives, entourées çà et là d'amas pigmentaires. C'est surtout dans la région de la macula qu'on retrouve des exsudations rétiniennes et des taches hémorrhagiques qui altèrent souvent et pour toujours la vision centrale.

Des dépôts de pigment se forment dans la membrane nerveuse après une durée de plusieurs années, et l'on a alors affaire à une rétinite pigmentaire.

5. *Choroïde.* — Les altérations de la choroïde sont variées, elles peuvent occuper aussi bien les parties centrales et postérieures que les parties périphériques, voisines de l'*ora serrata.*

a. Au début de l'affection, elle ne présente aucune altération appréciable, mais à la longue elle subit des modifications sensibles. En examinant attentivement les parties équatoriales de l'œil, on y constate des taches blanchâtres et grisâtres disposées en groupes sur un fond plus pâle et dépigmenté. Ce sont des taches atrophiques occasionnées par la résorption d'une partie des cellules pigmentaires et des vaisseaux du stroma, qui donnent cette apparence. Ces taches sont arrondies et à contours bien tranchés. Mais à côté des plaques atrophiques il existe aussi des plaques blanches, laiteuses, ou jaunâtres, disséminées dans les différentes régions de cette membrane, et qui ressemblent beaucoup à des taches atrophiques. On peut se convaincre facilement qu'elles sont constituées par des exsudations à contours diffus, dont l'ensemble rappelle en partie une éruption cutanée que j'ai reproduite ailleurs (1).

Zambaco (2) parle aussi de petits dépôts plastiques multiples, de la grosseur d'une tête d'épingle, qu'il a vus sur toute la choroïde.

Quelquefois ces exsudations arrondies sont très-nombreuses, et forment des groupes étendus, dont l'ensemble est limité par des lignes circulaires ; cette variété n'est pas aussi fréquente que les autres. Nous avons observé des faits de ce genre avec Clerc et Alfred Fournier.

b. La choroïdite centrale peut envahir, dès le début, la région de la macula, et entraîner consécutivement une infiltration de la rétine. On voit, dans ce cas, de

(1) Galezowski, *Sur la choroïdite syphilitique* (*Gaz. des hôp.*, 1862, n° 5).
(2) Zambaco, *Des affections nerveuses syphilitiques.* Paris, 1862, p. 381.

grandes masses exsudatives blanchâtres s'étendre sur la rétine, pendant que la choroïde, tout autour, subit une transformation atrophique : c'est une rétino-choroïdite centrale.

c. La syphilis peut engendrer aussi une choroïdite atrophique disséminée, qui ne diffère en rien de la choroïdite atrophique non syphilitique. L'aspect du fond de l'œil ne nous permettra pas alors de reconnaître la cause de la maladie, à moins que le corps vitré ne soit rempli de ces flocons filiformes, caractéristiques, dont nous avons parlé plus haut.

d. On constate quelquefois, sur différents points du fond de l'œil, des taches blanches, bien circonscrites, sans pigmentation autour et qui sont constituées par des *exsudats plastiques.* Nous les avons vues, avec Alfr. Fournier, semblables à de fines mouchetures et disposées les unes par rapport aux autres *en demi-lune, en fer à cheval.* Cette forme de choroïdite doit porter le nom, d'après cet éminent confrère, de *syphilide choroïdienne circinée.*

Signes fonctionnels. — 1. *Début.* — Le trouble de la vue s'annonce lentement d'abord par une petite mouche apparaissant devant l'œil, puis survient un brouillard ou nuage épais qui gêne la vue.

Le brouillard est assez caractéristique et correspond aux altérations du corps vitré. C'est un nuage ou voile plus ou moins fin et délicat, ressemblant à une gaze ou toile d'araignée qui remue constamment devant les yeux. Dans ce même nuage mobile, le malade semble voir de nombreux points noirs qui se meuvent avec le nuage.

2. Bien souvent, il arrive que les objets paraissent beaucoup plus petits qu'ils ne sont en réalité. Je l'ai constaté surtout chez les malades qui n'avaient qu'un seul œil affecté.

3. *Métamorphopsies.* — Ce symptôme est ordinairement le résultat d'altération de la macula, qui se renouvelle très-fréquemment dans la choroïdite syphilitique.

4. *Photopsies.* — Par suite de l'irritation de la rétine, l'œil éprouve constamment des sensations, des cercles lumineux d'étincelles et d'éclairs en forme de zigzags. Le plus souvent, j'ai vu apparaître des cercles lumineux dans le champ visuel supérieur.

6. *Photophobie.* — La sensibilité de l'œil pour la lumière atteint rarement de très-grandes proportions ; mais, sous une certaine forme, elle existe chez tous les malades. Le passage d'un endroit sombre dans un milieu fortement éclairé est très-pénible ; le malade reste pendant quelques minutes complétement aveugle, avant que la rétine s'habitue à la lumière vive. La même difficulté et la même gêne existe lorsqu'il entre d'un endroit clair dans un milieu sombre. On voit par là qu'une trop grande lumière est nuisible, de même que lorsque le malade se trouve dans un endroit peu éclairé, il est aussi très-gêné.

7. *Héméralopie.* — La cécité nocturne s'observe dans certaines variétés de choroïdites syphilitiques, et surtout à une période plus avancée, lorsque la maladie tend à se transformer en une rétinite pigmentaire.

8. Pendant très-longtemps, l'*acuité visuelle* n'est pas sensiblement altérée, et, pourvu que la macula reste intacte, le malade conserve la faculté de lire les caractères numéros 7, 5, 3 et 2 de l'échelle typographique. Mais la sensibilité rétinienne est sensiblement émoussée, de sorte que pour lire les caractères fins il lui

faut une lumière beaucoup plus vive que pour un œil sain. A mesure que l'affection marche, et que les désordres s'accentuent davantage, la vision centrale s'affaiblit de plus en plus et amène à la longue la perte complète de la vue.

9. *Cécité complète arrivant par accès.* — Un des phénomènes les plus importants et qui caractérisent le mieux la choroïdite syphilitique, est la cécité survenant par accès. C'est ainsi qu'on voit les malades jouissant d'une vue assez bonne, être pris subitement d'une cécité presque complète, sans que les symptômes ophthalmoscopiques en donnent l'explication. Cette cécité peut durer quelques jours, une ou deux semaines; puis elle se dissipe sous l'influence d'un traitement énergique et quelquefois même sans aucune intervention, d'une manière tout aussi rapide qu'elle était survenue. La vue s'éclaircit au point que le malade peut de nouveau lire. Malheureusement cette amélioration n'est pas définitive ; le brouillard, quoique diminué, ne se dissipe pas. Au bout d'un certain temps, qu'on ne peut jamais préciser, surviennent une seconde et une troisième attaque amaurotique, et ainsi de suite, jusqu'à ce que la cécité devienne absolue.

10. Dans le *champ visuel périphérique,* on constate bien souvent, dès le début, des scotomes fixes plus ou moins étendus, qui correspondent aux plaques atrophiques et exsudatives. Avec le progrès de la maladie, on voit survenir un rétrécissement concentrique du champ visuel, ce qui indique généralement une rétinite pigmentaire commençante.

11. *Cécité partielle des couleurs.* — Je l'ai rencontré plus particulièrement dans les rétino-choroïdites syphilitiques. C'est ainsi que le *vert* paraît souvent *bleu,* et le *jaune* est pris pour du *blanc* ou du *gris.* S'il n'y a qu'une simple choroïdite et que la rétine reste intacte, la cécité des couleurs n'existe point.

Complications. — *Iritis.* — Il n'est pas rare de voir une iritis se déclarer, soit dans le courant d'une choroïdite, soit précédée de cette dernière. Sur cent choroïdites, je l'ai vue neuf fois.

Kératite. — Elle est rare dans la choroïdite syphilitique, je ne l'ai vue que deux fois; plus souvent je l'ai rencontrée dans une irido-cyclite syphilitique.

Névrite optique. — J'ai vu quelquefois la maladie débuter par une névrite optique et se transformer ensuite en choroïdite.

Paralysie des muscles de l'œil. — La syphilis peut non-seulement atteindre diverses membranes du globe de l'œil, mais elle peut à la fois amener une paralysie des muscles externes de l'œil. Chez plusieurs de ces malades, j'ai pu constater simultanément, avec la choroïdite syphilitique, une hémiplégie et une analgésie plus ou moins marquées, dont l'existence, dans la syphilis, a été révélée par le docteur Alf. Fournier.

Diagnostic différentiel. — En se basant sur tous les symptômes que nous avons développés plus haut, il serait difficile de ne pas reconnaître la nature syphilitique de la choroïdite. Il existe, il est vrai, une grande ressemblance entre la choroïdite disséminée simple syphilitique ; les signes fonctionnels décrits plus haut, appartenant uniquement à l'affection syphilitique, faciliteront le diagnostic.

Une choroïdite sympathique peut simuler une choroïdite syphilitique ; la papille peut en effet paraître trouble, nuageuse dans l'une et l'autre de ces maladies, mais l'existence d'une ancienne blessure dans l'autre œil résoudra facilement la difficulté.

Étiologie. — La choroïdite syphilitique se déclare le plus souvent pendant la

période secondaire de la syphilis ; c'est en effet entre les six premiers mois et la troisième année que l'affection oculaire se manifeste. Ce n'est que dans les cas exceptionnels que la choroïdite survient dix ou quinze ans après l'inoculation du chancre.

A en juger par la gravité de la maladie, on pourrait la ranger parmi les affections tertiaires précoces ou intermédiaires ; l'état lymphatique et strumeux de l'individu est pour beaucoup dans la gravité du mal.

Pronostic. — Cette affection doit être considérée comme une des formes les plus graves des affections oculaires. Sa marche périodique, suivie des accès passagers de cécité et d'amélioration consécutive, fait espérer souvent une guérison prompte et complète. Malheureusement, dans un certain nombre des cas, l'affection suit sa marche progressive, et amène au bout d'un temps plus ou moins long un ramollissement de la rétine et son atrophie, avec ou sans infiltration pigmentaire.

Il faut ajouter que la choroïdite syphilitique est beaucoup plus bénigne chez les individus jeunes, surtout si elle se déclare sous forme de choroïdite disséminée, et qu'elle est périphérique. Tout au contraire, lorsqu'une choroïdite apparaît chez un homme âgé et qu'elle envahit surtout le segment postérieur et le corps vitré, elle atteint une gravité considérable, et aboutit souvent à une issue fatale, malgré tous les traitements que l'on fait subir au malade.

Traitement. — Nous avons démontré que la choroïdite syphilitique secondaire est une affection grave, le traitement doit être de préférence mercuriel ; l'iodure de potassium est d'une action moins efficace. Mais, pour obtenir quelque résultat, on doit porter l'une et l'autre de ces médications à doses très-élevées.

Le traitement par les frictions hydrargyriques est ici le meilleur médicament, et je dirai mieux, la seule ressource contre cette grave affection.

Ces frictions doivent être faites avec beaucoup de persévérance et à des doses quotidiennes progressives, de 4, 6, 8, 10, 12 et 15 grammes d'onguent mercuriel double par jour.

Pour que cette médication soit plus efficace, il faut qu'elle soit faite avec une certaine méthode.

Ordinairement, je fais ma prescription de la manière suivante :

℞ Onguent double hydrargyrique..... 40, 60, 80 ou 100 grammes.

Divisez en 10 paquets, pour en user une dose tous les soirs en frictions.

Et pour ne pas attaquer la peau par des frictions si souvent répétées, je suis le conseil du professeur G. Sée, de ne faire à la fois la friction que sur une seule partie du corps.

Le 1er jour. — Tempe, front, nuque droite.
2e jour. — Aisselle droite.
3e jour. — Coude droit.
4e jour. — Flanc droit.
5e jour. — Le haut de la cuisse droite.
Le 6e jour. — Creux poplité.
7e jour. — Face interne de la jambe droite.
8e jour. — Plante du pied droit.

Pendant les huit jours suivants, on fait les mêmes frictions sur le côté gauche du corps.

On doit pousser les frictions lentement, mais toujours en augmentant la dose, jusqu'à produire la salivation.

La salivation le plus souvent n'est pas une contre-indication pour les frictions, tout au contraire, elle est l'indice de l'action efficace du mercure, seulement on devra modérer son effet sur la bouche par les moyens suivants :

Le malade se servira deux ou trois fois par jour de la poudre suivante pour les dents et les gencives.

℞ Chlorate de potasse....	5 grammes.	Poudre de quinquina.....	2 grammes.
Craie camphrée.....	3 —	Essence de menthe.....	2 gouttes.

Pour gargarisme on prescrira le chlorate de potasse, le malade en outre mangera de 3 à 4 pastilles de chlorate de potasse par jour.

A l'aide de ces moyens accessoires, de même qu'en administrant à l'extérieur les bains sulfureux qui paraissent faciliter, comme dit Fournier, la tolérance du mercure, on continuera la même dose avec des intervalles plus ou moins longs qu'exigera la santé générale de l'individu.

Simultanément avec le mercure, on prescrira au malade une potion iodée, que l'on combinera de telle sorte qu'il en puisse prendre de 2 à 5 grammes par jour.

J'ajoute quelquefois le biiodure à la dose de 10 à 20 milligrammes.

Les Allemands emploient les frictions d'une manière un peu différente, à en juger par la description du professeur de Vienne.

Cette méthode, selon Sigmund (1), comprend trois temps : le premier est consacré à la préparation du malade, en régularisant son régime, en améliorant l'état des gencives et du tube digestif, et en faisant prendre pendant huit à dix jours des bains tièdes de 24 à 27 degrés Réaumur. Les frictions constituent le second temps du traitement; elles sont faites sur les deux jambes, les deux cuisses, les faces antérieures de la poitrine et du ventre, sur le dos et les bras. Chaque friction dure au moins vingt minutes, et elle est faite le soir avant le coucher, avec 1 gramme d'onguent mercuriel. Le malade est ensuite enveloppé dans un drap que l'on renouvelle le lendemain, et il doit garder le lit. Le traitement comprend vingt à trente frictions.

Pendant ce traitement par les frictions, le malade se sert des médicaments internes, tels que la décoction de Zittmann ou de Pollini, les diurétiques, les préparations iodées, ferrugineuses, l'huile de foie de morue, etc.

Troisième temps : on fait prendre un ou deux bains de savon, et l'on continue pendant quelques jours à provoquer la transpiration, pendant qu'on augmente la dose d'aliments.

Bibliographie. — De Graefe, *Affections syphilitiques des yeux* (*Deutsche Klinik*, 1858, n° 21). — Hutchinson, *Ophth. Hosp. Reports*, 1859-1860, vol. II, p. 258. — Bader, *Des apparences ophthalmoscopiques de la syphilis secondaire* (*Ophthalm. Hosp. Reports*, t. I, p. 245 ; et *Annales d'oculist.*, t. XLII, p. 163).—Meilhac, *Recherches sur l'amaurose syphi-*

(1) Sigmund, *Die Einreibungscur mit grauer Salbe bei Syphilisformen*, Wien, 1854.

litique, thèse de Paris, 1863. — Lancereaux, *Traité de la syphilis*. Paris, 1866, p. 193. — Zambaco, *De l'amaurose et de l'amblyopie syphilitique* (*Des affections nerveuses syphilitiques*. Paris, 1862, p. 364). — Galezowski, *Études sur les amblyopies et les amauroses syphilitiques* (*Archives générales de médecine*. Paris, 1871, avril).— Hutchinson, *Choroïdite syphilitique* (*Annales d'oculistique*, t. LXVIII, p. 203). — Fournier, *Leçons sur la syphilis*. Paris, 1873, p. 64.

ARTICLE V

GLAUCOME OU CHOROÏDITE SÉREUSE.

Le mot *glaucome* indique, d'après la signification étymologique, vert de mer ou azuré (γλαυκὸς), et œil (ὄμμα). La plupart des auteurs anciens désignaient sous ce nom, une affection dans laquelle la pupille présentait cette teinte azurée et où la vue était abolie. Ce signe était trop vague et trop incertain pour qu'il ait pu donner une idée sur la maladie ; la dénomination de glaucome a été pourtant conservée, et sert aujourd'hui à indiquer cette même affection, qui n'est autre qu'une chorcïdite séreuse.

Nous trouvons une description détaillée de la maladie dans les ouvrages de Weller (1828), de Mackensie (1830) et de Desmarres (1847); mais c'est seulement depuis la découverte de l'ophthalmoscope qu'on en a acquis des notions exactes et précises. C'est au professeur de Graefe que revient le mérite d'avoir, le premier, décrit avec précision et méthode le glaucome, démontré la valeur de certains signes pathognomoniques, expliqué la nature de la maladie, et surtout trouvé dans l'iridectomie un moyen précieux de guérison.

Sans entrer dans les détails historiques sur toutes les théories qui ont été émises par les auteurs sur le glaucome, disons seulement que Laurence (1833) et plus tard Schroeder van der Kolk (1841) ont émis l'opinion que le glaucome n'était dû qu'à une choroïdite donnant lieu à une exsudation de sérosité entre la membrane vasculaire et la rétine.

Ces différentes opinions ne pouvaient que faciliter les recherches de de Graefe, qui a démontré que le glaucome n'est que le résultat d'une hypersécrétion de sérosité par la choroïde dans l'intérieur de l'œil. Par suite de cette augmentation du contenu dans la coque oculaire, il se produit une exagération de la pression intra-oculaire, et tout le cortége des symptômes qui en sont la conséquence.

La marche, le développement et les symptômes de la maladie ne sont pas toujours les mêmes. On les voit apparaître sous des formes tellement variées, que nous croyons utile de diviser le glaucome en quatre classes : 1° *glaucome primitif aigu ;* 2° *glaucome primitif chronique ;* 3° *glaucome simple* (de Donders); 4° *glaucome secondaire* et 5° *glaucome hémorrhagique.*

§ I. — Glaucome primitif aigu.

Symptomatologie. — *Période des prodromes.* — Cette période a été observée par de Graefe 75 fois sur 100. On remarque, longtemps avant le début de la maladie, que les yeux emmétropes deviennent rapidement presbytes, et les yeux myopes accusent une myopie augmentant rapidement. En même temps l'œil malade

voit de temps à autre des irisations, sous forme de cercles d'arc-en-ciel, autour d'une flamme de bougie ou d'une lampe.

A ces deux symptômes il faut ajouter un trouble passager de la vue; il survient brusquement, dure d'abord quelques minutes, puis une ou deux heures, et se dissipe complétement pour reparaître à une époque tout à fait irrégulière. Quelquefois il survient une rougeur périkératique, la pupille se dilate et devient immobile, l'œil augmente de densité et l'humeur aqueuse devient terne.

Ces symptômes prodromiques peuvent durer quelques semaines et même quelques mois; ils viennent ordinairement par accès et se dissipent pour quelque temps, jusqu'à ce que le glaucome aigu se déclare un jour subitement par une attaque inflammatoire aiguë.

Période d'état. — Signes anatomiques. — 1. *Injection des vaisseaux ciliaires antérieurs.* — Le globe de l'œil est rouge et injecté, et cette injection comprend surtout les veines sous-conjonctivales, situées à quelques millimètres du pourtour de la cornée. Sous l'influence d'une compression intra-oculaire, il se déclare une sorte de stase veineuse, les vaisseaux scléroticaux deviennent tortueux et leur ensemble forme un cercle caractéristique au pourtour de la cornée. Cette injection, devenant plus prononcée, peut occasionner une stase sanguine considérable, qui donnera lieu, chez quelques individus, à un chémosis séreux plus ou moins prononcé. Les paupières elles-mêmes sont souvent enflées et œdémateuses.

2. *Larmoiement.* — L'injection sous-conjonctivale n'est accompagnée d'autre sécrétion que de l'écoulement abondant des larmes, qui survient par crises.

3. *Cornée terne, chagrinée et anesthésiée.* — L'aspect de la cornée est complétement changé; sa transparence, son poli et son brillant font défaut; elle apparaît au contraire terne et chagrinée, et ressemble, d'après Desmarres, à une glace sur laquelle on aurait soufflé. Ce phénomène est dû au soulèvement de l'épithélium cornéen par suite de la pression intra-oculaire exagérée. Cette même membrane devient insensible au toucher, et supporte facilement l'attouchement des doigts, d'une plume ou de tout autre objet, sans que le malade en souffre. La compression des nerfs ciliaires dans l'œil explique cette anesthésie.

4. *Chambre antérieure diminuée.* — On s'aperçoit facilement, surtout lorsque l'on compare les deux yeux, que la chambre antérieure est diminuée, et que, par suite de pression intra-oculaire, le cristallin et l'iris sont repoussés en avant.

5. *Iris modifié dans sa coloration; pupille dilatée et irrégulière.* — La coloration de l'iris a subi des modifications, il est devenu plus pâle, et présente par places des taches grisâtres. Du côté de la pupille on remarque des changements très-marqués : elle est dilatée et irrégulière; sa marge est déchiquetée, frangée, et par places présente de petits bourrelets noirs provenant du renversement en avant de la marge pupillaire. Souvent la pupille prend une apparence ovalaire dans le sens transversal, comme l'avait signalé Daguenet. La cause en est, selon cet auteur, dans la phlegmasie plus prononcée des parties latérales de la choroïde.

Quant à la coloration de la pupille, elle conserve au début sa coloration franchement noire; mais au bout d'un certain temps et dans certaines formes particulières elle acquiert une teinte verdâtre propre au glaucome.

6. *Dureté de l'œil augmentée.* — Sous l'influence de la sécrétion intra-oculaire exagérée, l'enveloppe de l'œil se distend jusqu'à ses dernières limites, et le globe

lui-même augmente sensiblement de densité; on peut reconnaître facilement ce phénomène par les moyens que nous avons indiqués dans le chapitre consacré à l'exploration de la choroïde.

En appuyant sur l'œil avec le doigt et à travers la paupière supérieure, on a une sensation de densité exagérée; sa dureté est telle que, selon la comparaison de Desmarres père, l'œil produit souvent la sensation d'une bille de marbre quand on le touche à travers la paupière. Ce signe est incontestablement le plus caractéristique de l'affection glaucomateuse. Souvent c'est un des premiers symptômes; dans d'autres cas, au contraire, il est si peu marqué, qu'on ne pourra le prendre en considération sérieuse que lorsqu'on s'en assurera par d'autres symptômes. La tension du globe est due à l'augmentation de la sécrétion intra-oculaire, qui tend à distendre la cavité oculaire; mais dès que la sclérotique est dure, dense et résistante, la pression exercée par le corps vitré augmenté s'exercera sur les membranes internes. Souvent on rencontre des staphylômes scléro-choroïdiens plus ou moins développés; ils ne se développent pourtant qu'après plusieurs crises aiguës ou dans un glaucome chronique, après que les fibres de la sclérotique se seront écartées sous l'influence de la pression intra-oculaire.

Signes fonctionnels. — 1. *Névralgies ciliaires.* — Le glaucome aigu est accompagné de douleurs périorbitaires des plus violentes, qui viennent par crises, souvent régulièrement intermittentes. Ces douleurs sont excessivement violentes, elles affectent toutes les branches de la cinquième paire, principalement les branches frontales, temporales, nasales, et même les ramifications des branches dentaires. Souvent toute la moitié de la tête est endolorie. L'exacerbation apparaît vers le soir, tandis que pendant la journée une sorte de douleur sourde, mais persistante, occupe les mêmes régions.

Dans les formes irrégulières, les névralgies sont si peu prononcées, que c'est à peine si le malade s'en plaint.

2. *Cercles des couleurs d'arc-en-ciel autour d'une flamme de bougie.* — Ce phénomène, que nous avons déjà signalé dans la période des prodromes, devient constant pendant l'accès aigu. Le cercle lumineux extérieur est rouge, tandis que le plus interne est blanchâtre.

3. *Affaiblissement périodique de la vision centrale.* — Par suite de l'épanchement séreux qui s'infiltre dans le corps vitré et augmente sa densité, la rétine subit une compression plus ou moins vive et une sorte d'anesthésie. Si l'on ajoute à cela le trouble de la cornée, de l'humeur aqueuse et du corps vitré, trouble diffus qu'on observe surtout pendant les crises, on trouvera l'explication de l'affaiblissement et même de la perte complète de la vue, qui peut durer pendant des heures et des journées entières et revenir ensuite jusqu'à une nouvelle crise.

Une attaque de glaucome aigu peut persister un certain temps, sans que la durée en soit définie. A mesure que les symptômes de la compression intra-oculaire se dissipent, les milieux réfringents s'éclaircissent, et la vue revient. Mais il arrive quelquefois que l'attaque glaucomateuse devient grave dès le début, et qu'elle amène après une seule attaque une cécité complète. Cette forme de glaucome est appelé *glaucome foudroyant*, mais elle est excessivement rare.

4. *Rétrécissement du champ visuel.* — Après plusieurs accès inflammatoires successifs, il se produit un rétrécissement partiel, plus ou moins prononcé du

champ visuel, et qui se remarque surtout du côté interne. Cette perte partielle du champ visuel correspond toujours à la partie du nerf optique qui a subi le plus de compression, et notamment à sa portion externe.

5. La compression intra-oculaire des nerfs ciliaires amène quelquefois de symptômes réflexes d'une certaine gravité. Les malades sont pris de vomissements tellement opiniâtres, qu'ils peuvent faire croire à une affection cérébrale, surtout à cause d'un mouvement fébrile qui se déclare simultanément et des douleurs de tête très-intenses.

Signes ophthalmoscopiques. — 1. *Troubles diffus des milieux réfringents.* — Pendant l'accès aigu du glaucome, il est impossible d'éclairer le fond de l'œil, ce qui dépend du trouble de tous les milieux réfringents produit par une infiltration séreuse. La cornée et le corps vitré surtout subissent cette altération. Ce trouble ne dure habituellement que pendant la crise aiguë; et lorsqu'on examine le fond de l'œil, pendant la période de rémission, on constate des altérations caractéristiques du côté de la papille.

2. *Engorgement des veines de la papille.* — Au début du glaucome, la papille du nerf optique ne paraît pas présenter des modifications très-sensibles; mais si on la compare avec celle de l'autre œil, on ne tarde pas à s'apercevoir qu'elle est rouge, congestionnée; les veines centrales sont fortement engorgées et flexueuses sur toute l'étendue de la rétine, tandis qu'elles s'amincissent sur la papille, jusqu'au point de leur émergence. Dans ce dernier point, on voit quelquefois une pulsation, mais qui n'a pas de signification pathologique.

3. *Pulsation spontanée de l'artère centrale.* — A côté de ces signes, il y en a un autre qui est d'une très-grande valeur sémiotique : c'est la pulsation spontanée de l'artère centrale. Elle s'observe sur une partie de son trajet qui, en partant du milieu même de la papille, se divise en deux branches, supérieure et inférieure. Lorsque cette pulsation se déclare spontanément, elle constitue un des signes les plus caractéristiques du glaucome, comme cela a été démontré très-justement par de Graefe. L'engorgement des veines centrales et la pulsation de l'artère s'expliquent par la pression exagérée intra-oculaire qui, en se faisant sentir plus spécialement sur la papille, y entrave la circulation de retour aussi bien que celle des artères. Dès que l'accès aigu se dissipe et la pression interne diminue, j'ai vu souvent disparaître la pulsation spontanée et ne surgir qu'à une nouvelle attaque. Dans d'autres cas elle ne disparaît plus pendant toute la durée de la maladie. Si la pulsation spontanée n'existe point, elle peut être très-facilement provoquée par une légère compression de l'œil avec le doigt.

4. La choroïde ne présente le plus souvent aucune altération appréciable pendant tout le temps de la période aiguë, ni même à une période avancée de la maladie. Dans la rétine, on observe quelquefois des hémorrhagies.

Marche et durée du glaucome aigu. — La marche de l'affection glaucomateuse aiguë est le plus souvent assez régulière; nous avons vu que les symptômes prodromiques peuvent se prolonger de six mois à deux ans, puis arrive subitement un accès aigu avec tout le cortége des symptômes décrits plus haut. Cette attaque peut durer, avec de petites rémissions, pendant quelques jours, une ou deux semaines, et se dissiper totalement, soit d'une manière spontanée, soit

après le traitement par les sangsues, le sulfate de quinine, etc.; l'œil revient presque au même point où il était avant le premier accès.

Malgré cette amélioration et la disparition des symptômes aigus, la maladie n'est pourtant pas enrayée, elle suit sa marche progressive; la pression intra-oculaire, en exerçant une action continuelle sur la papille, repousse sa partie centrale et amène au bout de quelque temps une excavation de la papille. D'autre part, on s'aperçoit de la persistance de la maladie par la dilatation et l'irrégularité permanente de la pupille, l'aplatissement de la chambre antérieure et la dureté de l'œil plus ou moins augmentée. Au bout de quelque temps surgit une nouvelle crise inflammatoire, qui accuse une marche plus chronique, dure plus longtemps, et peut se terminer par une cécité complète. Dans d'autres cas, la marche devient lente et chronique après la première crise, et, sans douleur ni inflammation apparente, amène un rétrécissement notable du champ visuel interne, ainsi que l'affaiblissement de la vision centrale aboutissant à une cécité complète. Arrivée à ce dernier point, la maladie est appelée par de Graefe *glaucoma consummatum* ou *glaucome absolu.*

On rencontre encore d'autres variétés de glaucome aigu qui n'accusent que des exacerbations très-faibles, dans lesquelles ni les douleurs ni le trouble de la vue ne sont point accentués; mais en examinant avec soin, on constate un trouble de la cornée, diminution de la chambre antérieure, dilatation de la pupille, de légères exacerbations périodiques et une excavation glaucomateuse de la papille.

Un glaucome aigu peut quelquefois passer d'une manière insensible en un glaucome chronique, si l'on n'arrête pas sa marche par une iridectomie pratiquée à temps.

§ II. — Glaucome primitif chronique.

Dans cette forme de maladie, on trouve presque tous les signes anatomiques du glaucome aigu; il n'y a que les symptômes prodromiques et les accès aigus qui font complétement défaut; les névralgies sont rarement bien accentuées, souvent elles manquent complétement.

La maladie se déclare lentement, sans qu'elle soit précédée des prodromes; l'œil prend de plus en plus tous les caractères propres au glaucome : il devient dur; les vaisseaux sous-conjonctivaux se dilatent et forment tout autour de la cornée une sorte de cercle vasculaire. La sclérotique elle-même, par suite de la pression intra-oculaire, se distend, s'amincit et prend une teinte blanc grisâtre. Mais c'est surtout du côté de la cornée et de la chambre antérieure que se trouvent des altérations notables : par suite du soulèvement de l'épithélium, la cornée devient en effet terne, chagrinée dans toute son étendue; la chambre antérieure s'efface petit à petit complétement, la pupille se dilate, l'iris s'atrophie dans certaines de ses parties et prend une teinte grisâtre. Tous ces symptômes se développent très-lentement, sans douleurs et sans aucune intermittence, le malade ne s'en aperçoit souvent que parce que sa vue s'affaiblit.

En explorant le champ visuel, on constate son rétrécissement du côté interne inférieur et interne supérieur; le scotome périphérique qui en résulte s'avance de plus en plus vers le centre, amène à la longue un affaiblissement de l'acuité visuelle et une cécité complète.

L'examen ophthalmoscopique dévoile des symptômes des plus caractéristiques; les milieux de l'œil n'étant point troublés à aucune période du glaucome chronique, on reconnaît, dès le début, des signes incontestables d'*excavation de la papille*. Cette dernière, en effet, change complétement d'aspect; elle devient blanche, luisante, surtout au centre, et un peu grisâtre à la périphérie; les bords sont à doubles contours, souvent entourés d'une atrophie choroïdienne péripapillaire qui ressemble, sous beaucoup de rapports, à un staphylôme postérieur. Les vaisseaux centraux ont changé de direction : dans la partie centrale de la papille, ils sont plus pâles et rejetés sur le côté, pendant qu'à son bord ils forment une sorte de coude en crochet qui paraît sans communication avec ceux du centre. Quelquefois au centre de la papille on voit une pulsation spontanée dans l'artère centrale. Tous ces signes indiquent incontestablement l'excavation de la papille, qui à elle seule permet de diagnostiquer une affection glaucomateuse.

Dans certaines variétés de glaucome chronique, on trouve des engorgements tellement prononcés dans les vaisseaux centraux et capillaires, que quelques-uns d'entre eux se rompent et donnent lieu à des hémorrhagies remplissant en partie ou en totalité l'excavation; dans d'autres cas, j'ai vu des vaisseaux capillaires former de vraies varices sur la papille. Dans deux cas analogues que j'ai eu l'occasion d'observer, le même engorgement et des varicosités se prolongeaient sur toute l'étendue de la rétine.

La marche de cette variété de glaucome est lente; sous l'influence de la pression interne progressivement croissante, l'atrophie complète de la papille ne se développe qu'après plusieurs mois. Mais on la voit quelquefois se transformer en un glaucome aigu, et prendre une marche rapide, inflammatoire, avec le cortége des symptômes propres au glaucome aigu. C'est dans le courant du glaucome chronique qu'on voit assez souvent se développer une cataracte lenticulaire.

§ III. — Glaucome simple (de Donders).

Cette variété de glaucome a été décrite par de Graefe non comme une affection glaucomateuse, mais comme une « amaurose avec excavation du nerf optique ». On ne trouve pas en effet, dans cette maladie, souvent à part l'excavation de la papille, aucun autre signe positif de la pression intra-oculaire propre aux affections glaucomateuses.

Pour Donders, la pression intra-oculaire n'est pas indispensable pour que le glaucome ait lieu; tout au contraire, le glaucome proprement dit est une sorte de névrose des nerfs sécréteurs de l'œil. Par suite de cette névrose, la sécrétion intra-oculaire, et notamment du corps vitré, devient plus prononcée; la tension de l'œil augmente légèrement, et se porte particulièrement du côté du nerf optique pour y développer une excavation de la papille (1).

Je partage complétement la manière de voir de l'éminent professeur d'Utrecht, mais je pense aussi que, si les attaches du cristallin et de l'iris sont solides et résistantes, elles peuvent s'opposer pendant longtemps à la pression intra-oculaire; ce qui fait que ni le cristallin ni l'iris ne subissent de déplacement en avant, tandis

(1) Donders, *Ann. d'oculist.*, 1865, t. IV, p. 121.

que cette même pression sera suffisante pour refouler la papille en arrière et amener son excavation.

Symptomatologie. — *Signes ophthalmoscopiques.* — Le seul signe qui caractérise d'une manière certaine cette maladie, est incontestablement l'excavation de la papille, telle qu'on la trouve dans tous les autres glaucomes. Elle se déclare lentement et sans aucun signe prémonitoire; il n'y a que le trouble de la vue qui fait reconnaître l'existence de la maladie.

On trouve aussi le rétrécissement notable du champ périphérique interne inférieur ou interne supérieur, comme dans la forme précédente. Ce signe me paraît tout aussi important que l'excavation elle-même.

A l'extérieur, l'œil paraît sain; la cornée, la chambre antérieure, la pupille et l'iris ne dénotent aucune altération. Lorsqu'on examine ces malades à différentes époques de la journée, on arrive à découvrir, chez quelques-uns d'entre eux, des symptômes plus ou moins accentués de la tension augmentée; mais elle n'est qu'à peine marquée dans un grand nombre de cas. Il est rare aussi d'observer une dilatation de la pupille ou un aplatissement de la chambre antérieure. Cette pression s'exagère insensiblement pendant des mois et des années sans aucune rémittence, jusqu'à ce qu'elle aboutisse à la cécité complète.

Les milieux réfringents ne présentent aucun trouble, et permettent de voir avec la plus grande netteté la papille du nerf optique et le reste du fond de l'œil. C'est ainsi que l'on constate une excavation glaucomateuse de la papille des plus caractéristique, et, comme la pression intra-oculaire ne s'accroît que très-lentement, il s'ensuit une dilatation excessive des veines avec des varicosités, pendant que les artères s'atrophient d'une manière sensible.

A mesure que le glaucome se développe, le malade devient presbyte; chez la moitié des malades glaucomateux, Laqueur (1) a pu constater l'hypermétropie. Cette fréquence d'hypermétropie, que j'ai pu du reste observer moi-même, tient en partie à une prédisposition particulière qu'ont les yeux hypermétropes au glaucome, et en partie aussi à ce que, selon Laqueur, le glaucome lui-même change la forme de l'œil et amène en conséquence l'hypermétropie.

Dans cette forme de glaucome, le trouble de la vue reste stationnaire pendant très-longtemps, et n'amène la cécité qu'au bout de quelques années. Dans d'autres cas, la marche de la maladie peut devenir rapidement progressive et avoir presque instantanément un dénoûment fatal; mais ces cas sont exceptionnels.

Il peut arriver que le glaucome simple soit tout d'un coup transformé en glaucome chronique ou en glaucome aigu : le malade verra alors des cercles d'arc-en-ciel autour d'une flamme; il éprouvera des douleurs irrégulières ou intermittentes, et des changements caractéristiques vont se produire du côté de la cornée, de la chambre antérieure et de l'iris. Il faut cependant avouer que des cas de ce genre sont excessivement rares. On a signalé des glaucomes simples accompagnés de symptômes inflammatoires qui ont duré peu de temps et n'étaient qu'accidentels.

Le glaucome simple atteint habituellement les deux yeux, quoique à des intervalles quelquefois assez grands. Pour constater les symptômes inflammatoires du glaucome simple, de Graefe conseille d'examiner de préférence ces malades à

(1) Laqueur, *Ann. d'oculist.*, 1869, p. 39.

différents moments de la journée, surtout le matin, après le sommeil, parce qu'à ce moment, dit-il, l'engorgement des vaisseaux est plus prononcé que dans le reste de la journée. Le contraire a lieu, très-souvent, dans le glaucome aigu ou chronique.

§ IV. — Glaucome secondaire.

Le caractère essentiel de cette variété de glaucome, c'est qu'il est le résultat d'autres affections qui se déclarent dans la cornée, l'iris, le cristallin, ou toute autre membrane. Sous l'influence de ces diverses maladies, la pression intra-oculaire peut être augmentée outre mesure et faire éclore un glaucome que nous appellerons *secondaire*.

Selon de Graefe (1), il n'y a pour ainsi dire pas d'inflammation oculaire qui ne puisse donner lieu, dans certaines conditions, à un glaucome secondaire. Pourtant, parmi le grand nombre de ces maladies, il y en a qui prédisposent plus habituellement, et nous croyons utile de les indiquer.

1. *Staphylôme partiel de la cornée avec adhérences de l'iris.* — Sous l'influence de cette adhérence, il se produit des tiraillements constants dans la partie de l'iris qui se trouve attachée à la cornée. L'équilibre de la pression intra-oculaire se trouve déplacé du centre de la cornée vers la synéchie, et il s'ensuit dans ce dernier une distension de plus en plus grande. Le cercle ciliaire est tiraillé à son tour, et la sécrétion intra-oculaire, avec les symptômes glaucomateux, en est la conséquence.

Dans des cas rares, les cicatrices centrales de la cornée sans synéchies postérieures peuvent aussi amener un glaucome secondaire, comme le démontre de Graefe, et dont j'ai pu constater l'exactitude chez une jeune fille de huit ans.

2. *Iritis séreuse.* — L'iritis séreuse a certainement beaucoup de rapports avec le glaucome, et la sécrétion séreuse, exagérée dans la chambre intérieure, augmente incontestablement la tension de l'œil. Très-souvent même une iritis séreuse est accompagnée d'un trouble du corps vitré avec ou sans cyclite; quelquefois elle se transforme en un glaucome.

3. *Synéchies postérieures.* — C'est une des causes les plus fréquentes d'une irido-choroïdite plastique, et quelquefois elle est aussi la cause directe d'une affection glaucomateuse. La raison en est, selon moi, très-simple. Sous l'influence d'un nombre plus ou moins grand de synéchies, la communication entre les chambres antérieure et postérieure se trouve interceptée en partie ou en totalité, et, comme l'humeur aqueuse n'est sécrétée, selon moi, que par le cercle ciliaire qui fait pointe derrière l'iris, il s'ensuit naturellement accumulation de l'humeur aqueuse derrière l'iris, projection de cette membrane en avant, refoulement du cristallin en arrière et la compression du cercle ciliaire. De là les stases veineuses dans cette dernière membrane et transsudation dans le corps vitré, augmentant la tension intra-oculaire.

4. *Cataracte molle traumatique.* — Le gonflement excessif du cristallin opaque peut amener une pression excessive sur l'iris et le cercle ciliaire, et développer

(1) De Graefe, *Archiv f. Ophthalm.*, Bd. XV, Abth. III, 1869, p. 119.

ainsi une affection glaucomateuse. L'extraction de la cataracte et une iridectomie peuvent supprimer tous ces symptômes.

De Graefe signale aussi des cas dans lesquels le glaucome foudroyant survenait pendant la maturité de la cataracte corticale incomplète. Il me semble qu'on ne peut envisager ces faits que comme une coïncidence.

5. *Tumeurs internes de l'œil.* — Les tumeurs cancéreuses, mélaniques, les sarcomes et les fibro-sarcomes du cercle ciliaire, peuvent provoquer, à un moment donné, tous les symptômes d'un glaucome aigu. Les personnes peu expérimentées pourraient prendre cet état pour une maladie primitive et pratiquer une iridectomie sans aucun résultat. Hutchinson (1) a signalé quatre cas de tumeurs cancéreuses du fond de l'œil ayant provoqué les symptômes glaucomateux. Pour ma part, j'ai publié un cas de ce genre (2), et depuis j'ai observé plusieurs autres faits de tumeur cancéreuse profonde de l'œil suivis d'accès glaucomateux.

7. *Décollement de la rétine.* — Cette affection est par elle-même une choroïdite séreuse, donnant lieu à une sécrétion considérable de liquide qui refoule la rétine. Bien souvent il m'a été permis d'observer, à différentes périodes de la maladie, tantôt augmentation, tantôt diminution de la densité de l'œil. Dans deux cas j'ai vu un glaucome aigu se déclarer dans l'œil atteint depuis longtemps de décollement de la rétine.

6. Il y a encore un certain nombre de maladies de la rétine ou de la choroïde dans lesquelles le glaucome survient, non comme une conséquence, mais plutôt comme une simple coïncidence. C'est ainsi que nous avons observé, avec Desmarres père (3), un glaucome survenir chez un homme atteint depuis sa naissance de rétinite pigmentaire. J'ai opéré dernièrement une femme atteinte d'un glaucome aigu survenu dans un œil atteint depuis plus de huit ans d'une rétino-choroïdite pigmentaire syphilitique.

Le glaucome se développant dans un œil myope avec atrophies choroïdiennes, et staphylôme postérieur, ne peut être envisagé non plus autrement que comme une simple coïncidence.

J'ai vu le glaucome chronique se terminer par une attaque de glaucome foudroyant après examen ophthalmoscopique prolongé. De Graefe et Derby (4) signalent les dangers d'instillation d'atropine dans le glaucome chronique; elle peut faire passer le glaucome chronique en aigu. Chez une malade que nous avons examinée avec Auguste Voisin, l'instillation d'atropine a provoqué une cécité complète et absolue dans les yeux atteints de glaucome chronique.

§ V. — Glaucome hémorrhagique.

Cette forme de glaucome n'est pas aussi fréquente que les autres; elle est caractérisée par l'apparition d'épanchements sanguins soit avant, soit pendant l'accès glaucomateux. Graefe (5) avait signalé ces hémorrhagies comme une des causes prédisposantes du glaucome, ce qui me paraît peu admissible ; il est au contraire

(1) Hutchinson, *Ophthalm. Hosp. Rep.*, 1866, vol. V, p. 88.
(2) Galezowski, *Moniteur des hôpitaux*, 1860, n° 136.
(3) Galezowski, *Annales d'oculistique*, 1862, t. XLVIII, p. 269.
(4) Derby, *Transactions of the American Ophthalmological Society*, 1869, p. 38.
(5) De Graefe, *Archiv f. Ophthalm.*, Bd. XV, Abth III.

plus naturel de supposer que c'est une forme particulière de la maladie qui débute par des hémorrhagies sur la rétine, la chambre antérieure ou le corps vitré, et au bout de quelque temps seulement surviennent des accidents glaucomateux.

Jusqu'à présent nous avons observé le glaucome hémorrhagique débuter, soit par les apoplexies de la rétine, soit par celles de la chambre antérieure.

Du côté de la rétine on voit apparaître des hémorrhagies très-nombreuses, qui s'étendent presque sur toute son étendue. Ce sont ordinairement des taches très-larges, irrégulières, entremêlées par places d'exsudat blanc; elles se déclarent d'une manière brusque, les veines deviennent tortueuses, tandis que les artères sont minces et filiformes. Il n'existe ni excavation de la papille ni diminution partiel du champ visuel, ni pulsation de l'artère centrale.

D'après Pagenstecher (1), il existe simultanément des congestions partielles dans les différentes parties de l'œil et surtout du côté de l'iris. A ce moment même la densité de l'œil n'est nullement augmentée, et rien ne présage l'origine de l'affection glaucomateuse. Il n'existe non plus des phénomènes d'irritation ni des névralgies périorbitaires au début, de sorte qu'on ne peut pas avoir la moindre supposition du début du glaucome.

Mais si la maladie survient chez une personne goutteuse ou rhumatisante, et que le trouble de la vue, au lieu de diminuer, tend au contraire à augmenter de plus en plus, il faut craindre alors l'apparition plus ou moins éloignée de symptômes glaucomateux graves, qui ne céderont souvent à aucun moyen.

C'est par les douleurs périorbitaires très-violentes que les symptômes glaucomateux deviennent apparents. Le malade est pris tout d'un coup et sans aucune cause appréciable de douleurs ciliaires excessivement vives, s'exaspérant surtout la nuit ; la cornée devient terne, la chambre antérieure se trouble, l'iris se dilate, les vaisseaux ciliaires prennent un développement considérable et l'œil devient dur.

Ces douleurs deviennent tellement intenses que souvent ni iridectomie, ni aucun autre traitement n'a réussi à l'arrêter que pour quelque temps, et tôt ou tard, il fallait venir à l'énucléation du globe de l'œil.

J'ai pratiqué deux fois l'énucléation du globe de l'œil, ne pouvant rien obtenir ni par l'iridectomie ni par des paracentèses successives, comme on peut en juger par l'observation que nous rapportons ici (2).

(1) Pagenstecher, *Beiträge zur Lehre vom Hämorrhagischen Glaucom* (*Archiv für Ophthalm.*, Bd. XVII, Abth. II, p. 99).

(2) Observation. — Le marquis B..., âgé de soixante-dix ans, goutteux au plus haut degré, fut pris au commencement de 1870 d'une rétinite apoplectique de l'œil droit que nous avons pu constater avec le docteur Gaume. Le malade distinguait à peine n° 50, son champ visuel était intact; la papille se trouvait complétement masquée par des hémorrhagies. En comprimant le globe de l'œil, on ne pouvait pas provoquer de pulsation dans les vaisseaux. Son œil n'était point enflammé, lorsqu'en juillet 1871 le malade revint me consulter pour le glaucome aigu le plus intense. L'iridectomie a été décidée, et pratiquée par moi le 12 juillet 1871, avec l'assistance du docteur Gaume. Malgré l'iridectomie, les douleurs durèrent pendant plus de quatre semaines. Lorsque les souffrances ont cessé, la vue s'est totalement perdue, et à l'ophthalmoscope j'ai constaté une oblitération complète de tous les vaisseaux. En 1873, le malade fut pris des attaques glaucomateuses des plus vives avec hémorrhagies dans la chambre antérieure. L'énucléation du globe de l'œil a mis fin à toutes ces souffrances. A l'examen microscopique, nous n'avons pas trouvé d'anévrysmes miliaires, mais il existait de larges et nombreuses hémorrhagies dans la choroïde. La rétine était partout atrophiée et les parois des vaisseaux dans un état athéromateux, comme cela résulte des recherches de Liouville et de Hasch.

Pagenstecher a pratiqué l'énucléation trois fois, et à l'examen microscopique, il a pu constater que plusieurs branches artérielles et veineuses de la rétine présentaient un épaississement considérable de leurs parois, surtout dans les artères du premier et du deuxième calibre. Les capillaires apparaissaient fusiformes et comme de vrais anévrysmes miliaires.

Mais il existe encore une autre variété du glaucome hémorrhagique, c'est le glaucome apparaissant sous l'influence d'un coup, ou spontanément, sous forme d'hémorrhagies dans la chambre antérieure. Chez une femme enceinte, le glaucome hémorrhagique a duré pendant cinq mois de la grossesse; aucun traitement ni les paracentèses répétées n'ont amené d'amélioration, mais après l'accouchement le glaucome hémorrhagique a guéri complétement, le fond de l'œil s'est totalement éclairci (1).

Il résulte de tous ces faits, que le glaucome hémorrhagique ne peut pas être arrêté, ni par iridectomie, ni par des paracentèses répétées. Ce n'est qu'une seule fois que je suis parvenu à arrêter la maladie par un débridement de la cornée au bord de la sclérotique.

Complications dans le glaucome en général. — La persistance de la pression intra-oculaire et la distension exagérée du globe de l'œil peuvent amener des complications plus ou moins graves du côté des membranes internes de l'œil.

La cornée, par suite de la compression des nerfs, se sphacèle par places, en donnant lieu à des ulcères plus ou moins profonds, qui n'amènent pourtant pas de perforation. J'ai vu, dans certaines variétés de glaucome chronique, apparaître au centre de la cornée un staphylôme pellucide.

(1) Observation. — Mademoiselle ***, âgée de vingt-quatre ans, demeurant à Paris, me fut adressée par le docteur Naret le 25 février 1873 pour son œil gauche, qui était très-rouge et la faisait souffrir beaucoup. Cette femme était enceinte de cinq mois. Le 5 février, elle avait reçu sur cet œil un coup de parapluie; l'œil se troubla, mais après un bain de pieds sinapisé, ce trouble disparut. Huit jours après, le même trouble est revenu avec des douleurs de tête, et j'ai constaté en présence des docteurs Kohn, Daguenet et Paul, l'état suivant : 1° l'œil était dur, et présentait tous les signes de glaucome ; 2° injection périkératique et scléroticale par suite de l'engorgement des gros vaisseaux. Pupille dilatée et immobile; 3° hyphéma très-prononcé et trouble dans le corps vitré ; 4° douleurs névralgiques périorbitaires des plus violentes, périodiques ; 5° vue troublée, permettant à peine de distinguer n° 7. L'application de quatre sangsues derrière l'oreille l'avait soulagée. Un mois après, non-seulement l'hyphéma n'a pas diminué, mais toute la chambre antérieure s'est remplie de sang. Alors j'ai pratiqué la paracentèse et vidé une partie du sang. Soulagement immédiat, mais vers la fin de la même semaine, nouvelle crise excessivement violente et nouvel épanchement. Nouvelle paracentèse. Dans l'espace de trois semaines, j'ai dû pratiquer quatre paracentèses. Les compresses avec extrait de jusquiame et d'opium ont amené un soulagement rapide.

Au commencement du mois de mai, elle distinguait à peine le jour de la nuit, et tous les signes de glaucome existaient. J'ai déclaré à ce moment que nous pouvions espérer une amélioration après ses couches. Et, en effet, la malade a accouché le 20 juin d'une fille, les couches n'étaient pas difficiles, et à partir de ce moment l'œil s'améliore sensiblement. Tout le sang s'est résorbé, et déjà vers le 10 août nous avons pu constater l'état suivant : 1° L'iris est plus foncé et la pupille dilatée; l'œil est encore un peu dur; la chambre antérieure est transparente. Il existe une goutte de sang coagulé en bas. Ne distingue pas les couleurs, de face en bas par la périphérie elle les distingue. Lit le n° 30. A l'intérieur de l'œil, on trouve des flocons comme des membranes blanches qui simulent le décollement. La papille est plus blanche que du côté sain. Champ visuel est diminué en haut et du côté du nez; j'ai revu la malade au commencement de septembre et j'ai pu constater le rétablissement de la transparence du corps vitré et le rétablissement de l'acuité visuelle presque à l'état normal. (*Recueil d'ophthalmologie*, juillet 1874.)

Du côté de la sclérotique on trouve aussi, par places, des staphylômes antérieurs, plus particulièrement dans les intervalles des muscles droits et dans la partie équatoriale du globe, comme cela avait été déjà signalé par Desmarres père. Selon cet auteur, ces staphylômes peuvent se rompre et donner issue au corps vitré.

J'ai vu deux fois l'iris se décoller sur toute sa circonférence. Une de ces deux malades était une femme du service de M. le professeur Broca, à la Pitié, qui présentait d'abord une fente en haut de l'iris, puis successivement cette membrane se décollait de plus en plus en se repliant en bas, et y a complétement disparu.

Les complications du côté du cristallin sont de deux sortes : ou bien il s'opacifie pour constituer une *cataracte glaucomateuse* ; ou bien il arrive que ses attaches se rompent, et le cristallin subit une subluxation. Dès qu'on ouvre alors la chambre antérieure pour une opération d'iridectomie, le cristallin, en se déplaçant, se montre par un de ses bords dans la plaie.

Le corps vitré peut aussi devenir trouble et se remplir de flocons, mais il faut avouer que ces cas sont très-rares ; je n'en ai vu que deux exemples.

La rétine, ainsi que la papille, peut se couvrir d'épanchements de sang plus ou moins nombreux. Pour de Graefe, le glaucome n'est dans ce cas que consécutif aux apoplexies ; selon moi, au contraire, la rupture des vaisseaux n'est qu'un premier épiphénomène de la gêne de circulation occasionnée par le glaucome.

Diagnostic différentiel. — Avec les connaissances que nous possédons aujourd'hui sur cette maladie, il serait difficile de la confondre avec d'autres affections. En se basant sur les symptômes principaux de la densité exagérée de l'œil, de soulèvement de l'épithélium cornéen, de dilatation avec immobilité de la pupille, d'injection périkératique, de l'excavation caractéristique de la papille, des cercles d'arc-en-ciel, etc., on fera un diagnostic certain.

Il n'y a que les iritis séreuses et certaines formes d'irido-choroïdite qui peuvent simuler le glaucome ; mais les synéchies postérieures, en nombre considérable, la chambre antérieure agrandie et l'absence de l'excavation, ne peuvent se rapporter qu'à l'iritis ou à l'irido-choroïdite.

L'existence d'une tumeur intra-oculaire peut donner lieu aux symptômes glaucomateux ; c'est pourquoi on doit s'informer des antécédents de la maladie et examiner ensuite soigneusement le fond de l'œil.

Le glaucome se déclarant dans un œil myope atteint de sclérectasie postérieure peut présenter de très-grandes difficultés pour le diagnostic, d'autant plus que la dureté de ces yeux est ordinairement plus marquée que celle des yeux normaux. L'excavation de la papille n'offre pas elle-même des caractères bien marqués, surtout si l'atrophie choroïdienne péripapillaire entoure le nerf de tous les côtés. L'inclinaison abrupte du bord de l'excavation n'est pas en effet aussi prononcée qu'ailleurs, parce que la différence entre la résistance de la sclérotique amincie et de la papille elle-même n'est pas très-grande. Il s'ensuit que le nerf et les parties ectasiques sont refoulées en masse et l'excavation devient très-peu marquée. C'est pour cette raison que le diagnostic devient difficile, et de Graefe dit avoir rencontré plusieurs cas dans lesquels la nature glaucomateuse de la maladie avait

été méconnue par des hommes compétents, et où l'on avait laissé passer le temps favorable pour l'iridectomie.

Pour éviter cette erreur, on s'informera auprès du malade si la myopie est devenue rapidement progressive, s'il existe un rétrécissement du champ visuel interne. En présence de ces phénomènes, même une très-légère déviation des vaisseaux papillaires permettra de diagnostiquer une affection glaucomateuse.

Anatomie pathologique. — Les altérations anatomiques que l'on trouve dans cette maladie du côté de la choroïde ne sont pas très-marquées. C'est ainsi que Schweigger a trouvé, par places, les cellules pigmentaires dépigmentées, et des agglomérations de granulations pigmentaires. Les cellules du stroma ont subi la même altération, ou bien elles subissent une dégénérescence graisseuse. Quant aux vaisseaux choroïdiens, jusqu'à présent on n'y a rien trouvé de particulier; cependant, comme cette maladie est consécutive à un défaut de sécrétion, il faut croire que c'est dans les parois des vaisseaux qu'on trouvera des désordres anatomiques. La choroïde tout entière présente, d'après Coccius, une densité et une résistance plus grande qu'à l'état normal. Le corps vitré est généralement ramolli.

C'est dans la papille du nerf optique qu'on trouve des désordres marqués ; elle est excavée, et présente, au niveau de la choroïde, un bord aigu. La continuité des fibres nerveuses avec la rétine étant interrompue, on les voit se continuer, quoique en un faible faisceau, vers la région de la macula. Ordinairement on peut poursuivre les vaisseaux même sur les parois latérales de l'excavation. L'atrophie des cellules ganglionnaires et de la couche des fibres nerveuses en est la conséquence inévitable. Souvent on trouve des taches hémorrhagiques dans la rétine qui sont consécutives à la distension excessive des veines.

Il n'est pas rare de constater un cercle blanc plus ou moins étendu au pourtour de la papille ; il est le résultat de l'atrophie choroïdienne, comme cela a été démontré par Schweigger.

La sclérotique subit aussi des modifications notables, et, comme dit Desmarres père, elle subit une distension, et laisse, à travers ses fibres écartées, entrevoir la choroïde poussée en dehors. Cusco (1) fut le premier qui démontra une autre altération de cette tunique, qui consiste en un épaississement marqué, occasionné par une inflammation. Par suite de rétraction et d'épaississement du tissu de la sclérotique, les nerfs et les vaisseaux subissent une compression et une sorte d'étranglement ; de là selon lui la sécrétion morbide intra-oculaire. Coccius (2) a accepté plus tard une opinion qui se rapproche beaucoup de celle de Cusco : en faisant des recherches microscopiques sur un cas de glaucome, il a trouvé la sclérotique altérée par un processus de la dégénérescence graisseuse (fig. 377), et il pense que c'est là une cause essentielle de glaucome. Nous montrerons plus tard jusqu'à quel point son opinion est acceptable, et si cette dégénérescence graisseuse se retrouve dans tous les glaucomes.

Dans un cas, de Graefe et Leber ont trouvé des adhérences, par places, entre la choroïde et la rétine, constituées par une substance molasse, gélatineuse. Le stroma

(1) Cusco *in* Pamard, *Le glaucome*, thèse de Paris, 1861.

(2) Coccius, *Beiträge zur Lehre von Wesen des Glaucoms*, etc. (*Archiv f. Ophthalm.*, Bd. IX, Abth. I, p. 19).

de la choroïde présentait des signes évidents d'inflammation ; les petits vaisseaux contenaient des quantités de leucocytes ; les cellules étoilées renfermaient deux et trois noyaux.

Étiologie. — 1. Ce n'est pas sans raison que les anciens appelaient cette maladie *ophthalmie abdominale arthritique*, etc. Nous avons observé, en effet, qu'il existe un rapport entre l'apparition du glaucome et la suppression des hémorrhoïdes chez les hommes et des règles chez les femmes. Les personnes atteintes de goutte et d'autres affections arthritiques sont exposées aussi assez souvent aux attaques glaucomateuses.

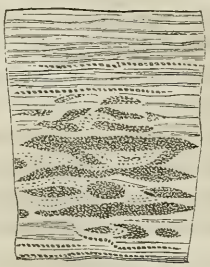

Fig. 377.— Dégénérescence graisseuse de la sclérotique dans un glaucome.

2. L'*âge* avancé semble prédisposer d'une manière particulière au glaucome. D'après les statistiques que nous avons pu établir nous-mêmes, ainsi que d'autres de nos confrères, c'est entre quarante-cinq et soixante-cinq ans que la maladie se déclare le plus habituellement. Chez les personnes jeunes qui n'ont pas dépassé trente ans, le glaucome constitue une exception, à moins qu'il ne soit consécutif à un traumatisme.

3. Le *sexe* ne paraît pas avoir une grande influence, et, d'après la statistique de Rydel, sur 79 malades il y a eu 46 hommes et 33 femmes. Laqueur démontre, d'autre part, que 268 cas d'affections glaucomateuses se répartissaient entre 156 femmes et 112 hommes. La différence de ces deux statistiques prouve qu'il n'y a encore rien de positif à cet égard.

4. L'*hérédité* joue incontestablement un rôle très-important dans la production du glaucome. Nous connaissons plusieurs familles opérées de glaucome, et dont les parents perdirent leurs yeux par suite de la même maladie. Selon de Graefe, cette influence est plus forte dans le glaucome inflammatoire type; et il a fait cette remarque que, tandis que les parents et les grands parents n'étaient affectés qu'à l'âge de cinquante ou soixante ans, les enfants étaient pris de glaucome à la trentaine.

5. Le *traumatisme* constitue une cause prédisposante non douteuse. C'est ainsi que nous voyons ces accidents survenir après la discision de la capsule amenant le gonflement trop grand du cristallin, après une blessure de l'iris et du cristallin, etc. En 1868, j'ai eu à soigner un glaucome avec tous les signes d'excavation et pulsation spontanée de l'artère centrale, chez un enfant âgé de onze ans, et qui fut opéré par de Graefe, un an auparavant, pour une cataracte traumatique.

6. L'hypermétropie s'observe très-souvent chez les glaucomateux, mais est-elle la cause prédisposante ou une conséquence du glaucome? Laqueur penche vers cette dernière opinion; pour nous, l'une et l'autre ne sont que des hypothèses qui ne sont nullement démontrées. Les yeux myopes aussi bien que les emmétropes ne sont pas exempts.

Théorie et opinions des auteurs sur le glaucome. — Pendant longtemps on avait rapporté le siége principal de la maladie au cristallin, et cette opinion a été même adoptée par Mackenzie. Brisseau fils (1) la localisa dans le

(1) Brisseau, *Traité de la cataracte et du glaucome*. Paris, 1709.

corps vitré, et tous les auteurs acceptèrent après lui en grande partie sa manière de voir. C'est ainsi que Delarue (1) regarde le glaucome comme dépendant de l'état variqueux des vaisseaux imperceptibles du corps vitré, qui, en changeant sa sécrétion, dénature et désorganise ses produits.

Saint-Yves, Weller, Wenzel et Walther le considéraient comme une conséquence de l'affection du nerf optique et de la rétine.

C'est à Desmonceaux (2), le premier, qu'appartient le mérite d'avoir signalé une altération de la choroïde dans le glaucome ; pourtant l'affection primitive, pour lui, siégeait dans le corps vitré. Carron du Villards (3) est plus explicite lorsqu'il dit que la maladie « consiste essentiellement dans l'altération d'une des parties constituantes de l'humeur vitrée, accompagnée d'un dérangement de structure de la membrane hyaloïde et de la choroïde, dont les vaisseaux sont toujours plus ou moins variqueux ».

D'après Lawrence (4), les phénomènes du glaucome doivent être rapportés à l'état pathologique de la choroïde et de la rétine. Desmarres regardait cette maladie comme étant localisée dans toutes les membranes de l'œil. Enfin, Schroeder van der Kolk (5) démontra par ses remarques anatomo-pathologiques que l'inflammation de la choroïde était une cause principale du glaucome.

Avec la découverte de l'ophthalmoscope, l'étude sur le glaucome entra dans une phase nouvelle, et, par des recherches ingénieuses, de Graefe a su prouver que tous les symptômes de la maladie étaient les résultats de la *pression intra-oculaire*, augmentée par une sécrétion exagérée de la choroïde. La maladie elle-même n'est donc, d'après l'éminent professeur de Berlin, qu'une choroïdite séreuse. Sous l'influence de l'augmentation de la sécrétion intra-oculaire, les nerfs ciliaires subissent la compression, à la suite de laquelle la nutrition de la cornée et de l'iris s'arrête, l'œil devient dur, et la papille subit une dépression et une excavation caractéristiques.

D'après Donders, c'est une sorte de névrose des nerfs ciliaires qui augmente la sécrétion intra-oculaire. Adamiuk dit aussi que l'exagération de la tension est l'effet de la distribution irrégulière du sang, due à l'innervation. Pour Magni, au contraire, il s'agit plutôt d'une atrophie progressive de ces nerfs. Selon Cusco, la cause du glaucome doit être placée dans la sclérotique enflammée, qui, en se rétractant, comprime les nerfs ciliaires et amène tous les symptômes de la maladie.

Hancock croit, de son côté, que le glaucome est occasionné par une affection goutteuse ou arthritique des vaisseaux sanguins du globe. Sous l'influence de ces mêmes dyscrasies, le muscle ciliaire est contracté d'une manière spasmodique et permanente, et, par suite de ses connexions avec les vaisseaux choroïdiens, il y produit des stases veineuses.

Selon moi, l'affection glaucomateuse est une affection de nerfs sécrétoires de l'œil, comme l'a justement démontré Donders. Si ces nerfs ne sont malades

(1) Delarue, *Cours complet des maladies des yeux*. Paris, 1820, p. 323.
(2) Desmonceaux, *Traité des maladies des yeux et des oreilles*, 1786, t. I, p. 457.
(3) Carron du Villards, *Guide pratique des maladies des yeux*. Paris, 1838, t. II, p. 444.
(4) Lawrence, *Diseases of the Eye*. London, 1833.
(5) Schroeder van der Kolk, *Over Choroïditis als oorsaak van glaucoma*, etc. Amsterdam, 1839.

qu'à leur terminaison du cercle ciliaire, alors il y a exagération de sécrétion rapide; la sclérotique étant dense, résistante, et ne se laissant pas distendre, la pression intra-oculaire repousse l'iris avec le cristallin en avant et la surface de la papille en arrière. C'est le glaucome aigu ou chronique qui est un glaucome veineux, parce que c'est de veines surtout que se compose le cercle ciliaire. Les symptômes inflammatoires ne sont dus qu'à une sorte d'étranglement que subit la coque oculaire.

Lorsque, au contraire, les nerfs vaso-moteurs qui se rendent aux artères sont malades, elles se distendent lentement, et comme elles occupent surtout le segment postérieur de l'œil, c'est dans cette dernière région surtout que la sécrétion augmentera et pèsera sur la papille. Cette pression morbide pourra rester localisée au segment postérieur, si les attaches du cristallin sont solides et résistantes, parce qu'alors aucun changement n'aura lieu dans les parties antérieures de l'œil. Cette dernière forme de glaucome est pour moi un glaucome artériel.

Pronostic. — Le glaucome aigu peut en général être complétement guéri et la vue rétablie en totalité si l'opération d'iridectomie a été faite à temps. Il est de règle que plus tôt l'opération sera pratiquée, meilleur sera le résultat définitif.

Le glaucome chronique peut être arrêté généralement dans sa marche; mais plus l'affection dure longtemps et plus l'excavation est prononcée, moins il y a de chance pour le rétablissement de la vue.

On reconnaît si l'opération a produit un résultat favorable par la diminution de la tension intra-oculaire et la diminution de l'excavation de la papille. La pulsation de l'artère centrale doit disparaître aussi.

En règle générale, l'iridectomie est utile tant que la moindre parcelle de la vision persiste. Dans un glaucome aigu et récent, lors même que la vision est totalement éteinte, on peut encore ramener la vision en procédant le plus tôt possible à l'opération.

De Graefe pense que dans une forme aiguë, suivie d'une cécité complète, la vue ne peut être rétablie que dans les premiers dix jours. Pourtant les exceptions à cette règle ne sont pas rares, et Bowman rapporte l'observation d'une dame âgée de quarante ans, qui déclarait avoir perdu la vue depuis trente-cinq jours, et quelque temps après l'opération elle pouvait lire le n° 8 de l'échelle de Jaeger. Si la vue n'est pas perdue, mais seulement affaiblie, elle peut revenir après plusieurs semaines. Le docteur Daguenet (1) rapporte l'observation d'une malade qui perdit la vue tout d'un coup un mois avant l'opération. Après l'iridectomie, qui n'a été pratiquée qu'au bout d'un mois, la vue se rétablissait lentement; un mois plus tard elle pouvait lire le n° 5 de l'échelle de Jaeger.

Dans le glaucome chronique, qui est consécutif à la forme aiguë, les choses ne se passent pas toujours aussi favorablement, et j'ai vu plusieurs fois l'opération n'arrêter nullement la marche de l'amblyopie, malgré la disparition de la pression intra-oculaire.

Dans le glaucome simple, le résultat de l'opération ne paraît pas être aussi satisfaisant que dans les formes précédentes. Mes propres observations ne me permettent pas de promettre une amélioration radicale ou un arrêt de la maladie.

(1) Daguenet, *Quelques considérations sur le glaucome*, thèse de Paris, 1861, p. 20.

Pourtant de Graefe pense que dans plus de la moitié des cas, l'opération procure une amélioration stable de la vue; dans un quart des cas, les succès sont moins nets, et la marche de la maladie n'est arrêtée que pour quelque temps, et enfin ce n'est que dans un quart des cas qu'il n'a pas vu d'amélioration. Je partage complétement cette manière de voir, j'ai vu pourtant assez souvent l'opération être suivie très-rapidement d'une cécité complète.

Dans le glaucome secondaire, l'opération faite à temps arrête le plus souvent la maladie.

Traitement. — Pour diminuer la dureté et la tension de l'œil, on a cherché depuis longtemps à faire évacuer une partie de l'humeur vitrée en faisant la paracentèse scléroticale (Mackenzie, Middlemore).

Desmarres père ne se contenta pas de faire des paracentèses scléroticales, mais il a appliqué le premier la paracentèse cornéenne dans des cas d'aquo-capsulitis à forme intermittente et qui n'était évidemment autre chose qu'un glaucome aigu. « La douleur disparaît immédiatement, disait-il (1), de même que l'inflammation aiguë, et la maladie reprend sa marche accoutumée. »

Le professeur A. de Graefe (2), de Berlin, commença d'abord par expérimenter la méthode de Desmarres chez tous les malades atteints de glaucome, et déclara avoir obtenu, après chaque opération, une amélioration sensible. Mais il ne tarda pas à s'apercevoir que l'effet curatif de la paracentèse n'était que temporaire; c'est alors qu'il a essayé de remplacer cette opération par une excision de l'iris. Les résultats qu'il en avait obtenus étaient des plus satisfaisants; non-seulement l'opération enrayait les symptômes aigus, mais elle arrêtait définitivement la marche de la maladie.

Nous avons décrit dans un article spécial (page 389) le procédé d'après lequel on doit pratiquer cette opération; mais il n'est pas superflu d'exposer ici quelques règles se rapportant plus particulièrement à son application dans le glaucome.

1. Pour que l'opération soit bien exécutée, il faut qu'on la fasse en plein jour et dans une chambre bien éclairée. Le malade doit être calme, sinon on doit le chloroformiser.

2. Il est préférable de pratiquer l'excision de l'iris dans la partie supérieure de l'œil qu'ailleurs; la nouvelle pupille restera cachée par la paupière supérieure, et l'œil opéré ne sera pas ébloui par une trop grande quantité de lumière. Mais dans le glaucome chronique, l'iris étant ordinairement par places atrophié, on choisira pour l'excision telle partie de la membrane qui est la moins atrophiée.

3. La ponction est le temps de l'opération le plus délicat et le plus difficile à exécuter, vu l'aplatissement excessif de la chambre antérieure. Il y a deux écueils à éviter : d'une part, il faut que la pointe du couteau lancéolaire arrive dans la chambre antérieure et glisse ensuite dans cette dernière parallèlement à l'iris et non point dans l'épaisseur de la cornée; d'autre part, il faut que la pointe ne touche pas le cristallin, autrement elle pourrait blesser la capsule et donner lieu à une cataracte. Ces accidents pourront être évités si l'on s'assure d'avance de la

(1) Desmarres, *Traité des maladies des yeux*. Paris, 1847, 1re édition, p. 777.
(2) De Graefe, *Archiv für Ophthalmologie*, Bd. III, Abth. II, p. 489.

profondeur exacte de la chambre antérieure, et si l'on surveille avec le plus grand soin la marche du couteau.

Pour ma part je préfère d'exécuter ce temps de l'opération, au moyen du couteau de de Graefe, dont on se sert dans les opérations de cataracte, mais j'évite de faire une trop large incision, ou de m'avancer trop sur la sclérotique (voy. fig. 193).

4. Il faut que l'excision de l'iris soit faite jusqu'à son bord ciliaire et sur une étendue suffisamment large. A cet effet, la ponction se fera dans la sclérotique à 1 millimètre de la cornée, et l'étendue de la plaie sera portée de 6 à 7 millimètres.

5. Après le retrait du couteau, l'humeur aqueuse s'échappe au dehors en entraînant la hernie de l'iris. Il suffit alors de la saisir avec une pince et de l'attirer doucement pour l'exciser. Mais si la hernie ne se produit point, on la provoque en appuyant légèrement sur la lèvre postérieure de la plaie, ou en allant la chercher dans la chambre antérieure avec une pince. Après l'opération, la pupille conservera une des formes ci-dessus indiquées (fig. 378, 379 ou 380).

Fig. 378.

Fig. 379.

Fig. 380.

Fig. 378 à 380. — Diverses formes de pupille après l'iridectomie.

Il arrive quelquefois que toutes ces tentatives restent infructueuses, soit parce que l'iris est atrophié, ou que la plaie interne de la cornée, par suite de son obliquité, se trouve éloignée du grand cercle de l'iris. On ne pourra obvier à cet inconvénient qu'en élargissant la plaie de dedans en dehors au moyen d'un couteau mousse ou des ciseaux.

6. Bowman et Arlt proposent d'exciser le prolapsus iridien en deux temps, d'abord en le coupant à un des angles de la plaie, puis d'un second coup de ciseaux, la seconde moitié à ras de la sclérotique.

7. L'opération terminée, il est indispensable de vider le sang de la chambre antérieure, au moyen d'une curette, au fur et à mesure qu'il se reproduit, et l'on panse ensuite le malade, en appliquant quelques bandelettes de taffetas Marinier et un bandage compressif.

Avantages et inconvénients de l'iridectomie. — Les avantages de l'iridectomie dans le glaucome aigu sont des plus manifestes; tous les signes inflammatoires, même les plus violents, cessent complétement, les milieux réfringents reprennent leur transparence et la dureté de l'œil se dissipe.

Du côté de la rétine, on voit apparaître, près de l'*ora serrata*, des taches hémorrhagiques arrondies, plus ou moins nombreuses et qui sont consécutives à la diminution brusque de la pression intra-oculaire.

Chez un de mes malades atteint d'un glaucome aigu, malgré la cessation de toute douleur et des signes d'inflammation après l'opération, l'excavation papillaire resta sans changement, la pulsation spontanée de l'artère centrale persista, et la dureté de l'œil diminuait un jour pour reparaître le lendemain. Ce n'est que cinq se-

maines plus tard que la pulsation spontanée cessa, la papille se couvrit d'une tache apoplectique, et l'œil reprit sa densité normale. L'épanchement se résorba totalement, mais la vue resta très-affaiblie.

Pour obtenir des résultats favorables dans le glaucome aigu, il faut pratiquer l'opération dès que la maladie est reconnue. On ne peut juger du résultat définitif de l'iridectomie qu'au bout de quatre à six semaines, et quelquefois même beaucoup plus tard. J'ai opéré en 1867, avec le concours du docteur Montalvo (de la Havane), un architecte de Paris pour un glaucome; la vue resta faible pendant plus de quatre mois, par suite d'un astigmatisme qui était occasionné par l'opération; le malade lisait bien avec des lunettes convexes sphériques n° 20, et convexes cylindriques n° 8, mais peu à peu sa vue s'est raffermie, la cornée reprit sa forme, et l'astigmatisme disparut.

Dans le glaucome chronique, le succès de l'opération est moins brillant, il peut arrêter la marche de la maladie sans rétablir complétement la vue.

D'après la statistique de Bader (1), 49 fois sur 84 il y a eu une amélioration de la vue, tandis que 35 fois la vue est restée, après l'opération, sans changement. Dans un grand nombre de ces derniers faits il y avait une cécité complète, et l'opération n'avait pour but que d'arrêter les douleurs.

Le résultat du glaucome aigu opéré à temps est bien plus satisfaisant que celui qui est rapporté par le docteur Bader, et je puis déclarer que dans ma clientèle, je n'ai pas vu d'insuccès. Il n'en est pas de même avec le glaucome chronique : là bien souvent la vision n'est point améliorée, ce qui tient au degré d'altération survenu dans le nerf optique.

L'iridectomie prévient les rechutes de la maladie, en apportant une guérison radicale et définitive. Je connais des malades que Desmarres père opéra et où je servais d'aide, il y a onze ans, et chez lesquelles la vue reste parfaitement rétablie. Pour ma part, j'ai opéré des malades, il y a quatre ans, entre autres la sœur d'un de nos éminents chirurgiens de Paris, et sa vue rétablie se maintient complétement intacte.

L'action de cette opération n'est pas bien expliquée. Elle semble agir de deux manières : d'abord par l'incision large de la cornée et de l'iris on fait une sorte de débridement dans un organe étranglé, pareillement à ce qui se fait dans un débridement d'une hernie étranglée; d'autre part, l'incision du grand cercle de l'iris ouvre les gros vaisseaux qui communiquent avec le système circulatoire de la choroïde et fait dégorger les vaisseaux trop pleins de cette membrane. Quant à l'hypothèse que cette opération diminue la sécrétion intra-oculaire en enlevant une portion de la membrane sécrétante (iris), je ne l'accepte point, puisque, selon moi, l'iris n'est point une membrane sécrétante.

Les *inconvénients* de cette opération dans le glaucome doivent être aussi signalés. On a constaté l'explosion de glaucome aigu dans l'œil qui était sain pendant qu'on opérait l'autre. C'est un fait qui n'est point contesté par de Graefe lui-même; mais il n'est point douteux, pour moi, que si ces accidents se montrent dans l'autre œil, c'est qu'il se trouvait déjà sous le coup de l'affection qui aurait éclaté tôt ou tard.

(1) Bader, *Ophthalmic Hospital Reports*, 1860, janvier.

Dans le glaucome chronique, Quaglino a proposé de faire des incisions sur le bord de la cornée sans excision de l'iris, et cette opération lui semble tout aussi efficace que l'iridectomie.

Dans le glaucome chronique compliqué d'une cataracte, l'opération d'iridectomie peut présenter de graves inconvénients. Le cristallin perd en effet, dans ces cas, très-souvent ses adhérences normales avec la capsule hyaloïdienne et se luxe avec la plus grande facilité. Aussitôt que l'excision de l'iris est faite, on voit le bord du cristallin se porter vers la plaie et y faire hernie. Cet accident est difficile à corriger, et, malgré la compression, j'ai vu, le lendemain de l'opération, des débris du cristallin apparaître sous la conjonctive, et l'œil suppurer au bout de quelques jours. Si l'œil atteint d'une cataracte glaucomateuse expose le malade à des douleurs névralgiques, je ne vois pas d'autres ressources que de le faire énucléer en totalité.

On a vu des cas dans lesquels l'opération ne donnait que des succès temporaires. Si cela avait lieu, et qu'au bout de quelque temps le trouble de la vue ainsi que d'autres symptômes glaucomateux reparussent, il n'y aurait d'autre moyen de les arrêter que de pratiquer une seconde excision de l'iris dans la portion diamétralement opposée à la première.

Une cataracte peut se former à la suite d'une iridectomie, soit spontanément, soit à la suite d'une blessure de la capsule. Pour parer à cet accident, il faut être très-attentif dans l'exécution du premier temps de l'opération; et si la chambre antérieure est très-petite, on devra se servir du couteau linéaire de de Graefe, au lieu du couteau lancéolaire.

La cicatrisation de la plaie est quelquefois vicieuse et il s'y forme une sorte de tumeur transparente, cystoïde. Cet accident est occasionné souvent par une hernie partielle des morceaux d'iris qui n'ont pas été exactement excisés ; il retarde naturellement la guérison définitive, mais ne présente point de gravité au point de vue de l'issue définitive de l'opération.

Quant au traitement médical qui a été recommandé par tous les auteurs avant la découverte de de Graefe, nous n'avons pas besoin d'y insister. Ce n'est que dans le cas où les malades se refuseraient à toute idée d'opération, qu'on pourrait avoir recours à l'usage des narcotiques en frictions, aux injections hypodermiques, et à l'usage interne du sulfate de quinine.

Bibliographie. — De Graefe, *Vorlaüfige Notiz über das Wesen des Glaucoms* (*Archiv f. Ophthalm.*, Bd. I, Abth. I, p. 371 ; et Bd. II, Abth. II, p. 299). — *Ueber die Wirkung der Iridectomie bei Glaucome* (*Archiv f. Ophthalm.*, Bd. III, Abth. II, p. 456 ; *ibidem*, Bd. IV, Abth. II, p. 127) ; et *Beiträge zur Pathologie und Therapie des Glaucoms* (*Archiv f. Ophth.*, Bd. XV, Abth. III, 1869, p. 108). — Ed. Jaeger, *Ueber Staar und Staar Operationen*, 1854, p. 103 ; et *Ueber Glaucom u. seine Heilung durch Iridectomie*, Wien, 1858. — Quagilno, *Observations cliniques recueillies dans la pratique du docteur Quaglino* (*Giornale d'oftalmologia italiano*, 1860 et 1866). — Jaumes, *Du glaucome*, thèse de Montpellier, 1861. — Pamard, *Du glaucome*, thèse de Paris, 1861. — Follin, *Nouvelles recherches sur le glaucome et son traitement* (*Archives de méd.*, 1860) ; et *Leçons d'ophthalmoscopie*. — Follin, Perrin, Dolbeau, Lefort, Richet, *Discussion à la Société de chirurgie* (*Bulletin de la Société de chirurgie*, 1864). — Galezowski, *Glaucome, pupille artificielle* (*Ann. d'ocul.*, 1862, t. XLVII, p. 246 ; et *ibidem*, 1862, t. XLVIII, p. 269).—Bowmann, *Sur les affections glaucomateuses et leur traitement* (*Ann. d'oculist.*, 1863, t. XLIX, p. 24) ; et *Ophth. Hospit. Rep.*, vol. V, 1re partie, p. 1).—Haffmans, *Beiträge zur Kenntniss des Glaucoms*, exposant les idées de Donders (*Archiv für Ophthalmologie*, Bd. VIII, Abth. II, p. 124).— Soelberg Wels,

Glaucoma and its Cure by iridectomie. London, 1864. — Donders, *Du glaucome* (*Ann. d'ocul.*, 1865, t. LIV, p. 120). — Rydel, *Ueber Glaucom* (*Bericht über Augenklinik*, etc. Wien, 1867, p. 132). — Laqueur, *Études cliniques sur le glaucome* (*Ann. d'oculist.*, 1869, t. LXI, p. 33). — Pagenstecher, *Beiträge zur Lehre vom Haemorrhagischen Glaucom* (*Archiv f. Ophth.*, Bd. XVII, Abth. II, p. 98). — Galezowski, *Glaucome hémorrhagique* (*Journal d'ophthalm.* Paris, 1872, p. 207).

ARTICLE VI

IRIDO-CYCLITE ET IRIDO-CHOROÏDITE.

L'inflammation de la membrane vasculaire de l'œil peut se concentrer de préférence à l'iris, et de là se transmettre aux diverses parties de la choroïde et donner ainsi lieu à une affection simultanée de deux membranes. Tantôt nous voyons l'affection ne se communiquer qu'à la région ciliaire seule ; tantôt, au contraire, elle se répand sur toute l'étendue de la choroïde, et se localise plus particulièrement dans son segment postérieur. Dans le premier cas, nous désignerons la maladie sous le nom d'*irido-cyclite ;* et dans le second, sous celui d'*irido-choroïdite* soit *plastique*, soit *séreuse*.

A. **Irido-cyclite.** — Cette affection débute généralement par une iritis, et, après plusieurs attaques successives, cette iritis, dite à récidive, se transmet au cercle ciliaire. Il n'y a que les causes traumatiques qui peuvent amener des irido-cyclites d'emblée. Sous l'influence d'une ou plusieurs attaques inflammatoires, des synéchies postérieures plus ou moins nombreuses s'établissent dans l'un ou l'autre point de la pupille ; elles rendent les mouvements et les contractions de cette membrane difficile. De là des tiraillements anormaux prédisposant à de nouvelles récidives, et qui seront d'autant plus graves et persistantes que le nombre des synéchies sera plus augmenté.

Mais il y a dans l'établissement des synéchies postérieures un autre point pathologique important à signaler, c'est celui de la perturbation qui en résulte pour la cemmunication de l'humeur aqueuse entre les chambres antérieure et postérieure. Nous avons démontré que le rôle de sécrétion de ce liquide appartient exclusivement à la partie du cercle ciliaire qui fait saillie dans la chambre postérieure et nullement à l'iris, comme cela avait été admis par les auteurs allemands. Pour que cette sécrétion se fasse régulièrement et se répande dans les deux chambres, il faut que l'iris soit libre dans ses mouvements. Or, les adhérences qui s'établissent entre cette membrane et le cristallin interceptent la communication, et peuvent même emprisonner une partie de l'humeur aqueuse derrière l'iris. L'oblitération complète de la pupille amène peu à peu une accumulation d'une certaine quantité de liquide séreux dans la chambre postérieure, liquide qui n'est autre que l'humeur aqueuse. Celui-ci repousse d'une part, l'iris en avant, et le fait paraître bombé et mamelonné (fig. 381, *a*) ; d'autre part, en exerçant une pression sur le

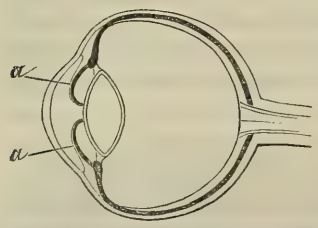

Fig. 381.— Schéma des adhérences de l'iris dans l'irido-choroïdite (*).

(*) *a*, *a*, iris tombé et adhérent par son bord pupillaire au cristallin.

cercle ciliaire, il y provoque une stase et une gêne de circulation qui se traduit par une exsudation plastique ou séreuse, dans le corps vitré. Dans le premier cas, on a affaire à une irido-cyclite ou irido-choroïdite plastique, qui mène à l'atrophie de l'œil ; dans le second cas, c'est une irido-cyclite séreuse se traduisant par une dureté exagérée de l'œil.

On voit, par cette exposition, ainsi que par la figure 381, que la pression exercée sur le cercle ciliaire, et l'impossibilité de communication entre les deux chambres, jouent un grand rôle dans le développement de la maladie, et c'est en cherchant à faire disparaître l'effet désastreux de l'une et de l'autre de ces causes, qu'on parviendra à arrêter sa marche et à rétablir la vue.

Symptomatologie. — *Signes anatomiques.* — La maladie commence habituellement par une iritis plus ou moins intense, suivie de synéchies postérieures. L'iritis peut, dès le début, présenter des complications indiquant une inflammation du cercle ciliaire. Voici les signes qui la caractérisent :

1° L'œil est ordinairement rouge ; les vaisseaux superficiels, sous-conjonctivaux tortueux et mobiles. Au-dessous de ces derniers, on voit une vascularisation péricornéenne capillaire, formant un cercle radié.

2° L'iris est changé de couleur ; il est tomenteux et présente des boursouflures. La pupille est recouverte en partie ou en totalité d'exsudations qui constituent des adhérences plus ou moins larges entre l'iris et le cristallin.

3° L'apparition d'un hypopyon, dans un cas d'iritis, doit être envisagé comme un signe presque certain d'une inflammation du cercle ciliaire. Le pus peut n'exister qu'en petite quantité ; dans d'autres cas, au contraire, il remplit une moitié et même la totalité de la chambre antérieure.

4° Si la pupille n'est pas obstruée par des exsudations, on peut apercevoir le fond rouge de l'œil, malgré les flocons filiformes et très-fins remplissant le corps vitré. Dans d'autres cas, les épanchements sont tellement nombreux et épais, qu'on ne distingue même pas le fond de l'œil.

Signes fonctionnels. — 1. L'irido-cyclite est accompagnée dès le début d'un trouble marqué de la vue, et, souvent le malade distingue à peine le jour de la nuit.

2. L'œil est très-sensible au toucher, surtout dans la région ciliaire ; le malade éprouve des douleurs violentes périorbitaires qui s'exaspèrent le soir et la nuit.

3. Si l'on ajoute à ces symptômes le larmoiement, la photophobie, etc., on aura l'ensemble des symptômes qui permettront de diagnostiquer l'irido-cyclite.

Ordinairement une irido-cyclite donne lieu à des exsudations plastiques qui s'infiltrent dans le cercle ciliaire et arrêtent les fonctions de nutrition de l'œil ; comme, d'autre part, l'absorption de ces exsudations ne peut se faire que petit à petit, il en résulte, au bout de quelque temps, une diminution de la densité du globe oculaire conduisant à son atrophie.

B. **Irido-choroïdite plastique.** — Dans cette forme, l'inflammation commence aussi par l'iris, et bientôt des synéchies nombreuses s'établissent et obstruent en partie ou en totalité la communication entre les deux chambres. Souvent même, il n'y a qu'une adhérence circulaire dans tout le pourtour pupillaire, tandis que le centre de cette ouverture est complétement libre, et permet d'éclairer le fond de l'œil. Petit à petit l'iris change complétement d'aspect ; sa couleur de-

vient foncé, sale, brunâtre ou grisâtre, et à sa surface on aperçoit des bosselures ovalaires, rayonnant vers la périphérie. Elles sont dues à la distension des parties moins résistantes de l'iris par l'humeur aqueuse, qui se trouve emprisonnée en grande quantité derrière cette membrane. Ces bosselures peuvent être tellement prononcées, qu'elles se trouvent en contact avec la cornée.

L'œil est ordinairement rouge et injecté, et cette rougeur augmente par moments d'une manière très-notable. Le malade éprouve de temps en temps des douleurs lancinantes et une sorte de tension douloureuse ; les paupières sont lourdes et s'ouvrent difficilement ; la lumière est supportée avec peine, non-seulement par l'organe malade, mais aussi par l'œil sain.

Le cristallin ne peut pas rester longtemps intact, surtout avec une pupille oblitérée ; il devient trouble dans ses couches corticales, puis la cataracte devient complète. Chez les individus jeunes, une partie des couches corticales se liquéfie, se résorbe, et ne forme qu'un tout petit volume.

Si la pupille n'est pas oblitérée, et si les synéchies postérieures ne forment qu'un anneau adhérent à son bord, le cristallin peut rester longtemps transparent.

A l'examen avec l'ophthalmoscope, l'intérieur de l'œil paraît trouble, et la papille ne se voit qu'à travers de nombreux flocons. Elle est ordinairement rouge et fortement injectée ; ses contours sont peu distincts. Les veines centrales sont quelquefois tortueuses, et je les ai vues même chez une jeune fille former des varicosités excessives à la périphérie, pendant que quelques-unes de leurs branches étaient complétement oblitérées près de la papille. Les artères centrales sont souvent intactes ; mais, chez deux de mes malades opérés avec succès par l'iridectomie, et dont la vue ainsi que le fond de l'œil s'étaient sensiblement éclaircis, j'ai pu constater une oblitération d'une de ces branches principales.

La choroïde ne présente souvent aucune altération appréciable ; mais il arrive quelquefois qu'elle est toute couverte de taches exsudatives et pigmentaires, et que, par places, elle présente des taches atrophiques plus ou moins étendues. Lorsqu'on examine avec soin les parties périphériques du fond de l'œil, on y distingue quelquefois des épanchements de sang étendus dans la choroïde. Des épanchements sanguins ou séreux peuvent se produire entre la choroïde et la rétine, et donner lieu à un décollement de l'une ou de l'autre de ces membranes, et la perte définitive de la vue.

Avec le progrès de la maladie, tous les symptômes s'aggravent : la vue se trouble de plus en plus ; le liquide contenu derrière l'iris se résorbe, et il est remplacé par des exsudations plastiques plus ou moins épaisses qui constituent des adhérences entre cette membrane et le cristallin. A ce moment, les bosselures de l'iris diminuent, mais l'œil lui-même tend à s'atrophier.

L'irido-choroïdite expose l'œil malade à des récidives inflammatoires très-fréquentes, il devient mou et s'atrophie. Ce ramollissement du bulbe se traduit par des symptômes faciles à reconnaître. L'œil, au toucher, paraît se déprimer et ne présente point de résistance. En le comprimant au bord de la cornée, on voit la pupille se déformer et devenir carrée ou bosselée. Au bout de quelque temps, la chambre antérieure diminue de profondeur ; l'iris se rapproche de la cornée ; sa surface devient presque lisse et privée des fibres radiaires caractéristiques.

Distendue d'abord par l'humeur aqueuse qui se trouve emprisonnée derrière

l'iris, la chambre postérieure diminue peu à peu de profondeur, ensuite elle disparaît par la résorption de cette humeur et il s'établit une adhérence totale de l'iris avec le cristallin.

En examinant l'œil à ce moment à l'extérieur, on constate que les muscles droits commencent à laisser des empreintes sur la sclérotique et forment de vraies rainures se dirigeant du voisinage de la cornée en arrière. C'est le signe très-caractéristique de l'atrophie de l'œil. Il se produit en effet, dans la choroïde, ou entre elle et la sclérotique, un épanchement sanguin ou séreux qui amène des décollements de la rétine ou de la choroïde, etc., et la perte définitive de l'œil.

Il est très-difficile d'établir un pronostic exact dans un cas d'atrophie de l'œil et du degré de sa curabilité ; ce n'est que par l'examen de la perceptivité lumineuse et des phosphènes qu'on peut avoir quelques indications plus précises à cet égard. Ainsi, l'absence des phosphènes et l'impossibilité de distinguer la lumière d'une lampe placée à trois ou quatre pas, sont autant de signes qui indiquent une impossibilité matérielle de guérison.

C. **Irido-choroïdite séreuse, ou hydrophthalmie.** — Une inflammation simultanée de l'iris et de la choroïde peut donner lieu à une exsudation séreuse, qui, en s'accumulant dans la chambre antérieure et la cavité du corps vitré, tendra à augmenter de plus en plus le volume du globe. Cet état ne peut s'observer que dans un œil dont la sclérotique est mince et peu résistante. Sous l'influence de cette prédisposition morbide, la fibreuse s'amincit dans toute son étendue, se distend considérablement, et revêt une teinte grise ou bleu foncé. Le globe de l'œil devient très-dur au toucher, et augmente sensiblement de volume ; c'est à peine s'il peut être contenu dans l'orbite. La chambre antérieure est, de son côté, plus distendue que d'ordinaire, et l'on voit souvent un synchysis marqué. L'iris est foncé et par places adhérent à la cristalloïde. Le fond de l'œil est clair, et à part quelques cas rares où le cristallin est trouble, on peut presque toujours voir la papille, qui présente une excavation glaucomateuse.

Cette affection se déclare lentement et sans douleur; mais, à mesure que la fibreuse subit une distension, la sensibilité s'accentue de plus en plus; quelquefois même des crises inflammatoires sont excessivement violentes, et ne cessent que lorsqu'une partie de la sclérotique aura cédé pour donner lieu à un staphylôme.

La vue est généralement très-affaiblie, et elle s'éteint complétement par suite de l'excavation du nerf optique.

La tension intra-oculaire augmente d'une manière lente et progressive, et il arrive souvent que la distension que subit la sclérotique dans les parties antérieures est suivie, au bout de quelque temps, de bosselures et de saillies plus ou moins limitées au voisinage de la cornée. Ces bosselures ne sont pas limitées et se perdent insensiblement avec les parties environnantes de la sclérotique; elles sont noires ou grisâtres en raison de la plus ou moins grande saillie, et je dirai même hernie, que fait la choroïde à travers les fibres distendues et écartées de la sclérotique. Peu à peu ces élevures augmentent, leur teinte devient bleuâtre, livide ou grisâtre, l'inflammation diminue, et l'on a alors affaire à des *staphylômes antérieurs*.

Anatomie pathologique des irido-choroïdites en général. — Les altérations que l'on constate dans les différentes membranes de l'œil sont très-variées.

C'est surtout dans le cercle ciliaire qu'on trouve des altérations notables; on y remarque souvent des globules de pus (Schweigger). A la surface interne de la choroïde se voient des masses néoplastiques particulières, fasciculées, qui se réunissent pour former un réseau, et sont couvertes de nodosités et d'excroissances verruqueuses (H. Müller). La rétine est très-souvent décollée sur toute son étendue, et le liquide qui se trouve épanché entre ces deux membranes contient des cristaux nombreux de cholestérine et des globules de pus. Dans un œil atrophié, que j'ai énucléé pour une irido-choroïdite excessivement douloureuse, j'ai pu constater, avec le docteur Ordonnez, un décollement général de la choroïde, derrière laquelle il existait un liquide jaunâtre rempli de nombreux globules de sang déformés et de flocons fibrineux. La choroïde était, dans plusieurs endroits, couverte de taches hémorrhagiques que l'on pouvait même distinguer à l'œil nu. Le pigment était en grande partie atrophié, et, par places, on trouvait des amas de pigment amorphe ou de cellules déformées. Quelques-unes des artères ciliaires étaient oblitérées par des processus emboliques, et, par places, on ne trouvait aucune trace de chorio-capillaires. Le nerf optique a été atrophié, et ses fibres, même dans la rétine, ne se retrouvaient plus. Dans un cas d'hydrophthalmie, Schiess-Gemuseus a trouvé des exsudations membraniformes et des globules de pus dans toute l'étendue du corps ciliaire.

Étiologie. — 1. Une des causes les plus fréquentes de cette affection est incontestablement la présence de nombreuses synéchies postérieures, qui rendent la circulation difficile, exposent cette membrane à des inflammations fréquentes, et interceptent toute communication entre les deux chambres de l'œil.

2. La présence d'un corps étranger expose l'œil tôt ou tard à s'enflammer et donne lieu à une irido-choroïdite. Quelquefois un grain de poudre, un morceau de pierre, et même un éclat de capsule, restent dans l'œil pendant plusieurs mois, sans occasionner de symptômes inflammatoires; mais, tôt ou tard, ce corps peut changer de place et donner lieu à des symptômes plus graves. Je me rappelle avoir eu à soigner une fille âgée de quinze ans, qui a été prise subitement d'une irido-choroïdite; et, d'après les renseignements que j'ai pu recueillir de sa mère, elle avait reçu cinq ans auparavant un éclat de capsule que son frère faisait partir avec un marteau. La blessure était guérie, et l'œil n'avait pas souffert jusqu'à l'attaque aiguë d'inflammation pour laquelle elle venait me consulter.

3. Une irido-choroïdite peut se déclarer dans un œil par sympathie, lorsque l'autre est atrophié et contient un corps étranger ou une concrétion calcaire quelconque.

4. La syphilis est très-souvent la cause d'iritis ou d'irido-choroïdite plastique.

5. Elle peut naître aussi sous la dépendance de diathèse, scrofuleuse, rhumatismale et arthritique, comme le démontre justement le professeur Dolbeau (1). C'est ainsi qu'il a eu à soigner, pour une irido-choroïdite, un interne de l'Hôtel-Dieu qui était né de parents goutteux. Dès que des douleurs et un gonflement du genou furent survenus, et une poussée du côté des articulations, l'affection oculaire guérit très-rapidement.

6. Chez les femmes, aux époques critiques, au moment de la ménopause, ou

(1) Dolbeau, *Leçons de clinique chirurgicale*. Paris, 1867, p. 27.

bien dans la période de cessation du flux menstruel, l'irido-choroïdite se développe assez fréquemment.

7. Une ophthalmie granuleuse qui a duré longtemps avec des complications du côté de la cornée, prédispose à des irido-choroïdites.

8. Les affections internes de l'œil, telles que choroïdite atrophique, décollement de la rétine, cysticerques de la rétine, etc., se terminent souvent par une irido-choroïdite.

9. Les blessures de l'œil et les opérations de la cataracte sont suivies quelquefois d'irido-cyclite qui peut amener une atrophie du globe.

Diagnostic différentiel. — 1. *Iritis.* — Il ne paraît pas difficile de reconnaître une irido-choroïdite d'une simple iritis; pourtant il peut se présenter quelque hésitation, surtout si l'affection dure longtemps et si les récidives sont fréquentes. Voici les signes d'après lesquels on évitera l'erreur. Dans une iritis, le globe n'est ni plus mou ni plus dur que l'œil sain; l'iris n'est point bombé en avant, et la pupille reste en grande partie libre d'adhérences, ce qui permet au malade de conserver encore une grande partie de l'acuité visuelle ainsi que du champ visuel périphérique.

2. *Glaucome.* — Il se distingue par la dureté de l'œil, la dilatation et l'immobilité de la pupille, l'absence des synéchies postérieures; avec l'ophthalmoscope, on reconnaît une excavation très-caractéristique de la papille propre aux affections glaucomateuses.

Pronostic. — Une irido-cyclite, au début, peut se terminer par résolution, surtout si le corps vitré est resté transparent. Il en est de même de l'irido-choroïdite non suppurative, lorsque le centre du cristallin et la pupille sont restés transparents, et que la papille a conservé sa coloration normale.

Une irido-choroïdite séreuse accompagnée de synéchies nombreuses et de dureté très-prononcée de l'œil avec excavation de la papille, se termine souvent, même après l'iridectomie, par une cécité absolue.

Quant au pronostic des irido-choroïdites suivies d'une atrophie plus ou moins prononcée du bulbe, il faut faire la distinction entre ses différents degrés. A un faible degré, lorsque la vue centrale et périphérique est conservée, et que les phosphènes existent, l'amélioration notable peut être obtenue, même si le corps vitré est rempli de flocons.

Dans les cas où l'œil est mou, que l'iris est fortement projeté en avant, mamelonné, que la sensation lumineuse est nulle, et que la sclérotique présente des dépressions sensibles le long des muscles, aucune opération ne peut plus rendre la vue.

Traitement. — Comme le plus souvent la cause de cette affection réside dans l'oblitération partielle ou totale de la pupille, c'est en cherchant à détruire ces adhérences et en rétablissant la communication entre les deux chambres au moyen d'une pupille artificielle, qu'on peut non-seulement arrrêter les progrès désastreux du mal, mais aussi rétablir d'une manière plus ou moins satisfaisante la vision. C'est donc à l'iridectomie ou iridorrhexis de Desmarres qu'on doit avoir recours.

Selon moi, on doit choisir de préférence la partie inférieure de l'iris pour la pupille artificielle; là, en effet, une large ouverture faite dans l'iris permet à l'humeur aqueuse venant du cercle ciliaire de se répandre dans toute la chambre

antérieure, soit qu'elle vienne ou du haut ou du bas de cet organe. Tout au contraire, si nous faisions l'excision dans la partie supérieure de l'iris, l'humeur aqueuse continuerait à séjourner en bas de la chambre postérieure, et refoulerait jusqu'à un certain degré l'iris en avant.

La même observation se rapporte, et encore avec plus de justesse, aux cas où la pupille est tout à fait oblitérée et lorsqu'il y a une synéchie postérieure complète et en forme d'anneau. Dès que l'iris est détaché de ses adhérences morbides et excisé, il s'écoule pendant l'opération une grande quantité d'humeur aqueuse, et les personnes peu habituées à ce phénomène pourraient quelquefois croire à la sortie du corps vitré. C'est l'humeur aqueuse emprisonnée derrière l'iris qui s'échappe à travers la nouvelle pupille.

Il arrive quelquefois que l'excision de l'iris reste sans aucun résultat, et que le liquide dont nous avons parlé ne s'échappe point. On doit alors, au moyen de l'éclairage oblique, examiner la pupille pour s'informer s'il n'est pas resté une couche d'exsudation et de pigment adhérent au cristallin, que l'on s'efforcera d'arracher avec des pinces capsulaires. Si la tentative ne réussit pas, on suivra l'exemple de Bowman (1), et l'on renouvellera, au bout de quelque temps pour la seconde fois, ensuite pour la troisième fois, l'opération dans des endroits différents, jusqu'à ce qu'on réussisse à faire une pupille qui rétablisse une communication nécessaire.

Il n'est pas rare de trouver derrière la partie excisée de l'iris un cristallin opaque, cataracté. Le professeur de Graefe conseille, dans ces cas, de faire, séance tenante, une large incision dans la cornée et de retirer le cristallin.

Ma pratique est différente; je me borne d'abord à exciser une partie de l'iris aussi large que possible, et je laisse la plaie se cicatriser. Ce n'est qu'au bout de trois ou quatre mois que je procède à l'extraction de la cataracte. Par ce moyen, j'obtiens beaucoup plus de succès que je n'en ai vu obtenir par d'autres procédés.

Lorsque les phosphènes manquent complétement, et que la sensibilité pour la lumière est à peine conservée, on doit supposer l'existence d'un décollement de la rétine. Si l'œil n'est pas atrophié, on peut pratiquer une excision de l'iris dans le but d'arrêter le développement des symptômes inflammatoires. Mais si l'œil est déjà sous le coup des attaques vives d'inflammation et qu'il soit ramolli, il n'y a plus à songer à toute autre opération qu'à une énucléation totale du globe.

Tels sont les moyens principaux qui doivent être employés pour combattre une irido-choroïdite. Mais il n'est pas moins utile d'avoir recours au traitement local antiphlogistique et aux préparations internes mercurielles, si la maladie reconnaît la cause syphilitique. On agira aussi avec avantage en combattant toutes les autres causes de la maladie, telles que rhumatisme, arthrite, etc. L'instillation alternative d'atropine et d'ésérine pourra être employée avec efficacité.

Dans certains cas, Sperino a obtenu des résultats favorables au moyen des paracentèses répétées, même dans des cas où l'iridectomie avait échoué.

Bibliographie. — Desmarres, *Opérations qui se pratiquent sur les yeux* (Atlas du *Journal des connaissances médico-chirurgicales*, 1850, p. 9).— De Graefe, *Ueber die Coremorphosis*

(1) Soelberg Wels, *Observation d'irido-choroïdite démontrant les effets avantageux de l'iridectomie répétée* (*Ophth. Hosp. Reports*, n° III, nouv. série, p. 230).

gegen chronische Iritis und Irido-choroiditis (*Archiv f. Ophthalmologie*, Bd. II, Abth. II, p. 202). — Streatfield, *On Corelysis* (*Ophth. Hosp. Reports*, 1859-1860, vol. II, p. 309 et 345). — Galezowski, *De la pupille artificielle et de ses indications*. Bruxelles, 1862. — Sperino, *Choroido-iritis* (*Étude clinique sur l'évacuation répétée de l'humeur aqueuse*. Turin, 1862, p. 212).—H. Müller, *Anatomische Beiträge zur Ophthalmologie* (*Arch. f. Ophthalm.*, 1858, Bd. IV, Abth. I, p. 364).— Soelberg Wels, *Observation d'irido-choroïdite démontrant les effets avantageux d'iridectomie répétée* (*Ophth. Hosp. Reports*, n° III, nouv. série, p. 230; et *Annales d'oculist.*, 1863, t. XLIX, p. 48). — Dolbeau, *Irido-choroïdite* (*Leçons de clinique chirurgicale*. Paris, 1867, p. 22). — Rydel, *Acute Irido-choroiditis* et *Ein Fall von chronischen Irido-choroiditis* (*Bericht über die Augensklinik der Wiener Universität*, 1867, p. 71). — Pomier, *Étude sur l'iridectomie*, thèse de Paris, 1870.

ARTICLE VII

OPHTHALMIE SYMPATHIQUE.

Le nom d'*ophthalmie sympathique* ou *réflexe* a été donné par Mackenzie pour désigner une affection qui, sous l'influence d'une lésion traumatique, amène un affaiblissement ou une perte de la vision de l'autre œil.

L'histoire de cette maladie remonte à des temps très-reculés, et d'après les recherches du docteur Brondeau, déjà Thomas Bartholin (1696) et Bidloo (1649-1713) ont rapporté des observations où l'influence sympathique a été constatée.

Mais c'est à Demours (1) qu'appartient en entier l'honneur d'avoir décrit le premier deux cas d'amaurose ou de « *désorganisation sympathique d'un œil après une blessure* de l'autre ». Selon lui, cette affection est suivie de paralysie de l'oragne immédiat de la vue, et, de plus, menace d'opacité des milieux transparents.

Les recherches sur cette maladie n'ont été reprises qu'en 1844, lorsque Mackenzie parla de l'iritis grave sympathique. Après lui c'étaient White Cooper, Pritchard, Taylor, Lawson, en Angleterre, qui ont fait connaître les détails intéressants sur l'ophthalmie sympathique et sur les moyens de la guérir. En France, Tavignot et Laugier rapportèrent les premiers des détails intéressants à ce sujet, mais l'étude complète n'a été faite qu'en 1858 par le docteur Brondeau. En Allemagne, à part des observations isolées, nous pouvons citer le travail de de Graefe et de Mooren. En Hollande, les recherches les plus importantes sont celles de Donders et de Maats.

Variétés. — L'ophthalmie sympathique peut se présenter sous des formes très-variées. La plus fréquente de toutes est la forme d'irido-choroïdite. On rencontre aussi au début une iritis sympathique, mais qui ne tarde pas à se transformer en irido-choroïdite. Dans des cas rares, on trouve une affection sympathique du nerf optique, de la rétine et de la cornée.

A. Irido-cyclite sympathique. — Le début de la maladie n'est pas toujours le même : tantôt c'est une simple irritation, et, comme dit Donders, une névrose sympathique; dans d'autres cas elle apparaît sous forme d'une iritis.

Le malade ressent d'abord une douleur sourde et une inflammation exagérée dans l'œil blessé, l'autre œil devient en même temps sensible pour la lumière; il

(1) Demours, *Traité des maladies des yeux*. Paris, 1818, t. II, observ. 282, 298.

lui est difficile de rien regarder fixement et de supporter la lumière un peu vive. Il aperçoit de nombreuses mouches et des nuages qui voltigent devant l'œil. La portée de la vue au loin diminue, et il ne peut plus distinguer à une aussi grande distance que d'habitude. Ces signes sont bientôt suivis d'une photophobie et d'un larmoiement très-prononcé, et quoiqu'on n'ait considéré ces symptômes que comme de simples phénomènes d'irritation, je n'hésite pas à les considérer comme des symptômes graves, qui peuvent se terminer par une véritable ophthalmie sympathique. Bientôt, en effet, tous ces phénomènes prémonitoires s'accentuent; les paupières, à force d'irritation et de larmoiement, deviennent enflées, le globe lui-même s'injecte au pourtour de la cornée. Les douleurs périorbitaires ne sont pas très-prononcées, mais l'œil lui-même devient sensible au toucher, surtout dans la région ciliaire, ce qui peut être, sans aucun doute, considéré comme un signe pathognomonique de la maladie.

A ces signes il faut ajouter ceux d'une iritis. Cette membrane change de couleur; elle devient foncée, brunâtre. Selon Critchett, elle devient ferme, coriace et tellement adhérente, que ce n'est qu'avec beaucoup de difficulté qu'on peut l'attirer au dehors; souvent il est même impossible d'en retrancher une portion. La pupille se rétrécit, devient irrégulière et se recouvre presque tout entière d'une exsudation plastique, qui rend tous ses mouvements impossibles; l'atropine n'a aucune action sur elle. Peu à peu ces exsudations apparaissent sur toute l'étendue de la surface postérieure de l'iris et amènent une adhérence complète; l'humeur aqueuse devient trouble et la chambre antérieure diminue en profondeur; quelquefois pourtant elle paraît plus profonde, lorsque l'iris, par ses adhérences, est enchaîné en arrière. Dans la cornée, on trouve des dépôts près de la membrane de Descemet (kératite ponctuée).

Arrivé à cette période, on ne peut plus éclairer le fond de l'œil, bien que le malade conserve un certain degré de vision. Mais à une période moins avancée, les milieux de l'œil laissent passer la lumière de l'ophthalmoscope jusqu'à la rétine. Souvent on ne trouve aucun trouble appréciable dans le corps vitré, mais la papille du nerf optique n'apparaît que trouble, nuageuse, comme si on la voyait à travers un verre dépoli. Cet aspect du fond de l'œil rappelle beaucoup celui de la choroïdite syphilitique, et, quoique les flocons ne soient pas visibles dans le corps vitré, le trouble est pourtant dû aux opacités presque microscopiques de cette humeur. Les flocons lorsqu'ils sont apparents se présentent comme des filaments noirs très-fins.

La vue centrale s'affaiblit de plus en plus, et c'est à peine si les malades peuvent se conduire, surtout si l'on se rappelle que, par suite d'une extrême photophobie, il leur est impossible de sortir dehors. Quelquefois les malades sont sujets à des photopsies.

La dureté de l'œil n'est jamais augmentée; avec le progrès du mal, c'est le contraire qui arrive; il tend à devenir de plus en plus mou, et souvent à cette même époque, on voit apparaître un épanchement de sang dans la chambre antérieure ou une petite quantité de pus.

B. **Iritis sympathique.** — L'inflammation peut prendre quelquefois le caractère d'une iritis séreuse; la pupille, dans ce cas, paraît plus large que d'habitude et se contracte difficilement; des dépôts pigmentés apparaissent dans la cornée, près

de la membrane de Descemet (kératite ponctuée). On voit alors l'humeur aqueuse se troubler, l'iris contracter des adhérences qui résistent à l'action de l'atropine.

C. **Rétinite et rétino-choroïdite.** — L'inflammation sympathique de la rétine n'est pas fréquente, je l'ai rencontrée deux fois; chez une malade, la rétine était recouverte d'exsudation blanchâtre et d'épanchements sanguins. Après l'extirpation de l'œil blessé, la rétinite guérit, mais en laissant quelques branches artérielles oblitérées. Les altérations de la rétine isolées sont rares; elles sont, le plus souvent, accompagnées de désordre dans la choroïde et le corps vitré. De Graefe (1) a décrit une forme de *rétino-choroïdite sympathique*, dans laquelle les veines de la rétine étaient très-tortueuses et la papille entourée d'une infiltration séreuse, s'étendant sur la rétine le long des vaisseaux. La cornée présentait des opacités près de la membrane de Descemet.

Un fait très-intéressant se trouve rapporté par Dolbeau (2), d'une rétinite exsudative sympathique, que nous avons eu l'occasion d'examiner avec le professeur. Le malade, atteint par un éclat de bois à l'œil gauche, fut pris au bout de quelque temps de douleurs des deux yeux et de la perte de la vue dans l'autre œil. « L'ophthalmoscope fit constater la présence de nombreux corpuscules dans le corps vitré; au fond de l'œil des amas de dépôts plastiques. Les vaisseaux de la rétine ne pouvaient être aperçus. Dans le champ de la papille, et à sa partie inférieure, se voyait une tache blanche, analogue par sa forme à un croissant dont le bord inférieur est concave et le bord supérieur dirigé suivant une ligne droite. Au-dessus de ce point on constatait un décollement de la rétine, représentant un V dont les branches étaient écartées. » Après l'énucléation de l'œil, les douleurs cessèrent et la vue s'améliora. A la dissection de l'œil blessé, le professeur a constaté l'ossification du tissu cellulaire sous-rétinien, qui se présentait sous forme d'une coque solide.

D. **Névrose sympathique.** — Elle constitue une des affections qui ne sont quelquefois que le prélude des inflammations sympathiques; dans d'autres cas, elle exprime une simple irritation nerveuse, comme l'a démontré Donders. Ces malades souffrent d'une photophobie plus ou moins forte, de larmoiement exagéré, de sensations douloureuses dans la profondeur de l'orbite, d'un spasme réflexe dans les paupières et d'un conjonctivite légère et chronique. Après l'extirpation de l'œil blessé, la maladie disparaît rapidement, mais quelquefois elle persiste longtemps, et alors il faut examiner l'état des voies lacrymales, qui sont bien souvent rétrécies ou obstruées et occasionnent des désordres, comme je l'ai démontré ailleurs. C'est dans cette forme d'affection que le professeur Verneuil a obtenu des résultats satisfaisants en faisant une occlusion des paupières au moyen de blépharorhaphie.

E. **Kératite sympathique.** — Cette forme d'altération est rare, j'ai été le premier qui ait démontré son existence. Les deux faits suivants sont instructifs à cet égard. J'ai été consulté par la sœur d'un des frères de la maison de Saint-Jean de Dieu, à Paris, personne âgée de dix-neuf ans et presque aveugle des deux yeux. L'œil droit ressortait entre les paupières et était atteint d'une hydrophthalmie avec staphylôme général de la cornée et de l'iris; l'œil gauche était excessivement

(1) De Graefe, *Archiv für Ophthalmologie*, Bd. XII, Abth. II, p. 171.
(2) Dolbeau, *Leçons de clinique chirurgicale*. Paris, 1867, p. 39.

sensible à la lumière, et sa cornée était tout opaque par suite d'une kératite interstitielle disséminée. La cause de l'irritation de l'œil gauche était, selon moi, dans l'œil droit, et il fallait amputer le staphylôme. L'opération fut exécutée, et la cicatrisation de la plaie une fois obtenue, la vue de l'autre œil s'améliora rapidement, et au bout de deux mois elle recouvra complétement la vue.

Un second fait est celui que nous avons rencontré à l'hôpital Saint-Antoine, dans le service de L. Labbé, professeur agrégé de la Faculté. Un homme âgé d'une quarantaine d'années avait l'œil droit atrophié depuis plusieurs années, lorsque, en 1868, il commença à souffrir d'irritation de l'autre œil et d'y voir trouble. C'était une kératite chronique ayant amené une tache centrale sur la cornée. L'œil resta rouge et sensible pendant presque un an, malgré les traitements nombreux qu'on lui avait fait subir. C'était une kératite sympathique; et en effet, dès que le docteur Labbé eut fait l'énucléation de l'œil atrophié, l'irritation de l'autre cessa, et au bout de quelques mois l'œil guérit, et la vue revint.

J'ai rencontré depuis d'autres faits analogues, et ils sont tellement concluants, que l'existence de l'ophthalmie sympathique, sous forme de kératite interstitielle, ne peut être mise en doute.

Étiologie. — 1. Les blessures d'un œil, surtout dans la région ciliaire, constituent une des causes les plus fréquentes de l'ophthalmie sympathique. Les blessures de la cornée, qu'elles soient accompagnées ou non de hernie de l'iris, n'amènent point d'altération sympathique de l'autre œil.

2. Les corps étrangers logés dans l'œil, tels que des éclats de capsule, des morceaux de pierre et de verre, etc., sont le plus souvent la cause d'rritation permanente de l'œil blessé et de l'ophthalmie sympathique de l'autre. Il n'y a que les corps étrangers situés dans le cristallin qui peuvent rester sans amener de désordres sympathiques; mais ceux situés dans l'iris, la choroïde et la rétine, sont les plus dangereux. Dans un œil que j'ai énucléé (1), l'éclat de capsule avait traversé la cornée, le cristallin, le corps vitré, et s'était fixé dans la macula.

Ces corps étrangers peuvent rester des mois et des années sans amener de douleurs ni d'inflammations, et puis, subitement, les symptômes d'irido-choroïdite apparaissent dans l'œil blessé, et ne tardent pas à s'emparer de l'autre, si l'on n'intervient pas à temps. Lawson rapporte deux observations très-intéressantes : dans un cas l'inflammation ne se déclara qu'au bout de huit ans, et dans l'autre quatorze ans après la blessure. De mon côté j'ai fait l'énucléation d'un œil qui ne s'était enflammé que dix-huit ans après la blessure occasionnée par un éclat de capsule.

3. L'existence des masses osseuses qui se développent d'une manière spontanée à la suite d'inflammation intra-oculaire peut donner lieu à une ophthalmie sympathique. Il en est de même des dépôts calcaires dans les moignons atrophiques : leur présence peut entretenir une irritation prolongée suivie au bout de quelque temps d'une ophthalmie sympathique. Pour ma part, j'ai observé des faits très-nombreux, soit d'ophthalmie sympathique inflammatoire, soit de névroses sympathiques occasionnées par des coques osseuses développées dans un œil atrophié et perdu pendant plusieurs années.

(1) Galezowski, *Gazette hebdomadaire*, septembre 1870.

4. Les iridochoroïdites avec atrophie de l'œil, surtout si elles sont accompagnées d'épanchements sanguins considérables, ou quand elles sont suivies d'un décollement de la choroïde ou de la rétine, prédisposent à cette affection.

5. L'opération de la cataracte par abaissement, suivie d'une irido-cyclite, peut occasionner l'ophthalmie sympathique de l'autre œil.

6. Le staphylôme général de la cornée et de l'iris avec hydrophthalmie, chez les personnes scrofuleuses, peut amener une ophthalmie sympathique.

7. Toutes ces altérations ne peuvent avoir d'influence dangereuse pour le second œil qu'après que le premier aura longtemps souffert, qu'il sera sensible au toucher dans la région cilaire, et que la vue sera abolie ou sensiblement affaiblie.

8. Lawson et Mooren ont rapporté des faits d'ophthalmie sympathique provoquée par un œil artificiel, qui, en irritant l'œil atrophié, amena la réaction sympathique dans l'autre. J'en ai observé deux faits analogues, mais ils étaient occasionnés par l'usage de la prothèse avant que l'inflammation résultant de l'énucléation ait complétement cessé. Les deux de mes malades ont guéri de leur ophthalmie sympathique en ne se servant pas de la prothèse pendant un an. Passé rette période, ils pouvaient l'un et l'autre porter l'œil artificiel sans inconvénient.

Pathogénie. — Pendant longtemps on croyait que l'affection sympathique se transmettait d'une rétine à l'autre par l'intermédiaire du nerf optique. Tavignat (1849) a été le premier qui considéra cette maladie comme une simple névralgie ciliaire. De leur côté, Mackenzie et H. Müller avaient exprimé l'opinion que cette altération pouvait se développer sous l'influence de l'irritation de la cinquième paire, qui, par l'intermédiaire du cerveau, se propageait à l'autre œil. Cette opinion a prévalu jusqu'à présent, et l'on croit que l'affection se transmet par action réflexe à travers les nerfs ciliaires; on en trouve la preuve, selon de Graefe et Bowman, en ce que la sensibilité au toucher de la région ciliaire se trouve toujours symétriquement disposée dans l'autre œil.

Quant à l'excitation sympathique, telle que l'admettent Pagenstecher et Brondeau, sans aucune localisation, elle nous paraît peu admissible.

Pronostic. — L'ophthalmie sympathique est très-grave, surtout lorsqu'elle prend la forme d'une iritis maligne ou d'irido-cyclite. L'énucléation de l'œil blessé n'arrête même pas souvent le mal. Critchett dit, avec raison, qu'il doute de l'efficacité de l'iridectomie; mais, dans le cas d'iritis séreuse, de kératite et de névrose sympathique, il y a une guérison dès qu'on a enlevé l'œil blessé. Lawson dit que, dans aucun cas, il n'a vu une ophthalmie sympathique se déclarer après qu'on eut retiré l'autre œil.

Traitement. — Dès que l'ophthalmie sympathique aura été constatée, il n'y aura pas d'autres ressources que l'énucléation du globe de l'œil blessé, d'après le procédé de Bonnet (de Lyon) (1). Pritchard a été le premier qui, en 1854, proposa d'enlever complétement l'œil affecté. Les partisans de cette méthode s'accrurent rapidement, et aujourd'hui nous pouvons dire que c'est le seul moyen le plus efficace que nous ayons pour arrêter dans l'autre œil les progrès du mal.

On connaît le procédé opératoire que nous avons exposé plus haut (2), et nous

(1) Bonnet, *Traité des sections tendineuses*. Paris, 1841.
(2) Voy. TUMEURS DE LA RÉTINE, p. 637.

n'y insistons point. Comme cette opération est douloureuse, il est indispensable de se servir du chloroforme. L'énucléation une fois faite, on verse pendant quelques minutes de l'eau fraîche dans le fond de l'orbite, et l'on arrête l'hémorrhagie. Quelques praticiens se servent de charpie pour remplir l'orbite et arrêter ainsi l'hémorrhagie ; mais ce moyen de pansement expose le malade à des souffrances inutiles, et j'y ai complétement renoncé.

Cette opération suffit ordinairement pour amener une guérison radicale de névrose sympathique. Quant aux autres affections sympathiques, le traitement consécutif est indispensable. C'est ainsi que dans les cas d'iritis grave et d'irido-cyclite, on cherchera à arrêter l'inflammation par les moyens que nous avons exposés à plusieurs reprises. On essayera de dilater la pupille et de rompre les adhérences en instillant fréquemment de l'atropine. Mais comme ces moyens sont le plus souvent insuffisants pour atteindre le but, on sera forcé de pratiquer tôt ou tard une iridectomie. Cette opération peut donner lieu à des résultats très-favorables, mais à condition qu'elle soit exécutée à temps. Sous ce rapport, nous partageons complétement l'opinion de Lawson, qui émet l'avis que, dans le traitement de l'ophthalmie sympathique, toute opération sur l'œil enflammé est nuisible tant que l'œil blessé n'est pas enlevé ; après l'énucléation, au contraire, tout doit être tenté pour rendre la vue.

Critchett et de Graefe ont déclaré avec raison que la thérapeutique de l'irido-cyclite sympathique ne donne pas jusqu'à présent des résultats satisfaisants. L'observation nous démontre, en effet, que ni l'énucléation de l'œil primitivement atteint, ni l'iridectomie n'arrêtent dans un certain nombre de cas l'affection sympathique du second œil. Mais il faut ajouter aussi que l'insuccès dépend souvent de ce qu'on a attendu trop longtemps pour faire l'énucléation. Selon moi, dès que les symptômes sympathiques apparaissent, on ne doit pas hésiter à enlever l'œil primitivement atteint, même si la vision n'est pas complétement éteinte.

L'énucléation arrête généralement le progrès de l'ophthalmie sympathique, mais il est indispensable d'attendre un certain temps avant d'entreprendre l'iridectomie. Il faut, en effet, que les symptômes inflammatoires aient disparu, que l'injection périkératique diminue sensiblement et que la région ciliaire ne soit pas douloureuse au toucher. C'est au bout de deux à quatre mois après l'énucléation que l'iridectomie peut être pratiquée ; on doit faire une très-large incision de la cornée et exciser une aussi large portion de l'iris que possible.

L'instillation d'atropine est souvent nuisible à l'œil atteint d'ophthalmie sympathique.

Si à la suite d'une irido-choroïdite sympathique le cristallin devient opaque, on ne doit pas opérer son extraction pendant l'inflammation aiguë de l'œil, mais il faut attendre le moment où toute irritation aura diminué. Une trop grande sensibilité de l'œil atteint d'ophthalmie sympathique peut être efficacement combattue par des fomentations avec une infusion de belladone ou de pavots bien chaude. En même temps on aura recours aux frictions avec les pommades de belladone et de morphine ou au badigeonnage avec le collodion morphiné, dont je me sers souvent :

℞ Hydrochlorate de morphine, 25 à 50 cent.	℞ Onguent double d'hydrargyre. 10 gram.
Glycérine anglaise, pour dissoudre..... q. s.	Extrait de belladone..... 5 —
Axonge fraîche..... 8 gram.	Laudanum de Rousseau.... 1 —
(Galezowski.)	(Desmarres père.)

Sur l'avis de de Graefe, Ed. Meyer a pratiqué la section des nerfs ciliaires et a réussi à arrêter l'ophthalmie sympathique. La même opération a été pratiquée avec succès par le docteur Secondi (de Gênes).

Le traitement interne doit consister dans l'usage des toniques, des ferrugineux, des préparations de quinquina sous toutes les formes, ce qui est surtout important pour les personnes faibles et débilitées.

Bibliographie. — Mackenzie, *Traité des maladies de l'œil*, 1857, trad. franç., t. II, p. 117. — Tavignot, *De l'iritis sympathique* (*Gaz. des hôpit.*, 1849). — Pritchard, *Association Medical Journal*, October 1854; et *Annales d'oculist.*, t. XXXII, p. 172. — Taylor, *On sympath. inflamm. of the Eyeball* (*Med. Times and Gaz.*, 1854. p. 439 et 465). — Brondeau, *Des affections sympathiques de l'un des yeux à la suite d'une blessure de l'autre œil*, thèse de Paris, 1858. — Haynes Walton, *On sympatn. inflamm. of the Eyeball* (*British Med. Journ.*, 1860; et *Med. Times and Gazette*, 1864, p. 438). — Critchett, *Sur l'ophthalmie sympathique* (*Annales d'oculist.*, 1864, t. LI, p. 231). — Lawson, *Sympathetic Ophthalmia*, etc. (*Ophth. Hospit. Reports*, 1865, n° V, p. 42; et *Annales d'oculistique*, 1866, t. LV, p. 165). — Maats, *De sympathische and oenungen van hetoog*. Utrecht, 1865. — De Graefe, *Zur Lehre der sympathischen Ophthalmie* (*Archiv f. Ophthalm.*, 1866, Bd. XII, Abth. II, p. 149; et *Clinique ophthalmologique*, édition française. Paris, 1867, p. 300). — Guépin (de Nantes), *Quelques notes pour servir à l'étude de l'ophthalmie sympathique* (*Ann. d'oculist.*, 1865, t. LIII, p. 232). — Secondi (de Gênes), *Giornale d'oftalmologia italiano*, 1869, 1er fascicule.— Dooley, *Deux cas de l'ophthalmie sympathique avec névro-rétinite* (*Archiv für Augen und Ohrenheilkunde*, Bd. II, Abth. I, p. 261).

ARTICLE VIII

CHOROÏDITE SUPPURATIVE (PHLEGMON DE L'OEIL OU PANOPHTHALMIE).

Cette affection est caractérisée par l'inflammation très-violente et rapide des membranes internes de l'œil, donnant lieu à une formation d'une quantité plus ou moins grande de pus dans la cavité oculaire. C'est l'ophthalmie purulente, profonde, selon Denonvilliers et Gosselin.

Symptomatologie. — *Signes anatomiques.* — Dès le début, le globe de l'œil devient rouge et fortement injecté; la conjonctive oculaire est œdémateuse et boursouflée, de sorte qu'elle forme une sorte de bourrelet péricornéen pouvant même faire hernie entre les paupières. Ces dernières s'enflamment à leur tour et s'épaississent sensiblement.

Il est très-difficile de soulever la paupière supérieure; on constate une sécrétion abondante de larmes dans lesquelles nagent quelques rares filaments de mucus. La cornée paraît légèrement trouble; la chambre antérieure est diminuée et l'iris projeté en avant; souvent on y trouve une certaine quantité de pus. La pupille conserve tantôt son volume normale, tantôt elle est occupée par des exsudations. Elle peut être aussi dilatée, et l'on verra alors un reflet jaunâtre du fond de l'œil provenant de l'infiltration purulente des membranes internes.

L'œil est ordinairement tendu et augmenté de volume ; il fait une saillie très-marquée en avant (*exophthalmie*). La cornée peu à peu devient plus trouble et blanchâtre ; elle se sphacèle dans un endroit quelconque pour donner lieu à l'issue du pus. Dans d'autres cas elle reste transparente, mais alors le pus se fraye un passage au dehors à travers la sclérotique. Avec le développement de la maladie, le gonflement s'étend aux paupières ; la supérieure devient très-volumineuse et présente une teinte rouge livide.

Signes fonctionnels. — La maladie se développe très-rapidement, et elle est accompagnée de douleurs pulsatives violentes qui occupent l'œil et la région périorbitaire ; elles se répandent dans toute la moitié de la tête et ne laissent point de repos au malade.

Dès le début de la maladie la vue se perd totalement, toute perception de lumière disparaît, mais le malade éprouve constamment des sensations lumineuses et une chaleur insupportable ; la sensation de tension dans le globe devient tellement forte, qu'il lui semble que l'œil va éclater. L'œil sain ne peut supporter la moindre lumière.

A mesure que le pus s'accumule dans la coque oculaire et que la distension de la sclérotique augmente, les douleurs deviennent atroces ; elles ne peuvent tarder à amener quelques symptômes de fièvre plus ou moins violente, accompagnée de frissons, d'anorexie et quelquefois de vomissements. Mais tous ces phénomènes disparaissent d'une manière subite dès que la cornée ou la sclérotique se perfore et que le pus s'échappe au dehors. Peu à peu la suppuration diminue, les symptômes inflammatoires s'amendent jusqu'à ce que l'œil se réduise à un moignon. Il arrive pourtant que le phlegmon se termine par une résolution franche.

Mais il y a des cas où la maladie suit une marche plus rapide, et les symptômes inflammatoires sont de moindre intensité, les paupières enflent à peine. Les douleurs sont peu intenses et l'œil n'est que très-peu augmenté de volume.

Signalons des faits exceptionnels, où les paupières et la conjonctive n'étaient même pas injectées, l'œil n'était pas dur ni augmenté de volume. Ce n'est qu'en examinant le reflet pupillaire qu'on pouvait découvrir des masses du pus remplissant le corps vitré. Un de mes malades, pendant dix ans, éprouvait, tous les printemps, des inflammations phlegmoneuses d'un œil qui se terminaient toujours par résolution, mais la dernière attaque amena la suppuration du globe.

Anatomie pathologique. — Cette affection est caracterisée plus spécialement par le développement rapide des globules du pus dans le stroma de la choroïde, dont le tissu cellulaire et la *lamina fusca* sont infiltrés et hypertrophiés dès le début ; les capillaires ainsi que les nerfs ciliaires sont étranglés au milieu de ces tissus infiltrés, ce qui facilite la destruction des tissus. L'épanchement de sérosité et du sang se mélange au pus et infiltre toutes les membranes internes de l'œil. La rétine est ramollie, infiltrée et se désagrége ; le corps vitré s'infiltre de globules de pus et se transforme en une masse blanc jaunâtre purulente. Selon Ritter, le pus se forme à l'intérieur de l'œil aux dépens de l'iris et de la choroïde, et aucune autre membrane n'est susceptible de donner naissance à des corpuscules de pus : son assertion n'est pourtant pas encore démontrée.

Étiologie. — La choroïdite suppurative est occasionnée le plus souvent par un raumatisme quelconque : c'est ainsi que les plaies profondes de la sclérotique, et

surtout les plaies déchirées, accompagnées de l'issue en grande partie du corps vitré, les contusions profondes de cet organe, les corps étrangers pénétrant dans l'œil, amènent ces inflammations. Certaines méthodes opératoires d'extraction de la cataracte, surtout celle où l'on cherche à retirer un cristallin volumineux à travers une petite plaie, comme cela a lieu dans la méthode de Schufft, prédisposent à la suppuration. L'amputation du staphylôme de la cornée et de l'iris peut entraîner une choroïdite suppurative.

La petite vérole, la fièvre typhoïde, la pyohémie, la fièvre puerpérale, etc., peuvent, à une certaine période de leur évolution, donner lieu à cette ophthalmie interne, qui, dans ce cas spécial, prendra le nom d'*ophthalmie métastatique*, Middlemore a vu cette affection se déclarer à la suite d'attaques de choléra.

Les méningites cérébro-spinales épidémiques donnent lieu quelquefois aux phlegmons de l'œil.

Le docteur Cuigniet (d'Alger) m'avait communiqué un fait d'ophthalmie phlegmoneuse survenue à la suite d'un érysipèle de la face. Dans des cas exceptionnels on trouve des phlegmons spontanés de l'œil sans aucune cause appréciable, soit locale, soit générale. J'en ai rapporté un cas analogue en 1852.

L'issue de la maladie est toujours fatale; tantôt le pus se fraye le passage à travers le cristallin et la cornée où à travers la sclérotique, qui sous l'influence de la pression intra-oculaire se déchire et laisse sortir le pus au dehors. La suppuration dure ordinairement assez longtemps après la perforation. Dans les formes latentes et indolentes de panophthalmites, l'œil subit peu à peu une diminution de volume et de densité, jusqu'à ce qu'il s'atrophie complétement.

Traitement. — Au début de la maladie, on cherchera à arrêter l'inflammation en appliquant des sangsues à la tempe, et en administrant le calomel, 5 à 10 centigrammes trois ou quatre fois par jour. Si ces moyens ne réussissent pas, on aura recours, d'après le conseil de Desmarres père, à la paracentèse souvent répétée. Pour calmer les douleurs, on doit employer des compresses imbibées d'eau chaude ou d'infusions d'espèces narcotiques, des injections hypodermiques de morphine, etc.

Si, malgré ces moyens, le mal ne s'arrête point et que les douleurs de l'œil deviennent de plus en plus violentes, que la suppuration apparaisse dans la chambre antérieure, on sera forcé de faire une large ouverture dans l'œil, en plongeant un couteau à cataracte dans la partie inférieure de la cornée, pour donner une direction verticale à la plaie. Par cette ouverture le pus s'écoulera facilement et les douleurs cesseront. Le plaie sera maintenue ouverte au moyen d'une sonde que l'on introduira de temps à autre dans le globe oculaire.

BIBLIOGRAPHIE. — Brown, Dr Panton's, *Inaugural Essay on uterine Phlebitis*. Glasgow, 1840. — Bowman, *Ophthalmie phlébitique consécutive à une amputation, suivie de pleurésie* (*Ann. d'oculist.*, 1854, t. XXXI, p. 9). — Ritter, *Ueber die Entstehung der Panophthalmie* (*Archiv f. Ophthalm.*, 1861, Bd. VIII, Abth. I, p. 30). — Galezowski, *Phlegmon spontané de l'œil* (*Annales d'oculist.*, 1862, t. XLVIII, p. 267).

ARTICLE IX

DÉCHIRURE, APOPLEXIE ET DÉCOLLEMENT DE LA CHOROÏDE.

A. **Déchirures.** — Les déchirures de la choroïde peuvent se produire à la suite d'un coup ou d'une simple contusion de l'œil. C'est ainsi que j'ai vu cette altération se produire chez un homme, à la suite d'un coup sur l'œil par une balle de caoutchouc et sans qu'il y eût la moindre plaie à l'extérieur. Il s'ensuit souvent une hémorrhagie plus ou moins abondante dans le corps vitré, ainsi que dans la choroïde.

En examinant ces malades avec l'ophthalmoscope, on constate habituellement une tâche blanchâtre ayant la forme d'un cercle ou anneau qui entoure le nerf optique en partie ou en totalité, mais à une certaine distance. Souvent ce cercle traverse la macula elle-même ; la tache blanche montre des contours bien limités et bordés de masses pigmentaires. La rétine elle-même est souvent déchirée et présente des infiltrations séreuses dans le voisinage.

Le pronostic de ces déchirures est d'autant plus grave que les désordres sont plus étendus et se rapprochent de la macula. Des fomentations froides et de légers dérivatifs ou antiphlogistiques suffiront à prévenir toute inflammation. Mais, si les désordres sont plus étendus et qu'ils soient accompagnées d'infiltrations étendus du côté de la macula, ils se terminent par la cécité presque complète, comme j'ai eu occasion de le constater chez un militaire qui reçut un éclat d'obus sur le front et eut en même temps la choroïde déchirée par contre-coup.

Dans un cas de blessure du bord orbitaire, le docteur Raymond (de Turin) a constaté une large déchirure s'étendant sur une longueur transversale de six fois le diamètre papillaire ; la vue était perdue et l'œil conserva très-longtemps des névralgies ciliaires très-violentes.

B. **Apoplexie de la choroïde.** — Ces apoplexies se rencontrent beaucoup plus rarement que les autres ; elles apparaissent ordinairement près de la région ciliaire et de l'ora serrata. Là elles forment des taches rouges foncées, d'une forme oblongue, disposées le plus souvent dans le sens transversal, contrairement à ce qu'on observe dans la disposition des hémorrhagies rétiniennes. Ces hémorrhagies ne constituent ordinairement qu'un des symptômes de certaines affections choroïdiennes. Lorsque le sang est épanché en une grande quantité, il peut perforer la rétine et se répandre dans le corps vitré, comme le démontre une observation rapportée par le docteur Esmarch.

C. **Décollement de la choroïde.** — Cette affection est rare ; on n'en connaît que quelques exemples, entre autres ceux de de Graefe et d'Arlt. Il est occasionné par un épanchement sanguin ou séreux. Quelquefois il est provoqué par une tumeur. J'en ai vu un exemple dans un cas de traumatisme.

Les signes ophthalmoscopiques sont très-caractéristiques : on aperçoit dans la partie inférieure du fond de l'œil une sorte de tumeur globuleuse, le plus souvent très-foncée et présentant une fluctuation appréciable. La rétine se trouve en même temps décollée sur une plus grande étendue, et le corps vitré présente de

nombreux flocons. L'iris avec la pupille est souvent entraînée en arrière ce qui agrandit le diamètre de la chambre antérieure outre mesure; quant à la vue, elle est totalement perdue.

Le diagnostic différentiel entre le décollement de la choroïde et celui de la rétine ne peut être établi que par la teinte foncée de la tumeur et le peu de mobilité, contrairement à ce qu'on observe dans un décollement de la rétine.

Le pronostic est le plus souvent très-fâcheux, et il faut s'attendre à une atrophie de l'œil, malgré tous les moyens que l'on voudrait essayer. Une paracentèse sclé-roticale pourrait être tentée. Dans un cas j'ai obtenu une amélioration très-sensible en faisant une iridectomie.

Bibliographie. — De Graefe, *Déchirure de la choroïde* (*Archiv f. Ophthalm.*, Bd. I, Abth. I, p. 402). — Von Ammon, *Archiv f. Ophthalm.*, Bd. I, Abth. II, p. 124. — Frank, *Ophth. Hosp. Reports*, vol. III, p. 84. — Caillet, *Des ruptures isolées de la choroïde*, thèse de Strasbourg, 1869. — Esmarch, *Apoplexie de la choroïde* (*Perforation der Netzhaut durch eine choroïdeal Blutung in Archiv f. Ophthalm.*, Bd. IV, Abth. I, p. 350). — Raymond, *Giornale d'oftalmologia italiano*, 1869, 3e fascicule. — De Graefe, *Décollement de la choroïde* (*Archiv f. Ophthalm.*, Bd. IV, Abth. II, p. 226).

ARTICLE X

TUBERCULES DE LA CHOROÏDE.

La diathèse tuberculeuse peut affecter la membrane vasculaire de l'œil en y produisant des dépôts morbides analognes à ceux que l'on rencontre dans d'autres organes. Ce sont de petits nodules d'une coloration vert grisâtre ou gris blanchâtre, situés dans la couche moyenne de la choroïde et sur les parois même des vaisseaux. Au microscope, ils présentent, d'après Manz, Cohnheim et Ordonez, la même composition et la même structure que les tubercules miliaires d'autres organes.

Déjà, en 1837, Noël Gueneau de Mussy a eu l'occasion d'observer une jeune fille qui succomba à la Salpêtrière à une phthisie généralisée, et qui pendant la vie avait présenté de l'amblyopie avec dilatation excessive des pupilles. A l'autopsie, l'éminent praticien a pu constater des granulations nombreuses dans la membrane vasculaire de l'œil, faisant saillie à la surface interne de la rétine, qui étaient de même nature que celles d'autres organes.

Manz (de Fribourg) a publié en 1850 quatre cas de tuberculose de la choroïde, et les recherches microscopiques faites après la mort prouvèrent l'identité des néoplasmes choroïdiens avec ceux des poumons, du péritoine, de la rate.

Cohnheim a constaté la présence de tubercules choroïdiens dans dix-huit cas de tuberculisation miliaire, mais les yeux de ses malades n'ont point été examinés avec l'ophthalmoscope. A ces faits il faut ajouter encore ceux de Stellwag von Carion, de Jaeger, de Bouchut et de Liouville.

Nous croyons avoir été le premier à indiquer les signes fonctionnels et ophthalmoscopiques qui caractérisent cette affection. Voici ces signes tels que nous les avons résumés dans le travail lu au congrès de Paris en 1867.

Un des phénomènes les plus constants est l'apparition spontanée des photopsies et des chrupsies accompagnant l'affaiblissement de la vision centrale. L'examen

ophthalmoscopique nous permet d'apercevoir des taches blanc grisâtre ou rose jaunâtre, rondes, très-petites, et qui sont disséminées tout autour de la papille ou s'étendent quelquefois sur tout le fond de l'œil. Les contours de ces granulations sont légèrement diffus, et recouvrent le plus souvent les vaisseaux de la choroïde. Tout autour de ces nodules la choroïde paraît normale.

Selon de Graefe, la tuberculisation de la choroïde amène une altération et une destruction par places de l'épithélium choroïdien. Des nodules du plus grand volume forment une saillie bien marquée, de sorte que les vaisseaux rétiniens qui passent au-dessus d'eux forment des coudes marqués. Soelberg Wells a trouvé dans un cas des taches choroïdiennes analogues, accumulées plus spécialement dans la tache jaune. Gradenigo les a vues simultanément dans l'iris et la choroïde.

Le docteur Liouville a eu l'occasion de trouver des tubercules chez plusieurs individus qui ont succombé à la tuberculisation miliaire généralisée. Les expériences qu'il a faites sur les animaux en faisant des injections hypodermiques du sang pris sur des individus atteints de tuberculose miliaire lui ont permis de retrouver constamment des tubercules dans la choroïde. Perls (de Kœnigsberg) a rapporté un cas d'une irido-cyclite tuberculeuse.

Ces altérations peuvent amener une congestion plus ou moins prononcée de la choroïde ; dans d'autres cas, j'ai trouvé une congestion de la papille accompagnée des phénomènes de *chrupsie* et de vision colorée sans que la choroïde ait présenté les moindres désordres.

Il faut dire que les tubercules se développent généralement au pourtour de la papille. La grandeur de ces petites tumeurs varie beaucoup. Quelquefois elles sont si peu développées qu'elles n'atteignent même pas la couche épithéliale, comme cela avait été indiqué par Cohnheim et Liouville.

Pour Cohnheim, les tubercules de la choroïde semblent être le signe constant de tuberculose miliaire aiguë, et il a constaté simultanément la présence de ces néoplasmes dans le cœur, les plèvres, les poumons, le foie, la rate, les reins, le corps thyroïde, les muscles et les os. Mais les signes de ces tubercules manquent souvent à l'ophthalmoscope ; d'autre part, nous avons observé les mêmes altérations dans quelques cas de phthisie chronique.

En se basant sur ces données, on a voulu faire avec l'ophthalmoscope le diagnostic de la diathèse tuberculeuse en général. Je pense qu'on a exagéré trop l'importance des signes ophthalmoscopiques qui, du reste, manquent souvent, et il est beaucoup plus naturel de s'en rapporter plutôt dans ces cas aux signes rationnels et généraux de la maladie.

Bibliographie. — Manz, *Tuberculose der Choroïdea* (*Archiv f. Ophth.*, Bd. IV, Abth. II, p. 120; et Bd. IX, Abth. III, p. 133). — Stellwag von Carion, *Die Ophthalmologie*, Bd. III, Abth. I, p. 278. — Jaeger, *Oesterreichische Zeitschrift für praktische Heilkunde*, Jahrg. I, n° 2. — Cohnheim, *Archiv von Virchow*, p. 49, mai 1867. — Galezowski, *Sur les altérations de la rétine et de la choroïde dans la diathèse tuberculeuse* (*Archives génér. de méd.*, 1867, septembre). — Soelberg Wels, *A Treatise of the diseases of the eye*, 1869, p. 441. — De Graefe, *Ueber Aderhauttuberkeln* (*Archiv f. Ophthalm.*, Bd. XIV, Abth. I, p. 183).— Gradenigo, *Iritis tuberculeuse* (*Giornale d'ophthalmologia italiano*, année 1869, 2e fascicule). — Liouville, *Société biologique*, Paris, 1869 et 1870. — Perls, *Zur Kenntniss der Tuberculose des Auges* (*Archiv. f. Ophth.*, Bd. XIX, Abth. I, p. 221).

ARTICLE XI

OSTÉOME DE LA CHOROÏDE.

On trouve très-souvent dans les yeux atrophiés, consécutivement à la fonte purulente et à la destruction de la cornée, de petits ostéomes se trouvant sur la face libre de la choroïde. Tantôt ils sont disséminés ; tantôt au contraire ils forment une vraie coque solide, plus ou moins épaisse et qui ressemble beaucoup à une plaque osseuse aplatie s'étendant souvent fort en avant. Elle semble être appliquée intérieurement sur la choroïde et avoir remplacé la rétine ; c'est pour cette raison qu'on a souvent décrit cette altération comme une ossification de la rétine. Les ostéomes de la choroïde sont de vrais tissus osseux, denses, pourvus modérément de vaisseaux. Selon Virchow, cette altération est la conséquence d'une choroïdite chronique. Elle peut amener une ophthalmie sympathique dans l'autre œil, comme cela avait été démontré plus haut (voyez OPHTHALMIE SYMPATHIQUE). Schiess-Gemuseus a trouvé constamment des choroïdo-rétinites plastiques et quelquefois même des symptômes glaucomateux. Le corps vitré contenait aussi des productions hyperplasiques. Au milieu de cette néoplasie, on a pu constater de nombreux globules de pus. Pour cet auteur, la production osseuse a lieu entre la membrane vitrée et la choroïde.

BIBLIOGRAPHIE. — Furnari, *Ostéome de l'œil* (*Gaz. des hôp.*, 1845, n° 128). — Després, *Bulletins de la Soc. anat.*, 1852, p. 389. — Sichel, *Iconographie*, p. 432, 438, 494. — Dolbeau, *Leçons de clinique chirurgicale*. Paris, 1867, p. 39 ; — Knapp, *Ueber Knochenbildung im Auge* (*Archiv f. Augen u. Ohren Heilkunde*, Bd. II, Abth. I, p. 133). — Wedl, *Atlas der patholog. Histologie*, H. I, fig. 8 et H. III, fig. 28 et 29. — Schiess-Gemuseus, *Beitrag zur Lehre von Knochenbildungen in der Choroïdea* (*Archiv. f. Ophth.*, Bd. XIX, Abth. I, p. 202).

ARTICLE XII

SARCOMES DE LA CHOROÏDE.

La classification des tumeurs de la choroïde présente quelques difficultés à cause des variétés mixtes qui ont été rencontrées par les micrographes. Nous pensons pour le moment utile de distinguer deux variétés : *sarcome simple* et *sarcome mixte*. Chacune de ces variétés présente des subdivisions que nous indiquerons plus loin.

A. **Sarcome simple**. — Cette tumeur naît le plus souvent dans le tissu conjonctif pigmenté de la choroïde, par conséquent au voisinage de la sclérotique, et soulève toutes les couches internes de la choroïde elle-même, ainsi que la rétine. Elle peut naître, soit dans le segment postérieur de l'œil, comme l'avait observé Landsberg (1), soit dans la région ciliaire et immédiatement derrière le cristallin, pareillement à ce qui a été décrit par Dor (2), de Graefe (3) et par moi (4).

(1) Landsberg, *Sarcome der Choroidea* (*Archiv f. Ophthalm.*, Bd. XV, Abth. I, 1869, p. 210).
(2) Dor, *Archiv f. Ophthalm.*, Bd. VI, Abth. II, p, 244.
(3) De Graefe, *Archiv f. Ophthalm.*, Bd. VII, Abth. II, p. 41.
(4) Galezowski, *Moniteur des hôpitaux*. Paris, 1860, n° 136

Symptomatologie. — Au début de la maladie, l'œil, à l'extérieur, ne présente aucune altération; mais si la tumeur a pris naissance dans la région ciliaire, on aperçoit une légère rougeur périkératique dans la partie correspondante à son implantation. En même temps on remarque, dès son origine, que la chambre antérieure diminue de profondeur et plus particulièrement du côté de la tumeur.

C'est à ce moment que le malade s'aperçoit d'un rideau noir couvrant une partie du champ visuel. Peu à peu ce rideau envahit une plus grande étendue et commence à gêner la vision centrale.

Au début du sarcome postérieur du globe, j'ai vu des exsudations blanchâtres s'étendre en éventail au pourtour du nerf optique, et qui se propagaient en même temps à la rétine. Dans le sarcome antérieur, on constate à l'ophthalmoscope, derrière l'iris, une tache noire, complétement opaque, d'une forme arrondie et bien limitée, pareille à celle que nous avons reproduite dans la figure 382.



Fig. 382. — Sarcome antérieur de la choroïde visible à l'ophthalmoscope.

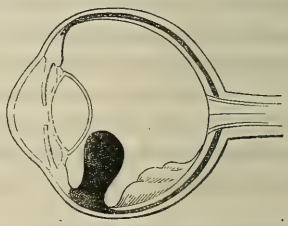

Fig. 383. — Position du sarcome de la choroïde dans l'intérieur de l'œil.

Lorsque la tumeur n'a pas encore atteint de très-grandes proportions, la rétine n'est que soulevée, la papille et le reste du fond de l'œil sont sains; mais à mesure qu'elle se développe, elle refoule la rétine de plus en plus en dedans, et finalement amène son décollement, qui se présente à l'ophthalmoscope comme un voile blanchâtre ou blanc grisâtre flottant derrière la tumeur (fig. 383). Cette dernière repousse le cristallin et l'iris en avant, comprime les nerfs ciliaires et amène une dilatation permanente de la pupille. L'œil devient de plus en plus dur et tendu, les vaisseaux péricornéens s'injectent, et si l'on ajoute à cela le trouble de la vue et les douleurs que le malade éprouve au pourtour de l'orbite, on aura tous les signes du glaucome. Sous l'influence de la pression exercée par la tumeur, le cristallin devient cataracté, et bientôt la sclérotique s'amincit pour donner lieu dans cet endroit à la hernie.

La marche de la maladie est ordinairement assez lente, et il se passe plusieurs années avant que la tumeur vienne à perforer la sclérotique. Mais il arrive parfois qu'elle fait des progrès tellement rapides, que dans l'espace d'un an la tumeur remplit l'œil tout entier, et perfore ensuite la sclérotique.

Anatomie microscopique. — La tumeur, au début, est localisée dans la choroïde, mais il se fait bientôt avec la sclérotique une adhérence si intime, qu'on pourrait croire qu'elle provient de cette dernière. Selon Ranvier et Cornil, le sarcome est caractérisé par la présence de cellules de forme et de grandeur différentes. Elles peuvent être en effet étoilées, fusiformes, contenant des noyaux et nucléoles. Dans l'intervalle de ces cellules on trouve du tissu fibrillaire qui ne présente point

de disposition aréolaire, et les cellules fusiformes sont au contraire disposées plus ou moins parallèlement. Très-souvent les sarcomes sont tachetés, mélangés de parties blanches, grises, noires ou brunes ; mais ils peuvent aussi présenter un aspect uniforme, couleur de sépia. Selon Hulke (1), on y trouve très-souvent des cellules étoilées et réticulées, quelquefois aussi, rondes, pourvues les unes et les autres de grands noyaux et de grands nucléoles.

Dans le sarcome mélanique, les cellules sarcomateuses sont infiltrées de pigment, mais ces infiltrations ne s'aperçoivent que par des zones isolées, entourées de parties blanchâtres, grisâtres et quelquefois semi-transparentes. Les cellules de ces tumeurs sont arrondies ou fusiformes (fig. 384), leur disposition est celle du sarcome fasciculé. Dans l'intérieur des cellules on constate, d'après Ranvier et Cornil, la présence de granules noirs, arrondis et réfringents.

Fig. 384. — Tumeur sarcomateuse mélanique, d'après Cornil (*).

Selon les recherches les plus récentes, le sarcome choroïdien peut se présenter sous des formes très-variées :

1° *Sarcome blanc.* — Il est composé essentiellement de cellules rondes et fusiformes, et d'une quantité minime de tissu fibreux ; il offre une consistance faible qui le rapproche de l'encéphaloïde (Hirschberg et Derby).

2° *Fibro-sarcome.* — Il diffère du précédent par la quantité de fibres du tissu conjonctif et des cellules fusiformes qui est beaucoup plus considérable ; les cellules rondes au contraire sont en petit nombre. Il renferme peu de vaisseaux, et généralement beaucoup de pigments (Landsberg).

3° *Mélano-sarcome.* — Cette variété est la plus fréquente de tous les sarcomes choroïdiens. Elle est constituée par des cellules fusiformes, analogues à celles du fibro-sarcome, avec cette différence qu'on rencontre aussi des cellules ovales à grand noyau. Il est peu vasculaire, mais contient une quantité innombrable de cellules pigmentaires, ce qui donne une coloration presque noire à la tumeur. Au fur et à mesure que les cellules augmentent de valeur, la quantité de pigment granulé augmente aussi (Schiess-Gemuseus et Knapp).

4° *Sarcome ossifiant* ou *sarcome ostéoïde de la choroïde.* — A part les éléments des variétés précédentes, on trouve aussi des éléments osseux (Brière).

B. Sarcome mixte ou carcinomateux. — **Symptomatologie.** — Cette tumeur n'a pas une structure franche, mais elle présente le stroma du sarcome uni à celui du carcinome. Souvent même on y trouve de la mélanose. Des faits analogues ont été observés et décrits par Landsberg (2) et par Schiess-Gemuseus (3).

(1) Hulke, *Transact. of the Pathol. Soc.* London, 1857, vol. VIII, p. 320.
(2) *Archiv. für Ophthalm.*, Bd. XI, Abth. I, p. 58, 1865.
(3) *Virchow's Archiv*, Bd. X, Abth. 2, p. 109, 1864.

(*) *a*, cellule fusiforme contenant du pigment noir ; *b*, un élément complétement infiltré de pigment. — 220 diamètres.

Cette tumeur prend le plus souvent naissance dans les parties postérieures de l'œil ; elle augmente rapidement et se porte en avant, de sorte qu'on voit, à travers la papille dilatée, le fond de l'œil réfléchissant la lumière d'une façon toute particulière, et qui ressemble à un reflet d'une plaque de cuivre. A mesure qu'elle s'avance en avant, elle repousse le cristallin et l'iris, et se porte en dehors, à travers la cornée ou la sclérotique qu'elle perfore, pour former à la surface du globe des bosselures plus ou moins marquées. La masse de l'œil et de la tumeur est poussée au dehors et il y a exophthalmie.

Au début, la maladie n'est point douloureuse, mais au bout de quelque temps le malade éprouve des accès de douleurs périorbitaires très-intenses, et des élancements très-vifs dans le globe de l'œil lui-même.

Plus tard, la surface de la tumeur carcinomateuse s'ulcère et donne lieu à une suppuration fétide ; les veines des paupières et du front se dilatent, et quelquefois même, d'après Mackenzie, les glandes lymphatiques de la joue et du cou s'hypertrophient. J'ai pu constater ce dernier fait chez une de mes malades au début de l'affection.

Le carcinome prend souvent son origine dans la choroïde, et de là il se porte, soit en avant, soit en arrière. Mais il arrive souvent que le cancer extra-oculaire vient du fond de l'orbite, en débutant, soit par le nerf optique, soit par le tissu cellulaire, pour aller envahir ensuite le globe de l'œil lui-même.

Étiologie. — Le sarcome choroïdien se rencontre rarement chez les enfants, contrairement aux gliomes rétiniens qui se développent plus spécialement avant l'âge de dix ans. C'est entre trente et soixante ans, au contraire, qu'on rencontre les sarcomes choroïdiens le plus habituellement.

On a vu quelquefois le sarcome se développer après une blessure, mais habituellement il apparaît spontanément. Quelquefois on l'a vu naître à la suite d'une inflammation chronique de la choroïde (Bowman).

Cette maladie apparaît habituellement d'une manière lente, et n'atteint qu'un seul œil ; mais, si elle n'est pas extirpée à temps, elle peut entraîner au bout de quelque temps l'amaurose avec atrophie de la papille de l'autre œil (Graefe).

Marche et durée. — La marche de ces deux variétés de sarcomes choroïdiens est ordinairement très-rapide, et quelques mois à peine suffisent pour amener la perte de la vue et du globe de l'œil. Je dois dire pourtant que dans la durée de ces deux maladies il y a une différence très-marquée. Le sarcome carcinomateux peut en effet détruire le globe de l'œil tout entier dans l'espace de huit mois à un an, tandis que le sarcome choroïdien développera les symptômes glaucomateux, et amènera la perte de la vue, mais sa généralisation aux autres membranes ne se fera que lentement, et pendant plusieurs années, comme on peut en juger par une observation rapportée par le docteur Landsberg.

Diagnostic différentiel. — Il est impossible d'établir le diagnostic des différentes variétés du sarcome choroïdien, ce n'est que le microscope qui peut nous renseigner à ce sujet. Mais il n'est point difficile de reconnaître cette tumeur d'autres affections intra-oculaires. L'augmentation du volume de l'œil et de sa densité nous donne un moyen précieux pour le diagnostic. On voit quelquefois à la suite d'altérations profondes de l'œil, qui ressemblent en apparence au carcinome, l'œil s'atrophier. Mais, comme le dit justement Desmarres, cette atrophie

ne pourrait être rapportée à une encéphaloïde, mais plutôt à une exsudation profonde.

Pronostic. — Cette affection est excessivement grave, d'autant plus que malgré l'énucléation de l'œil, elle expose à des récidives, et se communique, au bout de quelque temps, au tissu cellulaire de l'orbite et au cerveau. La mort est alors inévitable. La récidive a été observée presque 50 à 60 fois sur 100 dans les sarcomes mélanotiques.

Traitement. — La gravité de la maladie nécessite une prompte intervention chirurgicale, et plus vite l'extirpation sera exécutée, plus on pourra espérer enrayer la maladie dans son germe. Dans l'extirpation on cherchera à enlever le nerf optique aussi loin que possible en arrière, puisqu'on sait que c'est le long de ce nerf que la maladie se propage très-souvent. Mais si le cancer est implanté dans les parties antérieures ciliaires, on peut alors se contenter de faire l'énucléation par la méthode de Bonnet (de Lyon).

Dès qu'on aura trouvé la sclérotique perforée dans un endroit ou l'autre par la tumeur, on aura nécessité d'enlever tout le tissu cellulaire de l'orbite et de cautériser le fond avec le fer rouge, afin de prévenir les récidives.

Bibliographie. — Lebert, *Traité pratique des maladies cancéreuses*. Paris, 1851. — Bowman, *Un cas de tumeur de l'œil avec dissection* (*Med. Times and Gaz.*, January 27, 1853). — De Graefe, *Tumoren der Choroïdea* (*Archiv f. Ophthalm.*, 1860, Bd. VII, Abth. II, p. 40). — Galezowski, *Tumeur externe de l'œil située derrière le cristallin, dans la région ciliaire externe* (*Moniteur des hôpitaux*, 1860, n° 136). — Hulke, *Ophthalmic Hospital Reports*, n° 3, p. 279. — Landsberg, *Sarcom der Choroïdea* (*Archiv. f. Ophthalm.*, 1869, Bd. XV, Abth. I, p. 210). — Coste, *Étude clinique sur le cancer de l'œil*. Paris, 1866. — Demarquay, *Sarcome de la choroïde; extirpation de l'œil par le procédé Bonnet; œil artificiel* (*Ann. d'oculist.*, 1868, t. LX, p. 126). — Virchow, *Pathologie des tumeurs*, trad. franç., t. II, 1869, p. 273. — Brière, *Sarcome de la choroïde*, Thèse de Paris, 1873.

ARTICLE XIII

COLOBOMA ET ALBINISME DE LA CHOROÏDE.

A. **Coloboma.** — L'absence partielle et congénitale de la choroïde, située le plus souvent dans la partie inférieure de l'œil, est appelée *coloboma*. Habituellement il est accompagné d'une même anomalie du côté de l'iris.

Symptomatologie. — *Signes ophthalmoscopiques.* — Cette altération se présente le plus souvent sous forme d'une tache blanche, ovale, située dans la partie inférieure et qui s'étend depuis le cristallin, en arrière, jusqu'au voisinage de la papille et même au delà. Cette tache est blanche, luisante, ressemble beaucoup à une atrophie choroïdienne, étant constituée par le tissu de la sclérotique dénudée qui présente çà et là de légères marbrures grisâtres. Elle est parcourue, dans toute son étendue, de vaisseaux choroïdiens non atrophiés, dont les uns vont se confondre avec la membrane vasculaire, pendant que les autres se perdent dans la sclérotique qu'ils perforent. Les limites de la tache sont très-nettement accusés et bordés dans tout leur trajet de dépôts pigmentés noirs, comme on peut s'en assurer par une des figures de notre *Atlas ophthalmoscopique*. Quelquefois cette tache s'arrête près du bord de la papille ; dans d'autres cas, cette dernière est envelop-

pée de tous les côtés, et alors on ne reconnaît la papille que par l'origine des vaisseaux rétiniens et par sa teinte légèrement rosée.

La rétine manque habituellement dans toute l'étendue du coloboma, comme on peut s'en assurer par l'échancrure correspondante dans le champ périphérique visuel.

Cette anomalie coïncide avec la myopie, ce qui tient probablement à une sorte d'ectasie scléroticale, qui est moins résistante dans l'œil mal conformé et arrêté dans son évolution. Elle peut aussi coïncider avec les anomalies du cristallin (cataracte zonulaire ou polaire) et de l'iris (coloboma). L'affection peut être héréditaire.

B. Albinisme ou absence du pigment choroïdien. — Cette anomalie existe habituellement dans les yeux dont les iris ont aussi le défaut analogue. Ces yeux sont appelés *albinotiques*. La pupille de ces individus, de même que l'iris lui-même, paraît rouge ; la lumière entre dans l'œil à travers la sclérotique et l'iris, et est réfléchie dans tous les sens, ce qui donne la coloration rouge à l'œil. Ces yeux sont ordinairement très-sensibles à la lumière, ce qui les force à cligner fortement, à porter des conserves foncées. C'est une erreur de croire que les albinos sont myopes, les lunettes concaves ne leur améliorent point la vue. Il y a chez eux, ou arrêt de développement de la rétine, ou bien souvent exagération de la sensibilité pour la lumière, et il suffit de leur placer des lunettes sthénopéiques pour qu'ils puissent bien voir.

Pour préserver les yeux des albinos d'une action trop vive de la lumière, on leur fait porter des conserves teinte fumée, d'une forme creuse et de grand format. Cela leur donne plus d'assurance dans la vue.

Bibliographie. — Von Ammon, *Zeitschrift f. Ophthalmologie*, t. I, p. 55. — Stellwag, *Zeitschrift der Gesellschaft der Aerzte*. Wien, 1854, Jahz. 9, p. 17. — Liebreich, *Archiv f. Ophthalm.*, Bd. V, Abth. II, p. 241. — Galezowski, *Atlas ophthalmoscopique*, pl. XX. — Jaeger, *Hand Atlas*. Wien, 1869, p. 36, et pl. IV, fig. 26.

QUATORZIÈME PARTIE

RÉFRACTION ET ACCOMMODATION

CHAPITRE PREMIER

RÉFRACTION ET ACCOMMODATION PHYSIOLOGIQUES DE L'ŒIL.

Lois de réfraction en général. — Sous le nom de *réfraction*, on comprend la déviation que subit un rayon lumineux en passant d'un milieu quelconque dans un autre.

Avant d'aborder la question de la réfraction et d'accommodation de l'œil, il est indispensable de rappeler les lois de réfraction en général pour les appliquer ensuite à l'œil humain. Sans entrer dans de longs développements, nous exposerons successivement les points principaux de la réfraction.

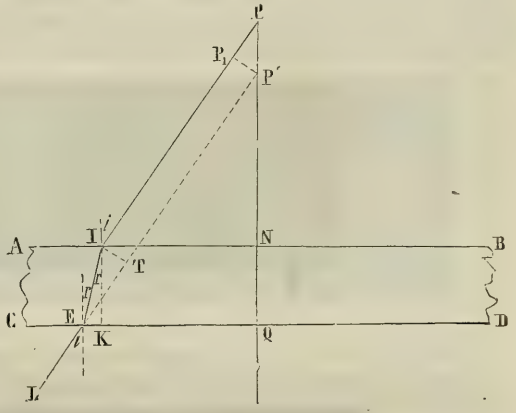

Fig. 384. — Réfraction dans un milieu à faces parallèles.

1. *Réfraction à travers les milieux à faces parallèles.* — Un rayon lumineux PI qui tombe obliquement sur une surface plane AB (fig. 384) se brise en se rapprochant de la normale et prend la direction IE; en sortant de ce même milieu, il s'écarte de sa nouvelle direction en suivant KL, parallèlement à sa direction première. Ce changement de direction est d'autant plus faible, que le rayon est plus proche de la normale. Il est nul pour les rayons perpendiculaires à la surface.

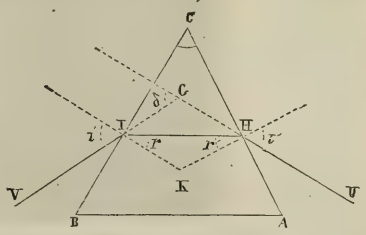

Fig. 385. — Réfraction dans un prisme.

2. *Réfraction dans un milieu à faces obliques (prisme).* — Lorsque les deux surfaces du milieu par lesquelles passe la lumière sont obliques et se réunissent sous un angle C, comme dans un prisme (fig. 385), le rayon VI, après avoir traversé ce prisme, se rapproche de sa base BA, en suivant la direction HU.

3. *Réfraction dans un milieu à faces sphériques (lentille).* — Lorsque les deux surfaces de séparation d'un corps diaphane sont sphériques, comme cela a lieu dans une lentille, les rayons émanés d'un point lumineux quelconque se réunissent dans un

seul point après avoir traversé ce milieu. C'est ainsi que tous les rayons partis du point P (fig. 386) iront, après la réfraction, se réunir au point P'. Ce dernier est l'image du point P, et il est appelé le *foyer conjugué;* il est en même temps le foyer *réel,* en opposition du *foyer virtuel,* dont nous parlerons ci-dessous.

4. *Foyer principal.* — Plus le point lumineux F' (fig. 387) se rapproche de la lentille, plus le foyer F s'en éloigne. Ce dernier peut atteindre une distance de l'infini;

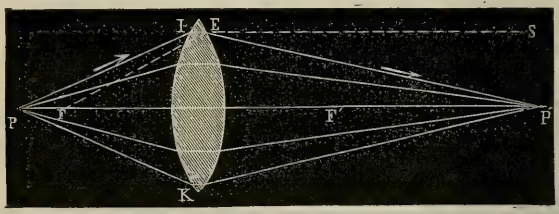

Fig. 386. — Formation du foyer conjugué dans la lentille convergente.

alors les rayons sortant de la lentille auront une direction parallèle. Le point F' dans lequel se rassemblent les rayons parallèles SI et LK venant de l'infini est appelé *foyer principal.* La distance entre le foyer principal F' et la lentille AA' est appelée *distance focale;* sa longueur dépend de la courbure plus ou moins grande des surfaces sphériques, et sert à préciser la force de réfraction d'une lentille.



Fig. 387. — Foyer principal de la lentille convergente.

5. *Image virtuelle.* — Si le point lumineux s'approche davantage de la lentille et se place entre cette dernière et le foyer principal en S (fig. 388), les rayons lumi-

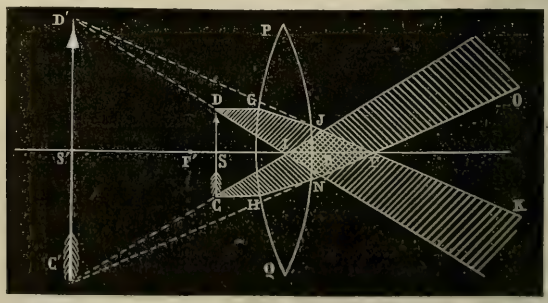

Fig. 388. — Formation de l'image virtuelle dans la lentille convergente.

neux réfractés sortiront alors divergents, et ne pourront par conséquent former de foyer de l'autre côté de la lentille. Mais en prolongeant les rayons divergents du côté où se trouve l'objet lumineux DSC, on obtiendra un foyer en S', qui est appelé *foyer virtuel.* Il se trouve toujours du même côté que le point lumineux.

6. *Les lentilles convexes renversent l'image.* — D'après les lois de réfraction, tout rayon qui passe par le *centre optique* O d'une lentille (fig. 389) ne change pas de direction. C'est ainsi qu'un point lumineux D placé sur l'axe optique a son foyer ou image de l'autre côté de la lentille, sur le même axe DO*d*. La même chose aura lieu pour le point lumineux E, qui aura son foyer en *e*. Soit DE une bougie placée à une distance double de la longueur focale, il se formera de l'autre côté, au delà du foyer F, une *image réelle renversée de*, et plus petite que l'objet lui-même.

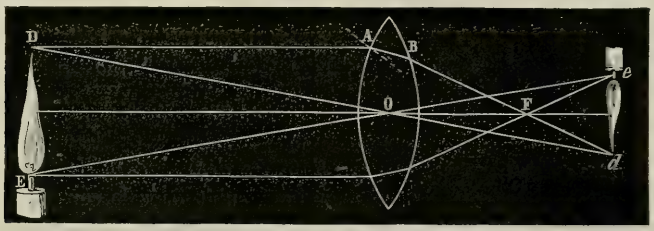

Fig. 389. — Formation de l'image renversée dans la lentille convergente.

7. *Dans les lentilles concaves, l'image est droite et virtuelle.* — Les rayons lumineux provenant d'un objet DE (fig. 390) deviennent divergents après avoir traversé

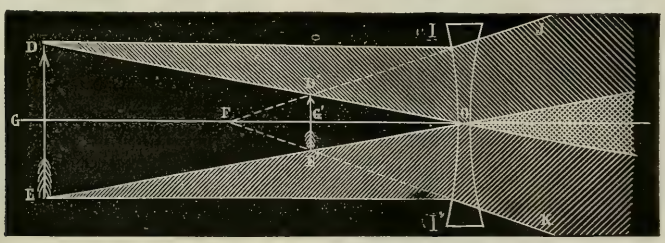

Fig. 390. — Formation de l'image virtuelle dans la lentille divergente.

la lentille concave II', et ils forment l'image virtuelle D' E', du même côté que l'objet, entre le foyer principal F et la lentille.

8. *La force des verres convexes est en raison inverse de leurs longueurs focales.* — Pour démontrer cette loi, nous empruntons à Javal l'explication très-simple que voici :

Chaque lentille a une distance focale fixe qui représente en pouces la distance à laquelle se rassemblent les rayons parallèles, et d'après cela les lentilles portent les n°s 1, 2, 3, etc. En mettant deux lentilles l'une sur l'autre, chacune de deux pouces de foyer, par exemple, on obtient un grossissement double, comme si l'on avait une lentille deux fois plus forte, par conséquent n° 1 ; dans l'un comme dans l'autre cas, on aura la distance focale à un pouce. La même chose aura lieu si l'on superpose trois verres de trois pouces de foyer chacun ; ils produiront le même effet que s'il n'y avait qu'un verre n° 1. — Si 1 représente la force du verre n° 1, le n° 2 n'aura de la même force que moitié ; la force du verre n° 3 sera représentée par un tiers, etc. D'après cette règle, on peut avoir différentes combinaisons de verres, 12 et 24 par exemple ; la force de l'un étant $1/12^e$, et celle de l'autre, $1/24^e$, nous aurons pour les deux verres placés ensemble : $1/12^e + 1/24^e = 1/8^e$.

Pour mieux retenir ce résultat, nous indiquons par P et Q les numéros de deux verres donnés, et par R le numéro du verre combiné. La force de chaque verre sera

donc représentée par $\frac{1}{P}$, $\frac{1}{Q}$ et $\frac{1}{R}$; par conséquent, à la place de la formule représentée en chiffres, nous aurons : $\frac{1}{P} + \frac{1}{Q} = \frac{1}{R}$. La connaissance de cette formule est nécessaire pour toutes les recherches en ce qui concerne les lois optiques des verres sphériques.

ARTICLE PREMIER

RÉFRACTION DE L'ŒIL.

Il importe maintenant d'étudier la réfraction de l'œil, et de voir en quoi elle diffère de celle des lentilles.

1. *Réfraction des rayons lumineux dans les différents milieux de l'œil.* — Un rayon lumineux passant de l'air dans l'œil subit dans la cornée le plus fort degré de réfraction, à cause de la différence très-grande qui existe entre la densité de ces deux milieux.

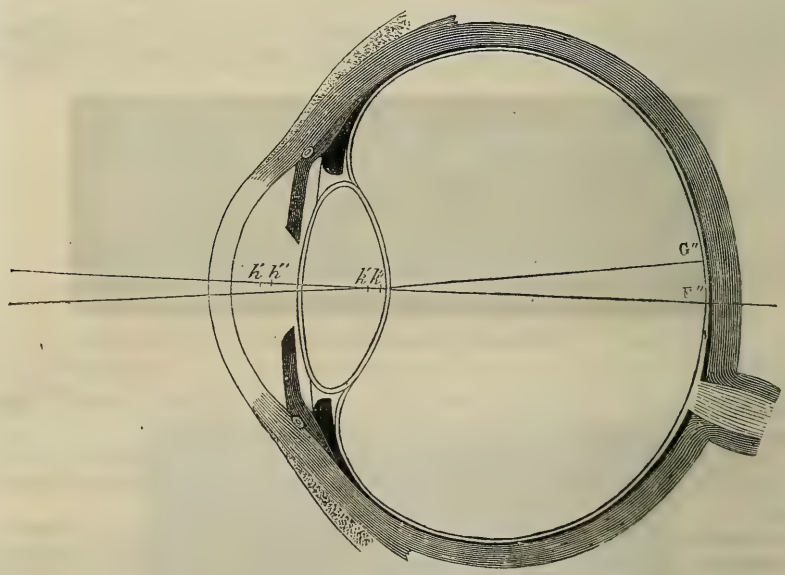

Fig. 391. — Œil schématique de Listing (*).

Ces mêmes rayons subissent des déviations nouvelles en passant par l'humeur aqueuse et le cristallin. Mais les différences dans la direction des axes et la grandeur des images de toutes ces surfaces sont si minimes, qu'on est convenu de ne les considérer que comme constituant un seul système optique centré ou une seule lentille.

2. *Axes et centres optiques.* — L'axe du système optique oculaire, appelé *axe*

(*) F', premier foyer principal; F'' deuxième foyer principal; h', premier point principal; h'', deuxième point principal; k', premier point nodal; k'', deuxième point nodal; G'', lieu de la tache jaune de Sœmmering (Polaillon).

de l'œil, coïncide en avant avec le centre de la cornée, et en arrière avec le centre de la tache jaune. Nous appelons *centre optique* de l'œil, un point par lequel tous les rayons venant d'un objet quelconque passent jusque sur la rétine sans se briser. Les *points nodaux* ne sont, à proprement parler, que les centres optiques de divers milieux qui composent ce système optique, et où se croisent les rayons lumineux avant d'arriver à la rétine.

3. *Œil schématique de Listing.* — Pour arriver à des résultats plus certains dans la déduction des données optiques de l'œil, Listing a construit un œil schématique (fig. 391), en se basant sur les indices de réfraction des différentes surfaces sphériques de l'œil et les valeurs de toutes ses constantes optiques.

Voici les résultats obtenus par Listing, qui expriment en millimètres les diverses dimensions de son œil schématique :

F′, premier foyer principal, est à $12^{mm},8326$ en avant de la cornée.

F″, deuxième foyer principal, est à $14^{mm},6470$ en arrière de la surface postérieure du cristallin.

K′, premier point nodal, à $0^{mm},7580$ en avant de la surface postérieure du cristallin.

K″, deuxième point nodal, à $0^{mm},3620$ en avant de la surface postérieure du cristallin.

4. *Formation des images sur la rétine.* — Les rayons lumineux venant d'un objet quelconque, en traversant les milieux réfringents, se portent jusque sur la rétine pour y former une image.

Supposons que nous voulons construire une image sur la rétine dans un œil dont le plan principal passe par H (fig. 392), et le centre optique se trouve en K. Le point S envoie un faisceau de rayons lumineux SDD′. La ligne SD, parallèle à l'axe optique principal XX′, traverse le foyer principal F′. Un second rayon lumineux SK, passant par le centre optique, ne se brise point et se rencontre avec le premier en S′, formant



Fig. 392. — Formation des images sur la rétine.

ainsi l'image du point S'. La même chose aura lieu avec les rayons provenant du point T : ils iront faire leur image en T'. Ce qui s'est produit avec les points extrêmes de l'image S et T, se rapporte aussi aux points intermédiaires, de sorte que tout l'objet ST se dessinera sur la rétine de l'œil sous forme d'une image renversée T'S'.

5. *Angle visuel.* — On appelle *angle visuel*, l'angle compris entre les deux rayons qui viennent des extrémités de l'objet au point nodal ou *centre optique* K (fig. 392). On comprend facilement que plus l'objet est éloigné de l'œil, plus l'angle visuel

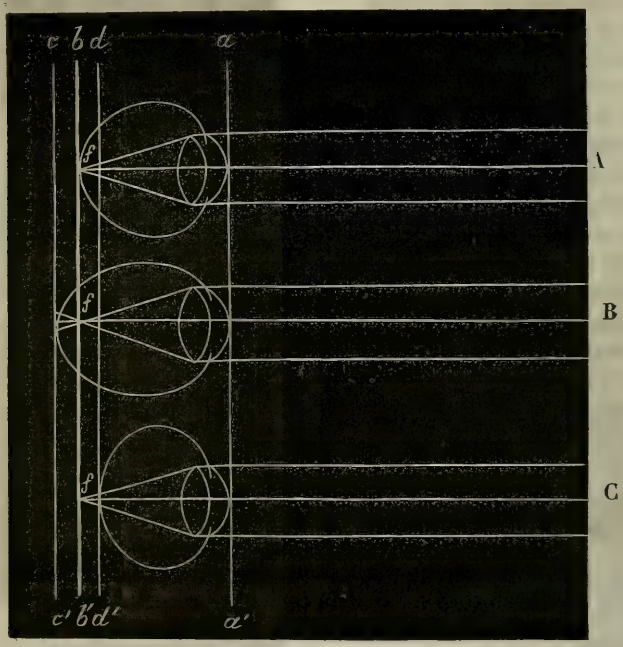

Fig. 393. — Œil emmétrope, myope et hypermétrope.

qui l'embrasse est petit; d'autre part, un objet MN, plus petit que TS, mais se trouvant plus rapproché de l'œil, aura le même angle visuel que celui de l'objet plus grand, mais plus éloigné.

L'angle visuel SKT est tout à fait égal à S'KT', et l'on peut, par des calculs, déterminer la grandeur de l'image rétinienne S'T'. C'est en se basant sur ces calculs que Giraud-Teulon et Snellen ont construit leurs échelles typographiques.

En général, la grandeur de l'image rétinienne est en raison inverse de la distance de l'objet.

6. *Œil emmétrope.* — *Direction des rayons parallèles.* — L'œil normal est construit de telle façon que les rayons lumineux venant de l'infini, c'est-à-dire les rayons parallèles, en traversant les milieux réfringents, se rassemblent sur la couche la plus externe de la rétine. Nous savons, d'autre part, que les rayons parallèles, en passant par une lentille convexe, se réunissent dans un point qui est appelé *foyer principal;* il en résulte que l'œil qui voit distinctement au loin est

construit de telle sorte, que sa rétine se trouve dans le foyer principal de son appareil lenticulaire. Il ressemble donc, sous ce rapport, à la chambre obscure des cabinets de physique et à la chambre noire des photographes. Un œil ainsi construit est appelé, d'après Donders, œil *emmétrope* (de εμμετρος, *modum tenens*, et ὦψ, *oculus*) (fig. 393, A).

Ammétropie. — Tous les yeux n'ont pas la même mesure exacte, et il arrive que le foyer est plus long ou plus court que le diamètre antéro-postérieur du globe; cet état est alors appelé, d'après Donders, *amétropie*.

Myopie. — Lorsque les rayons parallèles se réunissent *en avant*, l'œil ayant le diamètre antéro-postérieur allongé et la distance focale relativement trop courte, est appelé, par Donders, *brachymétropie* (βραχὺς), et porte habituellement le nom d'*œil myope*.

Hypermétropie. — La distance focale est trop longue par rapport au diamètre antéro-postérieur, son foyer principal se trouve en arrière de la rétine et au delà de la mesure; c'est pourquoi l'œil est appelé *hypermétrope* (ὑπερ, au delà, et μέτρον, mesure).

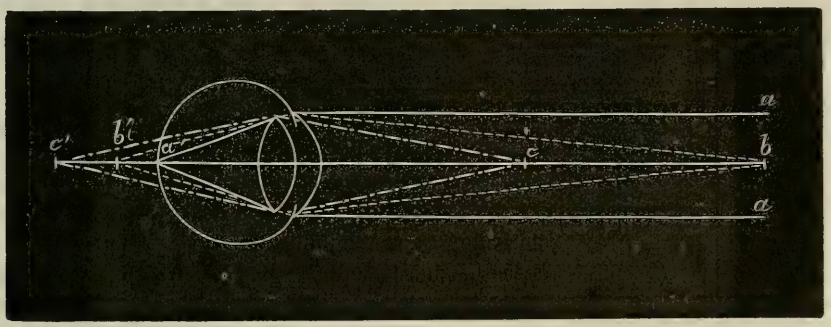

Fig. 394. — Déplacement du foyer suivant les distances de l'objet observé.

On pourra mieux juger de la différence qui existe entre les trois variétés de réfraction par la figure 393. Ici nous avons supposé que la force de réfraction des milieux de l'œil est la même dans les trois variétés, que les cornées étaient sur la même ligne aa', et que le foyer principal se trouvait à la même distance de la ligne bb'. Dans la figure A, les rayons parallèles se réunissent sur la rétine, qui est sur bb', et l'œil est emmétrope. Dans la figure B, les rayons parallèles venant de l'infini se rassemblent au devant de la rétine, cette dernière se trouvant en arrière du foyer principal à cause de l'allongement du diamètre antéro-postérieur : c'est l'œil myope. Dans la figure C, l'œil est tellement court, que les rayons parallèles forment leur foyer en arrière de la rétine, cette dernière se trouvant sur la ligne dd' : c'est l'œil hypermétrope.

Mais à mesure que l'objet de l'infini va se rapprocher de l'œil et se placera, par exemple, dans un point b (fig. 394), le foyer, au lieu de se maintenir sur la rétine, va s'éloigner de plus en plus en arrière du centre optique, et tombera en b', l'image ne sera plus nette sur la rétine, mais elle se trouvera entourée des cercles de diffusion.

La même chose aura lieu avec les rayons partant d'un objet placé en *c*, l'image de cet objet se dessinera encore plus loin en arrière de l'œil, en *c'*; la rétine, au contraire, n'aura qu'une impression confuse de cet objet. Cette confusion de l'image ne peut disparaître que lorsque le cristallin aura pu subir des changements rapides de courbures, devenir plus convexe et ramener le foyer constamment sur la rétine, tant pour les objets plus rapprochés que plus éloignés.

La faculté que possède l'œil de changer la courbure du cristallin pour distinguer nettement les objets situés à des distances différentes est appelée *accommodation.*

ARTICLE II

ACCOMMODATION DE L'ŒIL.

Historique. — Il y a peu de points d'optique physiologique qui aient soulevé plus de contestations que l'accommodation de l'œil.

L'opinion qui a prévalu le plus longtemps était basée sur le changement de la courbure de la cornée, et l'allongement du diamètre antéro-postérieur de l'œil se faisant au moyen des contractions des muscles externes. Home et Pappenheim avaient inventé cette théorie; plusieurs auteurs modernes, et Arlt entre autres, l'avaient soutenue pendant longtemps.

Mais la théorie réelle et exacte de l'accommodation est celle qui consiste en un *changement de la courbure du cristallin;* elle a été découverte tout entière par le génie de Descartes, qui, en 1664, a décrit le mécanisme tout entier d'adaptation de l'œil aux différentes distances, avec une admirable précision et une justesse d'appréciation tellement grande, que tout ce que nous savons aujourd'hui n'est qu'une paraphrase de ce que Descartes avait annoncé il y a deux cents ans. Nous ne pouvons mieux faire que de reproduire textuellement un extrait de son travail, en supprimant, bien entendu, les figures qui se trouve dans le texte.

Après avoir décrit la structure du globe de l'œil et la position de l'*humeur crystalline* représentée sur la figure par L, il ajoute (1) « que E, N (sorte de liga-
» ments se prolongeant de la choroïde au grande cercle du cristallin) sont de petits
» filets noirs qui viennent du dedans de la peau D, E, F (ces lettres représentent,
» sur la figure, la choroïde et l'iris), qui embrassent tout autour cette humeur
» crystalline, qui sont comme autant de petits tendons, par le moyen desquels sa
» figure se peut changer et se rendre un peu plus plate ou plus voûtée, selon
» qu'il est de besoin. »

Et plus loin (2), il dit : « Le changement de figure qui se fait en l'humeur crys-
» talline sert à ce que les objets qui sont à diverses distances puissent peindre
» distinctement leurs images au fond de l'œil. Si, par exemple, l'humeur LN
» (cristallin) est de telle figure qu'elle fasse que tous les rayons qui partent du
» point R (distance moyenne analogue au point *b* de notre figure 394) aillent juste-
» ment toucher le nerf au point S (macula sur la figure), la mesme humeur, sans
» estre changée, ne pourra faire que ceux du point T qui est plus proche (ce point,

(1) Descartes, *L'homme.* Paris, 1664, p. 39 et 43.
(2) Descartes, *idem*, p. 43.

» dans Descartes, est analogue à *c* de notre figure 394), ou du point X qui est plus » éloigné, y aillent aussi; bien que, pour représenter distinctement le point X, » il est besoin que toute la figure de cette humeur NL (cristallin) se change, et » qu'elle devienne un peu plus plate, comme celle qui est marquée I (autre figure » du cristallin aplati); et pour représenter le point T, il est besoin qu'elle de- » vienne un peu plus voûtée, comme celle qui est marquée F (figure du cristallin » plus bombé). »

On voit que dans la théorie de Descartes il n'y a rien à changer, et que, sans connaître l'existence du muscle ciliaire, il plaçait la force contractile dans les *petits filets noirs* provenant de la choroïde et de l'iris, qui ne sont autres, comme nous le savons aujourd'hui, que les fibres du muscle accommodateur.

Cette même théorie a été plus tard soutenue par Th. Young (1) ; mais ce n'est qu'en 1853 que Cramer (2) vint démontrer l'exactitude de cette théorie par ses expériences, et que de son côté Helmholtz (3) confirma par de nouvelles observations. Ces expériences ont été faites au moyen des images réfléchies de deux surfaces du cristallin que Purkinje avait découvertes en 1823, et dont Sanson s'était servi en 1837 pour le diagnostic des cataractes.

Mécanisme d'accommodation. — La faculté d'accommodation réside dans le cristallin, et elle est démontrée par l'expérience suivante : Lorsqu'on place une bougie allumée auprès d'un œil qui regarde au loin, on distingue dans la pupille trois images de la flamme : une image droite (*a*) (fig. 395), qui est plus grande et plus nette que les autres, c'est celle de la cornée ; une deuxième (*b*), aussi droite, mais à contours moins nets, qui est celle de la surface antérieure du cristallin ; et enfin la troisième (*c*) est plus profonde et plus petite que les deux précédentes, et elle est en outre renversée; elle se rapporte à la surface postérieure du cristallin. Or, il résulte d'observations faites avec des appareils spéciaux de Cramer et de Helmholtz, que pendant l'accommodation pour une petite distance, l'image moyenne se rétrécit légèrement, devient plus nette et se rapproche de l'image cornéenne, tandis que les deux autres ne bougent point.



Fig. 395. — Images catoptriques de la cornée et du cristallin, dites images de Purkinje, Sanson (*).

Ce changement de position de la deuxième image nous démontre que la surface antérieure du cristallin devient plus convexe et se rapproche de la cornée, pendant que la surface postérieure du cristallin et la cornée restent sans aucune modification. La figure schématique (fig. 396) montre la disposition de la surface antérieure du cristallin avant et après l'accommodation.

(1) Th. Young, *Philosophical Transactions*, 1801, vol. XCII, p. 53.

(2) Cramer, *Het Accommodatie vermogen d. Oogen physiologisch Taegelicht*. Haarlem, 1853.

(3) Helmholtz, *Monatsberichte d. Akad. zu Berlin*, 1853, p. 137.

(*) *a*, image droite réfléchie sur la cornée ; *b*, image droite réfléchie sur la face antérieure du cristallin ; *c*, image renversée produite sur la face postérieure du cristallin.

A ces modifications, il faut encore ajouter celles de la pupille, qui se resserre pendant la fixation des objets rapprochés et se dilate pour la vision éloignée; en même temps le bord pupillaire de l'iris et le milieu de la surface antérieure du cristallin se déplacent en avant.

Le cristallin peut changer facilement de forme et devenir plus ou moins épais, grâce à une très-grande élasticité dont il jouit. Ce changement de forme ne peut évidemment s'accomplir que par l'intermédiaire d'une force musculaire.

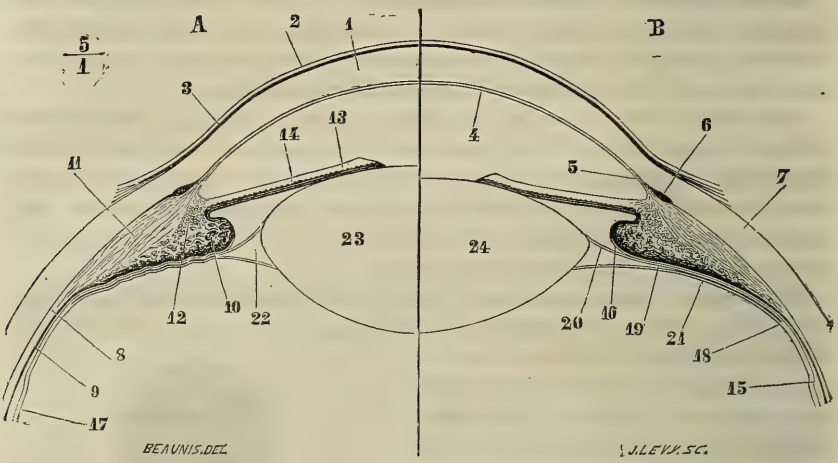

Fig. 396. — Mécanisme de l'accommodation (*).

Les muscles droits externes de l'œil n'ont ici aucune influence, on les voit très-souvent paralysés sans que l'accommodation en souffre. C'est dans le globe de l'œil lui-même qu'on trouve un muscle spécialement chargé de cette fonction; il porte le nom de *muscle ciliaire* ou *muscle de Rouget*, *de Brücke* ou *de Bowman.*

Muscle ciliaire (fig. 397). — Il est situé au voisinage de la grande circonférence de l'iris, et se compose de deux parties, l'une radiée, qui a été découverte à peu près en même temps par Brücke et Bowman, et l'autre annulaire, décrite par H. Müller et Rouget. Il est constitué par des fibres musculaires lisses. Les fibres longitudinales x s'étendent en rayonnant d'avant en arrière; en avant, elles s'insèrent sur la paroi interne du canal de Schlemm, entre la substance propre de la cornée k et la membrane de Descemet z; elles se portent ensuite en arrière et s'insèrent en partie à la surface externe des procès ciliaires, en partie se prolongent et se confondent avec la choroïde.

Selon toute probabilité, les fibres longitudinales du muscle accommodateur ne

(*) A, œil accommodé pour la vision des objets rapprochés. — B, œil regardant des objets éloignés. — 1, substance propre de la cornée; 2, épithélium antérieur de la cornée; 3, lame élastique antérieure; 4, membrane de Demours; 5, ligament pectiné; 6, canal de Fontana; 7, sclérotique; 8, choroïde; 9, rétine; 10, procès ciliaire; 11, muscle ciliaire; 12, fibres auriculaires; 13, iris; 14, urée; 15, ora serrata; 16, partie antérieure de la rétine se prolongeant sur les procès ciliaires; 17, hyaloïde; 18, division de l'hyaloïde en deux feuillets; 19, feuillet antérieur de l'hyaloïde ou zone de Zinn, dans sa partie soudée aux procès ciliaires; 20, le même, dans sa partie libre; 21, feuillet postérieur de l'hyaloïde; 22, canal de Petit; 23, cristallin pendant l'accommodation. (Beaunis et Bouchard.)

s'arrêtent pas dans la région ciliaire, mais elles s'engagent au contraire dans l'épaisseur de la choroïde, la traversent dans toute son étendue d'avant en arrière, et communiquent avec celles du côté opposé. Si cette disposition est réellement telle que nous la supposons, et les recherches microscopiques de H. Müller et Schweigger semblent le confirmer, nous aurions alors une membrane musculaire dans toute l'étendue de la choroïde, une sorte de vessie dont la partie ouverte serait fixée au bord de la cornée. En se contractant, ces fibres embrassent le corps vitré dans tous les sens, et les condensent *en rendant de cette façon le recul du cristallin en arrière* impossible. La seconde portion du muscle ciliaire est composée des fibres circulaires *o*, *n*, *g*, formant un anneau parallèle à la grande circonférence du cristallin. Ces fibres sont enchevêtrées avec des fibres longitudinales, se courbent dans plusieurs endroits en forme d'anses et deviennent longitudinales.

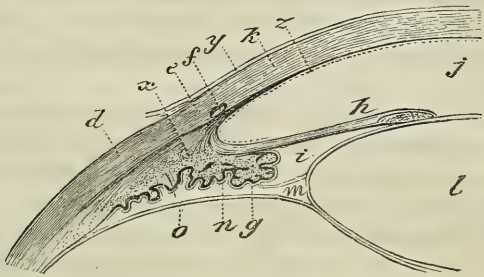

Fig. 397. — Muscle ciliaire (*).

Le muscle ciliaire reçoit les nerfs du ganglion ophthalmique. Dix à quinze de ses filets traversent la sclérotique au pourtour du nerf optique, cheminent entre la sclérotique et la choroïde, et se distribuent dans le muscle ciliaire, l'iris et la cornée. Dans le muscle ciliaire, ils forment un riche *plexus*, qui lui donne son innervation. Les contractions de la pupille, de même que les contractions du muscle accommodateur, dépendent des fibres de la troisième paire, tandis que la dilatation de la pupille et le relâchement du muscle accommodateur se font à l'aide des filets nerveux du grand sympathique.

Mécanisme du muscle ciliaire, d'après Helmholtz. — Le mécanisme de ce muscle paraît très-complexe, si l'on juge d'après l'explication que nous donne cet éminent physicien. Voici cette opinion (1) : « Le cristallin, dit-il, dans l'état de repos est tendu par la zonule qui s'insère à son bord. Lorsque le muscle ciliaire se contracte, il peut, en faisant avancer l'extrémité postérieure de la zonule, la rapprocher du cristallin et en diminuer la tension. La tension de la zonule doit avoir pour effet d'augmenter le diamètre du cristallin, d'en diminuer son épaisseur ainsi que la courbure de ses deux faces. Faisons intervenir, de plus,

(1) Helmholtz, *Optique physiologique*, p. 151.

(*) *x*, fibres longitudinales du muscle ciliaire ; *o*,*n*,*g*, fibres circulaires du même muscle ; *d*, sclérotique ; *k*, cornée ; *e*, ligne d'union de la sclérotique à la cornée ; *f*, canal veineux d'Hovius, derrière lequel s'insère le muscle ciliaire ; *y*, couche d'épithélium ; *z*, membrane de Demours ou de Descemet s'arrêtant au pourtour extérieur de l'iris ; *h*, iris ; *j*, chambre antérieure ; *i*, espace situé entre l'iris, la face antérieure du cristallin et les procès ciliaires ; *l*, cristallin ; *m*, canal de Petit.

la pression de l'iris, et le milieu du plan qui passe par l'équateur du cristallin se portera en avant; par suite, la courbure de la face antérieure augmentera, et celle de la face postérieure diminuera, de manière à pouvoir redevenir à peu près ce qu'elle était dans le cristallin disposé pour la vision à distance. »

Opinion de l'auteur. — Selon nous, les deux portions du muscle accommodateur ont une action distincte. Les fibres circulaires, en se contractant, pressent par l'intermédiaire du cercle ciliaire et du canal de Petit sur la grande circonférence du cristallin, ce qui nécessairement rend son diamètre antéro-postérieur plus long. Pendant ce temps les fibres longitudinales qui emboîtent le corps vitré tout entier, en se contractant, condensent cette humeur et empêchent par cela même que le cristallin, qui augmente d'épaisseur, se porte en arrière. Par l'effet de cette dernière action, la surface postérieure du cristallin reste sur place, et il n'y a que sa face antérieure qui se porte en avant. Ce résultat était indispensable pour l'accommodation ; il faut en effet que la distance entre la rétine et le cristallin reste invariable, si l'on veut que le foyer puisse être amené pendant l'accommodation sur la rétine.

Amplitude d'accommodation. — D'après ce que nous avons vu plus haut, un œil emmétrope par sa conformation optique peut voir les objets placés à de très-grandes distances sans aucun effet d'accommodation. Les objets rapprochés ne peuvent plus être vus qu'à l'aide de la fonction accommodatrice, et plus l'objet est rapproché, plus il y aura nécessité d'user de ce pouvoir. Mais arrivée à une certaine distance très-rapprochée de l'œil, l'accommodation est incapable d'augmenter davantage la courbure du cristallin, et l'objet ne pourra être vu que d'une manière confuse. Cette distance ne dépasse pas trois et demi ou quatre pouces, et c'est à cette distance justement que se trouve le point le plus rapproché de la vision distincte. On l'appelle *punctum proximum*, en le désignant par la lettre p. Le point le plus éloigné de la vision distincte est désigné par la lettre r, *punctum remotum*, ou *remotissimum*. La distance entre la limite extrême éloignée r et le point la plus rapproché constitue l'*amplitude d'accommodation*.

On désigne généralement par $\frac{1}{A}$ l'amplitude d'accommodation. Elle peut être définie en chiffres, d'après la formule que nous avons développée plus haut et qui est celle-ci : $\frac{1}{A} = \frac{1}{p} - \frac{1}{r}$. Ici A est la distance focale d'une lentille auxiliaire dont se servirait l'œil s'il voulait remplacer par celle-ci sa force d'accommodation. Si le *punctum proximum* p est égal à trois pouces, et le *punctum remotum* est de douze pouces, nous obtiendrons par cette formule l'amplitude d'accommodation : $\frac{1}{A} = \frac{1}{3} - \frac{1}{12} = \frac{3}{12} = \frac{1}{4}$, c'est-à-dire que la force d'accommodation est représentée par une lentille de quatre pouces.

Si le *punctum remotum* est à l'infini, $r = \infty$ et le *punctum proximum* à 6 pouces, on obtiendra pour l'amplitude d'accommodation $\frac{1}{A} = \frac{1}{6} - \frac{1}{\infty} = \frac{1}{6}$; ce qui signifie qu'avec une lentille de six pouces on remplace toute la force d'accommodation.

Pour mesurer exactement la distance du point le plus éloigné et le plus rapproché de la vision distincte, on se sert habituellement des échelles typographiques de Giraud-Teulon ou de Snellen, qui sont composées de telle sorte que le caractère n° XX doit être vu par un œil normal à vingt pieds, celui de X à dix pieds, ainsi de suite. Pour le point le plus rapproché, les caractères fins des mêmes échelles

peuvent être utilement employés, ou bien les optomètres de Scheiner ou de de Graefe, qui contiennent des fils de fer tendus dans un cadre à des distances égales. En rapprochant un de ces optomètres de l'œil jusqu'à ce que les caractères se confondent ou que les fils disparaissent, on a la distance du point le plus rapproché.

Accommodation binoculaire. — Un objet placé à une grande distance peut être vu de la même façon et avec la même puissance d'accommodation, avec un ou les deux yeux. Mais il n'en est pas de même lorsqu'il s'agit de voir un objet rapproché; un œil seul pourra voir beaucoup plus près que les deux yeux à la fois. Cela s'explique par la limite de la convergence des deux yeux, et pendant qu'un œil seul peut user de son accommodation d'une manière complète dans la vision monoculaire, cette fonction sera forcément limitée par la convergence de deux yeux.

Il y a donc un certain rapport entre la force d'accommodation et le degré de convergence de deux yeux, que Donders a démontré d'une manière saisissante par des tableaux schématiques.

On distingue encore l'accommodation *positive* et *négative*. Lorsqu'on place des caractères ordinaires à une très-petite distance de l'œil, on ne pourra les lire que pendant quelques instants, après quoi l'œil se fatigue. Mais si l'on éloigne un peu ces caractères de l'œil, on les lira plus longtemps et sans fatigue. Dans le premier cas l'œil aura usé tout son pouvoir d'accommodation, et il n'y aura qu'une accommodation *négative;* tandis que dans le second, il ne se sera servi que d'une portion relativement faible de cette force, et l'on aura ainsi l'accommodation *positive*, qui est encore disponible.

L'œil évite ordinairement la fatigue et cherche à se placer dans de telles conditions, qu'il n'use qu'une partie de sa force d'accommodation. A cet effet, on a l'habitude de tenir les caractères qu'on veut voir distinctement, non pas au point le plus rapproché, mais à une certaine distance qui n'est ni trop éloignée ni trop rapprochée. C'est *la distance moyenne de la vision distincte*, qui est en général, pour l'œil emmétrope, de 25 centimètres.

CHAPITRE II

TROUBLES DE L'ACCOMMODATION.

ARTICLE PREMIER

PRESBYTIE. — CHOIX DE LUNETTES.

Deux conditions sont indispensables pour l'accomplissement régulier de l'acte d'accommodation, la contraction du muscle ciliaire et l'élasticité du cristallin. A une époque avancée de la vie, une de ces conditions tend de plus en plus à faire défaut; le cristallin, en effet, devient plus ferme, plus consistant et moins élastique que dans la jeunesse, ce qui fait que le point le plus rapproché de la vision distincte p s'éloigne de plus en plus de l'œil, pendant que le point le plus éloigné r

continue à rester à la même distance. L'œil voit toujours distinctement au loin, mais il y a une diminution de la force visuelle pour les objets rapprochés, cette état porte le nom de *presbyopie* ou *presbytie*. Ce n'est donc pas, comme on disait dans le temps, une variété de réfraction opposée à la myopie, mais un affaiblissement progressif de la faculté d'accommodation.

Symptomatologie. — 1. L'œil à l'extérieur ne présente que très-peu de changement, tout au plus si la chambre antérieure diminue de profondeur et si la pupille se rétrécit. Le cristallin subit des modifications sensibles; il se densifie progressivement du centre à la périphérie, sans perdre de sa transparence; chez certains individus il jaunit très-manifestement, ce qui fait que la pupille prend souvent une teinte verdâtre; quelquefois même les différents segments du cristallin se séparent par des lignes à peine ombrées et qui ont été bien souvent confondues avec les cataractes.

2. C'est ainsi que le presbyte éloigne d'abord le livre de 25 à 30 centimètres, puis il le tient volontiers plus loin, et ainsi de suite; enfin, il arrive à ne plus pouvoir lire les caractères ordinaires de l'imprimerie qu'à 60 ou 75 centimètres. Tout travail devient alors impossible, si ce n'est que lorsqu'il se sera servi des lunettes convexes convenables.

3. La vision au loin se conserve ordinairement dans son intégrité parfaite, et le malade voit très-nettement les objets qui se trouvent même à de très-grandes distances. Donders parle aussi de la diminution de réfraction avec l'âge avancé, à peu près vers soixante-dix ans. Mais ne serait-ce pas là le fait d'hypermétropie latente?

4. Les presbytes ont besoin d'avoir beaucoup de lumière pour voir bien à lire; le demi-jour ne leur convient point. Une lumière éclatante est nécessaire surtout pour que l'objet soit mieux éclairé, que ses contours ressortent davantage, autrement il y a une diffusion trop grande qui empêche de le bien distinguer. C'est pour cette même raison que les presbytes, en lisant le soir, placent la lampe entre le livre et leurs yeux.

5. La presbytie commence généralement vers l'âge de quarante-cinq ou quarante-huit ans; au moins c'est à cette époque de la vie que les personnes qui passent leur temps à lire, à écrire, ou à tout autre travail d'application, sont obligées de prendre des lunettes convexes. Pourtant nous convenons, avec Donders, qu'on ne peut fixer à la presbytie que des limites artificielles, puisque la densification du cristallin, qui est la cause de presbytie, commence déjà dans la jeunesse, et le *punctum proximum* s'éloigne constamment; mais puisqu'il ne se fait sentir comme trouble visuel que vers l'âge de quarante-huit ans, nous avons le droit de rapporter le début de la presbytie à cette date.

6. La progression de la presbytie est proportionnée à l'âge, ce qui fait qu'on peut choisir des lunettes rien qu'en s'informant de l'âge du malade, bien entendu si l'œil est emmétrope.

7. La presbytie peut exister dans un œil hypermétrope. L'hypermétrope devient presbyte beaucoup plus tôt que l'emmétrope, parce qu'il a besoin de son accommodation, non-seulement pour le travail appliqué, mais aussi pour la vision au loin. Cet effort constant d'accommodation amène un défaut pour la vue de près, bien avant l'âge de la presbytie ordinaire.

La presbytie peut se déclarer aussi dans certains degrés de myopie (myopie à distance) ; nous nous en occuperons dans les articles consacrés à ces anomalies.

8. Un des signes caractéristiques de la presbytie se trouve incontestablement, d'après Giraud-Teulon, dans cette amélioration sensible et soutenue qu'on obtient même avec des verres convexes faibles et bien au-dessous du degré nécessaire à la correction.

Traitement. — Dès le commencement de la presbytie, l'usage des verres convexes pour le travail est indispensable; ils facilitent l'accommodation en ramenant le foyer sur la rétine. La figure 398 montre la manière dont la lentille L reporte

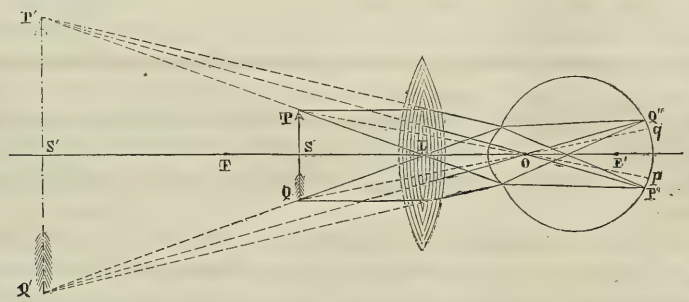

Fig. 398. — Correction de la presbytie par les verres convexes.

l'objet de P' Q' en PQ. Donders a raison de condamner l'ancien préjugé de retarder autant que possible l'usage des lunettes ; non-seulement cela ne peut conserver la vue, mais tout au contraire il y a à craindre des altérations intra-oculaires à la suite des efforts que ferait l'œil pour voir les petits objets vaguement et avec beaucoup de difficulté. C'est à quarante-cinq ou à quarante-huit ans que la presbytie débute, et c'est à cette époque qu'on prescrira les lunettes convexes, d'abord pour le travail du soir et pour le jour aussi.

Pour choisir les lunettes aux personnes presbytes, on devra se conformer aux indications suivantes : 1° s'assurer si l'œil n'est pas hypermétrope ou myope à distance ; 2° s'informer de l'âge du malade ; 3° voir à quelle distance le malade tient le livre pour lire ; 4° prendre des informations sur le genre de travail pour lequel les lunettes sont nécessaires ; 5° si le malade a déjà porté des lunettes, il faut examiner le numéro du verre ; 6° examiner l'état du cristallin et d'autres membranes de l'œil, ainsi que la santé générale de l'individu.

1. Le malade n'est pas hypermétrope lorsqu'il voit mieux au loin à l'œil nu qu'avec n'importe quel numéro convexe ; il n'est pas non plus myope s'il voit mieux au loin sans lunettes concaves.

2. L'âge du presbyte peut être pris, d'après Donders, pour guide dans le choix des lunettes, parce qu'on remarque un rapport constant entre la diminution régulière de l'amplitude d'accommodation et le progrès de l'âge.

De nombreuses observations recueillies à ce sujet par l'éminent physiologiste lui ont permis d'établir un tableau qui indique d'une manière approximative le numéro du verre qui convient à tel ou tel âge. Voici ce tableau, qu'il est utile de connaître :

AGE.	N° DU VERRE CONVEXE.	DISTANCE DE LA VISION DISTINCTE.
48	60	14 pouces = 35 centimètres
50	40	14 = 35
55	30	14 = 35
58	22	13 = 33
60	18	13 = 33
62	14	13 = 33
65	13	12 = 30
70	10	10 = 25
75	9	9 = 22

Les chiffres indiqués sur ce tableau peuvent nous faciliter le choix des lunettes ; mais on doit savoir que ces résultats ne seront qu'approximatifs, et ils devront être ensuite soumis à des contre-épreuves, conformément aux six conditions indiquées plus haut.

3. Le choix des lunettes peut être fait au moyen de la formule classique : $\frac{1}{f} = \frac{1}{p} + \frac{1}{q}$ dans laquelle f représente la longueur focale principale, p et q deux foyers conjugués d'une lentille. Mais comme dans les calculs qui en résultent il se présenterait constamment des fractions, Giraud-Teulon (1) proposa une table où ces fractions sont remplacées par des nombres entiers. A l'aide de cette table et d'un petit calcul arithmétique, on précise exactement le numéro du verre.

Javal (2) a eu une très-heureuse idée de remplacer la table, ainsi que tous les calculs, en faisant construire une *règle à calcul*, se composant de deux échelles munies des divisions représentant les âges et les numéros des verres; par un maniement très-simple, on trouve facilement le numéro nécessaire.

L'instrument se compose d'une *règle* et d'une *réglette* qui glisse dans une coulisse ménagée dans la règle. La *réglette* porte inscrits les numéros des verres à une distance proportionnelle à l'action réfringente $\frac{1}{f}$ de ces verres. La règle porte sur son plat, d'une part, une division identique avec celle de la réglette, et d'autre part les subdivisions du pied de Paris. Les *branches* portent : l'une les numéros des verres cylindriques du commerce, l'autre une division en centimètres et millimètres. Enfin dans la rainure sont des chiffres des âges inscrits à une distance de l'origine qui mesure l'amplitude d'accommodation $\frac{1}{n}$ correspondant à l'âge exprimé par chacun de ces chiffres (3).

4. La distance à laquelle le malade lit le mieux les caractères ordinaires, soit à l'œil nu, soit armé d'un verre biconvexe n° 10, comme le conseille Desmarres

(1) Giraud-Teulon, *Annales d'oculistique*, t. LII, p. 23.

(2) E. Javal, *Nouvelle règle à calcul* (*Ann. d'oculist.*, 1865, t. LIII, p. 181). — On trouve cette règle chez M. Nachet, opticien à Paris, 17, rue Saint-Séverin.

(3) Voici un exemple d'application de la règle à calcul de Javal :

Un emmétrope de cinquante ans a besoin de lunettes. Sur la règle au-dessus du chiffre 42 du pied de Paris, on remarque une flèche. Les subdivisions du pied devront être considérées comme exprimant des années. — On amène l'origine de la réglette en face de la flèche du chiffre 42, et on lit au-dessus de chaque subdivision du pied le verre requis par l'âge qu'elle représente.

père, peut aussi être très-instructive. Dans la presbytie commençante, la lecture sera possible de 12 à 15 centimètres, et dans une presbytie plus marquée de 25 jusqu'à 40. Dans le premier cas, on prescrira entre 80 et 36, et dans le second entre 36 et 10. Arthur Chevalier a calculé, d'après les distances métriques, les numéros des verres qui sont nécessaires, et il faut dire que le mètre disposé ainsi par lui peut rendre de sérieux services.

5. L'amplitude d'accommodation ne diminue pas plus chez les hommes de lettres et tous ceux qui travaillent à l'écriture et à la lecture, que chez les agriculteurs, les marins et autres, qui généralement ne regardent qu'à distance.

6. Mais il n'en est pas de même de l'usage fréquent des verres grossissants, par exemple chez les graveurs et les horlogers. Leurs yeux s'habituent de voir à une distance beaucoup plus petite que les autres, ce qui fait que pour le travail ordinaire, la lecture ou l'écriture, ils ont besoin de lunettes relativement plus fortes.

7. Il existe un certain nombre de causes morbides qui font diminuer l'amplitude de l'accommodation : ainsi l'affaiblissement général et l'épuisement qui suit les maladies, l'anémie très-prononcée, l'albuminurie et la glycosurie occasionnent la presbytie prématurée.

Le glaucome et la cataracte commençante peuvent aussi hâter la presbytie. A propos des cataractes, je dois cependant remarquer que j'ai vu des personnes se servir pendant longtemps de lunettes de plus en plus fortes, et puis tout à coup être forcées d'abandonner toutes les lunettes, puisque la vue devenait bien plus nette sans les verres convexes.

Les paralysies de l'accommodation modifient aussi très-notablement l'accommodation, comme nous le démontrerons plus loin.

Optomètres. — Il existe un certain nombre d'appareils, appelés *optomètres*, qui facilitent jusqu'à un certain point le choix des lunettes, tout aussi bien pour la presbytie que pour l'hypermétropie et la myopie. Nous donnerons ici la description de celui de Perrin et du nôtre, qui nous paraissent présenter des avantages pratiques.

A. *Optomètre de Perrin.* — Il se compose d'un tube cylindrique monté sur un pied et dont les deux extrémités sont pourvues, l'une d'un objet dessiné sur un verre noirci, quoique transparent, et l'autre d'une lentille convergente qui sert d'oculaire. Dans l'intérieur du tube se trouve une lentille mobile concave qui se déplace depuis l'objet jusqu'à l'oculaire au moyen d'un pignon et d'une crémaillère. Selon la position qu'elle occupe par rapport à l'objet, la lentille concave imprime aux rayons lumineux, émanés de ce dernier, des directions telles qu'en sortant de l'oculaire ils présentent successivement tous les degrés de convergence et de divergence qui conviennent aux yeux emmétropes ou amétropes. La glissière qui entraîne la lentille porte un index qui affleure une règle graduée en pouces, et destinée à donner l'évaluation de l'état de réfraction. L'expérience n'est pas encore complétement faite au sujet de cet appareil, mais il y a tout lieu de croire qu'il rendra de réels services (fig. 398 à 400).

B. *Lunette à rotation de Galezowski.* — Cette lunette se compose de deux cercles munis de 16 verres convexes, depuis 48 jusqu'à 6 ; ces cercles tournent autour de leur axe au moyen de deux boutons B, B, et amènent simultanément devant les trous D, D, deux verres de même numéro. On place cet appareil sur le

nez comme des lunettes ordinaires, et à l'aide du bouton A on rapproche ou l'on écarte les deux cercles jusqu'au moment où les deux trous se trouvent en face des deux yeux. C'est alors qu'on fait passer devant les yeux successivement tous les

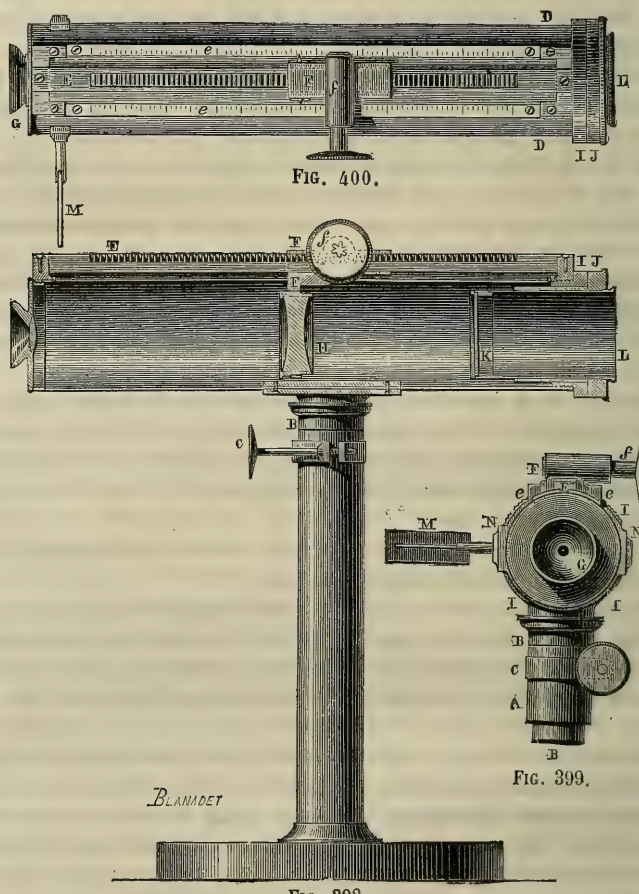

FIG. 400.

FIG. 399.

FIG. 398.

FIG. 398 à 400. — Optomètre de Perrin et Mascart (*).

FIG. 398. Optomètre de Perrin et Mascart vu de face. — FIG. 399 et FIG. 400. Le même instrument, vu en coupe et d'en haut.

verres en tournant les boutons B, B, et l'on s'assure auprès du malade quel est le

(*) A, support ; B, tirage pour élever l'appareil ; C, collier avec vis de pression ; D D, tuyau métallique formant le corps de l'optomètre ; E, cremaillière ; c, c, double règle graduée, donnant l'état de la réfraction ; F, glissière munie d'un index et portant une lentille concave située dans le corps de l'instrument ; f, pignon qui commande la cremaillère et qui fait mouvoir la glissière F ; G, œilleton derrière lequel est placé l'oculaire consistant en une lentille convergente ; H, lentille convergente ; I, cadran fixé au tuyau ; J, cadran mobile fixé au porte-objet, et à tranche divisée en degrés ; K, objet ; L, petit tube porte-objet ; M, écrou à charnière et à tirage.

verre qui lui fait voir le plus distinctement les caractères ordinaires de l'imprimerie. Cette lunette a été construite par Aubry, fabricant d'instruments de chirurgie.

C. *Optomètre binoculaire de Galezowski* (1). — Cet appareil a été construit sur

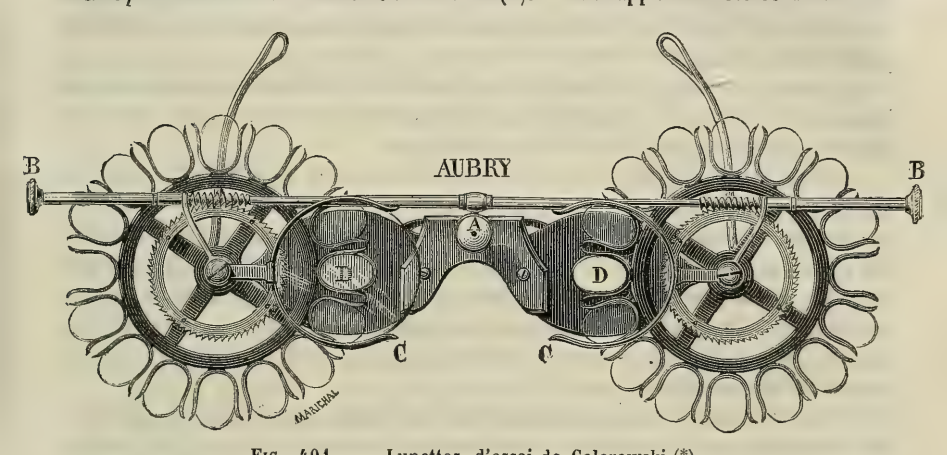

Fig. 401. — Lunettes d'essai de Galezowski (*).

mes indications par l'habile ouvrier opticien Roulot. Il se compose de trois tubes rentrants B, C, D, comme dans une lunette d'approche (fig. 402). A l'extrémité D se trouvent adaptés : 1° une coulisse E ; un tambour F composé de quatre ronds, et l'appareil binoculaire G. A l'extrémité A de l'appareil, on fixe à volonté une image photographique microscopique, lorsqu'on veut choisir les lunettes pour la vision rapprochée et pour le travail. Dans ce but on remonte la coulisse E qui contient une

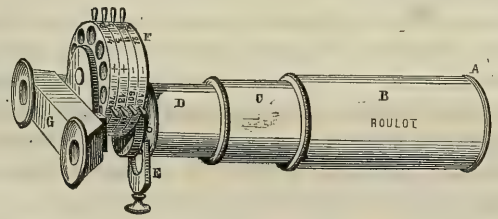

Fig. 402. — Optomètre binoculaire de Galezowski.

lentille convexe 5 et qui se trouve de cette façon à la distance de 5 pouces de la photographie A. Il ne reste alors qu'à tourner successivement un des quatre ronds du tambour F et de s'arrêter au moment où l'objet photographique est vu distinctement. Le numéro du verre qui se trouve marqué sur le tambour indique le numéro des lunettes pour le travail.

(1) On trouve cet optomètre chez M. Roulot, à Paris, 3, rue des Vieilles-Haudriettes, et il coûte 60 francs.

(*) A, bouton pour écarter la lunette ; B, clef pour tourner le verre ; C, porte-verres sphérique tournant pour mettre un verre d'un foyer voulu ; D, trou ovale par lequel le malade regarde et où les verres viennent se placer en faisant tourner la clef B.

Lorsqu'on veut trouver les lunettes pour la vision au loin, on abaisse la coulisse E, on enlève la photographie A, et, en faisant regarder au loin, on tourne successivement les quatre ronds du tambour jusqu'au moment où la vision est nette. Le numéro qui se trouve en face du tube indique le numéro du verre nécessaire pour la vision au loin.

La partie antérieure binoculaire G peut être enlevée facilement et remplacée par la lunette de Stocks ou *Snellen* pour l'astigmatisme. De cette façon, ce même appareil permet de choisir les verres cylindriques.

1. Il est indispensable de connaître le genre de travail pour lequel le malade a besoin de lunettes. Il y a en effet des ouvrages qui exigent une acuité visuelle excessive, par exemple lorsqu'on fait la gravure et le dessin de la miniature, et alors des verres grossissants très-forts sont nécessaires. Tout au contraire, pour l'écriture et la lecture de caractères ordinaires, ni un très-fort grossissement, ni un rapprochement très-grand de l'objet, ne sont pas indispensables. Ce n'est qu'en se conformant à toutes ces exigences du travail qu'on pourra indiquer un numéro convenable des verres convexes.

2. Le choix des lunettes pour le presbyte est facilité singulièrement, lorsqu'on sait préalablement si le malade a déjà porté des lunettes, quel est son numéro ancien, et combien de temps elles lui ont servi. En supposant qu'il a porté pendant un ou deux ans et sans fatigue un verre quelconque, il suffit alors de prendre un ou deux numéros au-dessus pour qu'on ait le verre nécessaire.

3. Il est aussi utile d'examiner avec l'ophthalmoscope l'état du cristallin et de toutes les membranes internes de l'œil, ainsi que la santé générale. Nous savons, en effet, qu'une cataracte commençante et le glaucome accélèrent le développement de la presbytie. La même chose a lieu pour certaines affections générales, par exemple la glycosurie.

4. La forme des verres et leur disposition peuvent avoir une certaine importance. Ordinairement on a l'habitude de porter des verres ovales, et rien ne s'y oppose, pourvu qu'ils ne soient pas trop petits et que les axes des verres coïncident avec les axes visuels. Il y a quelquefois un avantage pour les presbytes d'avoir les verres montés de telle façon que la personne puisse voir au loin par-dessus les lunettes. Si cela devenait nécessaire, on pourrait donner à la monture et aux verres une forme aplatie par en haut.

5. Dans le cas d'insuffisance des muscles droits internes, il faut avoir soin que les axes des verres convexes soient plus rapprochés l'un de l'autre que les rayons visuels. Par ce moyen les verres agissent comme les verres prismatiques en renforçant fortement l'action des muscles droits internes. Toutes les fois qu'on a recours aux verres fortement convexes, on doit décentrer les verres pour favoriser la contraction des muscles droits internes.

6. Les presbytes aiment à porter leurs lunettes au bout de leur nez, ce qui indique que les numéros ne sont pas suffisamment forts. Lorsqu'on se sert de verres très-forts, on doit les porter rapprochés de l'œil. Ils ont en effet la propriété de faire converger les rayons incidents et de rendre l'objet éloigné en apparence, et pour qu'il n'y ait pas de diplopie, les yeux font un mouvement de convergence exagérée qui amène facilement une fatigue. En rapprochant les lunettes tout près des yeux, on force les rayons lumineux émanant de l'objet à passer à travers la

artie externe du verre biconvexe. Ce dernier joue alors le rôle d'un prisme, et, en déplaçant les rayons vers la macula, prévient la diplopie et la fatigue.

7. Il est tout aussi nuisible de faire porter les lunettes convexes avant le temps que d'empêcher de les porter quand elles sont nécessaires. Les lunettes, employées convenablement et dans leur temps, préservent les yeux de fatigues et de congestions cérébrales.

ARTICLE II

PARALYSIE DE L'ACCOMMODATION.

Le muscle ciliaire se contracte et se dilate sous l'influence de l'innervation des mêmes nerfs qui font dilater et contracter la pupille. D'où il suit que les maladies des nerfs de la troisième paire et du grand sympathique doivent entraîner, soit la paralysie, soit le spasme de l'accommodation.

La paralysie peut être aussi provoquée artificiellement avec de la belladone.

A. **Paralysie artificielle.** — Par l'instillation des solutions mydriatiques, telles que belladone ou son alcaloïde l'atropine, par la daturine, l'hyoscyamine, on amène non-seulement la dilatation de la pupille, mais aussi une paralysie du muscle accommodateur. Selon Follin, une goutte de a solution d'un centigramme de sulfate d'atropine dissous dans 500 grammes d'eau suffit pour dilater la pupille, ce qui fait 8 ou 10 millionièmes de centigramme ; mais pour paralyser ou affaiblir l'action du muscle accommodateur, il faut une solution plus forte. D'après Donders, la solution de 1 partie sur 120 parties d'eau suffit pour obtenir le relâchement du muscle accommodateur.

On reconnaît la paralysie de ce muscle par les signes fonctionnels suivants :

1. Dans un œil emmétrope, la vision au loin est nette, mais elle est confuse pour les objets rapprochés. Avec le verre n° 10 convexe, on corrige la vue. Chez les hypermétropes, la vue devient trouble au loin comme de près, et il faut employer des verres relativement beaucoup plus forts pour remplacer l'accommodation paralysée. Dans l'œil myope, la paralysie du muscle ciliaire reste le plus souvent sans résultat sur la vue.

2. Les objets paraissent ordinairement beaucoup plus petits que d'ordinaire (micropsie), ce qui tient à ce qu'ils semblent au malade plus rapprochés qu'ils ne son en réalité, et comme l'angle visuel n'est pas augmenté, l'objet paraît forcément plus petit.

3. Il y a une sorte d'éblouissement et de fatigue qui accompagne la paralysie accommodative ; elle dépend de la dilatation de la pupille qui laisse passer une trop grande quantité de lumière dans l'œil.

4. L'action de l'atropine est d'autant plus prolongée que la solution est plus forte ; elle peut cesser au bout de deux jours, tandis que chez les individus anémiques et affaiblis, elle peut durer de quinze à vingt jours, même après une faible solution de 1 centigramme pour 10 grammes, comme j'ai pu m'en convaincre bien souvent.

B. **Paralysie morbide.** — Elle peut se déclarer dans des conditions très-variées, selon que les filets nerveux de la troisième paire se rendant au muscle ci-

liaire seront seuls paralysés, ou que la troisième paire sera atteinte dans toutes ses branches. Nous aurons plus tard l'occasion de parler de cette dernière variété, et nous nous bornerons ici à décrire la forme de paralysie isolée du muscle ciliaire.

Cette paralysie peut se déclarer spontanément et dans les deux yeux à la suite d'une angine diphthéritique. Depuis longtemps on avait déjà signalé en France différentes formes de paralysies diphthéritiques et des troubles visuels. Donders a eu ensuite l'occasion de constater que ce trouble était dû à la paralysie du muscle accommodateur. Dans certaines épidémies d'angines, Donders a vu se déclarer la paralysie accommodative chez tous ceux qui avaient survécu à la maladie. Selon Follin, les troubles visuels qui ont été décrits sous le nom d'*amaurose diphthéritique*, doivent être rapportés à la paralysie du muscle ciliaire. J'ai eu en effet l'occasion d'observer avec le docteur Barthez, à l'hôpital Sainte-Eugénie, un bon nombre des enfants convalescents après la diphthérite, et chez lesquels le trouble visuel dépendait de la paralysie du muscle accommodateur, tandis que l'ophthalmoscope démontrait l'intégrité parfaite des membranes internes de l'œil. Dor, de son côté, en rapporte des exemples.

La paralysie diphthéritique est ordinairement binoculaire; elle persiste très-longtemps et s'observe presque toujours avec la paralysie du voile du palais.

Cette affection peut se déclarer pendant la convalescence des fièvres éruptives, et de toutes les maladies graves qui amènent un affaiblissement général des forces du malade. Je l'ai vue se produire à la suite des diarrhées prolongées, de syphilis et de traumatisme.

Traitement. — Il est utile de faire exercer les yeux à travailler avec des lunettes grossissantes, en commençant par les verres n° 10 biconvexes, dont on diminuera le numéro au fur et à mesure que la vision se fortifiera. L'usage d'une solution faible d'ésérine (calabarine) à la dose de 2 centigrammes pour 15 grammes d'eau, une ou deux gouttes par jour, agira efficacement au rétablissement des fonctions du muscle affaibli.

Quelques bains sulfureux généraux et le traitement tonique, fortifiant, seront d'un puissant secours dans le traitement de la maladie.

ARTICLE III

SPASME DE L'ACCOMMODATION.

Le spasme du muscle cilaire peut être artificiel ou spontané : le premier est produit par l'extrait de fève de Calabar ou *ésérine*, et ne dure que quelques heures; tandis que le spasme spontané peut durer très-longtemps et donner lieu à des symptômes morbides assez sérieux pour qu'on ait besoin de s'en occuper.

A. **Spasme artificiel.** — Le resserrement de la pupille ainsi qu'une contraction spasmodique du muscle accommodateur peuvent être produits par les préparations de fève de Calabar (*Physostigma venenosum*).

Le professeur Christison (1) étudia le premier les propriétés toxiques de la fève de Calabar. Mais c'est aux recherches remarquables de Thomas Fraser (2), Gubler,

(1) Christison, *Monthly Journal of Medical Science*, vol. XX, 1855.
(2) Thomas Fraser, *On the physiol. action of the Calabar Bean*. Edinburgh, 1867.

Laschkiewicz et Germain Sée que nous devons l'étude intéressante de son action physiologique sur les divers systèmes de notre organisme.

Grâce aux travaux ultérieurs de Bowman, Soelberg Wells (1), de de Graefe (2), Warlomont (3) et Navarro (4), nous connaissons aujourd'hui exactement l'action locale de cette préparation sur l'œil, et particulièrement sur l'iris et le muscle ciliaire. Pour mon compte, j'ai démontré son action efficace non-seulement sur ces membranes, mais aussi sur les vaisseaux péricornéens et ceux de la rétine.

Diverses préparations de fève de Calabar ont été employées ; ce sont : l'extrait alcoolique dissous dans l'eau ou la glycérine, le papier et les rondelles de gélatine contenant une forte solution (méthode de Streafield).

A. Vée et M. Leven ont découvert un alcaloïde qu'ils ont appelé *ésérine*. Il remplace très-avantageusement l'extrait de Calabar. On fait dissoudre 2 centigrammes d'ésérine dans 10 grammes d'eau, en y ajoutant 8 gouttes de la solution suivante d'acide sulfurique :

℞ Eau distillée..... 50 grammes. | Acide sulfurique..... 3 gouttes.

Grâce au concours obligeant de M. Petit, de la pharmacie Mialhe, j'ai pu prescrire le sulfate neutre d'ésérine dans l'état de pureté absolue.

L'instillation de ce collyre est suivie de contractions spasmodiques de la paupière inférieure, et au bout de cinq à dix minutes la pupille se contracte et la vision au loin diminue. Ce dernier phénomène est dû au spasme du muscle accommodateur qui se révèle par le rapprochement du *punctum remotissimum*. L'œil devient ainsi myope pour tout le temps que dure l'action du médicament, ce qui ne dépasse pas ordinairement de quatre à six heures.

Selon Donders, la fève de Calabar agit en excitant les cellules ganglionnaires des filets de la troisième paire existant dans l'œil, et qui concourent à la contraction de la pupille et au spasme du muscle ciliaire. L'action paralysante sur les fibres nerveuses du grand sympathique, sans être démontrée, me paraît aujourd'hui incontestable.

Profitant de cette propriété physiologique de la fève du Calabar qui a une action antagoniste de l'atropine, nous employons son alcaloïde dans les mydriases, dans les iritis chroniques alternativement avec l'atropine pour rompre plus facilement les synéchies ; souvent elle agit favorablement dans des amblyopies alcooliques, comme j'ai pu m'en convaincre nombre de fois. Enfin de Graefe a utilisé ce médicament pour faciliter l'iridectomie dans le glaucome, lorsque la pupille est fortement dilatée.

B. **Spasme morbide.** — Cette affection est rare et se rencontre quelquefois chez des personnes qui font de grands efforts d'accommodation pour voir les objets très-fins. De Graefe a observé ce spasme comme un symptôme réflexe de névralgies faciales et ophthalmiques. Je l'ai vu se produire dans l'ataxie locomotrice chez les personnes atteintes de myopie, mais qui n'avaient pas la moindre altération du côté de la papille du nerf optique. Il s'est présenté justement un fait de ce genre

(1) Soelberg Wells, *Medical Times*, 16 mai 1863.
(2) De Graefe, *Deutsche Klinik*, 1863, n° 29 ; et *Archiv f. Ophthalm.*, Bd. IX.
(3) Warlomont, *Annales d'oculist.*, septembre et octobre 1863.
(4) Navarro, *Étude sur la fève de Calabar*, thèse de Paris, 1869.

à l'Hôtel-Dieu dans le service du professeur Béhier, pendant qu'il était suppléé par le docteur Boll en 1874. Le malade en question était atteint d'un myosis tellement prononcé, qu'on pouvait à peine obtenir une dilatation légère avec de l'atropine, et la vision au loin était troublée par le spasme accommodatif.

En général dans le spasme accommodatif permanent les lunettes concaves corrigeaient cette myopie accidentelle, spasmodique.

Les signes les plus caractéristiques sont le myosis prononcé avec absence de contraction pupillaire, et la myopie survenue presque spontanément chez une personne qui jouissait toujours d'une longue et bonne vue. C'est une myopie acquise qui ordinairement n'a pas de longue durée; à l'examen ophthalmoscopique, nous ne trouvons pas de staphylôme postérieur propre aux myopies.

Le repos des yeux et l'instillation du collyre d'atropine suffisent pour faire cesser ce spasme.

Il faut avouer pourtant que le trouble qui résulte de ce spasme est très-peu prononcé, les malades voient très-bien de près, et sont un peu myopes de loin, ce qui ne les gêne nullement.

Bibliographie. — *Accommodation physiologique et pathologique :* Descartes, *L'homme de René Descartes.* Paris, 1664, p. 39 et 45. — Cramer, *Hel Accomodatievermogen der Oogen physiologisch Tægelicht.* Haarlem, 1853. — Helmholtz, *Optique physiologique*, traduite par Javal et Klein. Paris, 1867, p. 142. — Magni, *Dell' adattamento dell' occhio umano alla visione distinta* (*Cimento*, X, 12-22). — Follin, *Leçons sur l'exploration de l'œil.* Paris, 1863, p. 181. — Donders, *On the anomalies of accommodation and refraction of the eye*, translat. by W. D. Moore. London, 1864, p. 72, et 204, 572. — Giraud-Teulon, *Dioptrique physiologique et pathologique*, dans *Traité pratique des maladies de l'œil* de Mackensie, t. III, supplément de Warlomont et Testelin. Paris, 1865. — Polaillon, *Des milieux réfringents de l'œil.* Paris, 1866. — Perrin, *Ophthalmoscopie et optométrie.* Paris, 1870.

CHAPITRE III

TROUBLES DE RÉFRACTION.

Nous avons vu plus haut que l'œil emmétrope est celui qui, pendant le repos complet de son appareil accommodateur, réunit sur la rétine les rayons parallèles provenant d'objets infiniment éloignés. Ce n'est que dans cette condition que l'image est parfaitement nette.

Mais tous les yeux n'ont pas la même conformation, et des anomalies diverses de réfraction peuvent produire des cercles de diffusion sur la rétine, dont l'image sera confuse et la vue trouble.

Ces anomalies sont de trois sortes : 1° le foyer de l'appareil dioptrique peut se trouver en arrière de la rétine, ce qui constituera un œil hypermétrope; 2° ce même foyer peut être situé en avant de la couche des bâtonnets et des cônes, et constituer la myopie; la réfraction peut se présenter toute différente dans les deux méridiens de l'œil, et tandis que dans un des méridiens, par exemple le vertical, l'œil sera emmétrope, dans l'autre il sera hypermétrope. Cette anomalie donnera lieu à un dédoublement du foyer suivi d'une confusion de l'image rétinienne, et elle est appelée *astigmatisme.*

Examinons successivement chacune de ces trois anomalies de réfraction ou *amétropies*.

ARTICLE PREMIER

HYPERMÉTROPIE.

L'œil hypermétrope est celui dans lequel les rayons parallèles, venant de l'infini, se réunissent en un foyer φ (fig. 403) en arrière de la rétine. Ce défaut de réfraction



Fig. 403. Œil hypermétrope.

peut dépendre d'un raccourcissement du diamètre antéro-postérieur de l'œil, ce qui est le cas le plus fréquent, ou bien il peut être dû à une absence ou un aplatissement du cristallin.

L'œil hypermétrope ne peut ainsi voir les objets placés à de grandes distances qu'en se servant de l'accommodation. En fixant, par exemple, le caractère n° XX de l'échelle typographique placée à vingt pieds, le malade ne le verra que d'une manière confuse, ou bien il le distinguera en usant de son accommodation. Le degré de son hypermétropie sera donc défini par la somme d'accommodation qu'il aura usée à cet effet; mais comme l'effort accommodatif peut être remplacé par un verre convexe convenable, nous pouvons, à l'aide de ce même verre convexe, définir le degré d'hypermétropie.

En supposant qu'un œil hypermétrope voit bien au loin au moyen d'un verre convexe 20, 10 ou 6, nous disons que le degré d'hypermétropie est 1/20, 1/10, 1/6.

Diverses subdivisions et classifications ont été adoptées pour l'hypermétropie; mais, au point de vue pratique, il nous suffit de signaler deux variétés : *hypermétropie latente* (*Hl*) et *hypermétropie manifeste* (*Hm*).

A. **Hypermétropie latente.** — Cette variété de défaut de réfraction peut rester pendant longtemps sans amener le moindre trouble dans la vue; la vision au loin aussi bien que celle de près se fait dans ce cas au moyen du muscle accommodateur, qui, en augmentant la courbure du cristallin, ramène le foyer principal sur la rétine. Mais si l'on paralyse le muscle ciliaire à l'aide de l'atropine, on constate immédiatement un trouble de la vue, qui ne peut être corrigé, pour les objets éloignés, qu'au moyen d'un verre convexe 48, 36, 24, ou un autre numéro quelconque. Une pareille épreuve démontrerait d'une manière incontestable qu'on a affaire à une hypermétropie masquée par l'accommodation. C'est cette variété d'hypermétropie que nous appelons *latente*. Elle se rencontre, à partir de vingt-

cinq à quarante-huit ans, où le cristallin devient plus dense et le muscle éprouve des difficultés à ramener le foyer sur la rétine.

B. **Hypermétropie manifeste.** — Lorsqu'un œil hypermétrope est arrivé à un âge où le cristallin a perdu une grande partie de son élasticité et que le muscle ciliaire ne peut plus changer sa courbure, l'hypermétropie devient alors apparente, manifeste. Certains degrés d'hypermétropie forte sont manifestes dès la jeunesse; dans ces yeux l'accommodation est incapable de corriger le vice de réfraction. La même chose a lieu avec les yeux qui n'ont point de cristallin, par suite d'opération de la cataracte ou par état congénital (aphakie). L'hypermétropie, dans ce dernier cas, est manifeste et absolue.

Les yeux atteints de l'hypermétropie absolue ne peuvent pas voir distinctement sans lunettes, tandis que, dans une hypermétropie manifeste et non absolue, la vue peut s'exercer jusqu'à un certain degré, mais la fatigue survient au bout de quelque temps et ne permet point de continuer le travail.

Symptomatologie d'hypermétropie en général. — 1. L'œil hypermétrope appparaît ordinairement d'un petit volume; il est aplati en avant et saillant vers l'équateur. La chambre antérieure paraît présenter des dimensions plus petites que d'habitude.

2. Les yeux hypermétropes sont légèrement déviés en dehors, ce qui s'explique par la disposition anormale de la tache jaune. Selon la remarque judicieuse de Donders, l'axe visuel qui aboutit à cette même tache jaune passe en dedans du centre de la cornée, l'œil par conséquent paraît être tourné relativement plus en dehors qu'à l'état normal, et il y a tendance à la divergence.

3. Sous l'influence de la déviation des yeux en dehors, la fatigue se déclare très-facilement pendant tout travail qui exige une application prolongée et assidue, et cette fatigue est appelée *asthénopie*.

4. Un des plus sûrs moyens de reconnaître l'hypermétropie est incontestablement l'épreuve faite au moyen des verres convexes pour la vision au loin. Un œil hypermétrope qui voit assez clairement les objets éloignés les verra beaucoup plus distinctement lorsqu'on placera devant lui un verre convexe convenable. Un œil emmétrope, au contraire, voit beaucoup plus nettement sans lunettes convexes.

5. Dans le haut degré d'hypermétropie, l'acuité visuelle est souvent diminuée, et, malgré les verres convexes les plus forts, les malades n'arrivent point à lire les caractères n° 1 de l'échelle typographique.

Mais avant de se prononcer sur l'affaiblissement de l'acuité visuelle, on doit examiner les yeux au point de vue de l'astigmatisme qui est souvent la cause de faiblesse de la vue.

6. L'examen ophthalmoscopique nous donne aussi des renseignements utiles; par le simple éclairage du réflecteur et en s'approchant très-près de la pupille, on peut voir très-nettement la papille du nerf optique ainsi que les vaisseaux rétiniens. Dans l'œil emmétrope ou myope cet éclairage ne donne qu'une image confuse, excepté les myopies très-fortes, où l'on peut voir l'image renversée de la rétine, mais en se plaçant à 10 ou 15 centimètres de l'œil observé.

7. L'hypermétropie est presque toujours congénitale. A un âge très-avancé des yeux emmétropes, on voit quelquefois se déclarer un léger degré d'hypermétropie (Donders).

Détermination du degré d'hypermétropie à l'aide de l'ophthalmoscope. — Pour déterminer le degré d'hypermétropie il faut examiner trois conditions : ou bien l'œil de l'examinateur est myope, ou hypermétrope ou emmétrope.

L'œil de l'examinateur est myope ou il ne relâche pas son accommodation pendant l'examen, et alors restant constamment contracté, il est presque comme myope.

Dans ce cas, pour voir l'image droite d'un emmétrope, il se servira d'un verre concave plus ou moins fort; dans l'œil hypermétrope, au contraire, il voit l'image sans verre concave.

Pour définir le degré d'hypermétropie, l'examinateur devra essayer de voir le fond de l'œil à travers les différents verres convexes. Mais à mesure qu'il augmente le verre convexe, l'image rétinienne devient confuse. Le numéro le plus fort qui perçoit encore l'image droite de la rétine indiquera le degré d'hypermétropie absolue.

Si l'œil observateur est hypermétrope, il devra d'abord définir le degré de son hypermétropie et le déduire du degré d'hypermétropie qu'il aura trouvé dans l'œil observé.

L'ophthalmoscope d'Obdham contient une série de verres convexes adaptés derrière le réflecteur. Celui qui permet de voir l'image droite moins distinctement qu'à l'œil nu est justement le verre qui indique le degré d'hypermétropie.

Traitement. — Le traitement de l'hypermétropie est très-simple : il consiste en un choix de lunettes convexes convenables, qui permettent au malade de voir au loin et de près.

Dans l'hypermétropie latente, on ne doit prescrire des lunettes que lorsque les yeux commencent à se fatiguer, ce qui n'arrive qu'avec l'âge et à une certaine période de la vie. On cherchera à neutraliser complétement le vice de réfraction en choisissant un verre convexe au moyen duquel le malade verra distinctement les caractères XX à vingt pas et X à dix pas, et ainsi de suite.

Ces lunettes, qui ont rendu la vision nette au loin, conviendront pour le travail si l'individu est jeune, et l'accommodation seule suffira pour ramener l'image sur la rétine.

Dans l'hypermétropie absolue, l'accommodation est impuissante à rendre la vision nette des objets rapprochés, et il ne suffit pas alors de choisir un verre convexe qui permette de voir les objets éloignés ; un verre plus fort est indispensable pour la vision de près. On sait depuis longtemps que dans un œil privé de cristallin, on est forcé d'employer deux sortes de lunettes, un verre n° 6 pour la vision à distance, et le n° 2 1/2 biconvexe, c'est-à-dire deux fois plus fort, pour la lecture, l'écriture, etc. J'ai remarqué, pour ma part, que dans l'hypermétropie forte et absolue, la même règle doit être suivie, et que si pour la vue au loin on a besoin d'un verre, supposons n°s 10 ou 12 convexes, ce sont les numéros deux fois plus forts, n°s 5 ou 6 convexes, qui seront prescrits pour le travail.

Ajoutons pourtant que les hypermétropes ont rarement besoin de lunettes pour la vision au loin, et, à part de forts degrés de ce défaut, ils voient assez bien de leurs propres yeux.

Comment peut-on reconnaître l'aphakie? — L'absence du cristallin peut être

révélée de deux façons : au moyen des verres biconvexes 2 1/2 et 5, et par l'examen catoptrique.

L'œil privé du cristallin doit en effet lire à la distance moyenne de 6 à 8 pouces les caractères ordinaires typographiques à l'aide d'un verre convexe n° 2 1/2, comme cela a lieu chez les personnes opérées de cataracte. Au loin, il doit voir avec le verre n° 5 biconvexe.

L'examen catoptrique doit faire apparaître trois images de Purkinje, si le cristallin existe; dans le cas contraire, on ne trouvera qu'un seul reflet de la cornée, et les deux autres feront complétement défaut.

ARTICLE II

MYOPIE.

La myopie est une anomalie de réfraction dans laquelle les rayons parallèles venant des objets éloignés se réunissent en avant de la rétine, en φ (fig. 404). L'œil ne peut donc voir au loin que d'une manière confuse, la rétine ne recevant



Fig. 404. — Œil myope.

que des cercles de diffusion. Mais à mesure que l'objet se rapproche de œil, le fond de ce dernier tend à s'éloigner de l'autre côté du cristallin, et au moment où l'objet va se trouver très-rapproché, le foyer, en reculant de plus en plus, trouvera la rétine, et l'œil verra distinctement l'objet.

En général, l'œil myope voit distinctement les objets rapprochés, tandis qu'il les voit d'une manière confuse à une grande distance. Cet état est, comme on voit, diamétralement opposé à l'hypermétropie.

Symptomatologie. — 1. *Aspect extérieur de l'œil.* — L'œil myope présente un aspect tout particulier qui le fait distinguer de l'emmétrope; la chambre antérieure est généralement plus grande, et la pupille est fortement dilatée et peu mobile. L'œil est dur au toucher, et, dans un degré plus prononcé de myopie, il paraît volumineux et très-saillant; au dehors, ses mouvements latéraux sont limités.

2. *Insuffisance des muscles droits internes.* — La position de l'axe visuel chez le myope en dedans de l'axe optique le prédispose forcément au strabisme divergent et au relâchement du muscle droit interne. Pour ramener en effet les axes optiques à la convergence, il s'opère un grand travail musculaire dans le droit interne. D'autre part, les distances de la vision nette étant ici plus rapprochées que

dans l'emmétropie, la convergence ne peut pas se maintenir longtemps, et le muscle interne se relâche.

On reconnaît l'insuffisance du droit interne par les signes suivants : On fait regarder au malade le doigt que l'on tient à 15 ou 20 centimètres, puis on cache un de ses yeux avec la main; dans le cas d'insuffisance du droit interne, l'œil masqué restera dévié en dehors et fera un mouvement brusque en dedans au moment où on le découvrira. Ce mouvement de l'œil, pour ainsi dire instinctif, indique l'insuffisance du droit interne, observée chez tous les myopes. Il peut constituer un symptôme morbide lorsqu'il sera plus prononcé.

3. *Troubles de la vue au loin.* — Comme nous l'avons exposé plus haut, les myopes ne voient les objets éloignés que d'une manière vague et confuse. Plus la myopie est faible, moins le malade s'aperçoit de cette infirmité, qui est le plus souvent congénitale. Mais en revanche la vision pour les objets rapprochés est très-nette et s'exerce sans aucun effort d'accommodation. Ayant en outre nécessité de rapprocher les objets pour les voir, les myopes acquièrent un avantage de voir les objets fins avec facilité et sans aucune fatigue. Ils lisent volontiers les très-fines impressions ; leur écriture est souvent tellement fine qu'on a de la peine à la déchiffrer.

L'acuité visuelle ne diffère nullement de celle de l'œil emmehope, mais comme les myopes sont prédisposés à des altérations des membranes internes, il s'ensuit un affaiblissement de la vision avec l'âge, surtout dans une myopie forte.

Les myopes distingnent facilement dans un demi-jour qu'ils préfèrent même à une trop grande lumière. Cela dépend évidemment de la largeur de la pupille, qui laisse passer une grande quantité de rayons lumineux, et le rapprochement des objets qui sont par cela même mieux distincts.

4. *Amélioration de la vue avec des verres concaves.* — L'usage des verres concaves nous donne le moyen le plus sûr de reconnaître la myopie. Et, en effet, à l'aide de l'un de ces verres la vision à distance devient plus nette. Mais, comme dit justement Donders, tous les verres concaves ne produisent pas le même effet ; et tandis que dans une myopie faible les numéros élevés rendent la vue plus trouble, dans la myopie forte des verres concaves très-faibles n'éclaircissent nullement la vision.

Nous dirons bientôt de quelle façon on devra procéder pour choisir les lunettes qui conviennent le mieux ; ici nous nous contenterons de déclarer que plus le malade rapproche le livre pour lire, plus le verre concave qu'on essaye doit être fort.

5. L'*examen ophthalmoscopique* donne des renseignements très-positifs de la myopie. Par le simple éclairage du réflecteur on voit l'image renversée du fond d'un œil fortement myope. Dans toutes les myopies en général on constate que pendant le mouvement de l'œil les vaisseaux et toute l'image rétinienne suivent la même direction, ce qui est tout à fait opposé à ce qu'on observe dans l'œil emmétrope et hypermétrope.

En examinant l'image renversée, on constate un staphylôme postérieur sur le côté interne de la papille, qui, comme on sait, est le signe caractéristique et le plus important de la myopie.

6. *Clignement et rapprochement des paupières.* — Les myopes ont l'habitude

de rapprocher les paupières en regardant au loin, ce qui rend leur vue plus distincte. Cela tient évidemment à ce que tout œil peut distinguer avec plus de facilité les objets situés au delà du *punctum remotum* à travers une petite ouverture. Les paupières rapprochées ne laissent passer qu'une petite partie des rayons lumineux qui arrivent à la rétine sans produire des cercles de diffusion.

7. *La force d'accommodation est normale.* — L'œil myope conserve toute la force normale d'accommodation, mais comme le *punctum remotum* est souvent très-rapproché (8 à 10 centimètres), il s'ensuit que le parcours d'accommodation est très-restreint, même si le *punctum proximum* se rapproche jusqu'à une distance de 5 centimètres.

8. *La myopie est progressive.* — Le plus souvent la myopie a une marche progressivement croissante, et cette progression est d'autant plus marquée et rapide, que la myopie est plus forte ; on la remarque surtout entre quinze et vingt-cinq ans : ce n'est qu'exceptionnellement qu'elle reste stationnaire.

Le préjugé ancien, que la myopie diminue avec l'âge, est complétement erroné, il provenait de ce qu'on avait vu les yeux très-faiblement myopes devenir presbytes avec l'âge, sans que pour cela leur myopie ait été tant soit peu diminuée. Leur *punctum proximum* s'était éloigné pendant que le *punctum remotum* restait toujours à la même distance.

Différents degrés de myopie. — Au point de vue pratique, nous avons cru utile de diviser la myopie en quatre degrés : A, myopie à distance, B, myopie moyenne, C, myopie forte, et D, myopie extrêmement forte ou hypermyopie.

A. **Myopie à distance.** —On appelle de ce nom une variété de myopie légère, dans laquelle la distance moyenne de la vision distincte est celle de l'œil emmétrope, de 25 à 26 centimètres, et dont le *punctum remotum* se trouve à une distance de 10, 15 ou 20 mètres. C'est un degré tellement faible de myopie, qu'il y a un grand nombre d'individus qui ne s'en doutent point, et on ne la reconnaît qu'avec l'ophthalmoscope ou en essayant des lunettes concaves.

Dans cette myopie, l'amplitude d'accommodation est relativement très-grande, et les individus peuvent lire en tenant le livre très-rapproché aussi bien qu'éloigné à 25, 30 ou 35 centimètres. Avec l'âge l'accommodation faiblit, le cristallin perd beaucoup de son élasticité, et le *punctum proximum* s'éloigne, ce qui donne lieu à la presbytie. C'est ainsi qu'on a à la fois myopie à distance qui est corrigée par des verres concaves, et presbytie pour les objets fins et rapprochés, qui n'est améliorée qu'au moyen de verres convexes. La myopie à distance est, le plus souvent stationnaire.

B. **Myopie moyenne.** — Ce degré de myopie est le plus fréquent de tous, on le reconnaît par la distance du *punctum remotum*, égale à 15 ou 16 centimètres. Les objets les plus fins, placés à cette distance, peuvent être reconnus avec facilité, mais à 2 ou 3 millimètres au delà ils ne peuvent plus être vus que d'une manière confuse. Ces yeux ont rarement besoin de lunettes pour le travail, la lecture, l'écriture, etc., mais ils sont forcés de les porter pour regarder au loin.

C. **Myopie forte.** — Toutes les fois qu'un individu est forcé pour lire de rapprocher le livre à 10 centimètres et même plus, on peut conclure que sa myopie est forte, et qu'elle ne peut être neutralisée qu'à l'aide des verres concaves au-dessus de — 1/5.

D. **Myopie extrême.** — Si le *punctum remotum* se rapproche de l'œil à 4 ou 5 centimètres, et que le malade est forcé presque de toucher le livre avec le bout du nez pour pouvoir le lire, on a alors un degré extrême de myopie. C'est dans ces forts degrés que l'acuité diminue, d'après Donders, bien plus rapidement avec l'âge que dans l'emmétropie. Cela tient, dit-il, à ce que l'œil ayant été distendu ainsi que la rétine, cette dernière comprend dans un espace déterminé moins d'éléments de perception que dans d'autres yeux. La myopie extrême rend les individus impropres à toute occupation sérieuse, c'est pourquoi les conseils de révision les exemptent du service militaire.

Complications. — Une myopie ne constitue pas à elle seule de maladie, mais ces yeux sont prédisposés plus que les autres à des complications de différentes natures, pour lesquelles les malades viennent nous consulter. Ces symptômes morbides sont les suivants :

1. *Fatigue des yeux* (asthénopie). — Elle est caractérisée par les symptômes suivants : le soir, en travaillant, les yeux deviennent rouges, fatigués, sensibles au toucher ; les paupières s'alourdissent, les malades se plaignent d'une sensation de tension dans les yeux, la grande clarté devient insupportable. Tantôt ils éprouvent des élancements et des picotements dans les coins des yeux, se terminant par un larmoiement.

Ce symptôme morbide peut être dû à plusieurs causes qu'il est utile de signaler. Voici ces causes :

a. L'*insuffisance des muscles droits internes*, à la suite de laquelle la convergence nécessaire à la vision binoculaire devient impossible, et il y a tendance à la déviation d'un œil en dehors et à la diplopie. Nous avons vu plus haut que cette insuffisance existe chez tous les myopes, mais elle ne devient morbide que dans des degrés très-prononcés ; il en résulte alors une fatigue.

Pour préciser avec certitude s'il y a réellement de l'asthénopie musculaire, on peut se servir du moyen suivant : on place devant l'un des yeux du malade, par exemple devant son œil droit, le prisme de 15 degrés, la base tournée en haut, et on lui fait fixer des deux yeux une ligne verticale ayant un point noir au milieu et qui se trouve à une distance de 15 centimètres (fig. 405). Le malade verra deux points, et si l'un et l'autre se trouvent sur la même ligne, nous pouvons conclure que les fonctions des muscles sont régulières ; lorsqu'au contraire les deux points ne sont pas superposés, mais écartés l'un de l'autre, on peut conclure qu'il s'agit d'une insuffisance musculaire ; le point inférieur sera dans ce cas à gauche, et les images croisées.

Fig. 405. — Figure pour reconnaître l'asthénopie.

b. *L'asymétrie dans les deux méridiens* principaux de l'œil qui constitue un vice de réfraction appelé *astigmatisme*. Nous dirons plus tard comment il faudra la reconnaître ; pour le moment, il suffit de dire que bon nombre des myopes qui accusent une fatigue des yeux ont ce défaut de réfraction.

c. *Rétrécissement ou obstruction des voies lacrymales.* — Ces altérations peu-

vent produire les mêmes phénomènes de fatigue des yeux que ceux de l'asthénopie musculaire, comme nous l'avons démontré en parlant de la conjonctivite lacrymale.

2. *Mouches volantes.* — Elles peuvent être physiologiques ou pathologiques. Les premières sont souvent très-pénibles, et peuvent même être pour les malades la cause d'hypochondrie, comme j'ai eu l'occasion de l'observer sur un individu avec le docteur Martin Damourette.

Les mouches volantes pathologiques se rencontrent très-souvent chez les myopes, et elles sont le plus souvent consécutives aux hémorrhagies se faisant jour dans le corps vitré, comme cela avait été indiqué par de Graefe. On les apercevra sous forme de taches noires qui flottent dans le corps vitré.

3. *Affaiblissement progressif de la vision centrale.* — Il se présente chez les myopes sous une forme toute particulière; les objets leur paraissent troubles et les contours déformés, les lettres sont brisées, les lignes droites forment des zigzags. La vision centrale diminue progressivement et rend tout travail d'application impossible malgré la conservation intégrale du champ périphérique. Ces symptômes indiquent d'une manière certaine l'existence d'une atrophie choroïdienne située dans la *macula*, et on la rencontre plus particulièrement chez les myopes.

L'atrophie choroïdienne peut se déclarer d'une manière spontanée dans la *macula*, mais il arrive bien souvent qu'elle se déclare d'abord au voisinage de la papille, ou une autre partie quelconque de la choroïde, puis elle s'avance progressivement jusqu'à la tache jaune.

4. *La myopie devient progressive.* — On l'observe surtout entre quinze et trente ans, et elle est due au développement de l'œil ainsi qu'aux atrophies choroïdiennes qui se déclarent dans l'hémisphère postérieur du globe.

Cette progression peut devenir très-rapide, de sorte que dans l'espace de quelques mois ou de quelques semaines le malade changera successivement plusieurs numéros de verres. Si cela avait lieu, on devra chercher s'il n'y a pas des signes propres à l'affection glaucomateuse.

5. *Perte subite de la vue dans un œil.* — Elle survient spontanément, sans aucun signe précurseur, et dépend d'un décollement de la rétine.

Étiologie et pathogénie. — Il est pour moi un fait avéré, que la myopie es dans l'immense majorité des cas congénitale et héréditaire. La prédisposition congénitale se rapporte à un plus ou moins grand amincissement de la coque oculaire, qui peut céder sous la pression des muscles externes de l'œil et donner lieu à un allongement du diamètre antéro-postérieur du globe oculaire. Nous pensons, avec le docteur Miard (1), que la myopie type ne s'acquiert pas isolément et de toutes pièces, dès que l'œil est physiologiquement construit comme œil emmétrope. Mais l'amincissement de la sclérotique et les contractions exagérées des muscles droits, surtout dans les myopies fortes, peuvent prédisposer d'une manière puissante à son développement et à sa progression plus ou moins rapide.

Traitement. — Les indications pour le traitement de la myopie sont variées, selon que l'on a affaire à une myopie simple ou compliquée des altérations que nous avons développées plus haut.

(1) Miard, *Des troubles fonctionnels et organiques de l'amétropie et de la myopie.* Paris, 1873.

1. Dans la myopie simple, on doit s'occuper du choix des lunettes concaves qui allongent le foyer et le portent sur la rétine, comme on peut en juger par cette figure (fig. 406). Mais tous les myopes n'ont pas besoin de lunettes pour le travail; d'autre part, les malades eux-mêmes, redoutant l'usage des verres concaves, refusent de les porter, par cette simple raison qu'ils voient aussi bien et même mieux sans lunettes. Il reste donc à nous prononcer s'il y a réellement avantage à travailler avec des lunettes et quel est le numéro de verre qui doit être prescrit. Nous examinerons successivement les quatre degrés de myopie.

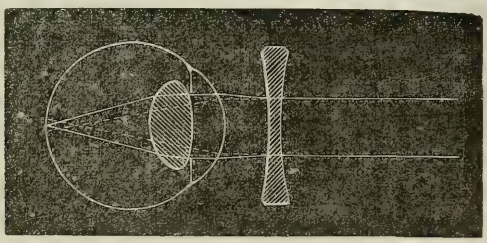

Fig. 406. — Correction de la myopie au moyen d'un verre concave.

A. *Myopie à distance, choix des lunettes.* — Ici la myopie n'existe point pour les objets rapprochés, les malades tiennent le livre en lisant comme les emmétropes, à 25 centimètres et au delà. Les lunettes pour le travail ne sont donc point nécessaires. Avec l'âge la presbytie se déclare, et quoiqu'elle n'atteigne pas le même degré que dans l'emmétropie, on a pourtant besoin des verres convexes n°s 48, 30 ou 20 pour le travail (ce qui est représenté par + 1/48, + 1/30, + 1/20).

Pour la vision à distance, on peut se servir depuis le n° 36 concave jusqu'au n° 15, mais l'expérience m'a démontré que le plus grand nombre des myopies à distance ont besoin de l'un de ces trois numéros : 16, 18, 20, qui peuvent être représentés ainsi : — 1/16, — 1/18, — 1/20.

Cette myopie n'est généralement pas progressive, et les lunettes une fois choisies peuvent servir pendant des années.

B. *Myopie moyenne, choix des lunettes.* — La vision de près se faisant dans ce degré de myopie à la distance de 16 centimètres, rarement on a besoin de lunettes pour la lecture ou l'écriture. Pour la vision au loin, le plus souvent un de ces trois numéros suffit : 8, 10 ou 12 concaves, soit — 1/8, — 1/10, — 1/12. Un des numéros au-dessous ou au-dessus peut convenir aussi; c'est ce qu'on doit vérifier.

Dans certaines occupations pourtant, les myopes de ce degré ont besoin de lunettes concaves; c'est ainsi que les personnes qui font de la musique, les contrôleurs qui sont obligés de regarder successivement et vérifier les chiffres dans différents livres, les mécaniciens ajusteurs, etc., etc., se servent tous des lunettes dont les verres sont deux fois plus faibles que ceux qui leur font voir au loin. C'est ainsi que dans la myopie — 1/8, on prescrirait le verre — 1/2, — 1/16 pour le travail. Donders conseille de choisir un verre à l'aide duquel le *punctum remotum* soit porté à 45 ou 50 centimètres.

Avec l'âge, la myopie augmente et l'on est obligé de prendre des numéros de plus en plus forts.

C. *Myopie forte, choix des lunettes.* — Lorsque le point le plus éloigné de la vision distincte *r* est à 10 centimètres, nous avons une myopie forte. Dans ces conditions, il est difficile de neutraliser complétement le défaut de réfraction, mais on essayera un des trois verres suivants, 4, 5 ou 6, ou les verres intermédiaires, et il suffit ordinairement que *r* soit reporté à l'aide de ces lunettes à 30 ou 35 centimètres.

Pour le travail, l'usage des lunettes est ici indispensable, et c'est même un des moyens de prévenir le progrès rapide de la myopie. On doit essayer d'abord les verres deux fois plus faibles que ceux dont le malade se sert pour la vue au loin; ainsi pour la myopie — 1/5, on essayera le verre n° 10 ou 8 concave; pour la myopie — 1/6, on prendra le n° 12 ou 10 et ainsi de suite. Il faut savoir cependant que plus la myopie est forte, moins il y a de différence entre les lunettes qui servent pour la distance et celles pour le travail.

En choisissant ces lunettes, on doit prendre beaucoup de précautions; il faut que les objets ne soient pas diminués et que la convergence des deux yeux puisse être aussi complète que possible. Ce résultat ne peut être obtenu que lorsque le malade distingue l'objet à une plus grande distance. En général, on doit défendre à ces myopes les travaux minutieux.

D. *Choix des lunettes dans la myopie extrême.* — Ce degré de myopie qui se traduit par la nécessité de tenir le livre à la distance de 4 à 5 centimètres, exige les numéros les plus forts de la série des verres concaves; ce sont notamment les lunettes comprises entre 1 et 3. Dans ce degré de myopie, les deux yeux ne peuvent converger simultanément, et il y a toujours une insuffisance du droit interne amenant un strabisme divergent absolu. Pourtant malgré l'insuffisance musculaire, il n'y a point d'asthénopie, puisqu'il n'y a jamais qu'un seul œil qui travaille.

Ici l'usage des lunettes est indispensable pour le travail, et ordinairement on se sert d'un numéro ou d'un demi-numéro au-dessous de celui qui est employé pour la vision de loin. Mais pour éviter la fatigue musculaire qui pourrait se déclarer pendant le travail avec ces lunettes, on pourrait *décentrer* les verres concaves en les écartant fortement en dehors. Les rayons lumineux passeront forcément par la partie latérale du verre, agissant par cela même comme un prisme.

2. La seconde indication à remplir chez un myope, c'est celle de combattre les complications qui surviennent à différentes périodes de l'affection. Nous avons parlé, dans l'article du staphylôme postérieur, comment il fallait combattre la majeure partie des symptômes morbides; il ne nous reste qu'à ajouter quelques mots sur le traitement de l'insuffisance musculaire.

Nous venons d'examiner comment les verres prismatiques peuvent aider à la correction d'asthénopie. Supposons qu'il s'agisse de la myopie 1/6 dont l'insuffisance à 5 pouces est de 10 degrés, et à 10 pouces de 5 degrés. La myopie pourra être corrigée pour 10 pouces avec un verre concave résultant de la combinaison suivante : 1/5 — 1/10 = 1/10. Donc, c'est avec le verre 1/10 concave qu'on corrigera la myopie; mais comme le verre est trop faible pour neutraliser l'asthénopie, on ajoutera à un œil le verre prismatique de 2 degrés, et à l'autre de 3 degrés, la

base en dedans. Si ce moyen ne réussit pas, on devra alors avoir recours à la ténotomie du droit externe, antagoniste du muscle droit interne affaibli.

Cette opération ne peut être pratiquée avec succès qu'après qu'on aura examiné avec grand soin la force du muscle droit externe. On s'en assure de la manière suivante : Les yeux étant armés de lunettes, on fait fixer au malade une bougie placée à huit ou dix pieds, et pendant ce temps on essaye des prismes très-forts, la base tournée en dedans, jusqu'à ce qu'on trouve celui qui permet la vision simple. La correction de la diplopie sera due à la contraction du muscle droit externe. Le plus fort prisme avec lequel on puisse voir simple donne la mesure de la divergence qu'on pourra faire disparaître par la ténotomie du droit externe.

Cette opération peut aussi ralentir ou arrêter même la marche progressive de la myopie, comme cela avait été démontré en premier lieu par Bonnet (de Lyon), J. Guérin (1) et de Graefe, et dont j'ai pu vérifier à plusieurs reprises l'exactitude.

ARTICLE III

ASTIGMATISME.

On sait qu'un faisceau de rayons partant d'un point lumineux quelconque se réunit après avoir traversé une lentille sphérique en un seul et unique point, qui est appelé *homocentrique*. Dans un œil schématique, œil normal type, le foyer des rayons lumineux est aussi homocentrique.

Mais tous les systèmes sphériques n'ont pas la même faculté de concentrer les rayons en un seul foyer, et cette déviation de l'homocentricité est connue en physique sous le nom d'*aberration de lumière*.

Il y a trois sortes d'*aberrations* de lumière : *aberration chromatique*, *aberration de sphéricité* et *aberration des méridiens*.

L'aberration chromatique tient à une réfrangibilité différente des couleurs qui composent la lumière solaire. Ces rayons, en effet, en se décomposant dans une lentille en sept couleurs principales, forment leurs foyers à des distances différentes. Le foyer des rayons violets est plus court, tandis que celui des rayons rouges est relativement plus distant et plus éloigné de la lentille.

L'aberration de sphéricité dépend de la différence de réfraction des rayons passant par le centre et par la périphérie de la lentille. Les premiers forment leur foyer en un point défini, pendant que les rayons marginaux se réunissent plus près de la lentille, et la lumière forme ainsi un foyer diffus, ce qui constitue l'*aberration de sphéricité*.

L'*aberration* de lumière par rapport aux méridiens aura lieu lorsqu'il y aura une inégale puissance réfringente dans les méridiens principaux d'un même système sphérique. Ce vice de conformation se rencontre dans les yeux amétropes, et il porte le nom d'*astigmatisme*.

Il a été découvert en 1800 par Th. Young sur un de ses propres yeux. Airy indiqua le premier l'usage des verres cylindriques pour corriger le défaut de vision.

(1) J. Guérin, *Ann. d'oculist.*, t. V, p. 31.



Fig. 407. — Échelle pour reconnaître l'astigmatisme.

D'autres savants de différents pays définissaient à leur tour le degré d'asymétrie de leurs yeux; mais ces faits restèrent isolés jusqu'à ce que Donders publia, en 1862, son remarquable travail : *Astigmatism en cylindrische Glazen*, qui fut traduit immédiatement en allemand et en français, et vulgarisa la connaissance sur cette anomalie. Ce qui est digne de remarque, c'est qu'en 1852 Goulier, professeur à l'École d'application de Metz, envoya à l'Académie des sciences un pli cacheté, ouvert et publié en 1865, d'où il résulte qu'il a pu au moyen des verres cylindriques rendre la netteté de la vue à un grand nombre de personnes. Les remarques faites par Goulier en 1852 sur cette anomalie sont parfaitement justes.

La réfraction de l'œil peut être en général représentée exactement par deux méridiens principaux qui se croisent à angle droit, et lorsque la réfraction de ces deux méridiens n'est pas d'égale force, les rayons lumineux ne pourront faire foyer qu'à des distances différentes, ce qui constituera l'*astigmatisme régulier*. Mais il peut arriver que la courbure varie dans les différents secteurs d'un même méridien, et alors l'*astigmatisme prend* le nom d'*irrégulier*.

A. **Astigmatisme régulier.** — Lorsque la différence entre la réfraction de deux méridiens est minime, la vue n'en est point troublée, et nous considérons cet état comme *astigmatisme normal;* il existe dans l'immense majorité des yeux emmétropes.

L'astigmatisme est au contraire pathologique lorsque la vue devient plus ou moins troublee. On s'aperçoit facilement de ce défaut de la vue en cherchant à définir les distances exactes auxquelles on distingue nettement les lignes verticales et horizontales reproduites sur le tableau ci-contre (fig. 407). La plupart des yeux voient nettement les lignes horizontales à une distance plus rapprochée que les lignes verticales, ce qui dépend de ce qu'un méridien est légèrement myope et l'autre emmétrope.

On peut comprendre mieux cette anomalie en examinant attentivement la figure ci-jointe :

Représentons-nous les milieux réfringents d'un œil sous la forme d'un *ellipsoïde* (fig. 408), dont le grand diamètre est la ligne AB, et le petit CD. Si la lumière



Fig. 408. — Schéma représentant la direction des rayons lumineux dans un ellipsoïde.

n'arrive sur cet ellipsoïde que le long de la ligne AB, l'image de cette lumière se fera à une grande distance, par exemple en *o'*. En faisant passer de la même façon les rayons dans la ligne horizontale CD, nous aurons un foyer plus court EF en *o*. En supposant que la rétine se trouve en *o* et qu'une partie des rayons se réunissent derrière l'œil en *o'*, nous aurons alors un astigmatisme simple hypermétro-

pique. Le contraire aura lieu si la rétine passe par o', une partie des rayons se réunissant en o, au devant de la rétine, formera un astigmatisme *simple myopique*. La rétine peut se trouver, entre les deux foyers en ee', et une partie des rayons se réunira au devant et l'autre en arrière d'elle; cela constituera, d'après Donders, un *astigmatisme mixte*. Enfin, la rétine peut se trouver entre l'ellipsoïde et le premier foyer EF, ou plus loin que le second foyer ff'; dans le premier cas, il y aura hypermétropie avec astigmatisme; dans le second, myopie avec astigmatisme, et ces deux formes sont rangées par Donders dans la catégorie d'*astigmatismes mixtes*.

Symptomatologie. — 1. *Trouble de la vue.* — Comme tous les objets qui nous entourent, de même que les caractères d'imprimerie et tout ce que nous fixons de près ou de loin, se composent de lignes verticales et horizontales diversement combinées, on comprend que nous ne pourrons distinguer aucun de ces objets que d'une manière confuse, puisqu'une partie des lignes qui les composent, horizontales ou verticales, projettent sur la rétine des images diffuses. Dans un léger degré d'astigmatisme le trouble est à peine marqué, tandis qu'il est excessivement accusé dans le degré plus prononcé et peut constituer une amblyopie.

Ce trouble de la vue est ordinairement amélioré au moyen des verres sphériques convexes ou concaves, mais jamais complétement, de sorte qu'avec aucun de ces verres ils n'arrivent pas à lire les caractères n° 1 de l'échelle typographique, à moins de cas d'astigmatisme normal.

2. Les astigmates clignent comme les myopes, et cherchent à lire en tenant les paupières rapprochées. On ne confondra pas pourtant la myopie avec l'astigmatisme, par cette seule raison que les myopes ne clignent que lorsqu'ils veulent voir au loin, pendant que les astigmates clignent en regardant plutôt de près. Cette habitude de rapprocher les paupières s'explique facilement, l'œil astigmatique ne peut voir distinctement que les rayons pénétrant dans la direction d'un méridien, et en rapprochant les paupières on écarte tous les autres qui pourraient se rendre dans la direction d'un autre méridien. La *fente sténopéique* de Donders remplit à merveille ce rôle; elle permet, en outre, de préciser la direction du méridien astigmatique que l'on doit corriger.

3. Pour reconnaître les objets très-fins, les astigmates les rapprochent très-près et on les prend à cause de cela pour des myopes. En même temps ils penchent souvent la tête d'un côté, et si cette habitude date depuis l'enfance, ils peuvent avoir un défaut de développement d'une moitié de la face, comme il m'a été permis de l'observer dans deux cas.

4. Dans un degré plus prononcé d'astigmatisme, Giraud-Teulon et Hasner ont signalé des phénomènes d'achromatisme et des cercles colorés autour des objets fixés par les malades.

5. Lorsqu'on place à contre-jour un carton dans lequel on aura fait une ouverture ronde, on voit ce trou changer de forme selon qu'on l'approche ou l'éloigne de l'œil; il prendra successivement les différentes formes ci-dessus indiquées 1, 2, 3, 4, 5, 6 et 7, selon la distance à laquelle on le regarde (fig. 409); les lignes verticales et horizontales indiquent les rapports entre les deux diamètres de ce trou.

6. Avec l'ophthalmoscope on peut quelquefois constater la présence de l'astig-

matisme. La papille ronde paraîtra ovale et son grand diamètre sera placé horizontalement. Quelquefois la papille paraît à l'image renversée allongée dans un sens, tandis qu'à l'image droite elle s'allonge en sens contraire. Lorsqu'on examine la rétine à l'image droite, on n'aperçoit nettement, d'après Donders, que les vaisseaux qui suivent une direction déterminée, il faut ensuite se rapprocher ou s'éloigner de l'œil pour distinguer d'autres vaisseaux qui ont la direction opposée.



Fig. 409. — Diverses formes d'un trou rond vu par un œil astigmatique.

7. Ajoutons à ces signes encore une information très-importante, c'est que l'astigmatisme régulier est presque toujours congénital, et le malade affirme le plus souvent que sa vue était toujours plus ou moins trouble.

8. Dans un certain nombre de cas d'astigmatisme, les signes que nous venons de décrire font quelquefois défaut, et la vue n'est même pas gênée jusqu'à un certain âge. A ce moment seulement on commence à ressentir la fatigue. C'est ainsi que j'ai guéri un jeune homme de trente-deux ans, qui commença à souffrir de ses yeux à l'âge de vingt-neuf ans. Il était myope et portait les lunettes n° 8 concave. Le traitement qu'il avait suivi en Allemagne pendant plus de six mois ne l'avait point soulagé. Dès que je lui eus choisi les lunettes convenables et fait ajouter aux lunettes — 1/8 qu'il portait un verre cylindrique 1/16 pour un œil, et 1/36 cylindrique pour l'autre, la fatigue cessa complétement, et il put reprendre ses occupations.

Diagnostic et mensuration de l'astigmatisme. — La connaissance exacte des signes que nous avons indiqués permet de reconnaître la présence de ce vice de réfraction. Mais au point de vue pratique, il importe de procéder avec un certain ordre pour le reconnaître.

1. Après avoir constaté l'absence de toute altération dans les membranes internes, on s'assure si l'œil est hypermétrope ou myope, et l'on cherche à corriger la vue par un des verres convexes ou concaves sphériques; celui qui éclaircira le mieux la vue sera conservé devant l'œil. Mais si l'acuité de la vision n'est pas encore parfaite, on doit supposer l'existence de l'astigmatisme.

2. Ces premières épreuves terminées, on doit d'abord s'informer si l'astigmatisme existe réellement et quelle est la direction des méridiens.

3. *Y a-t-il réellement de l'astigmatisme?* L'expérience suivante peut nous renseigner non-seulement sur son existence, mais aussi sur la direction des méridiens principaux. On fait fixer au malade les lignes d'un de ces cercles (fig. 410 et 411), soit à travers les lunettes convexes n° 5 ou 6 si l'œil est hypermétrope, soit sans lunettes si l'œil est myope, et pendant ce temps on éloigne petit à petit la figure jusqu'au point où une des lignes commencera à disparaître, par exemple

celle qui correspond à 45°; pendant ce temps la ligne 135°, perpendiculaire à la précédente, reste nette et bien visible. La direction de cette ligne indique le méridien principal dont la réfraction est en défaut.

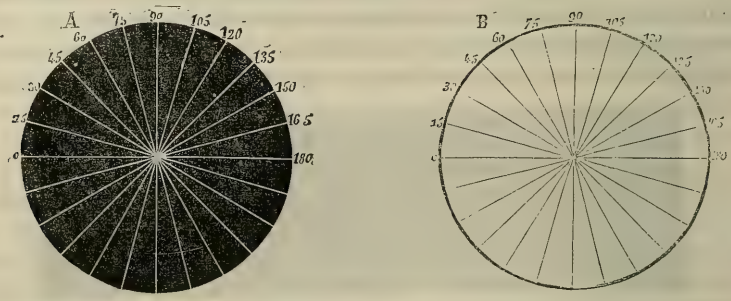

Fig. 411 et 410. — Cercles à rayons pour mesurer l'astigmatisme.

Parmi les appareils optiques inventés dans le but de diagnostiquer et de mesurer l'astigmatisme, nous devons en signaler deux qui méritent d'être connus. Ce sont l'optomètre de Javal et la lentille de Stokes et de Snellen.

4. *Optomètre de Javal.* — Javal a fait construire un appareil très-ingénieux,

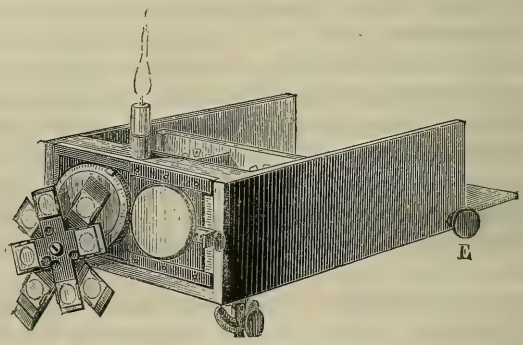

Fig. 412. — Optomètre binoculaire de Javal.

qui permet de déterminer séance tenante la direction des méridiens principaux et le numéro de verre cylindrique pour le corriger. Voici la description de cet appareil appelé *optomètre binoculaire de Javal :*



Fig. 413. — Cadran de l'optomètre.

Il présente l'aspect d'un stéréoscope fixé sur un pied (fig. 412); au-dessus de la planchette du devant se fixe une bougie allumée. Deux lentilles achromatiques de cinq pouces de foyer sont fixées dans la planchette du devant, dont l'une peut être décentrée et l'autre accompagnée d'un système de verres cylindriques, disposés de manière à pouvoir lui être superposés, soit isolément, soit deux à deux.

Avec les deux yeux le malade regarde dans le stéréoscope, et fixe un carton sur

lequel sont tracés deux cadrans horaires identiques (fig. 413). Cela fait, on éloigne à l'aide du bouton E graduellement le carton objectif jusqu'à ce que tous les rayons du cadran deviennent confus et que le malade n'en distingue nettement qu'un seul. Ce résultat indique : 1° qu'il y a de l'astigmatisme, et 2° que le méridien principal à *maximum* de courbure correspond au rayon qui est resté visible.

On fait alors passer successivement devant l'œil à examiner différents verres cylindriques qui constituent vingt combinaisons différentes. Dès que le malade verra à travers une de ces combinaisons de verres tous les rayons du cadran avec la même netteté, on a l'astigmatisme corrigé. Le numéro du verre cylindrique et la direction du méridien se trouvent désignés sur l'appareil.

Lentille de Stokes. — Elle est formée par la combinaison de deux verres cylindriques, de même foyer, l'un concave et l'autre convexe, qui peuvent tourner l'un sur l'autre, de façon à donner une série de verres cylindriques de forces diverses. On place l'instrument à un degré d'astigmatisme quelconque, puis on tourne l'instrument devant l'œil jusqu'à ce que l'on ait trouvé la position où les images des objets regardés ont le plus de netteté. Dans cette position on tourne les deux verres l'un sur l'autre et l'on arrive ainsi à trouver par tâtonnement une position où la vision est nette. Les chiffres placés à côté de la graduation permettent de dire quel est le degré d'astigmatisme.

Cet instrument équivaut par conséquent à toute une collection des lentilles cylindriques, négatives dans le sens d'un méridien, positives dans le sens du méridien perpendiculaire au précédent.

Lentille de Snellen. — Snellen a perfectionné cet appareil. Il a fait construire à Crètes un instrument se composant d'un anneau dans lequel se trouvent les deux lentilles cylindriques, qui se mettent en mouvement de rotation en sens contraire, à l'aide de deux ressorts. C'est ce dernier appareil que j'ai adapté à mon optomètre.

5. On peut obtenir le même résultat au moyen des verres cylindriques convexes ou concaves que l'on essayera successivement, après avoir préalablement armé les yeux du malade des verres sphériques qui corrigent le mieux la vision.

Ici plusieurs conditions peuvent se présenter, selon que l'astigmatisme est composé, simple ou mixte.

L'astigmatisme composé est le plus fréquent de tous, et pour le corriger, il faut combiner des verres sphériques avec des verres cylindriques. Et, en effet, comme dans cette variété les deux méridiens sont, soit en avant, soit en arrière de la rétine, ce qui constitue la myopie ou l'hypermétropie, il y a nécessité de neutraliser de prime abord soit la myopie, soit l'hypermétropie, à l'aide d'un des verres sphériques convenables. Par ce moyen, celui des deux foyers qui se trouvait plus rapproché de la rétine sera ramené sur la rétine, et l'autre, pendant ce temps, se rapprochera de cette membrane. Il ne restera ensuite qu'à ramener le second foyer, ce qui sera obtenu au moyen d'un verre cylindrique qui ne réfracte la lumière que dans un seul diamètre.

Ainsi, après avoir trouvé le numéro convexe ou concave qui, sans rendre la vue complétement nette, l'améliore sensiblement, on essayera les verres cylindriques de la manière suivante : On prend le verre convexe cylindrique 14 ou 18 dans le cas d'hypermétropie, et le verre concave cylindrique 16 ou 20 dans la myopie, et on le présente à l'œil du malade de telle sorte que l'axe du verre concave soit ver-

tical et le concave horizontal, puis on s'informe auprès du malade si la vue est améliorée; une légère inclinaison de l'axe en dehors ou en dedans sera aussi essayée. Après ce premier essai, on examinera successivement des verres plus forts ou plus faibles, on s'arrêtera sur celui qui rendra la vue la plus nette aussi bien de loin que pour la lecture. Quelques exemples pourront faire mieux comprendre ces recherches.

Premier exemple. — L'œil est hypermétrope et astigmatique ; nous commencerons par trouver le degré d'hypermétropie, et supposons qu'il est de 1/12, mais comme l'acuité de la vue n'est pas parfaite, nous cherchons l'astigmatisme. En plaçant le verre cylindrique convexe n° 24 verticalement, la vue est corrigée ; nous écrirons alors : 90° Ah. 1/24 + H. 1/12 (90° verre cylindrique convexe 1/24, et convexe sphérique 1/12).

Deuxième exemple. — L'œil est myope et astigmatique. Après avoir placé devant l'œil un verre concave sphérique qui produit la plus grande amélioration de l'acuité visuelle, nous ajoutons un verre cylindrique concave quelconque : — 1/14 ou — 1/18 ou — 1/24, dans le sens horizontal ; on essayera l'un après l'autre les verres cylindriques, jusqu'à ce qu'on ait trouvé celui qui rétablira l'acuité parfaite de la vue. Nous écrirons alors, en supposant que le verre sphérique concave est 8, et cylindrique concave 16 : axe horizontal 0° Am. 1/16 + M. 1/8, ou bien 0° — 1/16 — 1/8 (axe horizontal (0°) du verre cylindrique concave 1/16, et concave sphérique 1/8).

Troisième exemple : Astigmatisme simple myopique. — La vue est trouble, mais il n'y a qu'un verre sphérique faible concave qui améliore la vue sans la corriger complétement. Il y a toutes les probabilités qu'on a affaire à un astigmatisme simple myopique ; on essaye alors les verres cylindriques, et en supposant que le 1/18 placé horizontalement rende l'acuité visuelle parfaite pour une distance de 20 ou 26 centimètres, nous écrivons : 0° Am. 1/18, ou bien : 0° — 1/18 (ce qui veut dire : axe horizontal du verre plan cylindrique 1/18).

Quatrième exemple. Astigmatisme mixte. — On se sert dans ce cas de préférence des verres bicylindriques qui se croisent, un concave et un convexe. Exemple : Un méridien est myopique de 1/36, et l'autre hypermétrique de 1/24 ; nous l'exprimons ainsi : Am. 1/36 + Ah. 1/24, ou bien : 0° — 1/36 + 90° 1/24 (ce qui signifie : une surface de verre concave cylindrique 1/36 horizontal, et l'autre surface verre convexe cylindrique 1/24, axe vertical).

Remarques particulières. — 1. Les verres cylindriques doivent rester les mêmes pour la vision de loin aussi bien que pour le travail. Il n'y a que le verre sphérique convexe pour l'hypermétrope, et concave pour le myope, qui seront changés selon les règles exposées plus haut.

2. L'astigmatisme hypermétropique est corrigé le plus souvent avec un verre convexe cylindrique, dont l'axe est vertical ; dans l'astigmatisme myopique, l'axe du cylindre est le plus souvent horizontal.

3. Tout astigmatisme au-dessous de 1/36 peut être considéré comme physiologique et rester sans correction.

4. C'est à la courbure irrégulière de la cornée qu'appartient en grande partie l'astigmatisme, comme cela avait été démontré par Donders et Knapp, mais il n'en pas moins vrai que le cristallin a aussi sa part dans la production de cette ano-

malie. Souvent même il le corrige ayant une courbure exagérée dans le méridien qui est justement en défaut dans la cornée. C'est pourquoi j'ai vu l'astigmatisme apparaître après l'extraction de la cataracte, tandis qu'avant l'opération il n'y avait point d'amétropie.

5. L'astigmatisme est le plus souvent congénital ; il peut pourtant se déclarer à la suite d'ulcères, de staphylôme et de plaies de la cornée, qui déforment la courbure de cette membrane. Chez un de mes opérés de glaucome, l'astigmatisme de 1/10 s'était déclaré après l'excision de l'iris, mais il disparut complétement six mois après l'opération.

6. A la suite de l'extraction de la cataracte par le procédé périphérique, on obtient très-souvent un certain degré d'astigmatisme, qu'on corrige facilement en plaçant le plus souvent le verre cylindrique couvexe + 1/2, + 1/14 ou 1/16, axe du verre dans le diamètre horizontal.

B. **Astigmatisme irrégulier.**—L'astigmatisme irrégulier dépend de la différence de réfraction dans les divers secteurs d'un même méridien. Ici, comme exemple, nous pouvons citer le cas de staphylôme conique pellucide, où le centre de la cornée présente une courbe différente de celle de la périphérie ; si l'on ajoute à cette irrégularité l'assymétrie dans les deux méridiens principaux, on aura un vice de réfraction qui ne peut être corrigé par aucun autre moyen si ce n'est par une opération. Le trouble de la vue dans cette variété est tel, que les malades peuvent à peine distinguer les objets. Cet astigmatisme peut être aussi acquis.

ARTICLE IV.

ASYMÉTROPIE BINOCULAIRE.

Les deux yeux présentent dans l'état normal le même degré de réfraction, soit qu'il s'agisse de l'emmétropie, de l'hypermétropie ou de myopie. Mais il n'est pas rare de trouver qu'un œil est plus fortement myope ou hypermétrope que l'autre. Quelquefois un œil est emmétrope et l'autre hypermétrope, ou bien un œil hypermétrope et l'autre myope.

Dans toutes ces asymétropies, deux conditions différentes peuvent se présenter : ou bien la vision est binoculaire, ou il n'y a qu'un seul œil qui sert à travailler.

Lorsque les deux yeux concourent à la vision binoculaire, il y a ordinairement une très-faible différence de réfraction. Dans ce cas, on n'a besoin d'intervenir que vers l'âge de la presbytie où cette différence peut s'accentuer davantage et la vue se troubler. Ce n'est qu'alors qu'on cherchera à corriger l'asymétropie par des lunettes appropriées à chaque œil. Dans le choix des verres, il est indispensable de remplir les deux conditions suivantes : il faut que la grandeur des lettres vues par chaque œil soit la même, et que les objets puissent être vus à la même distance. Un de nos confrères distingués de la Martinique, le docteur C***, est venu me consulter pour ses yeux. Sa vue, toujours bonne, commença à se troubler à l'âge de soixante ans, et lui causa beaucoup d'inquiétude. C'était une asymétropie binoculaire, que j'ai corrigée facilement par un verre convexe n° 60 pour l'œil droit, et concave sphérique n° 18 pour l'œil gauche.

En général, on doit commencer par choisir le verre pour l'œil qui est relativement meilleur, puis pour l'autre œil. Si malgré la différence des verres les deux yeux voient bien à la fois ainsi que de chaque verre séparément, les lunettes sont bonnes. Pourtant il arrive que le même verre qui sert au meilleur œil, employé simultanément pour les deux, rend la vision plus nette ; il ne faudra pas, dans ce cas, hésiter à s'arrêter à ce dernier parti et renoncer à corriger l'asymétropie.

Lorsque la différence de réfraction dans les deux yeux est très-grande, la correction devient impossible ; d'abord parce que la distance à laquelle les objets sont vus par chaque œil est grande, et puis, parce que les images des deux yeux ne peuvent pas être de la même grandeur.

C'est ainsi qu'étant donné un œil emmétrope et l'autre myope, on ne prescrira que les verres convexes à l'époque où l'œil emmétrope deviendra presbyte et l'on négligera l'œil myope. Si les deux yeux sont myopes, mais à des degrés différents, on choisira généralement pour les deux yeux le verre qui conviendra à l'œil moins myope. On ne prescrira les numéros de force différente que lorsque cette différence sera faible, et que l'on s'assurera que les objets paraîtront de la même grandeur et à la même distance pour chaque œil.

S'il s'agit d'un œil opéré de cataracte, pendant que l'autre conserve une vue suffisamment bonne, on ne devra pas employer des verres pour l'œil opéré. Quoique le malade sera tourmenté pendant quelque temps de la diplopie, peu à peu cet inconvénient disparaîtra, et il s'habituera de ne fixer que de son bon œil, tandis que l'autre ne lui servira qu'à aggrandir le champ de vision.

La différence dans l'astigmatisme des deux yeux peut être au contraire, sans inconvénient, corrigée par les verres convenables, même lorsque cette différence est assez grande.

CHAPITRE IV

LUNETTES ET CONSERVES.

Les *lunettes* sont ordinairement employées pour corriger des défauts de réfraction ou d'accommodation de l'œil ; les *conserves* servent à diminuer l'intensité lumineuse et prévenir l'irritation et la fatigue de l'œil. Les premières sont confectionnées à l'aide des verres sphériques, cylindriques ou prismatiques, tandis que pour les secondes, on se sert de verres plans teintés de différentes couleurs, ou de lunettes de mica.

L'usage de ces instruments optiques est extrêmement répandu, ils offrent tant d'avantages quand ils sont bien appliqués, et deviennent, au contraire, tellement dangereux pour la vue lorsqu'ils sont employés sans nécessité et choisis sans connaissance suffisante, qu'il est de la plus haute importance de donner à ce sujet les explications nécessaires.

A. **Lunettes.** — Elles se composent de deux parties, des verres et de la monture.

I. *Verres de lunettes.* — Les verres dont on se sert pour les lunettes ont pour

but de modifier la direction des rayons lumineux et de rendre la vision plus nette. On emploie à cet effet différentes sortes de lentilles, sphériques ou cylindriques, convexes ou concaves.

Les verres sphériques employés pour les lunettes peuvent avoir des formes très-variées : biconvexes (I), plan-convexes (II) et concavo-convexes (III, fig. 414) ; biconcaves (I), plan-concaves (II) concavo-convexes (III, fig. 415).

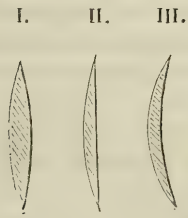

Fig. 414. — Formes diverses de lentilles sphériques convergentes (*).

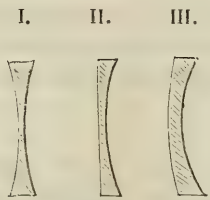

Fig. 415. — Formes diverses de lentilles sphériques divergentes (**).

Les verres cylindriques sont : bicylindriques concaves ou convexes et plan-cylindriques concaves ou convexes. A ces formes on doit ajouter des combinaisons très-nombreuses qui résultent de l'usage des verres cylindriques joints aux verres sphériques. C'est ainsi qu'étant donné un verre plan-cylindrique quelconque, on fait tailler sa surface plane pour le rendre sphérique convexe ou concave de la puissance indiquée par chaque cas particulier.

Pour qu'un ophthalmologiste puisse choisir pour son malade les lunettes convenables, il est indispensable qu'il possède une trousse contenant des séries plus ou moins complètes de verres sphériques, cylindriques et prismatiques. Voici à peu près la composition d'une de ces boîtes à lunettes (1) :

1° Série doubles de verres convexes sphériques :

2, 2 1/4, 2 1/2, 2 3/4, 3, 3 1/4, 3 1/2, 4, 4 1/2, 5, 5 1/2, 6, 6 1/2, 7, 8, 9, 10, 11, 12, 13, 14, 15, 16, 18, 20, 24, 30, 36, 42, 48, 60, 72, 80.

2° Série double de verres concaves sphériques, comprenant exactement les numéros de la série précédente.

3° Série simple de verres cylindriques convexes et concaves se composant des numéros ci-après :

6, 7, 8, 9, 10, 11, 12, 13, 14, 16, 18, 20, 24, 30, 36, 42, 48, 67.

4° Série simple de verres prismatiques à des degrés différents :

20°, 15°, 10°, 8°, 6°, 5°, 4°, 3°, 2°.

(1) On trouve ces boîtes à Paris, chez Aubry, 6, boulevard Saint-Michel ; chez Roulot, 3, rue Vieilles-Haudriettes, et chez Nachet, 4, rue du Bouloi.

(*) I, lentille biconvexe ; II, lentille plan-convexe ; III, ménisque convergent.
(**) I, lentille biconcave ; II, lentille plan-concave ; III, ménisque divergent.

5° Une collection de verres de différentes teintes pour les conserves et deux verres dépolis.

6° Une plaque métallique pleine; une autre avec un trou central très-fin; une lunette sténopéique de Donders; un porte-lunette et une pince à tourmaline.

En parlant des différentes anomalies de réfraction et de l'accommodation, nous avons indiqué les moyens d'après lesquels on arrive à choisir les lunettes convenables.

Ajoutons que les numéros qu'on essaye sont fixés dans un porte-lunette pour être placés devant les yeux. Le nouveau porte-lunette construit, sur mes indications, par l'habile fabricant Mathieu (fig. 416), présente des avantages incontestables. Les

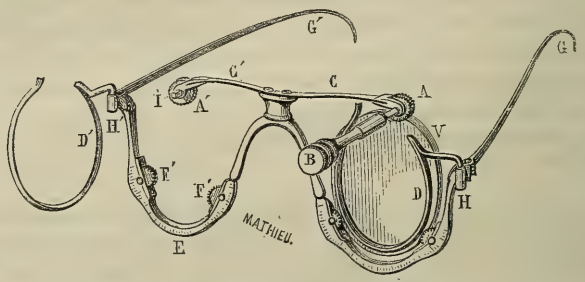

Fig. 416. — Porte-lunette pour essayer les verres.

verres sphériques sont maintenus dans l'anneau D, D'. Lorsqu'on veut, au contraire, essayer un verre cylindrique quelconque et définir l'axe de l'inclinaison, on le place entre les trois roues à dent A,E',F', et au moyen d'une clef B, on tourne le verre autour de son axe. Dès qu'on retrouve la meilleure direction de l'axe du verre cylindrique, on l'exprime en chiffres qui se trouvent indiqués en bas de la monture en E.

Il nous reste encore à ajouter des explications importantes sur les conditions que doivent remplir de bonnes lunettes; elles se rapportent à la qualité du verre, sa forme et son ajustage.

1° *Quelle est la matière dont on fait les verres de lunettes?* — Les verres de lunettes doivent être fabriqués avec une matière bien pure, exempte de tous fils ou stries, de graisse ou de bulles. On se sert à cet effet du verre de qualité supérieure et du cristal de roche.

Le verre le plus pur et le meilleur pour les lunettes est le *crown-glass*, composé de boro-silicate de potasse et de chaux, dont la pesanteur spécifique est entre 2,50 et 2,59.

Le cristal de roche (quartz hyalin, *pebbles* des Anglais), soit hyalin primitif, soit en prismes hexaèdres de Madagascar et du Brésil, constitue une excellente matière pour les verres de lunettes, mais à la condition absolue que chaque verre soit coupé perpendiculairement à l'axe du prisme. Taillé dans le sens contraire, il donne une double réfraction qui est excessivement fatigante et nuisible pour la vue.

Les lunettes de cristal de roche présentent quelques avantages sur le *crown-glass*. Elles ne se rayent pas aussi facilement que le verre, ne prennent pas l'hu-

midité, ce qui est très-important pour les personnes portant constamment des lunettes, et qui sont forcées de les essuyer en sortant, en hiver, d'un endroit chaud au dehors, et *vice versâ*. Avec la pince à tourmaline on reconnaît si la lentille est en verre ou en cristal de roche, et si ce dernier est bien taillé. Ce petit appareil se compose de deux plaques de tourmaline A, P (fig. 417), parallèles à l'axe, enchâssées chacune dans un disque métallique. Elles sont fixées aux extrémités d'un ressort contourné en forme de pince, et destiné à appliquer les plaques l'une contre l'autre. Chacune d'elles peut aussi tourner autour de son axe. Après avoir croisé les deux plaques de manière à avoir le champ sombre, on place entre elles le morceau à éprouver, et l'on dirige l'instrument vers la fenêtre. Si c'est du cristal de roche, la lumière se dépolarise et la clarté revient; si c'est du verre, le champ reste sombre. Si le morceau est taillé perpendiculairement à l'axe du cristal, comme cela doit être, on voit de magnifiques anneaux colorés; si le cristal est mal taillé, on ne voit point ces cercles.

Fig. 417. — Pince à tourmalines (*).

Quant au verre *flint-glass*, composé de boro-silicate de plomb, il a une force dispersive très-grande, et décompose très-sensiblement la lumière en produisant le phénomène d'irisation. Il est en outre très-tendre, son poli résiste à peine aux frottements. Pour ces raisons on ne s'en sert point pour les lunettes.

Pour transformer une plaque de verre en une lentille optique, on use chaque surface du verre avec de l'émeri mouillé, soit dans des bassins en cuivre pour les verres convexes, soit sur des calottes appelées *balles* pour les lentilles concaves. Le corps usant ou l'émeri est de l'alumine à l'état de corindon, mêlée à de l'oxyde de fer, de différents degrés de finesse, depuis 1/2 minute ou gros, jusqu'au 5, 10, 30 et 60 minutes; ce dernier est extrêmement fin et sert à doucir la lentille, après quoi on la met en contact avec le tripoli et au *polissage à la bande*.

2° *Comment reconnaître qu'un verre est plan, convexe ou concave?* — Un verre est sans aucune courbure et plan, si en le remuant devant notre œil, nous ne voyons point les objets se déplacer.

On reconnaît, au contraire, qu'un verre est convexe lorsque, en le remuant devant notre œil, nous voyons les objets se déplacer en sens inverse du mouvement de la lentille : ainsi les objets remontent pendant que le verre descend, et *vice versâ*.

Dans le verre concave, le déplacement de l'objet se fait dans le même sens que le mouvement du verre.

3° *Comment peut-on reconnaître qu'un verre est sphérique on cylindrique?* — En tournant un verre sphérique autour de son axe pendant qu'on regarde à travers ce verre un objet quelconque, on voit que ce dernier ne change pas de forme ni de netteté. Dans le verre cylindrique, la courbure n'existant que dans un seul diamètre, on comprend qu'en tournant le verre autour de son axe, nous verrons tantôt l'objet naturel et net, tantôt allongé ou élargi et plus trouble.

(*) A et P, disques métalliques dans lesquels sont enchâssées des tourmalines parallèles à l'axe.

4° *Comment reconnaître le numéro d'une lentille?* — Le numéro d'une lentille indique la longueur de son foyer, et il suffit, pour une lentille forte, de définir la distance à laquelle se produit l'image d'un objet éloigné, pour qu'on en sache le numéro. Mais dans des lentilles faibles, cette mensuration devient difficile. On obtient, au contraire, ce résultat au moyen de neutralisation complète d'un verre convexe quelconque par une lentille concave de même force. Le numéro du verre qui a servi pour neutralisation nous indique quel est le degré de réfraction de celui que nous examinons..

Exemple : Un hypermétrope se présente avec des lunettes convexes dont nous voulons connaître exactement le numéro : par expérience on reconnaît à première vue si c'est un verre fort ou faible ; on prend donc approximativement un verre fort ou faible concave, supposons — 1/18, que l'on place sur un des verres des lunettes, et on remue les verres ainsi superposés devant l'œil. Si l'on neutralise complétement la réfraction et que les objets, vus à travers les deux verres, ne bougent point, nous disons que le malade porte les lunettes du n° 1/18 convexe, puisque 1/18 concave l'a complétement neutralisé. Si l'on n'obtient pas la neutralisation du premier coup, on cherche parmi les verres plus forts ou plus faibles celui qui résout le mieux ce problème.

A part les verres bisphériques convexes ou concaves, on peut encore employer, pour les lunettes, les lentilles bicylindriques dont les axes se croisent, plan-sphériques et les ménisques.

Les lentilles *plan-convexes* ou *plan-concaves* présentent plus d'aberration que les bisphériques, c'est pourquoi elles ne sont point employées pour les lunettes.

Les lentilles *bicylindriques*, dont les axes se coupent, peuvent être surtout recommandées pour la lecture. L'action dioptrique de ces verres est presque égale, d'après Donders, à celle des verres sphériques ; mais ils présentent cet avantage qu'étant tournés vers l'œil par la surface à axe vertical, ils donnent un espace très-étendu dans le sens horizontal.

Les verres *concavo-convexes*, ou *ménisques*, présentent cet avantage incontestable sur les autres, qu'ils altèrent moins les images quand l'œil regarde obliquement et de côté. Wollaston attira le premier l'attention sur ces lunettes, qui depuis portent le nom de *périscopiques* (de περισκοπεῖν, regarder autour). Le seul inconvénient qu'elles peuvent présenter, c'est qu'il est difficile d'en indiquer exactement le numéro, et que dans les verres très-forts elles auraient un poids beaucoup plus grand que les autres (1).

Les verres prismatiques servent pour les lunettes dans des cas particuliers de déviation des yeux ; grâce aux travaux remarquables de Donders et de de Graefe, on a su profiter de ces verres pour rendre possible la vue binoculaire des yeux déviés. On place habituellement la base du prisme en dedans dans la déviation de l'œil au dehors, et *vice versâ*. En étudiant le strabisme, nous verrons quel rôle pourront jouer ces lunettes.

Au lieu de verres prismatiques, Donders et Giraud-Teulon ont conseillé l'usage des *lentilles décentrées*. Ces lunettes sont construites de manière que la portion excentrique des deux lentilles soit placée en face du centre optique de l'œil. Ainsi,

(1) On trouve à Paris ces lunettes très-bien confectionnées, dans la maison Arthur Chevalier, 158, galerie de Valois, au Palais-Royal.

dans les verres convexes, le centre du verre se trouvera en dedans de l'axe visuel, tandis que dans les lentilles concaves le contraire aura lieu.

II. *Monture des lunettes.* — Elle se compose de trois parties : 1° de deux cercles ronds ou ovales à rainures dans lesquels sont enchâssés les verres; 2° d'une arcade réunissant les deux cercles, et qui repose sur le nez; elle a la forme de $\overline{\wedge}$, de $>\!<$ ou d'un demi-cercle ouvert en bas; 3° de deux branches latérales s'articulant avec les cercles et qui fixent les lunettes contre les tempes et au-dessus de l'oreille.

On comprend facilement que les mêmes montures ne peuvent pas servir à tout le monde; il faut qu'elles soient en rapport de la saillie plus ou moins prononcée du nez, ainsi que de l'écartement des yeux; autrement elles pourront amener une fatigue plus ou moins grande.

Voici quelles sont les conditions d'une bonne monture de lunettes : les cercles doivent être d'une grandeur moyenne, plutôt grands que petits, et d'une forme ovale. Pour les enfants on doit prendre les verres ronds. L'arcade s'ajustera à la courbure du nez, elle sera d'une longueur telle que les verres ne subissent pas de mouvement latéral, et que leurs centres soient en rapport des deux axes visuels. Les branches latérales auront, soit une brisure, soit un crochet pour se tenir derrière l'oreille, sans quoi les lunettes glissent sur le nez, s'éloignent des yeux et rendent le travail fatigant (fig. 418).

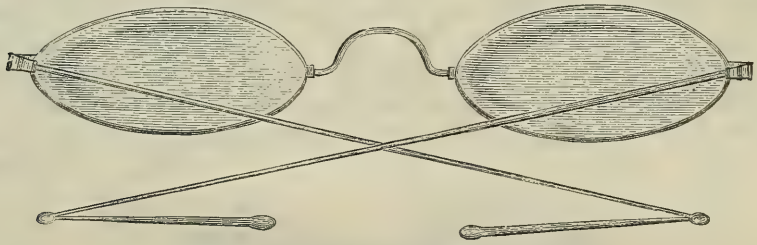

Fig. 418. — Monture américaine des lunettes.

Toutes ces conditions sont surtout indispensables à remplir chez les myopes, et je pourrais citer un fait qui prouve jusqu'à quel point la monture joue un rôle important dans les lunettes. Un malade, M. le comte P..., vint me consulter en 1868 pour ses yeux; il racontait qu'ayant eu ses lunettes cassées depuis deux mois, il ne pouvait pas trouver celles qui lui conviennent. Cet accident lui arriva en Allemagne, et il porta immédiatement les débris de verre chez l'opticien de la ville pour qu'il lui fît une nouvelle paire de lunettes. Le malade était myope et portait n° 10 concave depuis plus de quinze ans. Les nouvelles lunettes ne lui convenaient point; il alla consulter un ophthalmologiste qui lui prescrivit n° 8 concave, mais ce choix ne fut pas plus heureux. Deux mois s'étaient écoulés dans des consultations diverses lorsqu'il vint me voir. Je me suis convaincu facilement que le n° 10 concave lui convenait le mieux ; mais ayant trouvé l'arcade de ses lunettes trop longue et les verres trop écartés, je l'ai recourbée séance tenante, et le malade retrouva sa vue naturelle.

Au lieu de la forme ci-dessus indiquée, on se sert de divers autres genres de montures, et notamment de *pince-nez*, de *binocle* ou *face droite*, et de *monocle*. Parmi les pince-nez, ceux qui remplissent le mieux les conditions de fixité sont ceux de M. Hoël : le pince-nez américain (fig. 419) et le pince-nez parisien (fig. 420).

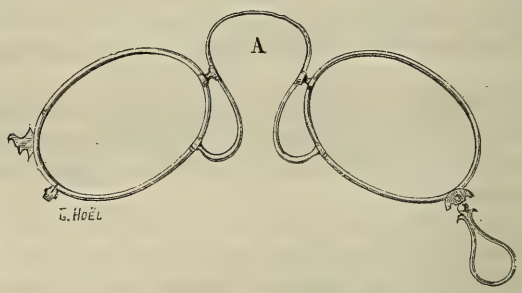

Fig. 419. — Pince-nez américain.

Enfin, dans certains cas, on se sert de loupes à lire (*reading glasses*) que l'on promène devant l'imprimé et autres objets fins qu'on veut voir.

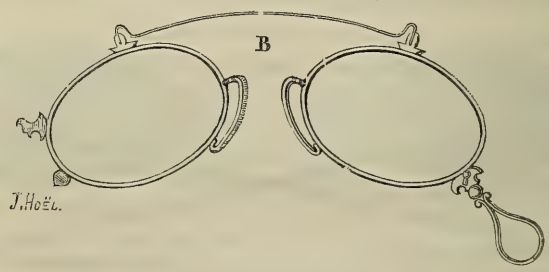

Fig. 420. — Pince-nez parisien.

Toutes ces montures se font en acier, en or ou en argent, en aluminium, en écaille ; elles doivent être légères et solides en même temps.

B. **Conserves.** — Les conserves sont aussi un genre de lunettes, dont le but est de protéger les yeux contre une lumière trop vive ou contre les corps étrangers.

Pour atténuer l'effet de la lumière trop vive, on se sert de verres-plans différemment colorés. Trois couleurs différentes sont surtout employées dans ce but : bleu, vert et neutre ou enfumé.

La teinte *bleu-cobalt* doit être spécialement employée lorsqu'il s'agit d'atténuer l'effet d'une trop vive et éclatante lumière, ou lorsqu'il faut remédier aux symptômes chromatiques morbides de l'œil, tels que photophobie, photopsie, chrupsie, etc. Le verre *bleu-cobalt* absorbe en grande partie l'orangé, le vert et le jaune de la lumière solaire, qui sont les plus gênants pour la vue tendre. C'est pourquoi nous le recommandons plus spécialement : 1° dans les rétinites et les choroïdites accompagnées de photophobies, photopsies, etc. ; 2° lorsqu'il faut associer l'effet salutaire des verres colorés aux verres concaves ou convexes.

Je ne conseille l'usage des conserves vertes que lorsqu'il s'agit d'une atonie ou d'un affaiblissement de la sensibilité rétinienne dans une atrophie de la papille. Ces conserves, en effet, laissent passer une grande quantité de rayons jaunes et orangés, qui excitent la rétine plus que tous les autres rayons. Or, dans l'atrophie de la membrane nerveuse, la lumière du soleil est par trop vive pour que l'œil malade puisse la supporter; les lunettes vertes, au contraire, en adoucissant la lumière, deviennent d'autant plus utiles que les rayons jaunes, qui passent en abondance par ces verres, sont ceux qui se voient le mieux par la rétine atrophiée.

Les yeux congestionnés et rouges atteints d'iritis, de kératite, se trouveront bien, surtout dans les pays chauds, de l'usage des conserves à verre d'urane, qui absorbe plus que tout autre verre les rayons calorifiques.

Les conserves de teinte neutre ou enfumée avec une légère teinte bleuâtre ont été mises en pratique par l'opticien Chevalier. Quoiqu'on ait beaucoup de difficultés d'obtenir une bonne teinte neutre sans aucune nuance de jaune, on peut dire pourtant que, grâce aux efforts constants de nos opticiens, nous possédons aujourd'hui la nuance la plus pure bleu noir, ou ce qu'on appelle teinte neutre.

On devra prescrire cette teinte lorsqu'il faut diminuer la quantité des rayons lumineux sans changer leur couleur, par exemple dans le cas d'opacité du cristallin, et en général dans toutes les formes de photophobies.

On se sert, pour les conserves, soit d'un verre plan d'un grand format, soit de verres bombés comme les verres de montre. Ces derniers embrassent l'œil dans les parties latérales, et garantissent mieux que les verres plans contre l'action irritante de la lumière et de l'air vif.

Pour mieux préserver les yeux de l'effet nuisible de la lumière latérale, on ajoute sur les côtés des lunettes des goussets en crêpe ou en taffetas noir et en toile métallique. Cette dernière forme de conserves porte le nom de *lunettes de chemin de fer* (fig. 421).

Fig. 421. — Lunettes dites *de chemin de fer*.

Pour les ouvriers qui travaillent dans les mines, dans les carrières de pierre, on doit recommander l'usage des lunettes en verre plan non teinté. D'après le conseil du docteur Cohn, on peut se servir avec avantage dans ce but des lunettes en *mica*, qui présentent cet avantage que les éclats de pierre ne les cassent pas et n'entraînent pas d'accidents.

Les lunettes de Franklin se composent de deux moitiés de verre placées dans chaque cercle de monture, l'une concave en haut pour voir au loin, et l'autre convexe en bas pour lire, lorsqu'il s'agit de myopie à distance. Franklin avait une myopie de 1/20, et arrivé à un certain âge il était devenu presbyte, ce qui le força de prendre ces sortes de lunettes qui portent son nom. On peut les employer avec

un grand avantage chez les personnes fortement myopes et qui ont besoin de deux sortes de lunettes : un verre plus faible pour lire, et un verre plus fort pour voir au loin.

Les lunettes sténopéiques de Donders et les lunettes panoptiques de Serre (d'Uzès) ne peuvent aujourd'hui avoir qu'une très-minime application. Les premières sont faites en une coque métallique percée d'un trou au milieu ; les secondes sont aussi métalliques avec un trou au centre, mais elles sont planes au lieu d'être creuses comme les précédentes. Leur usage peut être quelquefois recommandé pour la lecture chez des personnes atteintes d'opacités centrales de la cornée.

BIBLIOGRAPHIE. — Vallée, *Théorie de l'œil* (*Comptes rendus de l'Acad. des sciences*, 1851-1861). — Donders, *L'astigmatisme et les verres cylindriques*, trad. franç. Paris, 1863 ; *On thy anomalies of accommodation and refraction of the eye*, transl. by Moore. London, 1864 ; et *Beiträge zur Kenntniss der Refractions und Accommodations Anomalien* (*Archiv für Ophthalm* , Bd. VIII, Abth. II, p. 185). — Helmholtz, *Physiologische Optik*, 1861, et trad. française de Javal et Klein, 1867. — Giraud-Teulon, *Vision binoculaire*. Paris, 1861 ; et Supplément au *Traité pratique des maladies de l'œil* de Mackenzie. Paris, 1865.— Gavarret, *Précis de la réfraction et de l'accommodation ; Des images par réflexion et par réfraction*, Paris, 1866 ; et *Rapport sur un Mémoire de M. E. Javal, intitulé : De l'astigmatisme* (*Bull. de l'Acad. de méd.*, 1867, t. XXXII, p. 872). — E. Javal, *De la neutralisation dans l'acte de la vision* (*Ann. d'oculist.*, t. LIV, p. 9); et *Sur le choix des verres cylindriques* (*Ibid.*, t. LIII, p. 50). — Polaillon, *Des milieux réfringents de l'œil*. Paris, 1868. — Galezowski, *Tableau synoptique de la réfraction ; choix des lunettes*. Paris, 1865.— Laurence, *Sur l'astigmatisme* (*Med. Times and Gaz.*, 1863, p. 464); et *The optical defects of the eye and their consequences, asthenopia and strabismus*. London, 1865. — Ch. Pope, *Synoptical table of the refraction of the eye, choix of glasses*. Saint-Louis. — Green, *On a color Test for astigmation, and on a new system of Tests, for the defection and measurement of astigmatism* (*Transactions of the American ophthalm. Society*. New-York, 1869, p. 130). — Giraud-Teulon, *Réalisation du numérotage des verres de lunettes suivant le système métrique* (*Ann. d'oculist.* Paris, 1874, mai-juin, p. 296).

QUINZIÈME PARTIE

MUSCLES DE L'ŒIL

CHAPITRE PREMIER

ANATOMIE ET PHYSIOLOGIE

Anatomie. — Placé dans la partie antérieure de l'orbite, le globe de l'œil se trouve enchâssé dans une sorte de cavité aponévrotique formée par la capsule de Tenon. Par suite de cette disposition, l'œil peut tourner autour de son centre au moyen de quatre muscles droits et de deux obliques.

Tous ces muscles, à l'exception du petit oblique, ont leur point d'insertion au fond de l'orbite, au pourtour du trou optique osseux, qui est tapissé par une gaîne fibreuse circulaire appelée *anneau de Zinn* (fig. 360, 4). C'est cette dernière qui leur sert de point d'attache. De là ils se portent en avant sous forme de petits faisceaux, s'écartent successivement les uns des autres, et, après avoir contourné la partie équatoriale de l'œil, sur laquelle ils appuient comme sur une poulie, ils perforent la capsule de Tenon à quelques millimètres de la cornée, et s'insèrent à la sclérotique.

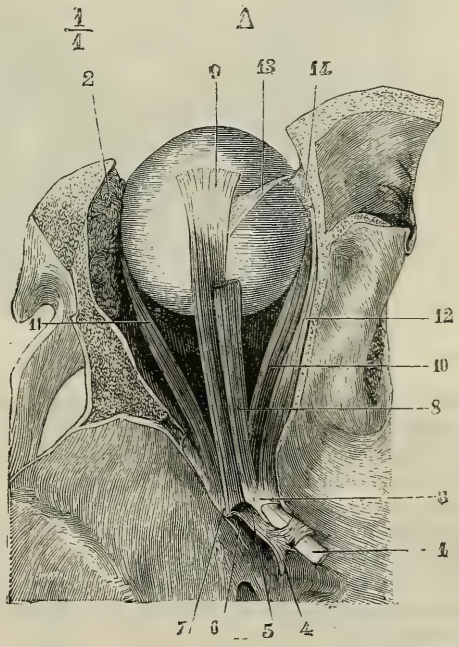

Fig. 422. — Muscles de l'œil gauche (*).

1. *Muscle droit interne* (fig. 422, 10). — Il a une double insertion, l'une au tendon de Zinn, et l'autre à la gaîne fibreuse du trou optique ; de là il se porte en avant, le long de la paroi orbitaire interne, contourne la partie équatoriale de l'œil, perfore la capsule de Tenon, et s'attache à 4 millimètres de la cornée, sur une largeur de 7 à 8 millimètres. Une petite portion de ce muscle se détache au niveau du globe de l'œil et se porte vers la crête de l'os unguis.

2. *Muscle droit inférieur.* — Il naît par un tendon commun aux droit interne et externe de la moitié inférieure du trou optique, et se termine en avant par un tendon de 7 millimètres de largeur. La plus grande partie de ce dernier, à peu près 6 milli-

(*) 1, nerf optique ; 2, glande lacrymale ; 3, gaîne du nerf optique ; 4, anneau de Zinn ; 5, orifice pour le passage des nerfs moteurs, oculaire commun et externe du nerf nasal ; 6, orifice pour le passage d'une veine ; 7, insertion du droit externe ; 8, relevèur de la paupière supérieure ; 9, droit supérieur ; 10, droit interne ; 11, droit externe ; 12, grand oblique ; 13, son tendon plectis ; 14, sa poulie de réflexion. (Beaunis et Bouchard.)

mètres, s'attache en dedans de la ligne médiane, et un seul millimètre se trouve à peine en dehors de cette ligne.

3. *Muscle droit externe* (fig. 422, 7 et 11). — Il naît par deux faisceaux, l'un inférieur, provenant de l'anneau de Zinn, et l'autre supérieur, naissant, d'après Sappey, de la gaîne fibreuse du nerf de la troisième paire. De là, le muscle se porte en avant et en dehors, en longeant la paroi externe de l'orbite, contourne la partie saillante du globe de l'œil, et s'attache à la sclérotique à 7 millimètres de la cornée. Ce muscle est le plus long de tous les muscles droits, et envoie, d'après Tenon et Richet, un faisceau musculaire accessoire, qui va s'insérer à l'angle externe de l'orbite.

4. *Muscle droit supérieur* (fig. 422, 9). — Il prend son origine à la gaîne fibreuse qui entoure le nerf optique, et à la partie interne de la fente sphénoïdale. Transformé comme les autres muscles en un faisceau aplati, il contourne la partie équatoriale de l'œil, et, à 6 millimètres de la cornée, il s'attache à la sclérotique par un tendon large de 7 millimètres, dont la plus grande partie se trouve en dedans de la ligne médiane.

5. *Muscle grand oblique ou oblique supérieur* (fig. 423, 11). — Il s'insère à l'anneau fibreux de Zinn, entre le droit supérieur et le droit interne ; de là il se dirige

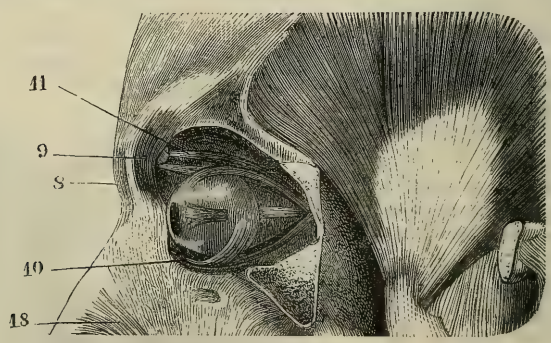

Fig. 423. — Muscles de l'œil, couche profonde (*).

vers l'angle interne et supérieur de l'orbite, se transforme en un tendon près de la poulie, qu'il traverse, et se porte ensuite en arrière, en bas et un peu en dehors, passe au-dessous du muscle droit supérieur pour s'insérer à la sclérotique, sur le quart supérieur externe et postérieur du globe.

6. *Muscle petit oblique ou oblique inférieur* (fig. 423, 10. — Il s'insère sur le plancher inférieur de l'orbite, un peu en dehors du sac lacrymal et tout près du bord orbitaire inférieur ; de là, il se porte en dehors et en arrière, glisse entre le globe de l'œil et les muscles droit inférieur et droit externe ; puis il va s'insérer, par une large aponévrose, au quart supérieur externe et postérieur du globe, au voisinage du bord externe du droit supérieur, et presque en face de l'insertion du grand oblique.

7. *Muscles orbitaires.* — Des quatre muscles droits et du petit oblique, on voit, d'après Sappey, se détacher autant de prolongements se rendant aux parties correspondantes du bord orbitaire. Ils portent, d'après cet auteur, les noms de *muscles orbitaires externe, interne* et *inférieur.*

8. *Aponévrose orbito-oculaire* ou *capsule de Tenon.* — Elle est constituée par une

(*) 8, pyramidal ; 9, sourcilier ; 10, muscle petit oblique de l'œil ; 11, muscle grand oblique ; 18, transverse du nez.

membrane fibreuse provenant d'un dédoublement du périoste. Tenon (1) était le premier qui l'avait décrite avec soin, puis elle a été mieux étudiée par Hélie (2) et Richet (3). Selon Sappey (4), l'aponévrose orbitaire s'irradie, au contraire, du globe de l'œil comme d'un centre, sur les muscles qui le meuvent, puis s'étend jusqu'aux parois de l'orbite et aux bords adhérents des paupières.

Le périoste orbitaire, en sortant du trou optique (*a* fig. 424), tapisse la cavité orbitaire jusqu'à sa base *b* ; là, il se dédouble en deux feuillets, l'un qui se porte en haut sur le front et en bas sur l'os maxillaire, et l'autre qui s'engage dans l'épaisseur de la paupière jusqu'au tarse, pour constituer son ligament suspenseur. En se réfléchissant sur elle-même, la capsule double le cul-de-sac conjonctival, se porte sur le globe de l'œil en avant, jusqu'au voisinage de la cornée (*c*). Ici elle revient de nouveau sur elle-même et se porte en arrière pour recouvrir l'hémisphère postérieur du globe, auquel elle n'est unie que par un tissu cellulaire lâche. Arrivée vers le nerf optique *e*, elle s'épaissit rapidement, et se confond intimement avec la gaîne externe, qui peut être considérée comme sa continuation directe.

Il résulte de cette exposition que l'aponévrose orbito-oculaire forme une sorte de cavité close postérieure qui renferme le tissu cellulo-adipeux, les muscles de l'œil,

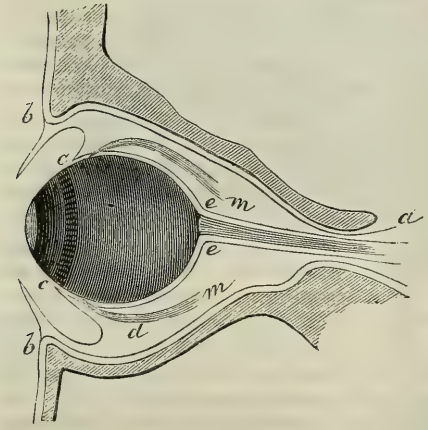

Fig. 424. — Schéma de l'aponévrose orbito-oculaire (*).

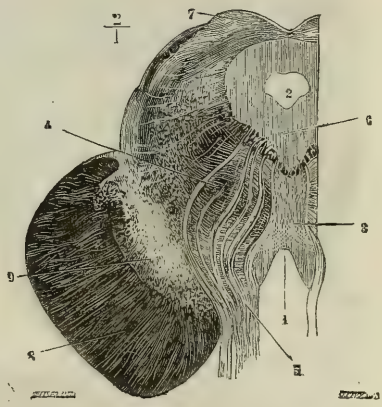

Fig. 425. — Origine de l'oculo-moteur commun, d'après Stilling. Coupe horizontale pratiquée à la naissance des pédoncules cérébraux (**).

les vaisseaux et les nerfs. En avant de cette aponévrose se trouve une autre cavité qui est uniquement occupée par le globe de l'œil. Les muscles de l'œil (*m*, *m*) sont situés dans la cavité postérieure, au milieu du tissu cellulo-graisseux, et ils ne peuvent s'insérer à la sclérotique qu'après avoir franchi la capsule.

Lorsqu'on examine ces organes en détail, on voit que chaque muscle, en sortant de

(1) Tenon, *Mém. d'anat. et de physiol.*, 1806, p. 200.
(2) Hélie, thèse de Paris, 1841.
(3) Richet, *Anat. méd. chirurg.* Paris, 1860, p. 326.
(4) Sappey, *Traité d'anatomie descriptive*, t. II, 1re partie, p. 115, 1868.

(*) *a*, *b*, *c*, *e*, aponévrose orbito-oculaire ; *d*, cavité postérieure de l'orbite ; *m*, *m*, muscles de l'œil.
(**) 1, espace interpédonculaire ; 2, coupe de l'aqueduc de Sylvius ; 3, raphé médian ; 4, masses de fibres coupées transversalement et comprenant dans leurs intervalles des cellules nerveuses ; ces fibres appartiennent aux pédoncules cérébelleux supérieurs au-dessus de leur décussation ; 5, racines du nerf oculo-moteur commun ; 6, noyau de ce nerf ; 7, coupe du tubercule quadrijumeau antérieur ; 8, pédoncule cérébral ; 9, substance noire (*locus niger*).

la capsule, est entouré, sur une certaine étendue, d'une gaîne aponévrotique; c'est le prolongement de la capsule elle-même.

On comprend dès lors que, pour faire la section d'un de ces muscles, il faut ouvrir préalablement la capsule.

Nerfs moteurs de l'œil. — Les muscles de l'œil sont pourvus de nerfs qui président à leurs mouvements. Les droit interne, droit supérieur, droit inférieur et le petit oblique, reçoivent leurs fibres nerveuses de la troisième paire, tandis que le droit externe possède le nerf de la sixième paire, et le grand oblique, le nerf pathétique ou quatrième paire. Examinons chacun de ces nerfs.

1. *Nerf oculo-moteur commun (troisième paire).* — Ce nerf naît, en apparence, à la face interne du pédoncule cérébral, près de l'espace interpédonculaire. L'origine réelle de ces nerfs est située, d'après Stilling, dans la protubérance, tout près de son bord antérieur et un peu au-dessous de l'aqueduc de Sylvius (fig. 425, 5). Les fibres de ces deux nerfs s'anastomosent sur la ligne médiane, comme cela avait été démontré par Vulpian ; elles se portent vers la surface des pédoncules cérébraux, où elles se réunissent en un cordon nerveux. De là ce nerf se porte en avant et en dehors, chemine dans la paroi externe du sinus caverneux, au-dessus du moteur oculaire externe, en dedans du nerf pathétique et de l'ophthalmique de Willis. Il pénètre ensuite dans l'orbite en traversant la fente sphénoïdale, entre les deux tendons du droit externe. C'est dans son trajet du sinus caverneux que le nerf moteur oculaire commun s'anastomose avec l'ophthalmique de Willis, et avec le grand sympathique.

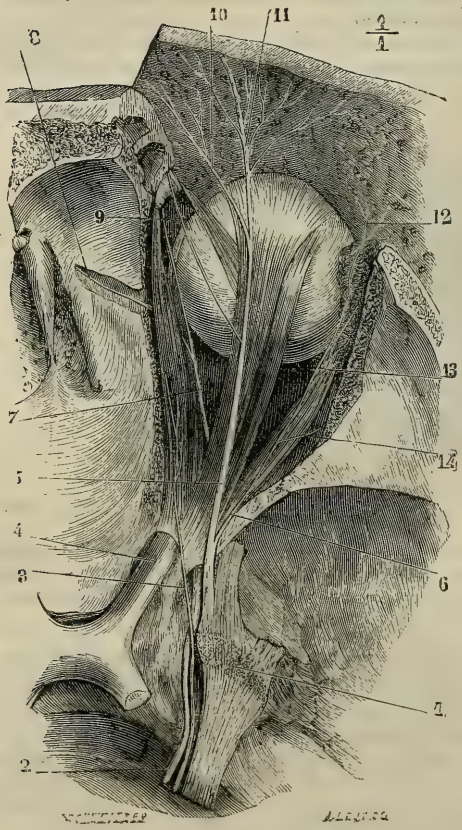

Fig. 426. — Nerfs de l'orbite (*).

Arrivé dans l'orbite, il se divise en deux branches : la *supérieure*, qui se rend au droit supérieur et l'élévateur de la paupière supérieure, et la *branche inférieure*, fournissant des filets nerveux aux droit interne, droit inférieur, petit oblique et au ganglion ophthalmique. — Comme nous verrons plus loin, d'après les faits pathologiques, il doit exister un filet spécial se distribuant dans les fibres inférieures du droit interne et les fibres internes du droit inférieur.

2. *Nerf pathétique (quatrième paire)* (fig. 426, 3). — Né en apparence au som-

(*) 1, ganglion de Gasser ; 2, nerf oculo-moteur commun ; 3, nerf pathétique ; 4, nerf optique ; 5, nerf frontal ; 6, nerf lacrymal ; 7, nerf nasal ; 8, branche ethmoïdale du nerf nasal ; 9, nerf trochléateur ; 10, nerf frontal interne ; 11, nerf frontal externe ; 12, branches terminales cutanées du lacrymal ; 13, branches que ce nerf fournit à la glande lacrymale ; 14, filet anastomotique du lacrymal sur le rameau orbitaire du maxillaire supérieur. (Beaunis et Bouchard.)

met de la valvule de Vieussens, derrière les tubercules quadrijumeaux, il paraît provenir, d'après Vulpian, en partie du ruban de Reil et en partie du pédoncule cérébelleux supérieur. Après avoir contourné la protubérance et la face inférieure du pédoncule cérébral, il longe le bord interne de la grande fente de Bichat, et s'engage dans l'épaisseur de la paroi externe du sinus caverneux, au-dessus de l'ophthalmique et en dehors du moteur oculaire externe. Il pénètre dans l'orbite par la fente sphénoïdale, et se distribue au muscle grand oblique. Il est remarquable, d'après Claude Bernard, par l'anastomose qu'il offre avec la cinquième paire, que l'on peut distinguer sur la figure ci-jointe (fig. 427, P, P', A).

3. *Nerf moteur oculaire externe* (*sixième paire*). — Il prend naissance immédiatement derrière la protubérance, dans le sillon qui sépare cette dernière du bulbe rachidien. D'après Lockhart-Clarke (1) et Duchenne (de Boulogne), ces nerfs prennent naissance réelle dans les noyaux centraux qui sont situés en arrière du point de la réunion des pyramides antérieures avec le bord inférieur du pont de Varole, près des *fasciculus teres* du plancher du quatrième ventricule. De cette façon, il se trouve d'une part au voisinage de la sixième paire du côté opposé, et de l'autre à côté de la



Fig. 427. — Anastomoses du nerf pathétique (*).

septième paire. Vulpian a pu suivre ces fibres jusque dans l'épaisseur de la protubérance ; peut-être sont-ce des communications avec le noyau de la troisième paire du côté opposé, et alors on s'expliquerait la simultanéité des contractions de la sixième paire d'un côté et de la troisième paire du côté opposé.

Détaché de la masse cérébrale, il se porte en dehors et en avant sur les côtés de la lame quadrilatère du sphénoïde, et s'engage ensuite dans le sinus caverneux entre la carotide interne et le pathétique. Dans l'orbite, il pénètre à travers la fente sphénoïdale, entre les deux tendons du droit externe, dans lequel il se distribue tout entier. Dans des cas exceptionnels, il envoie des ramifications au petit oblique et au ganglion ophthalmique.

Ce nerf s'anastomose dans le sinus caverneux avec le plexus de ce nom et l'ophthalmique.

Physiologie des muscles et des nerfs moteurs de l'œil. — Les trois paires de nerfs crâniens que nous venons de décrire sont destinés à animer les six muscles qui concourent aux mouvements de l'œil.

Le nerf moteur oculaire commun fait contracter les muscles droit interne, supérieur, inférieur, le petit oblique et l'élévateur de la paupière supérieure. Les deux

(1) Lockhart-Clarke, *Researches on the intimite structure of the Brain* (*Philosophical transactions*). Part. I, 1868, p. 302.

(*) M, muscle grand oblique dans lequel se distribue le nerf pathétique P, P'; N, nerf moteur oculaire externe; O, nerf optique; C, nerf moteur oculaire commun, présentant là, dans le sinus caverneux, un aspect grisâtre comme ganglionnaire; E, tronc de la cinquième paire; L, nerf maxillaire inférieur; S, nerf maxillaire supérieur; X, nerf frontal; P, P', nerf pathétique; A, anastomose en arcade de ce pathétique sur le frontal interne; F, nerfs frontaux de la branche ophthalmique. (Cl. Bernard.)

troisièmes paires peuvent agir simultanément et faire converger les yeux vers un point qui se trouverait situé sur la ligne médiane ; lorsque, au contraire, on regarde soit à droite, soit à gauche, il y a simultanément contraction de la troisième paire dans un œil et de la sixième paire dans l'autre.

Pour bien comprendre l'action des muscles oculaires, il faut envisager l'œil comme une sphère suspendue dans l'orbite et exécutant les mouvements de rotation autour de son centre. Dans tous ces mouvements, le méridien vertical des deux yeux reste toujours parallèle, mais il peut conserver sa direction verticale, ou devenir oblique, comme nous le démontrerons bientôt.

L'action des muscles oculaires est complexe ; ils n'agissent jamais isolément, mais par groupes qui sont en antagonisme les uns avec les autres. Voici les différentes directions dans lesquelles l'œil exécute ses mouvements :

1° Le *mouvement de l'œil en dedans et dans le plan horizontal* s'exécute à l'aide du muscle droit interne.

2° Le *mouvement de l'œil horizontalement en dehors* se fait par la contraction du droit externe.

3° Le *mouvement de l'œil verticalement en haut* est produit par l'action combinée du droit supérieur et du petit oblique.

4° *Dans le sens vertical en bas*, il y a aussi deux muscles qui se contractent ; ce sont : le droit inférieur et le grand oblique.

Dans tous ces quatre mouvements, le méridien vertical conserve sa direction verticale. Les quatre directions suivantes sont accompagnées d'inclinaison du méridien vertical soit en dedans, soit en dehors.

5° Le *mouvement diagonal en haut et à gauche* s'exécute au moyen de trois muscles : droit supérieur, droit externe et du petit oblique.

6° *Dans le regard oblique à gauche et en bas*, les méridiens verticaux des deux yeux sont parallèles et inclinés, celui de l'œil droit en dehors et celui de l'œil gauche en dedans. Ce mouvement est exécuté par trois muscles : droit externe, droit inférieur et le *grand oblique*.

7° *Dans le regard oblique à droite et en haut* le méridien, de l'œil droit est incliné en dehors et celui de l'œil gauche en dedans. Le mouvement du globe est exécuté par le droit supérieur, le droit interne et le petit oblique.

8° Le *mouvement de l'œil oblique à droite et en bas* est exécuté à l'aide de trois muscles : le droit inférieur, le droit interne et le grand oblique.

9° Le *mouvement diagonal en bas et en dedans*, lorsque les deux yeux fixent un objet de près, s'exécute par la contraction du droit inférieur associé au droit interne.

Il est plus que probable que ce ne sont que les fibres inférieures du droit interne et les fibres internes du droit inférieur qui se contractent séparément de la masse de deux muscles, et cette contraction doit s'exécuter au moyen d'un filet nerveux isolé. J'ai rencontré, en effet, deux cas dans lesquels il n'y avait que la paralysie de ces parties des muscles sans que les autres portions de la troisième paire aient été endommagées. Le méridien vertical était légèrement incliné en dehors.

On voit, par cette exposition, que chaque mouvement de l'œil, dans une des directions verticale ou horizontale, se fait à l'aide d'un ou de deux muscles qui se contractent au même degré que leurs antagonistes se relâchent. Les mouvements obliques, en diagonale, ne se font que par la contraction des groupes de trois muscles, qui ont un nombre égal de muscles antagonistes ; ces derniers se relâchent au moment où les autres se contractent, et *vice versâ*.

Dans les mouvements associés des deux yeux, il y a constamment le même nombre de muscles qui agissent dans chaque œil.

Ce n'est que dans ces conditions que la vision binoculaire peut se faire et l'objet être vu simple, parce que, sous l'influence de la force égale des contractions musculaires dans les deux yeux, l'image de l'objet frappe les points identiques des deux ré-

tines et produit l'effet d'une vision simple. Mais il suffit que dans un groupe quelconque, un des muscles manque pour que l'équilibre dans les mouvements des deux yeux cesse, et que la diplopie ou vision double apparaisse. L'œil, dans ce cas, prend une direction vicieuse, il se dévie soit en dehors, soit en dedans, ce qui constitue un état pathologique appelé *strabisme*.

CHAPITRE II

MODE D'EXPLORATION DES MUSCLES DE L'OEIL

Il n'est pas toujours facile de reconnaître l'existence de certaines affections des muscles de l'œil, c'est pourquoi il est nécessaire de procéder, dans l'examen de ces maladies, avec ordre et méthode.

Les affections des muscles se traduisent habituellement, soit par un affaiblissement de la contractilité, soit par une contraction exagérée. Dans l'un comme dans l'autre cas, il se produit une déviation de l'œil ou strabisme.

1. Dans un degré très-prononcé de strabisme, la déviation peut être remarquée avec facilité même à une grande distance. Lorsqu'au contraire le strabisme est léger, on peut le reconnaître de la manière suivante : on ouvre un œil du malade en mettant la main au devant et on lui fait fixer de l'autre œil un objet quelconque que l'on tient en face de lui à la distance de 25 centimètres. Si pendant cette expérience l'œil caché se trouvait dévié, il fait un mouvement brusque pour se tourner soit en dedans, soit en dehors, dès qu'on le découvre. Ce mouvement tardif exécuté par l'œil dévié indique la présence du strabisme.

2. Les paralysies des muscles de l'œil se reconnaissent facilement lorsqu'elles sont complètes, leur diagnostic présente au contraire quelques difficultés lorsqu'il ne s'agit que d'un simple affaiblissement d'une paire de nerfs. Dans l'une comme dans l'autre de ces variétés, l'examen fait à distance peut être d'une certaine utilité.

Dans la paralysie de la troisième paire, la chute de la paupière supérieure caractérise souvent la maladie. Mais comme la ptosis existe aussi dans le spasme de l'orbiculaire, de même qu'il peut dépendre des lésions organiques des paupières, on devra toujours rechercher avec soin les autres signes de la paralysie.

3. En faisant tourner fortement les yeux à droite ou à gauche, on verra qu'un des deux yeux n'atteint pas aussi facilement le coin de l'œil que l'autre.

4. Dans une paralysie récente, les malades se plaignent généralement de la diplopie, de la fatigue des yeux pendant le travail et le regard au loin ; les deux symptômes disparaissent dès qu'on cache un des deux yeux.

5. Si le malade ne se plaint point de diplopie, malgré la paralysie de l'un ou de l'autre muscle, il est nécessaire alors de la rechercher en se servant d'un verre coloré, rouge ou violet, que l'on place devant l'un des deux yeux pendant qu'il fixe une bougie allumée. En faisant porter la bougie à droite ou à gauche, en haut ou en bas, on fera apparaître au malade deux bougies, dont l'une sera

rouge et l'autre blanche. Ce sera l'indice certain de l'affection d'un des muscles oculaires.

6. Le strabisme est souvent la conséquence d'une affection quelconque du globe de l'œil lui-même, et provient d'un affaiblissement ou d'une perte de la vue occasionnée par une cataracte, une atrésie pupillaire, ou une affection grave des membranes profondes de l'œil. On examinera à cet effet l'état des membranes internes de l'œil et, d'après les résultats obtenus, on décidera s'il s'agit d'une affection idiopathique des muscles, ou si, au contraire, la déviation n'est qu'un phénomène secondaire et symptomatique d'une altération intra-oculaire.

7. *Troubles d'attitude.* — Cuignet (de Lille) a démontré que dans les paralysies musculaires, les malades se présentent souvent avec une attitude dont les caractères les plus ordinaires sont d'avoir la tête inclinée dans un sens ou l'autre, la face tournée vers le côté droit ou le côté gauche, un œil clignant ou obstinément fermé. Ces attitudes morbides sont dues à l'obligation, pour le paralytique, d'échapper au vertige occasionné par la diplopie, le déplacement constant des objets, l'hésitation dans la marche. Souvent on pourra faire le diagnostic de la paralysie de la sixième ou de la quatrième paire, d'après l'attitude de la tête du malade.

CHAPITRE III

PATHOLOGIE

Les affections des muscles de l'œil sont de deux sortes : les unes sont primitives et dépendent de la paralysie ou du spasme de ses nerfs ; les autres sont secondaires, occasionnées par un affaiblissement ou une perte de la vue. Dans l'une comme dans l'autre de ces variétés, on remarque une insuffisance dans leur contraction, suivie d'une déviation de l'œil et qui porte le nom de *strabisme*. Le strabisme est *convergent*, lorsque c'est en dedans que l'œil est dévié ; il est *divergent*, quand il est tourné en dehors. Il peut être appelé supérieur ou inférieur selon que l'œil sera tourné en haut ou en bas. Le strabisme n'est donc, à proprement parler, qu'un symptôme ; il désignera la maladie lorsqu'on y joindra l'expression de la cause qui a provoqué cette déviation. C'est ainsi que nous distinguons : *strabisme paralytique*, lorsque la déviation de l'œil est due à une paralysie des nerfs moteurs ; *strabisme spasmodique*, dû aux contractions spasmodiques d'un des muscles ; *strabisme optique*, qui est produit par un affaiblissement de la vue ; *strabisme cicatriciel* ou *mécanique*, occasionné par des adhérences morbides qui se produisent entre les paupières et l'œil.

Les affections des muscles de l'œil que nous aurons à étudier sont :

1. Strabisme paralytique... { Paralysie de la troisième paire.
Paralysie du petit oblique.
Paralysie de la quatrième paire ou grand oblique.
Paralysie de la sixième paire.

2. Strabisme spasmodique..	Contraction spasmodique des branches de la troisième paire. Contraction spasmodique du droit externe. Nystagmus ou spasme oscillatoire des muscles de l'œil.
3. Strabisme optique (concomitant des Allemands).	Strabisme convergent. Strabisme divergent. Asthénopie musculaire ou strabisme divergent latent.
4. Strabisme cicatriciel ou mécanique.	

Nous étudierons en dernier lieu le traitement chirurgical et orthopédique du strabisme.

ARTICLE PREMIER

STRABISME PARALYTIQUE.

§ I. — Paralysie de la troisième paire ou du moteur oculaire commun.

Les déviations paralytiques des yeux se déclarent d'une manière assez brusque et, le plus souvent, sous l'influence des affections cérébro-spinales ou de la syphilis.

Nous avons observé plus haut que le nerf de la troisième paire envoie ses fibres aux muscles droit interne, droit supérieur, droit inférieur, au petit oblique, au sphincter pupillaire et à l'élévateur de la paupière supérieure.

La paralysie de ce nerf peut s'étendre à toutes ses branches et constituer une paralysie complète; ou bien on ne trouve qu'une partie de ses filets affaiblis dans ses fonctions, ce qui constitue une *paralysie incomplète*. Il importe d'étudier chacune de ces variétés et d'indiquer quelques symptômes particuliers qui se rapportent à la paralysie de deux troisièmes paires.

A. **Paralysie complète de la troisième paire. — Symptomatologie.** — *Signes anatomiques.* — 1. Le premier symptôme, le plus caractéristique, est la chute de la paupière supérieure (ptosis), qui ne se relève point lorsqu'elle est complète malgré les plus grands efforts du malade. Cette *ptosis* diffère essentiellement de celle occasionnée par le spasme, en ce sens qu'en soulevant la paupière avec les doigts on ne trouve point de résistance, et lorsqu'on la fait relâcher ensuite, elle s'abaisse lentement.

2. Les mouvements de l'œil en haut, en bas et en dedans sont complétement annihilés; la cornée et la pupille se trouvent dans la ligne médiane, ou acculées vers l'angle externe de l'orbite. Au lieu de se tourner dans différents sens, il ne fait que subir des mouvements légers de rotation autour de son axe par l'effet du muscle grand oblique. La convergence des deux yeux est abolie et il y a un strabisme divergent.

3. La pupille subit une dilatation moyenne, et devient immobile. Cette mydriase n'est pas très-prononcée et, sous l'influence d'atropine, elle peut atteindre des proportions bien plus considérables. C'est la paralysie des branches ciliaires qui amène cette altération, suivie en même temps d'une paralysie du muscle accommodateur.

4. L'œil malade semble être propulsé en avant et faire une saillie hors de l'orbite,

ce qui n'est dû qu'au relâchement des trois muscles droits et du petit oblique, qui ne l'entraînent pas assez profondément dans le fond de l'orbite.

Signes fonctionnels. — Pour que les deux yeux, en fixant un objet, voient simple, il faut que leurs axes convergent sur ce même objet ; la moindre déviation de l'un des yeux dans un sens ou dans l'autre rompt l'équilibre de ces mouvements et fait voir double, ce qui porte le nom de *diplopie*.

Dans la paralysie de la troisième paire, l'œil est dévié en dehors, ce qui occasionne la diplopie avec les deux images se produisant sur des points non identiques des deux rétines. Les *images doubles* sont *croisées*, ce qui veut dire que l'image située à droite appartient à l'œil gauche, et celle située à gauche se rapporte à l'œil droit.

Le mécanisme de cette diplopie peut être expliqué facilement par la figure ci-après (fig. 428). L'œil droit n'étant point dévié, regarde le point *o* et reçoit l'image de cet objet dans la macula en *m* ; l'œil gauche étant dévié en dehors ne peut plus recevoir l'image de l'objet *o* sur la macula, qui regarde vers le point *a*, mais elle se peint sur la portion de la rétine située en dehors de la tache jaune *m*. Et comme, d'après les lois physiologiques, toute impression qui se produit sur la partie externe de la rétine est renvoyée en dedans de l'axe optique, il s'ensuit que cette image sera du point *o'*, projetée en *o''* en croisant la ligne *o m* qui se dirige vers l'objet lui-même. C'est ainsi que l'image *o''*, qui se trouve située à droite du malade, appartient à l'œil gauche, et celle qui est à sa gauche appartient à l'œil droit non dévié.

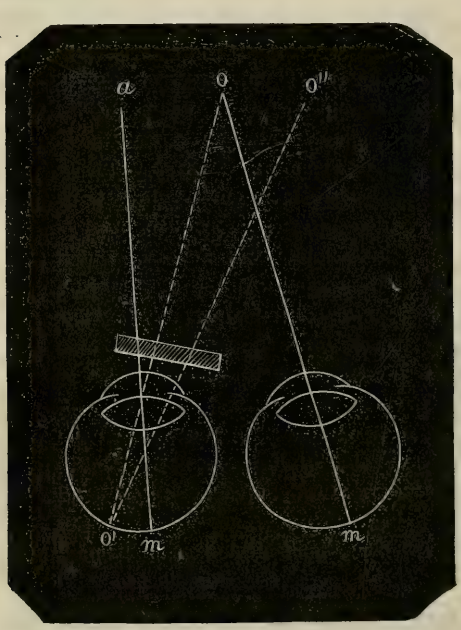

Fig. 428. — Direction des axes visuels dans le strabisme divergent (*).

Lorsque le malade regarde directement en face et dans le plan horizontal, les images paraissent au même niveau. L'image de l'œil paralysé paraîtra au contraire plus basse quand il regardera en bas, et elle paraîtra plus haute lorsqu'il regardera au-dessus du plan horizontal.

L'écartement des deux images devient d'autant plus prononcé que l'objet est porté dans la direction de l'œil sain et par conséquent vers le muscle paralysé.

La diplopie rend la vision vague et incertaine, suivie, au bout de quelque temps, d'une fatigue considérable et des vertiges. Mais si la paralysie est complète, la

(*) *a m*, axe visuel de l'œil strabique ; *o m*, axe visuel de l'œil sain ; *o''*, fausse image appartenant à l'œil strabique.

chute de paupière empêche la diplopie de se produire en ne laissant qu'un seul œil ouvert.

B. **Paralysie incomplète de la troisième paire.** — Plusieurs des symptômes décrits plus haut peuvent faire défaut, ce qui rendra naturellement le diagnostic plus difficile. C'est ainsi que la chute de paupière et la dilatation de la pupille peuvent manquer, les mouvements de l'œil peuvent être en grande partie conservés. On remarquera pourtant que l'œil malade est légèrement dévié en dehors, et que, pour se tourner vers l'angle interne, il exécute quelques mouvements oscillatoires ou tremblotants. D'autre part, le malade se plaint de la fatigue des yeux et d'un trouble de la vue qui tantôt se traduit par la diplopie, tantôt la vue double n'est découverte qu'au moyen d'un verre rouge.

La paralysie du petit oblique ne peut être constatée que très-difficilement ; dans quelques cas j'ai pu la diagnostiquer par l'obliquité du méridien vertical pendant que l'objet était porté en haut et en dehors.

C. **Paralysie des deux troisièmes paires.** — La paralysie simultanée de deux troisièmes paires est tellement rare, qu'on ne la trouve point décrite chez les auteurs. Je l'ai rencontrée pourtant chez quelques malades ; l'un d'entre eux était atteint de l'ataxie locomotrice et se trouvait dans le service du professeur Béhier à la Pitié, et l'autre malade avait la même affection oculaire à la suite de plusieurs attaques épileptiformes et se trouvait dans une des salles de la Pitié, dont le service était confié au docteur Peter. Dans l'un et l'autre de ces cas la diplopie n'existait point, les deux yeux ayant été fortement déviés en dehors. Ces malades ont eu beaucoup de peine à se conduire, ils ne voyaient presque rien de face ; pour fixer un objet, ils regardaient toujours soit à droite, soit à gauche. Zambaco rapporte un cas de la paralysie de deux troisièmes paires consécutive à la syphilis.

Diagnostic différentiel. — La paralysie de la troisième paire peut être confondue avec :

1° *Ptosis spasmodique :* la paupière abaissée, au lieu d'être flasque comme dans la paralysie, reste au contraire contractée et ne peut être soulevée qu'avec une grande peine ; d'autre part, l'œil n'est point dévié, la pupille est normale et il n'y a point de diplopie.

2° *Contraction spasmodique du droit externe :* elle amène, de même que la paralysie de la troisième paire, une diplopie aux images croisées ; on reconnaît facilement cette affection par rapprochement et éloignement constants des deux images pendant que le malade fixe un objet.

3° *Strabisme divergent consécutif aux affections des membranes internes de l'œil :* l'examen ophthalmoscopique et l'épreuve de l'acuité visuelle font décider du diagnostic différentiel.

Étiologie. — La paralysie de la troisième paire se rencontre tout aussi fréquemment que celle de la sixième paire. Sur 154 strabismes de différentes natures j'ai rencontré 24 fois la paralysie de la troisième paire et 27 fois celle de la sixième paire, pendant que la paralysie de la quatrième ne figure que 5 fois.

1. L'ataxie locomotrice est une des affections qui amènent le plus souvent la paralysie du moteur oculaire commun. Duchenne (de Boulogne) (1) signala en

(1) Duchenne (de Boulogne), *Mémoire sur l'ataxie locomotrice* (*Arch. génér. de méd.*, 1858 et 1859); et *De l'électrisation localisée*, 3e édit. Paris, 1872, p. 616 et suiv.

effet le premier que, dès le début de l'ataxie, on aperçoit la paralysie de la troisième ou de la sixième paire, qui est le plus souvent passagère et disparaît sans aucune intervention. Cette paralysie passagère ne peut être expliquée que par une sorte de congestion passagère produite au voisinage des fibres atrophiées et désorganisées dans la substance cérébrale. C'est un des symptômes initiaux de l'ataxie, comme dit Duchenne.

2. Parmi les affections cérébrales, il faut signaler aussi les affections du pont de Varole, au point d'immergence de la troisième paire. Les épanchements et les tumeurs des pédoncules cérébraux, les méningites de la base du crâne, peuvent tous amener une paralysie de ce nerf. Le docteur Chouppe (1) rapporte un cas de la paralysie du moteur oculaire commun occasionnée par une hémorrhagie méningée, qui a déterminé la compression de ce nerf à son émergence par un caillot.

3. L'affection syphilitique occasionne aussi très-souvent cette paralysie ; l'altération peut avoir son siége, soit dans la substance propre du nerf (névrite syphilitique), soit dans le périoste au point de passage du nerf dans l'orbite. L'affection syphilitique donne lieu quelquefois au développement d'une gomme dans le pédoncule cérébral ou le pont de Varole, ce qui ne pourra être diagnostiqué que par l'existence simultanée d'autres symptômes cérébraux. Ricord remarque que cette paralysie est assez fréquente dans la période tertiaire. Elle peut exister seule sans aucune autre manifestation concomitante ; dans d'autres cas, on constate l'hémiplégie faciale ou des membres avec des douleurs de tête et des vomissements, etc.

La présence d'une exostose au front, sur la tempe ou une autre partie de la boîte crânienne, nous conduit à penser qu'une affection analogue se trouve sur le trajet du nerf de la troisième paire. L'existence de l'iritis ou de la choroïdite, conjointement avec la paralysie des muscles, doit faire soupçonner la cause syphilitique.

4. Les tumeurs du cerveau situées dans le trajet de ces nerfs peuvent amener une paralysie consécutive à la compression.

5. Les affections de l'orbite, telles que tumeurs, exostoses, kystes, etc., amènent aussi des paralysies de la troisième paire, ce qui sera facilement reconnu par l'existence simultanée de paralysies d'autres nerfs oculaires et de l'exophthalmie.

6. Les causes rhumatismales peuvent entraîner à leur tour une paralysie de la troisième paire, qui ne sera le plus souvent que partielle en n'atteignant qu'une branche palpébrale ou celle du muscle droit interne.

7. Les blessures et les contusions sur la tête peuvent entraîner la même affection, et qui peut être due soit à une fracture de la fente sphénoïdale, soit à un épanchement dans les méninges.

Aug. Voisin et Liouville (2) ont démontré un fait de la plus haute importance, ce que le strabisme divergent avec affaiblissement de tous les muscles recevant leur innervation de la troisième paire, ainsi que la diplopie aux images croisées, peuvent être provoqués dans l'espace d'une ou deux heures par des injections sous-cutanées de curare dans la proportion de 5 centigrammes à 10 centigrammes en solution filtrée. Cette expérience démontre d'une manière péremptoire que le curare a une action directe et spéciale sur les nerfs de la troisième paire.

(1) Chouppe, *Recueil d'ophthalmologie*. Paris, 1874, janvier, p. 127.
(2) Voisin et Liouville, *Journal d'anatomie et de physiologie*, t. IV, 1867.

Durée et pronostic. — La paralysie de la troisième paire ne présente en général pas de gravité, et elle guérit dans la grande majorité des cas, qu'elle soit occasionnée par la syphilis ou toute autre cause. Dans l'ataxie locomotrice, n'étant qu'un signe précurseur d'autres phénomènes généraux, elle constitue un symptôme d'une excessive gravité.

La durée de cette paralysie dans l'ataxie est très-variable, le plus souvent elle se dissipe au bout de quelques semaines ou quelques mois. Selon Trousseau, cet accident revient quelquefois dans la période confirmée de l'ataxie, après avoir disparu pendant plusieurs années. Certains malades le gardent le reste de leur vie.

Dans la paralysie de nature syphilitique, la guérison n'a lieu qu'après un traitement actif de quatre semaines à deux mois, et souvent je l'ai vu récidiver.

Si la maladie ne cède au début à aucun traitement, il faut craindre une affection cérébrale grave, telle que tumeur, kyste, ramollissement, etc.

Traitement. — 1. Ayant reconnu la cause de la maladie, on prescrira le traitement en conséquence. C'est ainsi que dans la paralysie syphilitique nous aurons recours, soit au traitement mixte, si l'affection primitive est de date récente, soit à l'iodure de potassium à des doses progressivement croissantes si l'affection remonte à une date ancienne.

Nous avons soigné avec le professeur G. Sée un malade atteint d'une paralysie de la troisième paire et de l'ataxie locomotive aiguë, et nous sommes parvenu à arrêter très-rapidement la maladie de la moelle ainsi que des muscles à l'aide de frictions mercurielles à la dose de 4 à 8 grammes.

2. Des frictions sur le front et la tempe sont faites matin et soir avec l'onguent double hydrargyrique ou napolitain, dans la première quinzaine. Passé cette époque on appliquera successivement plusieurs mouches de Milan.

3. Pour diminuer le trouble de la vue occasionné par la dilatation de la pupille, on prescrira l'instillation du collyre d'ésérine deux fois par jour, selon la formule suivante :

℞ Eau distillée..... 10 grammes. | Sulfate d'ésérine (neutre)... 2 centigr.

Je me suis convaincu que ce collyre rend de réels services dans cette maladie, non-seulement en faisant disparaître le trouble, mais il active aussi le rétablissement des fonctions des muscles paralysés en y provoquant des contractions très-prononcées. Le docteur Marini recommande aussi la fève de Calabar, comme moyen curatif des paralysies de la troisième paire.

4. Si la paupière n'est pas abaissée, et si la diplopie gêne la vue, on prescrira l'usage des conserves que je recommande tout spécialement dans cette affection. Ce sont des verres plans d'une teinte fumée neutre, grandeur moyenne, dont l'un correspondant à l'œil malade se trouve dépoli à sa surface postérieure. Ces lunettes ne sont pas très-disgracieuses, et en même temps elles ne permettent de voir que d'un seul œil, ce qui fait disparaître la diplopie.

5. Dans l'intervalle qui sépare l'application de deux vésicatoires, il est bon de prescrire des bains sulfureux de deux à trois par semaine.

6. La faradisation appliquée directement sur le muscle lésé au moyen d'un électrode en forme d'une petite plaque, dont une surface est doublée d'une couche

d'ivoire, comme cela était conseillé par Duchenne (de Boulogne), concourt au rétablissement des fonctions musculaires.

Un de mes aides, le docteur Trista Valdès (de Santiago de Cuba), a fait la remarque que l'électrisation à courants interrompus agit très-efficacement dans la paralysie de la troisième paire, lorsqu'on applique le rhéophore négatif directement sur le muscle paralysé.

7. Tous ces moyens seront inutiles lorsqu'on s'apercevra que la maladie est due à l'ataxie locomotrice. C'est contre la maladie générale qu'on devra diriger toute son attention, et l'on agira selon les indications que l'on trouvera développées dans les travaux de Trousseau (1), de Topinard (2) de Jaccoud, etc.

8. Dans des paralysies consécutives au traumatisme, l'application des sangsues derrière les oreilles, les purgatifs fréquents et des vésicatoires au pourtour de l'orbite seront prescrits de préférence.

9. Lorsque la paralysie est de date ancienne, et que la déviation de l'œil est devenue définitive et permanente, il n'y a plus moyen de compter sur l'action des médicaments indiqués. La maladie n'est alors qu'un simple strabisme pour lequel on fera d'abord la ténotomie du muscle droit externe rétracté, et si cela ne suffit pas, on déplacera le muscle droit interne en avant au moyen d'un procédé que nous décrirons plus loin.

§ II. — Paralysie du petit oblique.

Elle est excessivement rare comme affection isolée ; quand au contraire elle se trouve dans la paralysie générale de la troisième paire, son diagnostic devient presque impossible.

C'est Cuignet (de Lille) qui a eu l'occasion de l'étudier avec la plus grande précision. Voici les signes qui permettent de faire son diagnostic :

1° L'œil paralysé paraît être légèrement dévié en bas et en dedans; on s'en assurera en cachant l'œil sain ; immédiatement l'œil malade en se redressant se portera en haut et en dehors.

2° Il existe une diplopie aux images homonymes dans toute l'étendue du champ visuel supérieur; cette diplopie existe à peine sur la ligne horizontale, au-dessous de cette ligne elle n'existe point.

3° A mesure qu'on porte l'objet, une bougie par exemple, en haut et en dehors, les images s'écartent latéralement en hauteur, et leurs extrémités supérieures divergent sensiblement, l'une d'elle devenant oblique.

4° Le trouble de la vue devient très-prononcé, surtout lorsqu'on doit travailler sur des objets fins ; il existe alors un dédoublement des objets et la fatigue très-prononcée.

5° Il existe quelquefois avec la paralysie du petit oblique une mydriase et une chute de la paupière supérieure.

(1) Trousseau, *Clinique médicale de l'Hôtel-Dieu*, 4e édit. Paris, 1873, t. II, p. 601. — *Nouveau Dictionnaire de médecine et de chirurgie pratiques*. Paris, 1865, t. III, p. 749, article ATAXIE LOCOMOTRICE.

(2) Topinard, *De l'ataxie locomotrice, etc.* Paris, 1864.

6° Dans une paralysie du petit oblique très-accentuée, accompagnant la paralysie complète de la troisième paire, j'ai constaté un signe dans l'aspect de la papille, qui exécute un mouvement de rotation et se place obliquement, de sorte que ses vaisseaux sont dirigés tous visiblement en dedans, et la papille paraît même couchée.

Les figures 429 à 431, empruntées à Cuignet, montrent les rapports relatifs de deux images dans le plan horizontal, au-dessus et au-dessous de ce plan.



Fig. 429 à 431. — Schéma des positions des images diplopiques.

Diagnostic. — On pourrait confondre cette paralysie avec la diplopie physiologique, qui peut être obtenue lorsqu'on regarde très-fortement en haut et en dehors. Dans cette direction, l'association de deux yeux ne se fait pas bien, et il se produit une déviation aux images croisées, contrairement à la paralysie du petit oblique où les images sont homonymes.

Quant au *pronostic*, il est le même que celui de la paralysie de la troisième paire.

§ III. — Paralysie de la quatrième paire ou du nerf pathétique.

Cette affection se rencontre rarement isolée, le plus souvent elle accompagne la paralysie de la sixième paire. Szokalski était le premier qui avait décrit avec soin et précision cette paralysie, dont l'étude a été complétée plus tard par Desmarres père, Donders, Bowman et de Graefe.

Symptomatologie. — 1. On peut reconnaître la maladie même à une certaine

distance, rien que par la position de la tête du malade ; il la tient en effet tournée constamment en bas et de côté, soit pendant la marche, soit lorsqu'il veut fixer quelque chose. En voyant ces malades de loin on croirait qu'ils sont atteints d'un torticolis qui les empêche de remuer la tête. Cette direction de la tête est due à la diplopie que le malade cherche à éviter, et il tourne à cet effet son regard vers le côté où les deux yeux ne voient pas double.

2. Ces malades éprouvent à la longue une grande fatigue dans les yeux, par suite d'un trouble de la vue qui les empêche de travailler, de lire ou écrire. Des douleurs de tête et des étourdissements deviennent intenses, et s'accompagnent même, chez quelques individus nerveux, de vomissements (Desmarres père). Souvent il y a de la photophobie et du larmoiement, qui ne sont dus qu'à la fatigue.

3. La diplopie est un des signes les plus caractéristiques de la maladie, et qui permet à lui seul de reconnaître la paralysie. Le malade se plaint d'ordinaire de ce que tous les objets situés dans la moitié inférieure du champ visuel lui apparaissent doubles, les deux images étant superposées l'une au-dessus de l'autre.

L'examen, fait au moyen d'un verre rouge placé devant l'un des deux yeux, donne les résultats suivants :

Les deux images sont *homonymes*, comme dans la paralysie de la sixième paire, c'est-à-dire l'image de l'œil droit se trouve à droite du malade et l'image de l'œil gauche se voit à gauche. En face les images sont superposées l'une au-dessus de l'autre, et peu écartées latéralement; la fausse image est la plus basse. A mesure que la bougie est portée dans le sens d'action du muscle paralysé, c'est-à-dire en bas et en dehors, les deux images s'écartent réciproquement en hauteur et en latéralité. Les deux images inclinées l'une sur l'autre sont plus rapprochées par en haut. L'image du côté malade paraît être plus éloignée que celle de l'œil sain. Cette particularité tient, selon moi, à ce que dans l'œil sain l'image se fait dans la direction de la macula où l'axe est le plus long, tandis que l'image de l'œil malade se dessine sur la partie latérale de la rétine, qui se trouve sur un axe de l'œil relativement plus court. Or, nous savons que plus l'image d'un côté de la lentille est éloignée, plus elle se trouve de l'autre côté, et *vice versâ*.

4. La diplopie n'existe point au-dessus de la ligne horizontale, puisque dans tout le champ visuel supérieur le muscle grand oblique n'a aucune action et sa paralysie reste de ce côté sans influence. C'est au moyen de ce signe qu'on peut reconnaître la paralysie de la quatrième et celle de la sixième paire ; dans cette dernière, en effet, la diplopie existe dans tout le champ externe, en haut comme en bas.

5. Malgré la diplopie aux images homonymes, la déviation de l'œil en dedans est si peu prononcée qu'il est extrêmement difficile de la reconnaître à l'œil nu. Cette déviation peut être pourtant constatée si l'on se sert d'un verre blanc dépoli sur une de ses surfaces. En plaçant, en effet, ce verre devant l'œil paralysé, pendant qu'on fait fixer au malade un objet quelconque placé en face de lui et un peu en bas, on constate facilement que l'œil sain subit un déplacement sensible en bas, pendant que l'œil malade reste relativement plus élevé, et en même temps légèrement convergent.

6. Lorsque la paralysie du grand oblique a duré un certain temps, elle peut amener une contraction secondaire de son antagoniste, qui est le petit oblique. Le

diagnostic devient alors beaucoup plus difficile, vu que la diplopie ne s'arrêtera plus au-dessous de la ligne horizontale, mais qu'elle s'observera aussi dans le champ visuel supérieur. On reconnaît cette complication par ce fait que les images deviennent croisées dès qu'on se porte au-dessus de la ligne horizontale, tandis qu'il était convergent, et les images homonymes dans le champ visuel inférieur, le petit oblique par sa contraction attirant l'œil en dehors.

Diagnostic différentiel.—La paralysie de la quatrième paire ressemble d'une manière frappante à celle de la sixième paire, mais l'examen fait au moyen d'un verre rouge permet d'établir le diagnostic. Et en effet, dans la paralysie de la quatrième paire, la diplopie aux images homonymes n'existe qu'au-dessous de la ligne horizontale, tandis que dans la sixième paire elle se révèle dans tout le champ visuel externe, en haut aussi bien qu'en bas. D'autre part, les images sont superposées dans la première maladie, et l'écartement augmente à mesure qu'on porte l'objet plus bas. Nous verrons plus loin que cela n'existe point dans la paralysie de la sixième paire.

Marche et pronostic. — L'affection paralytique de la quatrième paire reste stationnaire pendant plusieurs semaines, puis elle entre rapidement dans la période de guérison. Souvent elle se complique de la même affection d'autres nerfs moteurs, et particulièrement du droit externe. La guérison est la règle générale.

Étiologie. — La syphilis doit être considérée comme une des causes les plus fréquentes de la maladie. Les causes rhumatismales arthritiques goutteuses, ainsi que les affections de la moelle épinière, donnent aussi lieu à cette paralysie. Au mois de janvier 1870, le docteur N. Gueneau de Mussy a bien voulu m'adresser un malade, le comte D..., âgé de vingt-huit ans, atteint de paralysie de la quatrième paire gauche. Il était sujet à des attaques de goutte se traduisant par des troubles gastriques, des douleurs très-violentes de l'estomac et de la région rénale, et qui se terminaient le plus souvent par une élimination plus ou moins abondante d'un sable fin, dans les urines, ressemblant à de la brique pilée, souvent accompagnée d'hémorrhagies abondantes. Ces phénomènes ayant cessé quelques semaines avant, il fut atteint de la paralysie de la quatrième paire, qui du reste guérit chez lui assez facilement sous l'influence d'un régime convenable.

Lorsque la paralysie de la quatrième paire se complique de celle de la sixième du même côté, il y a lieu de supposer que l'affection est syphilitique et que le siége principal d'altération se trouve au point de passage de deux nerfs par la fente sphénoïdale.

Traitement. — Ce n'est que contre la cause de la maladie qu'il faut agir. Les paralysies syphilitiques céderont facilement après l'usage de l'iodure de potassium à la dose de 1 à 2 grammes par jour. Dans le cas où la maladie pourra être rattachée à la goutte, comme cela avait lieu chez le malade dont je rapporte plus haut l'histoire, on agira plus particulièrement par les diurétiques et les diaphorétiques. Le sulfate de quinine à hautes doses (50 à 60 centigr. par jour) pourra être aussi administré avec avantage.

Voici la formule des pilules qui peuvent être avantageusement prescrites contre les accès de goutte en général, ainsi que contre les paralysies des nerfs oculo-moteurs.

℞ Extrait de colchique	1	gramme.
Sulfate de quinine	3	—
Poudre de digitale	1gr,50	

M. s. a. et divisez en 30 pilules, dont on prendra une chaque soir.

Localement on agira au début de la maladie, dans les premières vingt-quatre ou quarante-huit heures, par une déplétion sanguine, cinq ou six sangsues derrière l'oreille. Si la maladie est plus invétérée, on fait appliquer des vésicatoires volants au pourtour de l'orbite. Si les douleurs de tête violentes accompagnent la paralysie, on aura recours aux injections hypodermiques morphinées dans la région temporale.

Il importe beaucoup de prévenir la fatigue, les vertiges et les étourdissements qu'éprouve le malade constamment, par suite de la diplopie. C'est au moyen des conserves de teinte fumée, dont un verre est dépoli à une de ses surfaces, qu'on remédie admirablement à cet inconvénient. Au moyen de ces lunettes le malade ne voit que d'un seul œil, et évite ainsi la fatigue pendant tout le temps que dure le traitement.

§ IV. — Paralysie de la sixième paire ou du droit externe.

Parmi les nerfs moteurs de l'œil, celui qui se rend au droit externe est peut-être plus fréquemment atteint de paralysie que tous les autres. Plus rarement cette paralysie est monoculaire; dans la majorité des cas, au contraire, on la voit occuper les deux yeux.

Symptomatologie. — 1. Le malade ne tient pas la tête directement en face, mais il la tourne constamment du côté de l'œil paralysé. Il conserve cette position pendant la marche aussi bien que lorsqu'il veut fixer quelque chose, ce qui lui permet d'éviter la diplopie, très-gênante pour la vue.

2. Le trouble de la vue est très-prononcé lorsque le malade veut regarder des deux yeux, mais il se dissipe complétement dès qu'on aura caché un œil. Ce trouble est évidemment dû à la diplopie, et il est bien plus prononcé que dans une paralysie occupant les deux yeux.

3. La paralysie de deux sixièmes paires est souvent accompagnée d'un phénomène tout particulier de vertige, que notre excellent ami le docteur Cuignet (d'Alger) (1) a décrit sous le nom de *vertige oculaire.* « C'est ce vertige, dit Cuignet, qui excite l'impression précordiale qui est tantôt un serrement ou une torsion, tantôt une nausée ou un vomissement. C'est lui qui donne lieu, chez certains individus, au tremblement des jambes et à la titubation, laquelle s'accroît lorsque le sujet tourne sur lui-même, parce qu'alors les objets apparaissent plus nombreux, plus variés, plus mobiles, engendrent une grande variété et multiplicité d'images doubles. »

4. Dans la paralysie monoculaire le malade a de la peine à fixer les objets d'un seul œil paralysé et à se conduire, à cause du déplacement de chaque objet qu'il veut voir et du mouvement oscillatoire qu'exécutent ces objets (Cuignet). Tous les

(1) Cuignet, *Du vertige oculaire* (*Bull. de la Soc. de méd. d'Alger*, 1er sept. 1866).

malades déclarent que lorsqu'ils marchent sur le trottoir d'une rue fréquentée, il leur semble voir le trottoir prendre une direction oblique et un peu du côté de l'œil malade. Ils prennent alors cette direction fictive, et se heurtent forcément contre les vitrines des marchands, les voitures qui passent, etc.; c'est pour éviter ces accidents qu'ils sont forcés de cacher l'œil malade et de ne se servir que d'un seul œil.

5. Le malade voit double, et la diplopie est aux images homonymes comme dans la paralysie de la quatrième paire. Ainsi lorsqu'on place un verre rouge devant l'œil droit, par exemple, l'image rouge d'une bougie allumée se verra à droite, et l'image blanche à gauche du malade. Cette diplopie apparaîtra vers la ligne médiane, avec un très-léger écartement latéral; mais plus on porte la bougie allumée du côté du muscle paralysé, plus les images s'écartent, et *vice versâ*.

Voici de quelle façon on peut expliquer ce phénomène : dans l'état physiologique le grand oblique concourt, avec le droit externe et le petit oblique, au mouvement de l'œil en dehors. Sa paralysie diminue la somme de cette force musculaire, et le muscle antagoniste, le droit interne, entraîne l'œil plus fortement en dedans que d'habitude. Il s'ensuit naturellement le strabisme convergent avec diplopie aux images homonymes. La figure ci-jointe explique cette diplopie (fig. 432). L'œil gauche, étant tourné en dedans, ne peut recevoir l'image de l'objet *o* que sur la partie interne de la rétine en *o'*; et comme toutes les impressions de la partie interne de la rétine (en dedans de la macula) sont reportées en dehors, il s'ensuit que l'image *o'* sera vue par l'œil gauche en *o''*, par conséquent à gauche de l'objet réel, tandis que l'objet *o* sera vu par l'œil droit dans sa position réelle et en face de lui.

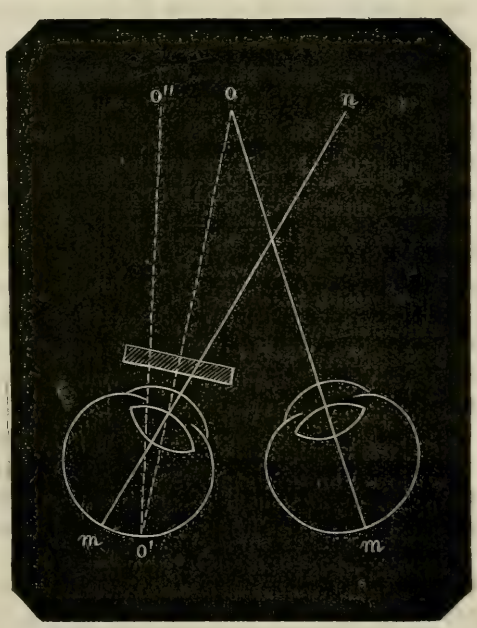

Fig. 432. — Direction des axes visuels dans le strabisme convergent (*).

6. La diplopie existe aussi bien au-dessus qu'au-dessous de la ligne horizontale, et comme le droit externe n'a aucune influence sur le méridien vertical, ce dernier reste parallèle à celui de l'autre œil.

7. Dans la paralysie des deux sixièmes paires, l'écartement des deux images aug-

(*) *m n*, axe visuel de l'œil strabique; *o*, objet que l'on regarde; *o''*, fausse image appartenant a l'œil st bique.

mente chaque fois qu'on porte la bougie soit à droite, soit à gauche de la ligne médiane. En face du malade les images se trouvent très-rapprochées.

8. Par suite de la paralysie de la sixième paire, l'œil se trouve entraîné en dedans, et il y a un strabisme convergent qui est d'autant plus prononcé, que la paralysie est plus complète. Lorsqu'on cache l'œil sain, et que l'on fait tourner l'œil malade en dehors, on le voit exécuter des mouvements saccadés, ondulés et en zigzags, ce qui est dû, selon de Graefe, à l'action alternative des deux muscles obliques.

9. Quand on fait fixer au malade le doigt, et qu'on masque successivement l'un ou l'autre œil, on s'aperçoit facilement que, pendant que l'œil malade est dirigé vers l'objet, l'œil sain exécute un mouvement associé en dedans plus ou moins prononcé. Ce mouvement ou déviation de l'œil sain est appelé *déviation secondaire*, tandis que la *déviation primitive* est celle qu'exécute l'œil paralysé en dedans.

10. Il arrive quelquefois que la paralysie de la sixième paire est accompagnée d'une mydriase, ce qui ne peut avoir lieu que dans les cas où la sixième paire envoie des filets nerveux au ganglion ciliaire, comme cela avait été démontré par les recherches anatomiques de Pourfour-Dupetit, Grant (de New-York) et Longet. Dans un pareil cas j'ai pu constater aussi la paralysie du petit oblique, avec obliquité de l'image en haut de la ligne horizontale et écartement plus prononcé des images dans cette région. Évidemment dans ce cas le petit oblique reçoit aussi son innervation de la sixième paire.

Marche et pronostic. — Cette affection a une marche lente, qui dure de six semaines à deux mois. Si au bout de ce laps de temps la guérison n'a pas lieu, elle peut devenir définitive, et constituer un strabisme convergent.

Étiologie. — La paralysie de la sixième paire est très-souvent occasionnée par la syphilis, et je l'ai vue quelquefois disparaître dans un œil pour se porter ensuite sur la sixième paire de l'autre œil, soit sur la septième paire, soit sur le nerf optique (névrite optique).

La cause rhumatismale ne peut être non plus mise en doute.

C'est ainsi que j'ai pu constater le développement de la paralysie de la sixième paire gauche chez des hommes forts et vigoureux, qui avaient passé une nuit dans une chambre dont les fenêtres sont restées ouvertes.

La diphthérite donne lieu assez souvent au strabisme, et, d'après le docteur Maingault, sur 183 cas de diphthérites, le strabisme a été observé 10 fois. Béhier et Hardy (1) déclarent que lorsque la paralysie affecte plusieurs parties du corps, elles présentent le plus habituellement un ordre de succession régulière, d'abord le pharynx, puis les yeux.

La méningite basilaire et diverses autres affections cérébrales peuvent être accompagnées, à un certain moment de leur évolution, de la paralysie de la sixième paire.

Le développement simultané de la paralysie dans les deux sixièmes paires indique généralement la cause cérébro-spinale. Mais il peut arriver que les deux sixièmes paires ne soient paralysées que dans une certaine limite, et que la diplopie ne s'ac-

(1) Béhier et Hardy, *Traité de pathologie interne*, t. II, 1re part. Paris, 1865, p. 246.

cuse que lorsque le malade veut fixer au delà de cette limite. C'est ainsi que les choses se sont passées chez un homme de lettres très-distingué, M. N..., que nous avons vu en 1870 en consultation avec les docteurs N. Gueneau de Mussy et Vernois. La paralysie de deux sixièmes paires chez ce malade était déclarée depuis plusieurs mois et elle était due à une affection cérébro-spinale. A 25 centimètres il voyait bien, mais il voyait double dès qu'il voulait voir un peu plus loin.

Dans l'ataxie locomotrice, la paralysie de la sixième paire est tout aussi fréquente que celle de la troisième paire, elle apparaît ordinairement au début de la maladie et se dissipe toute seule sans aucune intervention.

La cause traumatique n'est point douteuse, je l'ai vue se déclarer à la suite des blessures et des contusions du crâne. Dans deux cas j'ai vu la paralysie débuter par la sixième paire d'un œil, et puis successivement se compliquer de la paralysie de la septième paire du même côté et de la sixième paire du côté opposé (1). On ne pourrait comprendre la production successive de ces paralysies que par les rapports anatomiques des origines de ces nerfs. D'après les recherches de Clarke et Duchenne (de Boulogne), le nerf oculo-moteur externe a son origine dans le raphé médian du bulbe, où il s'entrecroise avec celui du côté opposé, tandis qu'extérieurement il se trouve en relation avec les fibres originelles du facial. En supposant donc qu'un épanchement sanguin se soit produit dans une portion du bulbe où se trouve le noyau originaire de la sixième paire gauche, il en résulte une paralysie du muscle droit externe. A la suite du ramollissement qui se fait autour du foyer, l'altération gagne d'un côté l'origine de la sixième paire droite, et de l'autre côté l'origine de la septième paire avec laquelle elle se trouve en voisinage.

Traitement. — Comme on voit par l'étiologie, les causes de la maladie sont presque les mêmes que celles des affections précédentes, c'est pourquoi nous ne pouvons indiquer d'autres moyens de traitement que ceux que nous avons exposés dans les articles précédents. L'application des vésicatoires à la nuque, alternés avec les bains sulfureux, agit efficacement dans les paralysies rhumatismales.

La paralysie de la sixième paire est suivie, bien plus souvent que les autres paralysies, de la rétraction du muscle droit interne ; c'est pourquoi on aura recours dans cette paralysie, plus souvent que dans les autres, à la ténotomie du muscle droit interne d'un seul ou des deux yeux. Cette opération ne doit être pratiquée qu'après qu'on aura essayé le traitement interne pendant trois ou quatre mois.

Bibliographie. — Szokalski, *De l'influence des muscles obliques de l'œil sur la vision et de leur paralysie* (*Ann. et Bull. de la Soc. de méd. de Gand*, septembre 1840, p. 310); et *Von der electrisch-gymnastischen Behandlung der Augenmuskelparesen* (*Klin. Monatsbl.*, 1865, p. 226). — J. Guérin, *Recherches sur l'anatomie des muscles obliques de l'œil et sur leur intervention dans le strabisme* (*Annales d'oculist.*, 1841, t. V, p. 203).—Deval, *Observations cliniques sur la paralysie des troisième et sixième paires cérébrales* (*Ann. d'oculist.*, 1850, t. XXIII, p. 147). — Marcé, *Paralysie double du nerf oculo-moteur* (*Gaz. des hôpit.*, 1853, n° 60). — De Graefe, *Beiträge zur Physiologie und Pathologie der schiefen Augenmuskeln* (*Archiv f. Ophthalm.*, Bd. I, Abth. I, p. 1); *Ausnamsweises Verhalten der Augenbewegungen bei Paralyse des n. abducens* (*Ibid.*, Bd. I, Abth. II, p. 312-316); et *Operative Heilung der Muskel-Paralysen* (*Ibid.*, Bd. III, Abth. I, p. 326). — Arlt, *Laehmung der Muskeln die vom n. Oculo-motorius versorgt werden* (*Allg. Wien. med. Zeitschr.*, 1856,

(1) Galezowski, *Sur les blessures de l'œil et leurs conséquences* (*Gazette des hôpitaux*, n° 150, 1870).

n° 15). — Fournier, *Paralysie du nerf oculo-moteur droit récidivant trois fois* (*Gaz. des hôpit.*, 1860, n° 17).—Hutchinson, *De la paralysie des muscles de l'œil* (*Brit. med. Journ.*, 1861, n° 26). — Giraud-Teulon, *Leçons sur le strabisme et la diplopie*. Paris, 1863. — Desmarres (A.), *Paralysie des muscles de l'œil en particulier* (thèse de Montpellier, 1864).— S. Wells, *Des affections paralytiques des muscles de l'œil* (*Ann. d'oculist.*, 1862, t. XLVIII, p. 5, 121 et 217). — Marini, *Sulla paralisi dell' oculomotor comune, e della sua cura mediante la fava del Calabar* (*Giorn. di. med. milit.*, 1866, n° 4).— Huglings Jackson, *Note on external deviation of the eyes in hemiplegia and in certain epileptiform scizures* (*Lancet*, 1866, p. 311). — Cuignet, *Du vertige oculaire* (*Bull. de la Soc. de méd. d'Alger*, 1866); *Paralysie du petit oblique* (*Journ. d'ophthalm. de Paris*, 1872, p. 408; et *Recueil d'ophthalmologie*, janvier, 1874, p. 97). — Pope, *Convergent and divergent strabism*, by Galezowski, translated by Pope, Saint-Louis. n° 3.—Agnen (de New-York), *Transactions of the America ophthalmological Society*, 1866, p. 31. — Chouppe, *Recueil d'ophthalmologie*. Paris, janvier 1874, p. 127.

ARTICLE II

STRABISME SPASMODIQUE.

Les contractions spasmodiques des muscles de l'œil se rencontrent très-rarement, c'est à peine si l'on trouve mentionnés quelques faits isolés dans les auteurs modernes.

Si l'on étudie attentivement les symptômes de cette affection, on verra qu'il y a une grande ressemblance avec les paralysies avec lesquelles on les a très-probablement confondus jusqu'à présent. J'ai rencontré cette affection six fois.

§ I. — Contractions spasmodiques de diverses branches de la troisième paire.

Symptomatologie. — C'est dans le muscle droit interne que les contractions spasmodiques se déclarent plus spécialement, tandis que les autres branches du nerf de la troisième paire sont à peine affectées; mais ce qui est digne de remarque, c'est que presque toujours, avec la contraction interne, il y a aussi le blépharospasme.

La diplopie est un signe constant de ce spasme, et elle est homonyme, pareille à celle qu'on observe dans la paralysie de la sixième paire. Mais il n'est pas difficile de faire le diagnostic entre ces deux affections: la paralysie, en effet, donne lieu à une diplopie aux images homonymes, qui restent fixes et sans mouvement; dans la contraction du droit interne, il y a au contraire des oscillations continuelles entre les deux images, qui se rapprochent ou s'écartent réciproquement pendant que le malade fixe une bougie. Par moments la diplopie disparaît subitement pour quelques minutes, quelques heures ou même quelques semaines, pour réapparaître de nouveau, comme cela arriva justement à un malade qui me fut adressé par le docteur Gueneau de Mussy, en 1869.

Dans tous les strabismes spasmodiques en général, il y a des douleurs névralgiques s'étendant à toute la moitié de la tête et qui surviennent par crises. Souvent il y a de la photophobie et du larmoiement.

La contraction du droit interne peut se produire d'une manière secondaire et après que la paralysie de la sixième paire aura duré un temps plus ou moins long.

Stilling a rapporté l'observation d'un malade affecté d'un spasme du droit inférieur et de l'oblique supérieur, ayant donné lieu à une diplopie très-gênante pour le malade.

§ II. — Contraction spasmodique du droit externe.

Cette variété de spasme oculaire se rencontre rarement d'une manière isolée, mais je l'ai vue alterner avec le spasme du droit interne.

Symptomatologie. — La contraction du droit externe doit amener une déviation de l'œil en dehors (strabisme divergent).

Mais le signe le plus caractéristique de ce spasme est la diplopie aux images croisées : contrairement aux paralysies musculaires, les deux images ne restent jamais fixes, et tantôt elles se rapprochent, tantôt s'éloignent l'une de l'autre.

Je l'ai vue se déclarer chez un individu atteint d'ataxie locomotrice, et qui se trouvait dans le service du docteur Fournier, à l'Hôtel-Dieu, en 1867. Ce malade voyait deux images, et tantôt elles étaient croisées l'une par rapport à l'autre, tantôt homonymes. C'était une ataxie des muscles de l'œil pareille à celle que l'on constate dans d'autres parties du corps. Ce phénomène était unique dans son genre, et nous l'avons pu examiner pendant plusieurs semaines en présence des docteurs Fournier, Duchenne (de Boulogne) et Revillout.

Étiologie. — Les causes de strabisme spasmodique sont très-variées, et diffèrent peu de celles que l'on constate dans d'autres affections spasmodiques. En général il faut examiner avec soin l'état de l'appareil dentaire ; nous avons obtenu, en effet, la guérison de deux cas de strabisme spasmodique en faisant retirer les chicots dont pourtant les malades ne se plaignaient point.

Le refroidissement et l'exposition d'une moitié de la face au courant d'air peuvent aussi prédisposer à cette affection.

Traitement. — L'extraction des chicots et de dents cassées, de même que l'aurification de dents cariées, doit être tentée en premier lieu.

Les injections morphinées hypodermiques pourront être aussi employées efficacement. On pourra obtenir en outre un soulagement très-sensible par l'application des sachets aromatiques ou d'ouate aromatisée sur l'œil et le côté endolori de la tête.

L'usage des conserves bleues ou neutres, avec un verre dépoli pour l'œil malade, pourra apaiser sensiblement les symptômes morbides et contribuer d'une certaine manière à la guérison.

Dans le cas de spasmes de l'oblique supérieur et du droit interne, observé par Stilling, la diplopie a été facilement neutralisée par l'usage de lunettes convexes décentrées.

Bibliographie. — A. de Graefe, *Klinische Analyse der Motilitätsstörungen des Auges*. Berlin, 1858, p. 205. — Revillout et Galezowski, *De la diplopie dans l'ataxie locomotrice* (*Gaz. des hôpit*, 1867, p. 290).—Stilling, *Ein Fall von combinirten Augenmuskelspasmus* (*Archiv f. Ophth.*, 1868, Bd. XIV, Abth. I, p. 97).

§ III. — Nystagmus ou spasme oscillatoire des muscles de l'œil.

On donne le nom de *nystagmus* à un état morbide dans lequel les globes oculaires exécutent des mouvements oscillatoires continuels, sans que le malade en ait la conscience.

Symptomatologie. — Les yeux sont agités de mouvements oscillatoires; le plus souvent ils sont prononcés dans le sens latéral, quelquefois ils sont rotatoires. Dans un seul cas, S. Wells les a vus se produire dans le sens vertical. Lorsque les yeux fixent un objet éloigné, le tremblotement devient très-prononcé: il se calme au contraire à mesure que le malade cherche à fixer les objets petits et rapprochés, qu'il lit, écrit ou s'adonne à tout autre travail d'application.

Selon Desmarres père, ces mouvements fatiguent certains malades pendant la fixation prolongée, au point que quelques-uns sont pris de nausées et de vertige.

Les impressions morales, les fatigues et toutes les autres causes d'irritation nerveuse prédisposent d'une manière sensible à l'augmentation du nystagmus, sans que pour cela la vue soit plus affectée, et le malade ne s'aperçoit point que ses yeux exécutent des mouvements oscillatoires.

Ces oscillations sont le plus souvent congénitales et persistent toute la vie. Mais elles peuvent être acquises et se développer, soit périodiquement, pendant des attaques nerveuses d'hystérie, de chorée, etc., soit accidentellement dans certaines affections cérébro-spinales, dont la nature n'est pas encore bien définie. Le professeur Lasègue m'a montré un malade de son service de la Pitié, qui avait le nystagmus acquis, sans aucune altération interne de l'œil; il portait les traces de paralysie de la troisième paire gauche, et se trouvait dans un état d'imbécilité et d'iodiotisme complet.

Le nystagmus congénital ne trouble point la vue, mais il peut être accompagné de diverses altérations des membranes internes de l'œil, qui sont la cause d'un affaiblissement ou d'une perte complète de la vue. Selon Javal, le nystagmus est souvent accompagné d'un fort degré d'astigmatisme.

Un de mes malades ne distinguait dès la naissance aucune couleur. Chez les albinos, le tremblement des yeux est constant.

Le nystagmus acquis et récent peut gêner d'une manière sensible la vue en occasionnant une fatigue d'accommodation et souvent même de la diplopie et de la polyopie avec strabisme. C'est ainsi que les choses se sont passées chez un malade du docteur Proust à la Charité, qui fut pris, à l'âge de vingt ans, d'une affection cérébro-spinale ressemblant, sous beaucoup de rapports, à l'ataxie locomotrice. Presque dès le début il s'était déclaré un nystagmus très-prononcé et qui ne permettait ni de lire ni d'écrire; dès qu'il voulait fixer quelque chose, il voyait les objets se doubler ou se multiplier, la vue se fatiguait et il était forcé de fermer les yeux. Chez un malade de Fano, le nystagmus était développé à la suite d'un accident de chemin de fer, à tel point qu'il lui était impossible de lire plus d'une page ; les caractères se troublaient et les mots semblaient attachés les uns aux autres.

Étiologie. — Les causes de nystagmus sont de deux sortes : locales et cérébrales.

Parmi les causes locales, oculaires, je dois placer en premier lieu les opacités centrales et postérieures du cristallin ou cataractes polaires. Ces opacités, en effet, étant situées près du centre optique, empêchent la vision centrale de se faire; l'œil cherche à remédier à cet inconvénient en faisant des mouvements oscillatoires en haut, en bas, à droite ou à gauche pour voir à travers les parties voisines et transparentes du cristallin.

Le nystagmus s'observe aussi chez les aveugles-nés qui ne distinguent que la lumière ; de même les yeux des personnes qui perdent lentement la vue par l'effet d'atrophie progressive de la papille, acquièrent peu à peu cette mobilité particulière, qui leur reste pour toute la vie. Les exsudations de la macula des deux yeux les rétinites pigmentaires et les atrophies des papilles y prédisposent aussi.

Les causes cérébrales de nystagmus ne sont bien connues que depuis les recherches du docteur Gadaud, qui, dans sa thèse inaugurale, a éclairci d'une manière très-satisfaisante cette partie de la pathologie oculaire.

En se basant sur les expériences du professeur Vulpian, Gadaud admet que le centre de coordination des mouvements associés des yeux se trouve à la réunion de la protubérance, du plancher du quatrième ventricule et du corps restiforme. C'est donc dans les altérations de ce centre de coordination des yeux que le nystagmus devra se produire. Friedreich a observé le nystagmus dans un certain nombre de cas de dégénérescence de la substance blanche des colonnes postérieures de la moelle.

Nous l'avons observé avec le docteur Ball dans un cas de sclérose en plaque très-développée. Chez ce malade le mystagmus se déclarait dès qu'il voulait fixer un objet quelconque; pendant le sommeil, les yeux restaient immobiles.

Les altérations des muscles eux-mêmes peuvent aussi, jusqu'à un certain point, prédisposer à cette maladie. Tantôt ce sont des contractions spasmodiques souvent répétées qui occasionnent cet état, dans d'autres cas le nystagmus résulte, d'après Gadaud, d'un défaut de largeur ou d'extensibilité d'un ou de plusieurs muscles.

Traitement. — L'affection en elle-même n'étant le plus souvent que symptomatique, c'est contre les affections principales qu'on devrait diriger son attention. Ordinairement le nystagmus n'amène par lui-même aucun trouble, c'est pourquoi aucune intervention n'est indiquée.

Dans les yeux hypermétropes ou fortement myopes, chez les astigmatiques, l'usage de lunettes convenables peut diminuer le degré de ce tremblement.

Ce n'est que dans des cas rares qu'on pourra avoir recours à la ténotomie, et notamment lorsqu'on s'apercevra de l'existence d'un strabisme ou d'une insuffisance musculaire, comme cela est recommandé par Lawson.

Bibliographie. — Nacony, *Ueber den Nystagmus* (*Archiv für Ophthalm.*, Bd. V, Abth. I, p. 37). — Lawson, *Nystagmus double amélioré par la section des muscles droits internes* (*Med. Times and Gaz.*, 1860, n° 16). — Deconde, *Note sur le nystagmus* (*Arch. belges de méd. milit.*, 1861. t. XXVII, p. 337; et *Annales d'oculist.*, t. XLIV, p. 88). — Gadaud, *Étude sur le nystagmus*, thèse de Paris, 1869. — Javal, *Du nystagmus* (*Annales d'oculist.*, t. XVI, 1871, p. 206).

ARTICLE III

STRABISME OPTIQUE.

Nous avons adopté, avec J. Guérin, la dénomination de *strabisme optique* pour désigner toutes les formes de déviation des yeux consécutive au trouble de la vue, et qui est occasionnée, soit par des opacités des milieux réfringents, soit par leur défaut de réfraction, soit enfin par une altération de la rétine ou de la choroïde.

Dans toutes ces différentes variétés d'affaiblissement de l'acuité visuelle, le strabisme n'est que la conséquence naturelle et inévitable d'une rupture d'harmonie de convergence des deux yeux. Il n'y a en effet, dans ces cas, qu'un seul œil qui regarde, l'autre pendant ce temps se dirige ou trop en dehors ou trop en dedans. La puissance motrice de l'œil strabique, prise isolément, n'est point abolie ni même altérée, et il peut être dirigé séparément dans tous les sens ; mais dès que les deux yeux veulent regarder ensemble, il se produit aussitôt une contraction disproportionnée dans le groupe interne ou externe des muscles de l'œil malade, qui amène un strabisme. C'est à cette variété des strabismes que les auteurs allemands ont donné le nom de strabisme *concomitant*.

Les degrés de la déviation sont très-variés; quelquefois elle est à peine marquée, ce que Buffon appela *faux trait de la vue*. Dans d'autres cas la déviation est par moments légère, par moments au contraire très-considérable ; c'est ce que Bouvier (1) nomma strabisme *variable*, *changeant*, par opposition au strabisme *égal* et *uniforme*. Quand le strabisme ne se produit qu'à certains moments, on l'appelle *périodique*. Il est *relatif* quand il n'existe que pour certaines positions du regard.

Au point de vue pratique nous croyons utile de décrire les formes suivantes :

1° strabisme convergent monoculaire ; 2° strabisme convergent double alternatif; 3° strabisme divergent; 4° strabisme latent ou insuffisance du muscle droit interne.

§ I. — Strabisme convergent.

Le strabisme convergent optique peut exister dans un seul ou dans les deux yeux à la fois, et constituer ainsi un strabisme convergent monoculaire ou double alternatif.

A. **Strabisme convergent monoculaire.** — **Symptomatologie.** — Le malade étant placé en face, on peut reconnaître le strabisme à distance ; en lui faisant fixer un objet quelconque, l'index par exemple, à 25 centimètres, on se convaincra encore mieux de son existence.

Lorsqu'on examine ces malades à distance, on voit que, pendant qu'un œil est dirigé vers un objet quelconque, son congénère est dévié plus ou moins fortement en dedans.

(1) Bouvier, *Leçons cliniques sur les maladies chroniques de l'appareil locomoteur*. Paris, 1858, p. 144.

L'examen de près permet de constater la même déviation de la manière suivante : 1° Lorsque le malade regarde en face de lui, on s'aperçoit qu'il n'y a qu'un seul œil qui conserve cette direction, l'autre pendant ce temps est caché dans l'angle interne, et cette déviation est appelée *primitive;* 2° si l'on couvre l'œil sain avec un verre blanc dépoli, à travers lequel on peut surveiller ses mouvements, et si l'on fait fixer un doigt à l'œil strabique, on remarquera facilement que l'œil sain s'est dévié à son tour en dedans, cette déviation de l'œil sain porte le nom de *déviation secondaire;* 3° si l'on invite le malade à tenir la tête immobile et à suivre les mouvements de l'index porté en haut et en bas, à droite et à gauche, on reconnaîtra facilement que la mobilité de l'œil qui louche pris à part n'est nullement abolie et qu'elle s'exécute dans tous les sens.

Le strabisme convergent est ordinairement franchement interne, mais il peut être aussi légèrement attiré en haut, ce qui se rencontre plus particulièrement chez les enfants dont le strabisme s'était déclaré à la suite d'une affection de la cornée, accompagnée pendant de longs mois d'une forte photophobie. Cette déviation en diagonale n'est pas due à ce que l'*insertion oculaire de ce muscle* (droit interne) *soit vicieuse*, comme pensent à tort quelques auteurs, mais elle est la conséquence forcée et naturelle des contractions spasmodiques et permanentes des deux muscles qui concourent au mouvement de l'œil en dedans et en haut.

Cette contraction résulte, d'après le docteur Cuignet, des efforts que fait l'œil atteint de photophobie à se cacher sous la paupière ; ordinairement il exécute le mouvement en dedans et en haut, et le strabisme qui en résulte conserve cette même direction.

Le strabisme interne existant dans un seul œil entraîne à la longue la rétraction plus ou moins prononcée de l'autre, ce qui a fait dire à Giraud-Teulon : « que le strabisme est le plus souvent double, c'est-à-dire que l'œil sain a presque toujours éprouvé une déviation plus ou moins marquée dans le même sens que l'œil franchement strabique. » Mais cela ne veut pas dire que tous les strabismes sont doubles, il n'y a que les strabismes d'un fort degré et les strabismes alternatifs qui sont, selon moi, des strabismes doubles.

A force de se contracter d'une manière permanente et sans qu'il y ait une résistance suffisante de la part du muscle antagoniste, le droit interne se rétracte de plus en plus. Examiné dans son état de repos, il n'est point raccourci, comme on l'a prétendu à tort, mais il y a une irrégularité marquée dans la somme de tension et de contraction musculaire des deux yeux.

Dans l'étude du strabisme, il importe d'examiner successivement les différentes questions qui se rattachent à sa nature et qui influent d'une manière notable sur le traitement. Il s'agit en effet de déterminer :

1° *Quelle est l'acuité visuelle de l'œil strabique?* L'œil dévié est généralement beaucoup plus faible que l'œil sain, et, comme Donders l'a très-justement démontré, ce n'est point la déviation et la rétraction du muscle qui rendent la vue plus faible, mais tout au contraire le développement du strabisme est sous la dépendance de la conformation congénitale des yeux et de leur réfraction. Il résulte de ses observations que l'hypermétropie prédispose très-fréquemment au strabisme convergent, pendant que la myopie donne le plus souvent lieu au strabisme divergent. — D'après les recherches statistiques de Donders, sur 100 cas de

strabisme convergent on trouve 77 fois l'hypermétropie, d'où il conclut qu'il y a une relation de cause à effet, et que la forme de l'œil étant congénitale, le strabisme en est la conséquence, et ne s'établit que quelques années après la naissance.

On peut expliquer le développement du strabisme de la manière suivante : D'abord, étant donnée une différence de réfraction dans les deux yeux et par conséquent dans leur acuité visuelle ; l'œil plus faible doit faire des efforts d'accommodation relativement plus grands pour voir aussi bien que l'autre œil ; mais comme il existe une corrélation intime entre l'accommodation et la convergence des yeux, il s'ensuit que l'exagération de tension accommodatrice entraînera avec elle une exagération de contraction dans le muscle droit interne.

Une autre explication du développement du strabisme se trouve dans la disposition réciproque de la ligne visuelle et de l'axe optique. Donders a démontré que dans l'œil hypermétrope la ligne visuelle *mv* coupe la cornée du côté interne de son axe *oc* (fig. 433), et l'angle formé par ces deux lignes est en moyenne de 7°,55, pendant que dans l'œil sain il ne dépasse pas 5°,082. Dans l'œil myope, il passe du côté externe de l'axe de la cornée.

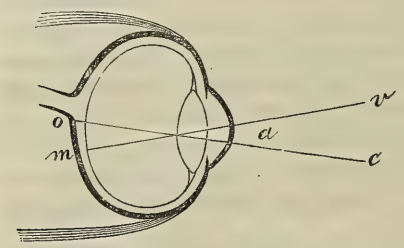

Fig. 433. — Entrecroisement des axes de l'œil (*).

C'est ainsi que les deux axes cornéens d'un hypermétrope paraissent divergents, surtout lorsque le malade regarde au loin, tandis que pour fixer des deux yeux les objets rapprochés on aura besoin d'une convergence relativement très-considérable. Les efforts continuels de convergence amèneront à la longue le strabisme.

Le strabisme convergent consécutif à l'hypermétropie apparaît le plus souvent vers l'âge de quatre ou cinq ans, ce qui s'explique facilement par l'aptitude qui se développe à cet âge de voir nettement. Et comme l'amplitude d'accommodation chez ces enfants est très-grande, elle suffit pour corriger l'hypermétropie, mais elle entraîne à la longue la convergence.

On sait de quelle façon on peut reconnaître l'hypermétropie, et nous n'avons point besoin ici d'y revenir. Mais l'œil strabique peut être emmétrope, et alors on ne pourra expliquer la déviation que par des convulsions existant pendant la première enfance ou par une affection aiguë de la cornée, accompagnée de photophobie.

La théorie de Donders sur le strabisme convergent est vivement combattue par le docteur Cuignet. Il oppose à l'explication de Donders, qui est de loucher pour mieux voir, une autre explication absolument contraire qui est de loucher pour ne plus voir. L'œil hypermétrope, en effet, ou tout autre œil enflammé, malade, atteint d'une kératite ou de toute autre affection, est sensible à la lumière, pho-

(1) *a*, angle formé par l'entrecroisement de deux axes ; *m*, *v*, axe visuel ; *o*, *c*, axe optique.

tophobe, et il cherche à se soustraire instinctivement à son action, en se portant en haut et en dedans.

2° *La vision binoculaire existe-t-elle dans les yeux atteints de strabisme ?* Dans les conditions ordinaires les deux yeux voient simultanément le même objet; et comme ce dernier se dessine sur les points identiques ou symétriques des deux rétines, il est vu simple, et il y a vision binoculaire.

Lorsque l'un des deux yeux est dévié en dedans, la distribution des images ne se fait plus sur les points identiques des deux rétines. Et tandis que l'œil bon se dirige vers l'objet et reçoit l'image sur sa macula, dans l'œil strabique, au contraire, l'image tombe sur une partie périphérique de la membrane nerveuse, qui n'a pas la même sensibilité, et ne peut par conséquent concourir à la formation de l'image au moyen de la vision binoculaire. Il n'y a dans ce cas qu'un œil qui perçoit l'image de l'objet ; l'autre reste, pendant ce temps, en dehors de cette impression, et la vision binoculaire n'a pas lieu.

3° *Y a-t-il dans le strabisme optique de la diplopie?* Dans les strabismes récents, paralytiques ou spasmodiques, on constate habituellement de la diplopie; dans le strabisme optique, au contraire, la diplopie n'existe point. Cela s'explique facilement par la faiblesse de l'image fausse de l'œil strabique, qui est perçue moins distinctement que celle de l'œil sain. L'enfant doit d'abord voir les deux images séparées, mais peu à peu il s'habitue à ne fixer que l'objet lui-même qui donne une image nette, distincte, et à négliger celle de la partie périphérique de la rétine.

Le malade prend petit à petit l'habitude de faire abstraction de l'image qui se produit sur la partie périphérique de l'œil dévié, et cette habitude prise à la longue constitue pour la rétine une faculté que l'on appelle *neutralisation de la rétine.* On peut faire cesser l'effet de cette neutralisation en tenant l'œil sain bandé pendant un temps plus ou moins long, mais dès qu'on cesse de le couvrir il ne tarde pas, comme dit Javal, à faire abstraction, comme par le passé, de sa seconde image.

Après la ténotomie, la diplopie reparaît malgré le redressement de l'œil dévié, mais elle se dissipe au bout de quelque temps. Cette diplopie ne peut être expliquée que parce que l'image de l'œil opéré tombe sur une nouvelle portion de la rétine voisine de la macula, qui n'est pas encore habituée à neutraliser cette impression.

Selon de Graefe, la diplopie manque 90 fois sur 100 strabismes, mais elle peut être produite avec un verre prismatique. Après l'opération du strabisme, la vision binoculaire se rétablit 50 fois sur 100.

4° *Quel est le degré de déviation que possède l'œil ?* Pour définir avec précision le degré de déviation que possède un œil, il faut exprimer en millimètres le déplacement qu'aura subi le centre de la cornée en dedans. Pour atteindre ce but on peut se servir d'un des instruments suivants :

Strabomètre de Laurence. — C'est une plaque d'ivoire portant des divisions en millimètres (fig. 434) et que l'on applique alternativement devant chaque œil, pendant que le malade fixe un objet situé à 1 ou 2 mètres. On remarque d'abord quel est le chiffre qui correspondant au centre de la pupille l'œil sain, puis on fait

la même observation sur l'autre œil, et d'après la différence des deux chiffres on juge du degré de déviation.

Strabomètre de Galezowski. — On peut faire la mensuration du strabisme au moyen du strabomètre binoculaire que nous avons fait construire à M. Collin. Il se compose d'une tablette horizontale (fig. 434) présentant en face de chaque œil des divisions en millimètres; une aiguille curseur est mise en mouvement au moyen d'une vis de rappel et permet de placer les deux curseurs en face de deux centres pupillaires. D'après le conseil de Delgado (de Madrid), nous avons fait ajouter à cet instrument des branches de lunettes pour le tenir mieux fixé devant les yeux. La différence entre les deux divisions indique le degré de déviation.

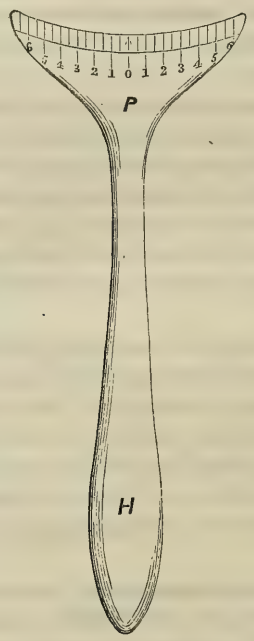

Fig. 434. — Strabomètre de Laurence.

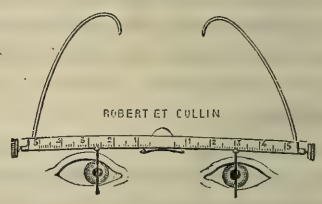

Fig. 435. — Strabomètre de Galezowski.

C'est en définissant exactement l'angle de déviation de l'œil strabique qu'on pourra savoir si l'opération devra être pratiquée sur un seul ou sur les deux yeux.

Ophthalmo-tropomètre. — *Snellen* se sert d'un appareil auquel il a donné le nom d'*ophthalmo-tropomètre.* Il offre un point d'appui pour les deux bords inférieurs de l'orbite. L'œil dévié se place au centre. Autour d'un axe qui coïncide avec ce dernier on peut faire mouvoir deux tiges dont l'une donne la direction dans laquelle l'œil devrait regarder, et l'autre celle que le regard suit en réalité. L'écartement entre les deux se trouve exprimé sur une échelle qui se trouve adaptée à l'instrument.

§ II. — Strabisme double, alternatif.

Desmarres père a justement attiré l'attention sur une variété de strabisme dans laquelle les deux yeux deviennent successivement strabiques, selon que l'on porte l'objet à droite ou à gauche du malade. Cette forme de strabisme porte le nom de *strabisme alternatif.*

Pour reconnaître cette variété, on doit placer un objet quelconque dans la ligne médiane, à une distance de 50 centimètres. La tête du malade étant immobile,

on porte cet objet successivement à droite et à gauche, et alors on remarque que tantôt c'est l'œil droit, tantôt l'œil gauche seul qui le fixe pendant que son congénère devient strabique.

Cette forme de strabisme peut exister chez les personnes qui ont été atteintes pendant longtemps de paralysie des deux sixièmes paires. Le raccourcissement des deux muscles internes se déclare aussi à la suite d'attaques convulsives ou d'affections cornéennes avec photophobie, etc. Le strabisme alternatif s'observe souvent chez les myopes, mais il est alors divergent.

Étiologie du strabisme convergent. — 1. Parmi les causes de strabisme convergent optique, l'hypermétropie doit être placée en première ligne, elle donne lieu, en effet, le plus souvent au strabisme convergent, comme l'a démontré Donders. Ce strabisme est provoqué par l'effort exagéré d'accommodation fait dans le but de corriger la vision.

Mais il n'en est pas de même dans un degré très-élevé d'hypermétropie, où l'accommodation est incapable de corriger la vue; ces yeux en effet ne présentent point de strabisme.

Lorsqu'il n'y a qu'un seul œil hypermétrope et l'autre emmétrope, le strabisme convergent a toujours lieu dans l'œil hypermétrope.

Streatfield (1) a observé, dans une même famille, sept cas de strabisme, ce qui prouve que cette affection peut être congénitale et héréditaire.

2. Les convulsions, pendant la première enfance, sont suivies d'un strabisme paralytique ou spasmodique qui peut devenir ensuite permanent, surtout si l'un des yeux est plus faible, soit par état de réfraction vicieuse, soit par une névrite optique ou toute autre altération.

3. Les nuages, les albugos ou les leucomes de la cornée ne sont pas, par la cause du strabisme, leur obstacle au passage des rayons lumineux, comme on l'entend généralement. D'après Denonvilliers et Gosselin, la déviation peut être consécutive à une kératite ulcéreuse, dans le cours de laquelle l'enfant a tourné l'œil en dedans pour soustraire au passage de la lumière l'endroit sur lequel était placée l'ulcération; puis celle-ci une fois cicatrisée, l'habitude prise s'est conservée et l'œil a continué à se dévier. Cette opinion, rejetée pendant quelques temps, fut de nouveau défendue avec grand talent par le docteur Cuignet (2). Selon lui le strabisme convergent chez les enfants est la conséquence de la photophobie qui accompagne les affections cornéennes et qui force l'œil malade de se soutraire pendant toute la durée de la maladie à l'action irritante de la lumière. L'œil se porte ordinairement dans ce cas en haut et en dedans, et engendre le strabisme convergent en même temps qu'il est légèrement supérieur.

L'opinion de Cuignet est parfaitement exacte, et j'ai eu l'occasion de la vérifier sur des enfants que j'ai eu à soigner. Une jeune fille de sept ans a été atteinte d'une kératite interstitielle accompagnée de photophobie intense pendant plus de cinq mois. Guérie de son affection oculaire, elle est devenue fortement strabique, tandis que ses yeux avant la maladie présentaient une direction parfaitement régulière.

(1) Streatfield, *Ophth. Hosp. Rep.*, 1859, n° 6, p. 260.

(2) Cuignet, *Du strabisme convergent en rapport avec les taches de la cornée ou strabisme photophobique* (*Gaz. méd. de l'Algérie*, 1868, n°s 9, 10 et 11).

Anatomie pathologique. — Les recherches à ce sujet sont encore trop peu nombreuses pour qu'on puisse se prononcer d'une manière définitive sur la nature de l'altération dont les muscles de l'œil strabique sont atteints. On doit pourtant admettre en règle générale que lorsque le strabisme a une certaine durée, il a pour conséquence une altération de nutrition d'un ou de plusieurs muscles et un raccourcissement permanent consécutif. L'anatomie pathologique semble confirmer cette assertion, et les autopsies nombreuses faites par Bouvier (1) démontrent qu'au moins dans un certain nombre de cas cette altération a pu être constatée après la mort. Dans un cas particulier Bouisson a trouvé une gomme syphilitique développée dans le muscle droit interne.

Il y a encore une autre membrane qui subit des modifications constantes dans le strabisme permanent : c'est la *capsule de Tenon*. Nous avons constaté un grand nombre de fois que dans le strabisme convergent la section du muscle droit interne reste sans effet sur la déviation, mais aussitôt qu'on fait un large débridement de la capsule de Tenon en haut et en bas, on voit l'œil reprendre une direction normale et le strabisme se redresser. Chez un enfant strabique de huit ans nous avons excisé une partie de cette capsule qui nous avait paru trop épaissie, et les recherches microscopiques faites par un élève de Cornil, le docteur Muron, permirent de constater la présence de fibres musculaires lisses bien distinctes. Sappey trouva aussi dans cette membrane quelques fibres musculaires. Il semblerait que cette membrane est, jusqu'à un certain âge au moins, pouvue de fibres musculaires, qui peuvent par conséquent se rétracter comme les muscles droits de l'œil. Pour Bouvier les portions interne et externe de cette capsule se raccourcissent à la manière des ligaments et contribuent à fixer l'œil dans une position vicieuse.

§ III. — Strabisme optique divergent.

La déviation de l'œil en dehors s'observe très-souvent dans la myopie, et cette dernière doit être même considérée comme une des causes les plus fréquentes du strasbisme divergent, comme l'a très-justement démontré le professeur Donders.

La cause principale du développement du strabisme divergent dans la myopie réside dans un allongement exagéré du diamètre antéro-postérieur du globe qui rend ses mouvements en dedans très-limités. D'autre part, dans les yeux myopes la convergence se faisant à une très-petite distance, il s'ensuit un relâchement d'un des muscles droits internes, leur force contractile s'épuisant de plus en plus pendant que leurs antagonistes, les muscles droits externes, se contractent fortement et attirent l'œil en dehors.

Buffon attribuait le strabisme à une inégalité de force des deux yeux.

Contrairement à l'hypermétropie, dans l'œil myope l'axe cornéen et la ligne visuelle forment un angle d'autant plus petit que la myopie est plus forte ; quelquefois même la ligne visuelle passe en dehors de l'axe optique. Pour ramener ainsi la ligne visuelle vers le point de fixation qui se trouve à une très-petite distance, il lui faut une force considérable d'accommodation et une puissance dans

(1) Bouvier, *Leçons cliniques sur les maladies chroniques de l'appareil locomoteur*. Paris, 1858, p. 146.

le droit interne. Mais cette dernière reste en défaut, c'est pourquoi l'œil reste en divergence.

Donders divise le strabisme divergent en *relatif* et *absolu*. Le premier existe dans un haut degré de myopie, supérieure à — 1/2,5, et il se produit au moment où le malade doit voir un objet fin qu'il doit rapprocher à 2 pouces et demi; à cette distance, en effet, il y a exclusion complète d'un œil et par conséquent sa déviation en dehors. Dans la seconde variété le strabisme divergent devient définitif et absolu; on l'observe dans toutes les conditions de la vision, soit qu'on regarde au loin ou de près. Une contraction exagérée du muscle droit externe sous l'influence d'une cause d'innervation morbide, une sensibilité exagérée de l'œil, etc., toutes ces circonstances peuvent influer puissamment au développement du strabisme absolu.

Il n'est pas douteux que le strabisme divergent soit aussi provoqué très-souvent par un affaiblissement considérable de la vision dans un œil ou même une amaurose complète. L'observation nous démontre, en effet, que tout œil qui ne voit point, ou dont la vue est sensiblement affaiblie, prend une position divergente. La cause de cette déviation est très-simple, elle est basée sur cette loi physiologique que les axes optiques des yeux qui ne fixent rien se dirigent directement en face. Or, l'œil amaurotique, n'étant sollicité par aucun objet, prend constamment cette dernière direction qui est divergente par rapport à l'autre œil regardant de près. Le strabisme divergent paralytique peut devenir à la longue aussi un strabisme optique permanent, surtout si la paralysie du muscle accommodateur et du sphincter de l'iris rend la vue complétement trouble.

§ IV. — Strabisme divergent latent ou asthénopie musculaire.

Symptomatologie. — Cette affection est caractérisée par des symptômes fonctionnels particuliers qui amènent une fatigue considérable de la vue et impossibilité pour les malades de prolonger la lecture, l'écriture, etc. Après avoir travaillé pendant quelque temps, le malade éprouve une tension excessive dans les yeux, douleur sourde au front et dans les tempes, de la chaleur et de la pesanteur dans les yeux; la vue devient trouble, les lettres se doublent et se confondent les unes avec les autres. Après avoir fermé instinctivement les paupières et reposé les yeux pendant quelques moments, le malade peut reprendre le travail, mais la fatigue ne tarde pas de nouveau à revenir. Elle est due à l'insuffisance dans la force contractile du muscle droit interne.

A l'extérieur, au premier abord on ne trouve point de changement, et chaque œil voit séparément très-distinctement; mais si l'on fait fixer au malade un doigt, on s'aperçoit que pendant que l'un des deux yeux continue à le regarder, l'autre subit une déviation brusque en dehors. La même chose peut être constatée, lorsque nous aurons masqué un des deux yeux avec la main et le découvrirons soudainement pendant que l'autre continue de fixer l'objet.

On peut reconnaître l'asthénopie musculaire au moyen d'un prisme, en procédant d'après le conseil que nous avons développé plus haut.

L'insufffisance du muscle droit interne est un fait presque constant, je dirai même physiologique de la myopie, et dépend de l'impossibilité qu'ont ces indivi-

dus de se servir simultanément des deux yeux pour la vision rapprochée. Mais elle peut devenir morbide et constituer une asthénopie pathologique ou strabisme latent, ce qui du reste est constaté dans un grand nombre de myopies très-fortes.

CHAPITRE IV

TRAITEMENT DU STRABISME EN GÉNÉRAL

Le traitement du strabisme optique ou permanent doit avoir pour but : 1° de redresser la déviation de l'œil strabique, et 2° de rétablir la vision binoculaire. L'une et l'autre de ces indications peuvent être remplies, soit par des *moyens gymnastiques seuls*, soit par le *traitement chirurgical*. Quelquefois pourtant ni l'un ni l'autre de ces moyens appliqués exclusivement ne réussissent complétement ; employés au contraire successivement l'un comme complément de l'autre, ils peuvent donner des résultats des plus satisfaisants.

Voyons en quoi consistent chacun de ces moyens.

ARTICLE PREMIER

TRAITEMENT ORTHOPÉDIQUE DU STRABISME.

Les exercices orthophthalmiques ont pour but de redresser l'œil strabique et de rétablir l'action des muscles affaiblis par un exercice méthodique des deux yeux.

Paul d'Égine a imaginé à cet effet des lunettes dites *les louchettes*, qui se composent de deux opercules percés d'un petit trou placé de telle sorte que les yeux ne puissent voir à travers ces trous qu'en faisant des efforts de contraction dans le sens du trou. Ces lunettes, de même que toutes celles construites sur le même système, restent ordinairement sans efficacité.

Andry, Darwin et plusieurs autres praticiens ont cherché à rendre au globe oculaire sa direction normale par divers appareils plus ou moins ingénieux, mais qui pourtant tombèrent en oubli.

Buffon conseilla de couvrir l'œil sain d'un bandeau, de manière à fortifier par l'exercice l'œil dévié. Ce moyen donne en effet souvent des résultats assez satisfaisants pour qu'on ait le droit de le tenter. Roux, l'ayant expérimenté sur lui-même, en était grand partisan. J'y ai recours chaque fois que les parents ne veulent pas se décider pour une opération, mais je ne me contente pas de couvrir l'œil bon avec un verre opaque, je place en outre devant l'œil qui louche un verre convexe convenable, permettant de voir au loin. Je le fais décentrer progressivement afin que ce verre agisse non-seulement par neutralisation d'hypermétropie, mais aussi dans le sens de verres prismatiques.

Redressement du strabisme à l'aide des verres prismatiques. — De Graefe et Giraud-Teulon avaient essayé de redresser les strabismes au moyen de verres prismatiques. Ces verres, en effet, en amenant l'image de l'œil dévié très-près de la

macula, provoquaient une sorte de contraction exagérée dans l'antagoniste du muscle contracté, qui seule pouvait faire disparaître la diplopie gênante pour la vue.

Redressement du strabisme au moyen des verres convexes. — Le strabisme optique est le plus souvent occasionné par l'hypermétropie congénitale, comme Donders l'a démontré. Il arrive quelquefois que l'hypermétropie est de la même force dans les deux yeux, et le strabisme qui s'ensuit est double alternant. Dans ces cas l'usage des lunettes convexes de 1/8 ou 1/10 réussit à redresser le strabisme comme j'ai eu l'occasion de m'en convaincre sur un très-grand nombre des malades.

On doit à cet effet se conformer aux indications suivantes :

1° Définir exactement le degré d'hypermétropie et prescrire le numéro des lunettes en conséquence.

2° Donner la forme ronde aux verres des lunettes et les rapprocher très-fortement du nez.

3° Selon le degré de déviation on se servira des verres convexes plus ou moins décentrés.

4° L'enfant devra porter ces lunettes constamment pour le travail aussi bien que pour jouer. Il ne quittera ces lunettes que pour la nuit.

5° L'usage de ces lunettes sera recommandé pendant huit mois, un an et plus.

Stéréoscope de Javal. — E. Javal a eu recours à l'exercice des yeux au moyen d'un appareil stéréoscopique. Il commence d'abord par supprimer la neutralisation de l'œil dévié en le tenant bandé ou voilé pendant quelque temps, après quoi il cherche à fusionner les images doubles au moyen d'un appareil stéréoscopique construit *ad hoc*, et dont voici une description :

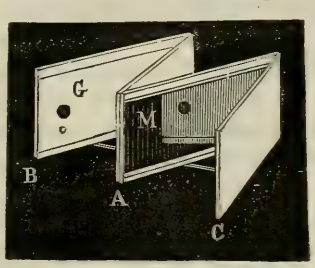

Fig. 436. — Stéréoscope de Javal.

L'instrument (fig. 436) se compose de quatre planchettes réunies par des charnières et formant une sorte de paravent; les deux planchettes internes sont recouvertes des miroirs M; les deux autres planchettes, B et C, reçoivent des images identiques dessinées sur des cartons et qui se reflètent dans les miroirs placés à un angle de 45 degrés. En regardant de chaque œil dans la glace correspondante, le malade aperçoit les deux images réfléchies, qu'il cherche à fusionner en rapprochant et écartant les images. Ces expériences souvent renouvelées peuvent faciliter l'exercice des muscles et peuvent surtout être utiles après les opérations de strabisme, pour le rétablissement de la vision binoculaire.

ARTICLE II

TRAITEMENT CHIRURGICAL DU STRABISME.

Historique. — Taylor était le premier qui avait pratiqué la section du muscle droit pour guérir le strabisme, mais la méthode restait un mystère pour tout le monde. Ce n'est qu'en 1837 que J. Guérin signala dans ses conférences le procédé opératoire qui lui paraissait le plus convenable pour guérir la loucherie. Un an plus tard Stromeyer décrivit la méthode de l'opération du strabisme, qui

fut appliquée sur le vivant pour la première fois par Pauli. Il faut dire pourtant que ce n'est que depuis que Dieffenbach a pratiqué un grand nombre de strabotomies que cette opération entra dans le domaine de la pratique chirurgicale. Son exécution est devenue facile depuis l'époque où Bonnet (de Lyon), Lucien Boyer, Baudens, Cunier et Velpeau ont étudié avec détails les rapports anatomiques des muscles et de la capsule de Tenon. Aujourd'hui les résultats obtenus sont encore plus satisfaisants grâce aux indications pratiques qui nous ont été léguées par de Graefe, et grâce aux informations anatomo-pathologiques qui ont été développées par Bouvier, Richet et Sappey.

ARTICLE III

SOINS PRÉLIMINAIRES.

Avant qu'on procède à l'opération de strabotomie, il est indispensable de faire un examen définitif du degré de déviation de strabisme, et de s'assurer de l'acuité visuelle de l'œil à opérer, ainsi que de son congénère.

Les conditions qui doivent être observées avant l'opération du strabisme sont les suivantes :

1° On examine avec soin s'il n'y a qu'un seul œil strabique, ou bien si les deux yeux présentent la même difformité ; dans ce dernier cas on définit immédiatement quel est l'œil dont la déviation est prédominante ;

2° Les mouvements de chaque œil sont explorés dans toutes les directions, pour définir si le strabisme n'est pas la conséquence d'une paralysie ;

3° Il sera nécessaire de définir l'acuité visuelle de l'œil à opérer et le degré d'hypermétropie ou de myopie dont il est atteint, afin qu'on puisse savoir d'avance jusqu'à quel point l'œil redressé pourra concourir à la vision binoculaire ;

4° Au moyen d'un des strabomètres on précisera avec exactitude le degré de déviation ; le résultat de ce dernier examen nous permettra de décider d'avance si l'opération ne devra être pratiquée que sur un seul œil, ou bien s'il y aura nécessité de recourir au bout de quelque temps à une seconde opération sur l'autre œil. Dans les degrés très-prononcés de strabisme, en effet, on ne pourra rétablir l'équilibre des contractions musculaires qu'en faisant répartir la correction sur les deux yeux, autrement le muscle coupé en reculant très-fortement en arrière pourrait être tellement affaibli dans ses fonctions que l'œil opéré présenterait tous les signes de l'insuffisance musculaire ;

5° On s'informera si le malade est très-nerveux et s'il peut supporter l'opération sans être endormi. Les enfants doivent être de préférence endormis, mais je suis opposé à faire chloroformiser les personnes adultes. Pour obtenir, en effet, des résultats satisfaisants, nous sommes forcés de suspendre l'opération pour quelques instants, examiner la direction des deux yeux, et y revenir de nouveau pour la seconde et la troisième fois. On comprend qu'il serait impossible d'endormir le malade à chaque nouvelle tentative ;

6° Dans un strabisme convergent léger, ne mesurant que 3 à 5 millimètres, une seule ténotomie pratiquée sur l'œil dévié amène une correction complète ;

7° Si la déviation dépasse 5 millimètres, on doit prévenir le malade qu'une

seule opération sera insuffisante et qu'il y aura nécessité de pratiquer au bout de quelque temps la myotomie sur l'autre œil.

ARTICLE IV

STRABOTOMIE.

L'opération de strabotomie a pour but de détacher le muscle rétracté de la sclérotique et de faciliter son insertion nouvelle dans un plan plus postérieur.

Instruments. — *a*, un blépharostat ou deux élévateurs que l'on confie à un

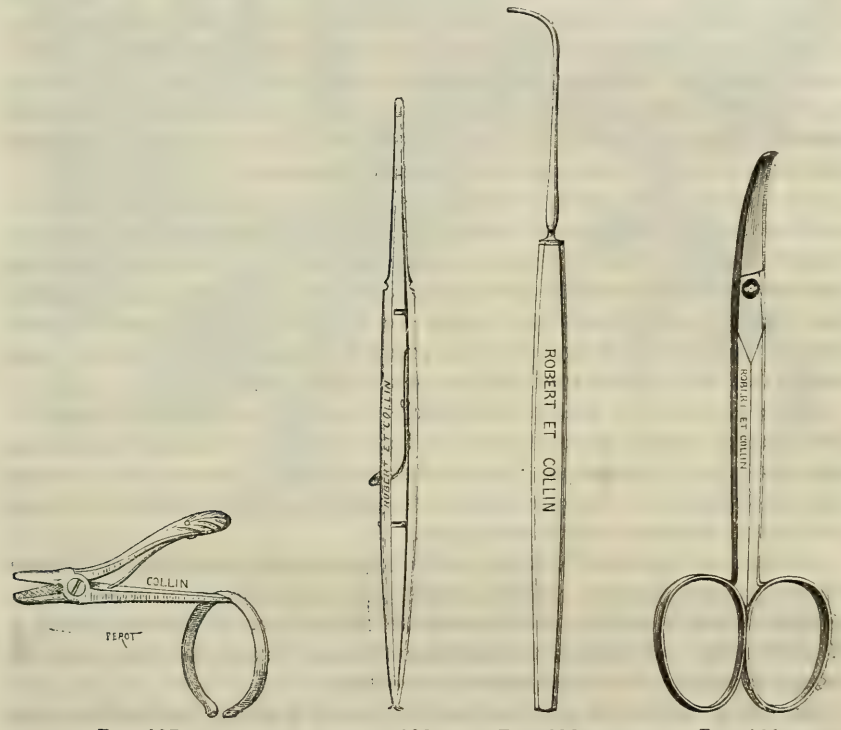

Fig. 437. Fig. 438. Fig. 439. Fig. 440.

Fig. 437 à 440. — Instruments pour la strabotomie (*).

aide, surtout lorsqu'on opère sur les enfants; *b*, une pince porte-aiguille (fig. 437); *c*, une pince à fixer avec ressort (fig. 438); *d*, deux crochets mousses à strabisme de grandeur différente (fig. 439); *e*, deux paires de ciseaux à pointes mousses, une droite et l'autre courbe (fig. 440); *f*, deux aiguilles courbes et très-fines munies de fils de soie. On aura en outre une petite éponge fine, quelques petites compresses et du collodion.

(*) Fig. 437. Une pince porte-aiguille. — Fig. 438. Pince à fixer avec ressort. — Fig. 439. Crochet à strabisme. — Fig. 440. Une paire de ciseaux courbes.

Position du malade, de l'aide et du chirurgien. — Le malade doit être couché sur un lit de fer rapproché le plus possible d'une fenêtre; le chirurgien se tiendra du côté droit du malade lorsqu'il aura à pratiquer la section du droit externe de l'œil droit ou du droit interne de l'œil gauche, et pendant ce temps l'aide se trouvera à gauche ou en arrière du malade. Pour faire la section des muscles droit interne de l'œil droit ou du droit externe de l'œil gauche, le chirurgien devra se tenir au chevet du lit et derrière la tête du malade, tandis que l'aide sera placé à sa droite.

Manuel opératoire. — A. **Section du muscle droit interne.** — Les paupières étant écartées avec le blépharostat, l'aide saisit avec la pince à ressort un pli conjonctival tout près du bord interne de la cornée et attire l'œil vers l'angle externe, comme cela se trouve reproduit dans la figure 441. Dieffenbach, Phillips et Desmarres père préfèrent accrocher l'œil à l'aide d'une érigne double. Le chirurgien saisit avec une autre pince à griffe la conjonctive à quelques millimètres du pli, et l'incise, soit dans le sens vertical, soit dans le sens horizontal, comme le conseille Velpeau; puis il glisse à plat sous la conjonctive l'extrémité des ciseaux courbes et sépare les tissus sous-jacents jusqu'à la caroncule.

A ce moment les ciseaux sont abandonnés, et pendant que de la main gauche il soulève le lambeau conjonctival disséqué, le chirurgien glisse de la main droite le crochet mousse au fond de la plaie, la pointe tournée vers le bord du muscle. En appuyant fortement contre la sclérotique, il cherche à l'engager sous le muscle droit interne, puis il l'attire vers la plaie. Le crochet est ensuite passé à la main gauche, tandis que de la main droite on prend les ciseaux, et par de petits coups secs on détache le tendon aussi près que possible de la sclérotique.

Pour s'assurer si le muscle a été détaché dans toute sa largeur, on engage le petit crochet mousse successivement en haut et en bas de la plaie toujours en appuyant contre la sclérotique. Les moindres brides qui se trouveraient adhérentes dans ces directions devront être sectionnées, jusqu'à ce que le crochet ne trouve plus aucune adhérence avec la sclérotique.

Ce temps de l'opération terminé, on lave soigneusement l'œil opéré et on laisse reposer le malade pendant quelques instants, puis on procède à la vérification du résultat obtenu. A cet effet, on fait asseoir le malade et on lui fait fixer le doigt à 25 centimètres : en cachant alternativement l'un ou l'autre des deux yeux, on s'assure facilement si le redressement a été obtenu.

Souvent il arrive que cette section n'est suivie d'aucune amélioration et le redressement n'a pas lieu. On recherche alors pour la seconde fois si toutes les adhérences des muscles ont été détachées. En supposant qu'on ne trouve aucune bride adhérente, on devra alors couper la capsule de Tenon en haut et en bas aussi loin que possible. Ce procédé a été conseillé pour la première fois par le docteur Bouvier (1), et c'est à tort qu'on a voulu en faire dans ces derniers temps une méthode nouvelle. En détruisant les brides fibreuses que l'on rencontre à peu près constamment entre la sclérotique et le feuillet oculaire de l'aponévrose », comme dit Richet (2), de même qu'en débridant largement la capsule de Tenon, d'après

(1) Bouvier, *Mémoires sur le strabisme et la myotomie oculaire*. Paris, 1845; et *Leçons cliniques sur les maladies chroniques de l'appareil locomoteur*. Paris, 1858.

(2) Richet, *Anatomie médico-chirurgicale*. Paris, 1860, 2e édit., p. 334.

le conseil de Bouvier, on obtiendra des résultats bien plus satisfaisants que ne le donnerait la section simple du tendon musculaire.

Deux circonstances peuvent se présenter immédiatement après l'opération, ou la réduction du strabisme est incomplète, ou bien il y a un effet exagéré.

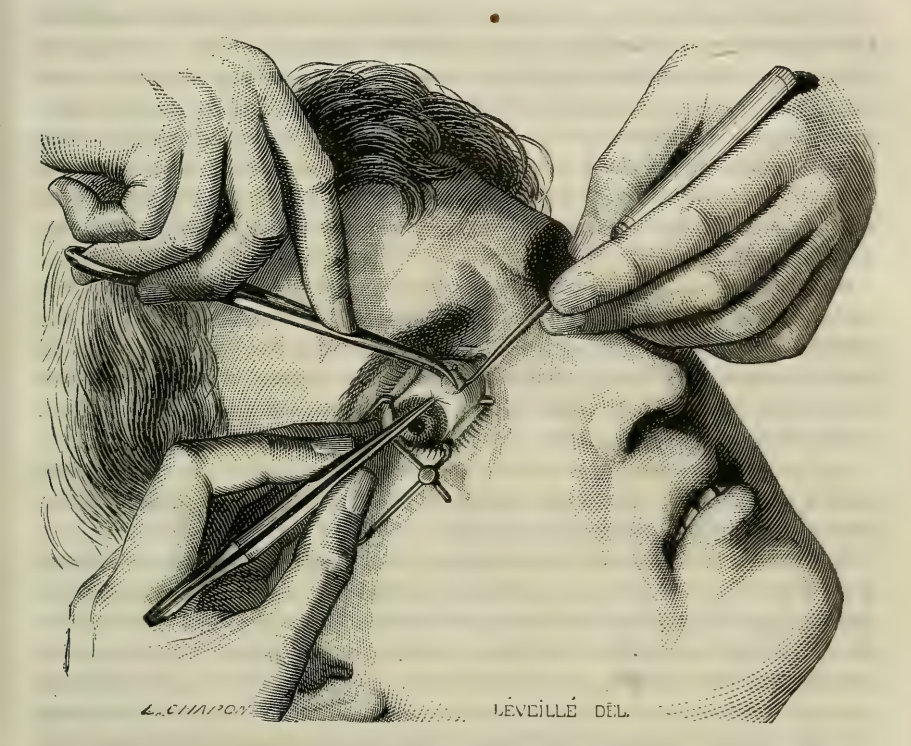

Fig. 441. — Opération du strabisme.

1. Lorsque la correction de strabisme est insuffisante après la section du muscle malgré le débridement de la capsule, je procède alors de la manière suivante : je passe un fil de soie dans le tissu sous-conjonctival près du bord externe de la cornée et j'attire avec ce fil le globe de l'œil fortement en dehors, puis je le fixe à un morceau de linge qui se trouve préalablement collé à la tempe au moyen de collodion. En même temps je réunis avec une autre suture les bords de la plaie conjonctivale à l'angle interne. Je laisse ainsi l'œil dans l'abduction exagérée pendant quarante-huit heures, ce qui suffit habituellement pour amener une correction souvent complète.

Dans un strabisme très-prononcé, cette opération ne donnera pas ordinairement de résultat complet, malgré une amélioration très-sensible. On devra alors répartir la correction entre les deux yeux, c'est-à-dire on sera forcé de faire une nouvelle strabotomie sur l'autre œil, en ayant soin de ne reculer le muscle rétracté que pour une étendue strictement nécessaire à la correction. Ce déplacement secondaire du muscle en arrière ne doit pas dépasser une certaine limite, autrement on

pourra produire un effet opposé, et s'il s' git par exemple du strabisme convergent interne, on verra surgir un strabisme divergent pendant la fixation associée des deux yeux. En général, on devra s'efforcer de provoquer par opération le moins d'insuffisance musculaire possible.

2. Il arrive quelquefois qu'à la suite de l'opération on voit se produire une déviation exagérée dans le sens opposé au strabisme. Si cela avait lieu, on diminuera facilement l'effet de la strabotomie par l'application d'une suture sur la plaie conjonctivale, ainsi que la capsule de Tenon elle-même. La suture conjonctivale a ici une grande importance pratique, elle maintient la plaie en coaptation et empêche la caroncule lacrymale de se rétracter fortement en arrière, ce qui est, selon Desmarres, l'accident le plus disgracieux pour le malade. On laisse la suture pendant vingt-quatre ou quarante-huit heures, au bout de ce temps la plaie est complétement réunie.

Pansement. — Il est très-simple, on laisse le malade avec les yeux fermés et on lui fait appliquer constamment des compresses d'eau fraîche sur l'œil opéré. Pendant les premières deux ou trois heures, on l'invite à tenir les yeux complétement immobiles. Si le résultat ne paraît pas être assez complet, on forcera le malade de regarder de l'œil opéré dans le sens du droit externe, plus particulièrement pendant les deux premiers jours.

Les suites de la strabotomie comme opération sont on ne peut plus satisfaisantes, la cicatrisation se fait avec la plus grande facilité et sans qu'on ait jamais à déplorer des inflammations tant soit peu graves.

B. **Section du muscle droit externe.** — Elle diffère peu de la précédente, il n'y a que l'incision de la conjonctive qui est faite plus loin du bord de la cornée que celle que l'on pratique sur le muscle droit interne. Cela s'explique par l'insertion du droit externe beaucoup plus en arrière, par conséquent l'opération produit moins d'effet immédiat que la précédente. C'est pourquoi dans le strabisme divergent très-prononcé il ne suffit pas de faire une ténotomie, mais il faut y associer une seconde opération qui consiste dans un avancement vers la cornée de l'insertion du muscle droit interne.

C. **Section des muscles droits supérieur et inférieur.** — Cette opération doit être pratiquée avec beaucoup de soins. L'incision conjonctivale doit être très-petite, et rapprochée très-près de la cornée. Le tissu sous-conjonctival ne doit être débridé que très-peu et le crochet ne doit pas être poussé trop loin en arrière pour que les muscles obliques ne soient pas lésés et qu'il n'y ait pas des infiltrations sous-conjonctivales consécutives.

Il pourrait même arriver que la fente palpébrale soit très-agrandie par le soulèvement exagéré de la paupière supérieure ou la paupière supérieure abaissée dans la section du droit inférieur. Si ces accidents avaient lieu, on ne doit pas hésiter à appliquer immédiatement une suture sur la plaie conjonctivale.

Cette dernière opération, il faut l'avouer, ne se pratique que très-rarement, dans des strabismes cicatriciels, ou lorsqu'il faut ramener le globe oculaire tout à fait en bas, pour que la pupille artificielle faite en haut de la cornée, puisse descendre en face de la fente palpébrale.

Résultats définitifs de la strabotomie. — Les résultats de la strabotomie ne sont pas toujours les mêmes, ils dépendent du degré de recul qu'aura subi le ten-

don du muscle sectionné et de l'étendue de débridement qu'on aura pratiqué dans la capsule de Tenon.

L'effet peut être complétement nul dans le cas où l'on n'aura pratiqué qu'une simple myotomie, mais il sera augmenté au fur et à mesure que la capsule de Tenon sera débridée en haut et en bas.

Dans les strabismes convergents très-prononcés, l'opération pratiquée sur un seul œil ne peut donner des résultats complétement satisfaisants, et comme le muscle droit interne de l'autre œil est aussi contracté, il est indispensable de lui faire subir la même opération. Si cette seconde myotomie devenait indispensable, on ne doit jamais la pratiquer immédiatement, mais quelques semaines plus tard, après qu'on pourra être fixé sur les résultats définitifs de la première.

Pour obtenir une forte correction par la ténotomie, on devra forcer le malade à diriger l'œil opéré, pendant les premiers quatre ou cinq jours, du côté opposé du muscle sectionné.

Mais il peut aussi arriver qu'à la suite de l'opération l'œil soit dévié fortement dans le sens contraire au strabisme précédent. Pour remédier à ces inconvénients on aura recours à la suture de la plaie conjonctivale et en partie de la plaie de la capsule elle-même. En engageant le malade à tourner les yeux dans le sens de la déviation qui précédait l'opération, on réduira aussi l'effet exagéré de la strabotomie.

L'expérience nous a démontré que si la convergence des deux yeux se fait sur une distance de 10 à 12 centimètres, tandis que plus près de l'œil elle ne se produit plus, la récidive n'est point à craindre. Mais lorsque, après la strabotomie interne, la convergence ne peut pas être obtenue sur une distance moyenne de la vision distincte, qui est de 25 centimètres, on doit craindre alors un développement progressif de strabisme divergent, et c'est pour obvier à cet inconvénient qu'on doit chercher à obtenir la vision binoculaire par les moyens orthopédiques que nous avons développés plus haut.

STRABOTOMIE PAR LE PROCÉDÉ DE LA SECTION SOUS-CONJONCTIVALE. — Jules Guérin a imaginé un procédé très-ingénieux qui permet de faire la myotomie oculaire par le procédé sous-conjonctival. Voici en quoi consiste ce procédé :

Manuel opératoire. — Il fait d'abord une ponction à la conjonctive, tout près de l'insertion du muscle, et après avoir introduit le ténotome spécial, dont la lame est recourbée en *z* sous la conjonctive le long de la sclérotique, il coupe le muscle de dehors en dedans, c'est-à-dire, du globe de l'œil vers la paroi de l'orbite.

Critchett a modifié la méthode sous-conjonctivale en ce sens, qu'après avoir soulevé le tendon avec le crochet mousse, il l'incise avec la pointe des ciseaux introduits sous la conjonctive.

ARTICLE V

DÉPLACEMENT DU TENDON EN AVANT.

Cette opération a été imaginée par J. Guérin (1); il l'a pratiquée dans le but de ramener vers la cornée le tendon du muscle rétracté après une myotomie mal

(1) J. Guérin, *Annales d'oculistique*, 1849, t. XXI, p. 75.

réussie. La même opération a été exécutée avec succès par Desmarres père, qui a eu le mérite de l'avoir vulgarisée parmi les ophthalmologistes (1). De Graefe et Critchett ont apporté quelques modifications importantes à la méthode de Guérin qui la rendent aujourd'hui assez facile à exécuter.

Instruments. — 1, blépharostat; 2, deux éleveurs; 3, ciseaux courbés sur le plat; 4, un crochet mousse; 5, de deux aiguilles courbes, munies de fil de soie.

Manuel opératoire. — *Procédé de J. Guérin.* — Le malade étant couché sur un lit, et les paupières fortement écartées avec un blépharostat ou au moyen des élévateurs confiés à un aide, le chirurgien ouvre largement la conjonctive le long du bord interne de la cornée, puis il détache la conjonctive et le tissu sous-conjonctival au ras de la sclérotique, sectionne le muscle droit interne, et en enfonçant les ciseaux de Cooper jusque près de l'équateur de l'œil, il cherche à détacher loin en arrière les adhérences qui existent entre le muscle et la sclérotique. Pour aider ce temps de l'opération, l'aide pourra soulever avec une pince à griffes la conjonctive et la capsule de Tenon avec le muscle. J. Guérin passe à ce moment un fil ciré à l'aide d'une aiguille dans l'épaisseur du fascia oculaire, tout près du bord externe de la cornée, et attire l'œil ainsi accroché en dedans en attachant les deux bouts du fil au dos du nez à l'aide d'emplâtres de diachylon gommé.

Le dernier temps de l'opération de J. Guérin est de maintenir l'œil dans l'adduction en accrochant le fil au dos du nez. Au lieu des bandelettes de diachylon on peut se servir à cet effet de collodion élastique.

Procédé de de Graefe. — De Graefe (2) modifia cette opération de la manière suivante : Après avoir incisé la conjonctive au-dessus du tendon du droit externe, il introduit le crochet mousse du strabisme au-dessous du tendon, et l'attire vers la plaie; puis il enfonce les deux aiguilles supportées par un seul fil dans le tendon du muscle, de façon qu'une extrémité du fil passe plus près de l'attache du muscle et l'autre un peu plus en arrière. Le fil est ensuite noué en anse et confié à un aide qui est chargé d'attirer l'œil en dedans. Pendant ce temps l'opérateur soulève avec le crochet le muscle droit externe et le coupe aussi près que possible entre l'anse et le crochet. Le fil reste ainsi fixé à la partie antérieure de l'œil et près de la cornée, pendant que le corps du muscle se rétracte en arrière.

Le fil doit être laissé sur place vingt-quatre ou quarante-huit heures, et au bout de ce temps le muscle interne a pris le plus souvent sa nouvelle attache au bord de la cornée.

Procédé de Critchett. — Cette opération peut être pratiquée avec plus de facilité par le procédé de Critchett (3), dont voici le résumé :

Après avoir incisé la conjonctive au bord interne de la cornée et décollé largement jusqu'à la caroncule, on enfonce le crochet mousse sous le muscle droit interne et on le sectionne avec des ciseaux aussi près que possible de la sclérotique. Saisissant ensuite le tendon du muscle détaché avec une pince, on y enfonce à 3 ou 4 millimètres en arrière une aiguille munie d'un fil, puis on attire ce muscle en haut de la cornée et on l'y fixe à la conjonctive. Cette opération achevée, on sectionne le droit externe.

(1) Desmarres, *Traité des maladies des yeux*, 187 , 47, 1re édit., p. 802.
(2) De Graefe, *Archiv f. Ophthalm.*, 1857, Bd. III, Abth. II, S. 373.
(3) Critchett, *Compte rendu du congrès d'Heidelberg* (*Gaz. méd. de Paris*, 1862).

Agnew (de New-York) modifia ce procédé en ce sens qu'il commence par passer un crochet à œillère muni d'un fil sous le muscle droit interne, applique un nœud près de son insertion et sectionne le muscle entre le nœud et la sclérotique. Le muscle droit interne est sectionné ensuite, puis en attirant le muscle droit interne en avant au moyen d'un fil qui retient le tendon, il peut proportionner le degré d'avancement et appliquer la suture plus ou moins en arrière selon le besoin.

Procédé de l'auteur. — Pour ma part, je procède d'une façon différente : après avoir sectionné le droit externe, détaché le muscle relâché, j'en retranche une certaine portion avec la capsule de Tenon, puis je fixe l'extrémité postérieure de ce muscle par deux sutures, une en haut et l'autre en bas de la cornée.

ARTICLE VI

STRABISME CICATRICIEL OU MÉCANIQUE.

Dans cette variété de strabisme, appelée encore par quelques auteurs *strabisme fixe*, l'œil dévié est invariablement fixé dans une position anormale par des brides cicatricielles, ou il se trouve refoulé vers l'une des parois de l'orbite par des tumeurs, des kystes ou toute autre production morbide située derrière le globe de l'œil. D'après Denonvilliers et Gosselin, le strabisme mécanique est quelquefois le résultat de quelque adhérence avec la paroi de l'orbite consécutive aux abcès de cette cavité.

Nous l'avons vu se produire après les opérations de ptérygions épais et larges lorsqu'ils ont été détachés sur une trop grande surface et attirés ensuite par la suture très-fortement en dehors.

Des blessures de l'un des angles de l'œil amenant des adhérences entre les paupières et le globe, peuvent aussi l'entraîner dans un sens quelconque et occasionner le strabisme. Les causes traumatiques ne laissent à l'œil qu'une mobilité très-restreinte et une impossibilité complète de se mouvoir dans le sens opposé à la déviation.

Le strabisme sera aussi de nature mécanique lorsqu'une tumeur quelconque qui se trouve située dans le fond de l'orbite refoule le globe de l'œil vers l'un des angles de cette cavité. On reconnaîtra facilement cette dernière par l'existence simultanée de l'exophthalmie et souvent de névrite optique.

La même chose a lieu lorsque les corps étrangers cachés dans l'orbite y provoquent une inflammation et l'exorbitisme, comme cela s'est passé chez le malade de Nélaton (1), qui conserva pendant longtemps un morceau de parapluie cassé dans l'orbite.

Pronostic. — Le strabisme mécanique présente ordinairement plus de gravité que les autres variétés. D'après Denonvilliers et Gosselin, il constitue plutôt une conséquence de cicatrices vicieuses et une difformité qu'un strabisme dans son affection la plus générale ; c'est pourquoi il reste très-souvent au-dessous de l'art.

Traitement. — On devra chercher à détruire les brides cicatricielles par les méthodes d'autoplastie qui seront indiquées dans chaque cas particulier. En joi-

(1) Nélaton, *Gaz. des hôpit.*, 1854, p. 454.

gnant à cette opération la section du muscle rétracté, on facilitera la réduction de l'œil.

Dans le strabisme produit par des tumeurs ou des kystes de l'orbite, c'est contre ces dernières qu'on doit agir, le strabisme n'étant là qu'un symptôme, et c'est là qu'on verra se vérifier cet axiome : *Ablata causa tollitur et effectus.*

BIBLIOGRAPHIE. — Velpeau, *Du strabisme.* Paris, 1841 ; et *Gaz. des hôpit.*, 1853, n° 23. — Stoeber, *De l'opération du strabisme* (*Gaz. méd. de Strasbourg*, 1841, n° 11). — J. Guérin, *De l'opération sous-conjonctivale du strabisme* (*Gaz. méd. de Paris*, 1842, n°s 6, 7, 10, 13 et 21); et *Du strabisme optique* (*Ibid.*, 1843, n°s 13 et 14).—Bouvier, *Mémoires sur le strabisme et la myotomie oculaire.* Paris, 1845; et *Leçons cliniques sur les maladies chroniques de l'appareil locomoteur.* Paris, 1858, p. 144. — Lenoir, *Des opérations qui se pratiquent sur les muscles de l'œil.* Paris, 1850. — De Graefe, *Beiträge, zur Lehre vom Schielen und von den Schieloperationen* (*Archiv f. Ophthalm.*, Bd. III, Abth. I, p. 177; et Abth. II, p. 261, 1858). — Critchett, *Observations pratiques sur le strabisme* (*Lancet*, mai, 1855; et *Med. Times and Gaz.*, novembre 1857). — Guépin, *Du strabisme* (*Journ. de Bordeaux*, 1861, p. 145). — Giraud-Teulon, *Leçons sur le strabisme et la diplopie.* Paris, 1863; et *Opérations de strabisme* (*Gaz. des hôp.*, 1865, n° 81). — Javal, *Note sur le moyen de choisir les verres prismatiques pour le strabisme* (*Annales d'oculist.*, 1863, t. L, p. 316; *Ibid.*, 1864, t. LIV, p. 104; *Ibid.*, 1871, t. LXV, p. 98; et thèse, *Sur le strabisme*). — Lécorché, *Du strabisme convergent et du strabisme divergent au point de vue médical et chirurgical* (*Arch. génér. de méd.*, juillet 1864). — Noyes, *Strabisme* (*Amer. med. Times*, 1865, t. I, p. 244, 254 et 267). — Guersant, *Du strabisme chez les enfants* (*Bull. de thérap.*, 1866, n° 15). — Galezowski, *Leçons sur le strabisme* (*Gaz. des hôpit.*, 1867, n° 90). — Cuignet, *Strabisme convergent, etc.* (*Journ. d'ophthalm.* Paris, 1872).

SEIZIÈME PARTIE

ORBITE

CHAPITRE PREMIER

ANATOMIE ET PHYSIOLOGIE.

Anatomie. — L'œil est placé avec ses muscles et ses nerfs dans une cavité

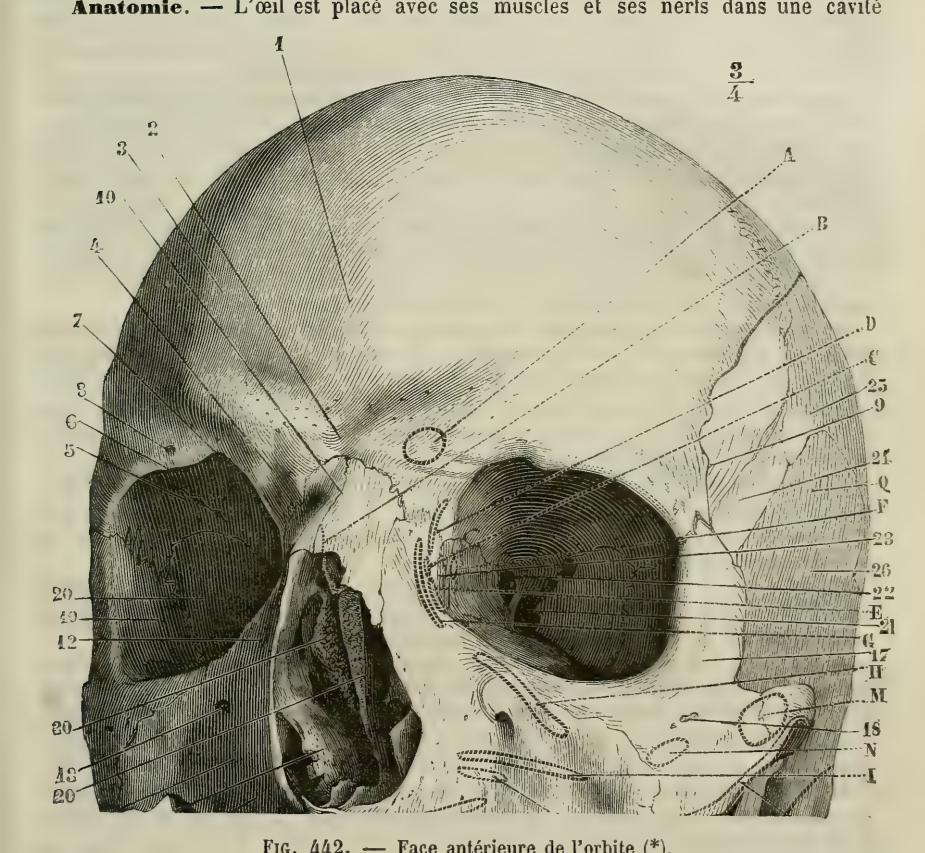

FIG. 442. — Face antérieure de l'orbite (*).

osseuse qui est appelée *orbite*. Elle a la forme d'une pyramide quadrangulaire, dans laquelle on distingue quatre parois, une base et un sommet.

(*) 1, os frontal; 2, bosse nasale; 3, bosse frontale; 4, arcade sourcilière; 5, face orbitaire du frontal 6, arcade orbitaire; 7, échancrure sus-orbitaire; 8, trou sus-orbitaire accessoire; 9, crête temporale orbitaire; 10, os nasaux; 12, apophyse montante de l'os maxillaire supérieur; 13, trou sous-orbitaire; 17, os malaire; 18, trou malaire; 19, face orbitaire de l'os malaire; 20, face orbitaire des grandes ailes du sphénoïde; 21, fente sphénoïdale; 22, trou optique; 23, gouttière lacrymale; 24, face temporale des grandes ailes du sphénoïde; 25, pariétal; 26, écaille du temporal; 30, cornet moyen.— Insertions musculaires : A, sourcilier; B, pyramidal; C, tendon direct de l'orbiculaire des paupières; D,E, orbiculaires des paupières; F, tendon réfléchi de l'orbiculaire; G, releveur superficiel de l'aile du nez et de la lèvre supérieure; H, releveur profond; I, concis. (Beaunis et Bouchard.)

1. La *base de l'orbite*, appelée autrement *rebord orbitaire*, n'est autre que l'ouverture de la cavité. En haut, elle est constituée par l'os frontal, fortement proéminent et qui prend le nom d'*arcade orbitaire* (fig. 442,6); en bas et en dedans par le bord externe de l'apophyse montante du maxillaire supérieur; en bas et en dehors, par le bord interne et antérieur de l'os malaire. Selon le professeur Richet, le diamètre transversal prédomine constamment sur le vertical dans la proportion de 5, 4, à 3 1/2.

2. La *paroi supérieure* est constituée par deux os, le frontal (fig. 442, 1), à la partie antérieure et la petite aile du sphénoïde en arrière. Elle forme une voûte fortement excavée, surtout du côté externe, où se trouve la fossette lacrymale pour loger la glande de ce nom. A la partie antérieure de cette paroi, on trouve en dedans une échancrure (7) pour la poulie cartilagineuse du muscle grand oblique. Sur le bord orbitaire lui-même, il existe une autre échancrure ou plus souvent le trou sus-orbitaire (8) pour le passage de l'artère et du nerf sus-orbitaires.

Au niveau de la suture fronto-ethmoïdale, on trouve deux *trous ethmoïdaux*: l'antérieur communique dans la cavité crânienne avec les gouttières ethmoïdales et donne passage à l'artère ethmoïdale antérieure et au filet ethmoïdal du rameau nasal du nerf ophthalmique de Willis. Le postérieur laisse passer l'artère ethmoïdale postérieure.

3. La *paroi inférieure* est plane et présente une légère inclinaison en bas et en dehors. Elle est formée par l'os malaire (17), le maxillaire supérieur (12) et la facette orbitaire du palatin. La gouttière sous-orbitaire la traverse d'avant en arrière, et se transforme près du bord antérieur en un canal du même nom (13).

4. La *paroi interne* se compose d'avant en arrière de l'apophyse montante du maxillaire supérieur (12), de l'os unguis, de l'os planum de l'ethmoïde et d'une petite portion du sphénoïde. Cette face est légèrement convexe et présente près du bord antérieur une forte dépression, appelée *gouttière lacrymale* (23), et qui se transforme en bas en canal nasal. Sur le côté, cette gouttière est limitée par deux crêtes saillantes, formées par l'apophyse montante du maxillaire supérieur et par l'os unguis.

5. La *paroi externe* est la plus résistante de toutes; dans sa portion antérieure elle est constituée par l'os malaire (17), et dans sa partie profonde postérieure par la grande aile du sphénoïde (20). Elle répond à la fosse temporale et au sommet de la fosse zygomatique.

L'angle externe inférieur présente dans sa moitié postérieure une fente appelée sphéno-maxillaire, conduisant dans la fosse ptérygo-maxillaire. Elle se prolonge en avant jusqu'à 1 centimètre et demi du rebord orbitaire externe.

6. Le *sommet* de la cavité orbitaire est occupé par la *fente sphénoïdale* (21). Cette dernière présente sur le bord supérieur une saillie osseuse pour le tendon de Zinn, et sur le bord inférieur une autre saillie qui sert de point d'insertion au muscle droit externe.

Au-dessus et un peu en dedans de cette fente, on voit le trou optique (22) par lequel passent le nerf optique et l'artère ophthalmique.

Rapports de la cavité orbitaire avec les autres cavités. — La cavité orbitaire est séparée des cavités voisines par des lamelles osseuses qui constituent ses parois. C'est ainsi que la paroi supérieure supporte le lobe antérieur du cerveau, dont les circonvolutions se moulent sur les impressions digitales qui s'y distinguent. Cette lamelle osseuse est tellement mince, que les inflammations du périoste peuvent se transmettre aux enveloppes du cerveau. Près de l'angle interne et supérieur, cette paroi correspond aux cellules du sinus frontal. La paroi inférieure correspond au sinus du maxillaire supérieur. Du côté externe, la paroi osseuse sépare la cavité orbitaire de la fosse temporale et, un peu en arrière, de la fosse moyenne du crâne où vient se loger le lobe moyen du cerveau. Du côté interne, l'orbite se trouve au voisinage des cellules ethmoïdales et de la partie supérieure des fosses nasales, dont elle n'est séparée que par la paroi interne la plus mince de l'orbite.

Parties molles intra-orbitaires. — Les parties molles qui remplissent cette

cavité sont : 1° le périoste orbitaire; 2° le tissu cellulo-graisseux; 3° les vaisseaux; 4° les muscles et les nerfs.

1. *Périoste orbitaire.* — Le périoste orbitaire est la continuation de la dure-mère, qui entre dans cette cavité par le trou optique et la fente sphénoïdale pour tapisser toutes ses parois. Arrivée vers la base de l'orbite, elle se divise, comme nous avons vu plus haut (1), en deux feuillets, l'un qui se prolonge sur les os du contour de l'orbite, et l'autre se porte vers le tarse et le globe de l'œil pour constituer une membrane toute particulière appelée *aponévrose orbito-oculaire*, et qui sépare le globe de l'œil des parties remplissant la partie postérieure de l'orbite.

2. *Tissu cellulo-graisseux.* — Le globe de l'œil repose en arrière sur une sorte de coussinet moelleux, qui est constitué par du tissu cellulaire jaunâtre, graisseux, très-mou, plus ou moins abondant et qui est très-élastique. Ce tissu permet à l'œil de se laisser refouler en arrière et éviter de cette façon les contusions et les compressions auxquelles cet organe est exposé par sa position superficielle.

Le tissu cellulo-graisseux forme des mailles plus ou moins serrées (fig. 443), et constitue par cela même une masse assez résistante. Ces paquets adipeux enkystés par des parois lamineuses sont constitués par la réunion des vésicules sphéroïdales comprimées (fig. 444). Enfermé en arrière dans la cavité osseuse, il ne peut en augmentant de volume que se porter en avant et refouler le globe de l'œil, comme cela a justement lieu dans les inflammations de ce tissu. La cavité postérieure de l'orbite communique avec la fosse zygomatique par l'intermédiaire de la fente sphéno-maxillaire et

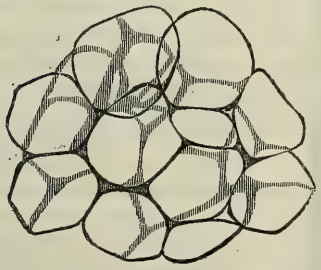

Fig. 443. — Tissu adipeux (*).

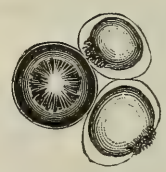

Fig. 444. — Cellules avec la gouttelette graisseuse (**).

avec le tissu cellulaire de la paupière supérieure par l'intermédiaire de la gaîne du muscle releveur. Ces communications nous expliquent les infiltrations des paupières dans les cas de phlegmons de l'orbite, et la propagation de divers autres processus pathologiques de cette cavité vers la fosse zygomatique.

C'est au milieu de ce tissu cellulo-graisseux que se trouvent placés les muscles de l'œil, les vaisseaux et les nerfs ophthalmiques.

3. *Vaisseaux de l'orbite.* — *L'artère ophthalmique* naît de la carotide interne au moment où cette dernière sort du sinus caverneux (fig. 445, 3). Accolée au côté externe du nerf optique, elle pénètre dans l'orbite par le trou optique, de là elle se porte en haut entre le droit supérieur et le nerf optique, pour se rapprocher de la poulie du grand oblique où elle se divise en deux branches terminales. Les branches musculaires (4 et 8) proviennent de l'ophthalmique de même que les artères ciliaires

(1) Voyez p. 823.

(*) Vésicules prenant la forme polyédrique en raison de leur pression réciproque (300 diamètres).
(**) Vésicules adipeuses isolées, prises sur un individu émacié, offrant de face et de côté des cristaux de margarine.

courtes (6) et longues (7), et se trouvent disséminées au milieu du tissu cellulo-graisseux.

La *veine ophthalmique* est constituée par un tronc unique, apparaissant à la base de l'orbite près de la poulie du grand oblique, elle accompagne l'artère du même nom jusqu'au sommet de la cavité, où elle se sépare pour traverser la fente sphénoïdale et se jeter ensuite dans la partie antérieure du sinus caverneux. D'après Seemann, outre la veine décrite plus haut, il y aurait encore une autre veine ophthalmique inférieure qui s'ouvrirait tantôt isolément dans le sinus caverneux, tantôt dans la veine ophthalmique supérieure et offrirait en ce point une valvule. Selon les recherches de Sappey, la veine ophthalmique ne présente point des valvules dans son trajet. Cet éminent anatomiste ne les a trouvées que dans les veinules destinées aux muscles de l'œil.

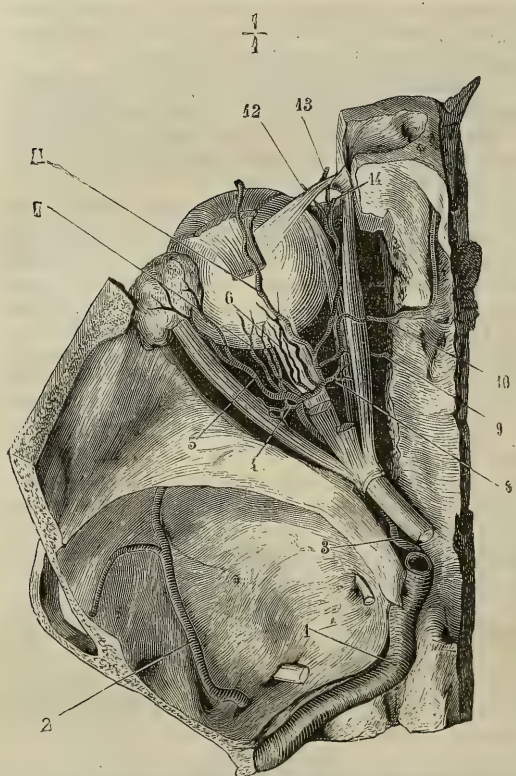

FIG. 445. — Artère ophthalmique (*).

Il est important de connaître les rapports exacts de l'artère et de la veine ophthalmiques avec l'artère carotide et les sinus caverneux.

Le *sinus caverneux* est situé sur le côté de la selle turcique et communique avec le sinus pétreux supérieur et inférieur et le sinus circulaire. C'est dans sa partie antérieure que s'ouvre la veine ophthalmique. L'artère carotide interne traverse le sinus caverneux, où elle s'infléchit deux fois et offre dans ce trajet des parois très-minces. D'après Trolard (1), la carotide est séparée des parois osseuses de ce canal par un sinus qu'il appelle *sinus carotidien*. C'est en sortant du sinus que la carotide interne fournit l'artère ophthalmique.

4. *Muscles et nerfs.* — Les muscles de l'orbite sont ceux qui concourent aux mouvements de l'œil. Nous les avons étudiés ailleurs (voy. MUSCLES DE L'ŒIL).

Les nerfs de l'orbite sont très-nombreux, et, à l'exception des nerfs optiques, ils ont des connexions intimes avec les sinus caverneux. Ces nerfs sont : moteur oculaire commun pathétique, moteur externe, nerf optique et la branche ophthalmique de Willis avec le ganglion ophthalmique. Ils se trouvent placés au milieu du tissu cellulo-

(1) Trolard, thèse de Paris, 1868.

(*) 1, carotide interne ; 2, méningée moyenne ; 3, artère ophthalmique ; 4, musculaire inférieure ; 5, lacrymale ; 6, ciliaires courbes ; 7, ciliaires longues ; 8, musculaire supérieure ; 9, ethmoïdale supérieure ; 10, ethmoïdale antérieure ; 11, artère sus-orbitaire ; 12, frontale interne ; 13, nasale ; 14, palpébrale.

graisseux de l'orbite. Le nerf sous-orbitaire se trouve placé au-dessous du périoste dans une rainure osseuse qui lui est propre.

CHAPITRE II

MODE D'EXPLORATION DE L'ORBITE

Les maladies de l'orbite se traduisent par des changements notables, tant du côté du rebord orbitaire que du côté des mouvements et de la position du globe oculaire. Il importe donc d'étudier successivement ces différentes parties.

1. Le bord orbitaire peut être fracturé ou carié, et l'on reconnaîtra ces désordres au moyen de quelques attouchements du bord orbitaire et de l'exploration attentive de la surface cutanée des paupières, du sourcil et de tout le pourtour de l'orbite. La tuméfaction de ces régions peut indiquer une suppuration provenant, soit du bord orbitaire, soit du fond de l'orbite.

2. Des plaies et des cicatrices récentes ou anciennes dans le pourtour de l'orbite devront être examinées avec un stylet, afin qu'on puisse s'assurer s'il n'y a pas là des trajets fistuleux qui conduiraient jusqu'aux os cariés ou nécrosés.

3. Le bord orbitaire peut être épaissi par une périostose, exostose ou une dégénérescence de toute autre nature, ce qu'on constatera facilement par la palpation.

4. Les tumeurs et les kystes situés vers le sommet de la cavité refoulent le globe de l'œil en avant, provoquent l'exophthalmos, et une gêne plus ou moins notable dans ses mouvements. Pour établir le diagnostic de ces tumeurs et de leur nature, on devra s'assurer jusqu'à quel point l'œil pourra être refoulé vers le fond de l'orbite; d'autre part, on examinera s'il n'y a pas de tumeur saillante du côté du cul-de-sac conjonctival, ce qui arrive constamment dans les kystes de l'orbite.

5. Pour s'assurer si la tumeur orbitaire n'est pas anévrysmale, on devra explorer cette région au moyen d'auscultation, ce qui permettra d'entendre le bruit de souffle propre aux anévrysmes.

6. L'examen ophthalmoscopique sera d'une grande ressource, il nous permettra de constater la compression du nerf optique par la tumeur, ce qui se traduit habituellement par les signes de névrite optique ou d'atrophie de la papille.

7. Enfin, si une tumeur qui ne présente point de signes d'anévrysme faisait saillie dans le cul-de-sac conjonctival, on serait autorisé à faire une ponction exploratrice au moyen d'un trocart filiforme, afin de s'assurer si elle contient ou non un liquide quelconque.

CHAPITRE III

PATHOLOGIE ET THÉRAPEUTIQUE

Les affections de la cavité orbitaire peuvent avoir pour point de départ les parois osseuses avec leur périoste, le tissu cellulaire avec les muscles et les vaisseaux, le globe de l'œil et enfin les cavités environnantes, avec lesquelles elle est en rapport immédiat ou de contiguïté.

Toutes ces maladies, que l'on désigne sous le nom générique d'*orbitocèles*, sont suivies d'une propulsion du globe de l'œil en avant, ce qui est appelé *exophthalmos* ou *exorbitisme*. Tantôt la propulsion de l'œil se fait en avant et en dedans, tantôt l'œil se porte en dehors et en haut, et il s'ensuit pour cet organe une certaine gêne ou une paralysie complète de ses mouvements.

Les productions morbides qui amènent l'exophthalmie compriment le globe de l'œil d'avant en arrière, en l'aplatissant jusqu'à un certain degré, ce qui rend l'œil hypermétrope. Dans d'autres cas, les tumeurs et les kystes se développent de telle manière qu'elles pressent plus particulièrement sur les parties latérales du globe en y amenant un certain degré d'allongement du diamètre antéro-postérieur et la myopie. Si l'on réunit tous ces symptômes à ceux qu'on obtient par la palpation et par l'examen ophthalmoscopique, on obtient les indications les plus précieuses pour le diagnostic des maladies de cette cavité.

Les maladies de l'orbite peuvent être résumées dans le tableau synoptique suivant :

1. Inflammation ou phlegmon du tissu cellulaire de l'orbite.
2. Périostite et ostéite orbitaire donnant lieu à la carie et à la nécrose.
3. Blessures et corps étrangers de l'orbite.
   - Plaies par instruments tranchants ou piquants.
   - Plaies contuses.
   - Plaies avec fracture de l'orbite.
   - Blessures par armes à feu.
   - Plaies avec corps étrangers de l'orbite.
4. Goître exophthalmique ou maladie de Graves et de Demours.
5. Tumeurs de l'orbite.....
   - Kystes.
   - Tumeurs vasculaires.
   - Tumeurs solides.....
     - Lipome.
     - Périostoses, hyperostoses et exostoses.
     - Sarcome.
     - Tumeur hétéradénique.
     - Tumeur caverneuse.
     - Cancer encéphaloïde.

ARTICLE PREMIER

PHLEGMON DU TISSU CELLULAIRE DE L'ORBITE.

Le tissu cellulaire de l'orbite est placé dans une cavité close, ce qui le met à l'abri de l'influence des agents extérieurs. Pourtant cet isolement n'est pas absolu,

et, comme dit justement Richet, « ce tissu communique, par l'intermédiaire de la fente sphéno-maxillaire, avec la fosse zygomatique, par la gaîne des vaisseaux ; d'autre part, malgré la présence du ligament suspenseur, il s'établit entre lui et le tissu cellulaire de la paupière, par l'intermédiaire de la gaîne du muscle releveur, une communication naturelle. » Par suite de cette disposition, l'inflammation de différentes régions voisines peut se transmettre à ce tissu et donner lieu au phlegmon de l'orbite.

Symptomatologie. — 1. L'inflammation phlegmoneuse du tissu cellulaire de l'orbite s'annonce par des accidents généraux plus ou moins graves, tels que fièvre, anorexie, malaise général, et une douleur tantôt sourde, tantôt violente au fond de l'orbite et dans toute la tête.

2. Aussitôt après on s'aperçoit d'une enflure des paupières, qui deviennent rouges et œdématiées. La conjonctive prend aussi une teinte rouge, surtout près du grand angle de l'œil et dans le cul-de-sac conjonctival inférieur. A mesure que la maladie fait des progrès, on voit l'infiltration séreuse gagner toute la conjonctive bulbaire pour y former un chémosis séreux. Ce dernier symptôme augmente très-rapidement, et souvent, après trente-six ou quarante-huit heures, il atteint de telles proportions qu'on le voit faire saillie entre les paupières sous forme d'une tumeur rouge jaunâtre.

3. L'infiltration séreuse sous-conjonctivale et l'œdème palpébral sont occasionnés par la compression que subissent les veines dans l'intérieur de la cavité orbitaire. Sous l'influence de l'inflammation, en effet, tous les tissus gonflent, augmentent de volume, compriment les vaisseaux et refoulent le globe oculaire en avant. De là l'exophthalmie avec diminution notable de la motilité du globe, aboutissant au bout de quelque temps à une paralysie complète de tous les muscles.

4. Des douleurs sourdes apparaissent dès le début dans tout le pourtour de l'orbite ; elles deviennent ensuite tensives et pulsatives, et se transmettent du fond de cette cavité jusqu'au sommet de la tête ; l'œil semble être chassé au dehors. Au bout de deux ou trois jours, les douleurs deviennent aiguës ; elles se continuent sans relâche en s'aggravant surtout la nuit.

5. Le globe de l'œil lui-même ne prend pas une grande part dans cette inflammation. Ce n'est qu'exceptionnellement qu'on verra l'inflammation gagner la cornée, l'iris et l'intérieur de l'œil, et se terminer par la fonte purulente de l'organe. Desmarres père rapporte un cas de phlegmon très-grave des deux orbites chez une jeune fille de quatorze ans, chez laquelle les deux yeux s'ouvrirent par suite de la mortification des cornées. La même issue peut être observée à la suite d'extirpation des tumeurs orbitaires suivies de phlegmons du tissu orbitaire et du globe de l'œil, comme cela est arrivé, d'après Sottereau (1), à une malade qui avait subi l'extirpation d'une tumeur de la glande lacrymale.

6. La vue reste pendant longtemps conservée, quoique sensiblement affaiblie. Mais à un certain moment de la maladie, le nerf optique subit une telle compression qu'on voit survenir une névrite optique et une cécité complète.

7. L'inflammation du tissu cellulo-graisseux de l'orbite se termine rarement par une résolution ou un engorgement chronique de ces tissus ; le plus souvent elle est suivie d'une suppuration. A mesure qu'une collection purulente ou un abcès se

(1) Sottereau, *Tumeurs de la glande lacrymale*, thèse de Paris, 1870.

forme, le malade ressent des frissons et ses douleurs diminuent d'intensité. On aperçoit alors la tuméfaction des paupières s'accentuer plus particulièrement vers un point quelconque du rebord orbitaire. Par la palpation, on sent la fluctuation, soit à travers la surface cutanée des paupières, soit du côté de la conjonctive. Enfin, l'abcès peut s'ouvrir spontanément en laissant s'écouler une quantité plus ou moins grande du pus mêlé à des bourbillons du tissu cellulaire mortifié. D'après Riberi et Demarquay, il s'ouvre à la paupière supérieure, près de l'angle interne. Souvent je l'ai vu se faire issue du côté de la paupière inférieure et près de l'angle externe.

8. La maladie peut avoir une issue plus funeste lorsque la suppuration des tissus de l'orbite aura gagné les méninges ; le pus va se transporter dans la cavité crânienne et occasionnera la mort, comme cela avait été observé par Velpeau et Richet. Poland rapporte un cas de phlébite ophthalmique ayant succédé à un phlegmon de l'orbite ; la mort s'en est aussi suivie. De Graefe a vu se produire un décollement de la rétine à la suite d'un abcès rétro-bulbaire ; après l'évacuation de l'abcès, la rétine a repris sa position normale.

Diagnostic différentiel. — Cette affection pourrait être confondue avec un phlegmon du globe de l'œil lui-même qui s'accompagne aussi de douleurs très-vives, d'un gonflement des paupières et de chémosis séreux prononcé ; l'œil lui-même fait une saillie au devant de l'orbite. Mais l'erreur sera promptement dissipée si l'on remonte au début de la maladie, et surtout si l'on juge par l'état des membranes internes de l'œil, de l'iris, des milieux réfringents et de la cornée elle-même. Les désordres, en effet, dans ces parties du globe, sont tellement prononcés qu'on ne peut pas douter que le siége principal de la maladie soit dans cet organe et non en dehors de lui. On trouvera encore un enseignement précieux dans la conservation de la mobilité de l'œil et dans l'insensibilité des paupières au toucher, contrairement à ce qui existe dans le phlegmon de l'orbite.

Il serait plus difficile de confondre la maladie qui nous occupe avec une phlegmasie de la glande lacrymale ; cette dernière étant d'abord excessivement rare, se produit très-lentement, et amène l'exophthalmos tel que le globe de l'œil est rejeté en bas et en dedans.

La périostite orbitaire pourrait simuler cette maladie, mais elle est plus partielle, plus chronique, moins douloureuse, et présente beaucoup moins de symptômes inflammatoires. Les mouvements de l'œil sont aussi intacts.

Étiologie. — En général, cette maladie est peu fréquente, et se développe à la suite des corps étrangers séjournant dans l'orbite, des blessures du rebord orbitaire et des différentes opérations pratiquées sur le sac, la glande lacrymale, ou le globe de l'œil lui-même. Demarquay l'a vue survenir dans le service de Bérard, à la suite d'un abaissement de la cataracte. Quelquefois on l'a vue se produire à la suite de cautérisation du sac lacrymal, de cathétérisme du canal nasal, et après des injections faites maladroitement par les voies lacrymales. Il peut se déclarer aussi, d'après Velpeau, par la propagation de la phlegmasie située dans les fosses zygomatique et ptérygo-maxillaire.

On la rencontre aussi dans le cours des diathèses inflammatoires, dans la variole, rougeole, scarlatine, érysipèle de la face, pendant la convalescence de la fièvre typhoïde, puerpérale, et même de la pleurésie, comme cela avait été observé par Barthez.

Pronostic. — Il dépend beaucoup du degré de développement de l'inflammation et du degré d'affaiblissement général des forces du malade. Dès que l'ouverture s'établit au dehors pour l'écoulement du pus, la gravité diminue, mais si la suppuration se prolonge, on doit craindre l'altération des parois osseuses. L'inflamtion du tissu cellulaire de l'orbite peut entraîner aussi l'atrophie du nerf optique et quelquefois même la perte de l'œil par phlegmon, mais il faut dire que ces cas sont rares. En général, l'affection prise au début et soignée convenablement se termine par la guérison.

Traitement. — 1. Au début, on mettra en usage le traitement antiphlogistique énergique : de nombreuses applications de sangsues au pourtour de l'orbite, des compresses d'eau fraîche et même de l'eau glacée sur l'œil, des purgatifs et des frictions mercurielles sur le front et la tempe.

Chez les personnes affaiblies par les maladies graves, on se conformera, dans le traitement, aux forces et à la constitution du malade, et l'on prescrira de préférence un régime tonique et fortifiant.

2. Si le chémosis est très-développé, et s'il fait saillie entre les paupières, on y fera de larges scarifications et même des excisions partielles de la conjonctive boursouflée.

3. Dès que la présence du pus pourra être constatée ou soupçonnée même dans le fond de l'orbite, on cherchera à lui donner une issue, en faisant de profondes ponctions partout où l'on sentira la fluctuation. L'indication d'aller à la recherche du pus est d'autant plus formelle qu'une ponction exploratrice, comme dit Nélaton, faite sur la portion proéminente de la tumeur, n'offre aucun danger, tandis qu'elle peut être d'une double utilité en donnant issue à la matière purulente déjà formée, et en agissant comme débridement dans le cas contraire.

4. Une fois l'abcès évacué, et une ouverture pour l'écoulement permanent du pus établie, on explore, au bout de quelques jours, le fond de la plaie, pour s'assurer de l'état des parois osseuses. Des injections fortement astringentes ou caustiques pourront être faites dans le fond de l'orbite, mais avec beaucoup de prudence et sans aucun effort. Voici quelques formules :

℞ Eau distillée..... 60 grammes. Sulfate de zinc..... 20 centigr. (Soelberg-Wells.)	℞ Eau distillée..... 120 grammes. Solution de potasse caustique..... 2 — (Mackenzie.)

Au lieu d'injections, je préfère introduire dans la plaie une mèche trempée dans l'alcool camphré ou un bout du tube à drainage.

5. Dans les complications qui se produisent du côté du globe de l'œil, il faut agir selon les indications que réclament ces différentes altérations, et qu'on trouvera exposées dans les chapitres spéciaux à ces maladies.

Bibliographie. — Stoeber, *Manuel d'ophthalmologie pratique*. Strasbourg, 1834. — Velpeau, *Dictionnaire de médecine* en 30 volumes, t. XXII, art. Orbite. Paris, 1840. — Walton, *Abcès de l'orbite et du cerveau* (*Med. Times and Gaz.*, 1853, p. 217).—Desmarres, *Traité des maladies des yeux*. Paris, 1854, t. I, p. 169.— Poland, *Ophthalm. Hosp. Reports*, octobre 1857. — Demarquay, *Traité des tumeurs de l'orbite*. Paris, 1860, p. 106. — De Graefe, *Décollement rétinien consécutif à un abcès rétrobulbaire* (*Klinische Monatsbl.*, 1863,

Bd., p. 49; et *Annales d'oculist.*, 1863, t. XLIX, p. 244). — Hulke, *Abcès aigus* (*Ophth-Hosp. Rep.*, 1863, vol. IV, p. 88 et 89).— A. Sichel, *Du phlegmon de l'orbite* (*Arch. génér. de méd.*, Paris, 1870, octobre, novembre et décembre, p. 448).

ARTICLE II

PÉRIOSTITE ET OSTÉÏTE ORBITAIRE.

L'inflammation du périoste et de l'os lui-même peut se déclarer dans les parois orbitaires, et, selon la cause qui l'occasionne aussi bien que le degré d'évolution, elle peut rester longtemps sous forme d'un simple engorgement, ou bien dès le début elle prend une marche rapide et se termine par suppuration, ulcération et mortification des parties molles.

Le périoste enflammé peut donner lieu à la formation d'un abcès sous-périostique. Un pareil abcès peut aussi se former à la suite d'inflammation de la substance osseuse, sans que le périoste soit malade. Dans le premier comme dans le second cas, l'affection peut prendre une évolution chronique et lente, ce qui est le cas habituel; ou bien elle suit une marche rapide et aiguë avec tout le cortége des symptômes inflammatoires qui l'accompagnent.

Parmi les os de l'orbite qui sont le plus souvent atteints d'inflammation, nous devons signaler la circonférence externe de ses parois, la fossette lacrymale et le sommet de l'orbite.

Symptomatologie. — 1. L'inflammation du périoste peut être aiguë, mais elle est rare; le plus souvent, au contraire, elle a une marche chronique et ne s'accompagne que de symptômes inflammatoires peu accentués. Elle reconnaît généralement pour cause la syphilis, qui amène des exacerbations nocturnes. Au début, on voit les paupières se gonfler, surtout dans la région correspondant à l'os affecté; la paupière supérieure est abaissée quelquefois.

2. Le globe de l'œil lui-même devient rouge et injecté, souvent même il présente les signes de chémosis séreux. Peu à peu il se trouve refoulé en avant, un peu en bas et en dedans, ses mouvements ne sont cependant pas gênés et il y a rarement de la diplopie.

3. Les douleurs accompagnent ordinairement la maladie; elles apparaissent derrière le globe de l'œil et au pourtour de l'orbite, se répandent sur toute la moitié de la tête et s'exaspèrent la nuit. En appuyant avec le doigt sur le bord de l'orbite correspondant au point affecté, on provoque une douleur assez vive, qui est considérée généralement comme un signe pathognomonique de la maladie.

Dans une forme aiguë de l'affection, les névralgies péri-orbitaires sont très-vives; elles sont au contraire sourdes et peu prononcées lorsque la maladie affecte une marche chronique.

4. Avec le progrès de la périostite, on reconnaît par la palpation une saillie à travers la paupière ou du côté du cul-de-sac conjonctival. Cette proéminence est arrondie et se trouve ordinairement fixée intimement à l'os et sensible au toucher; ses contours se perdent insensiblement avec les parties voisines du rebord orbitaire. Constituée par une collection purulente, elle forme un vrai abcès sous-périostique qui peut provenir de l'inflammation du périoste ou de l'os lui-même.

5. Si la maladie n'est pas arrêtée dans sa marche et qu'on ne se sera pas hâté de procurer une issue à la collection purulente, on devra craindre le développement de la carie des parois de l'orbite. Dans d'autres cas, j'ai vu la cornée se nécroser et l'œil se perdre.

6. L'abcès sous-périostique se fraye ordinairement une issue à travers la surface cutanée des paupières. Dans un point quelconque de l'une d'elles, il se forme une petite saillie conique qui crève en laissant échapper du pus mal lié, semi-liquide et quelquefois presque complétement transparent, ce qui pourrait être pris pour une fistule de la glande ou du sac lacrymal. Cette ouverture fistuleuse est ordinairement entourée au bout d'un certain temps d'une ulcération fongueuse, au pourtour de laquelle la peau se trouve fortement déprimée.

7. En explorant ce trajet fistuleux avec une sonde, on constate que l'os est dénudé, rugueux, et dans quelques cas rares possède une certaine mobilité. Cet état est dû à la carie ou à la nécrose.

8. *Carie et nécrose.* — L'une et l'autre de ces altérations se déclarent dans une période avancée de l'inflammation des parois osseuses. Si c'est la paroi inférieure qui s'enflamme et si la carie a lieu, elle peut être suivie d'une perforation et d'irruption du pus dans le sinus maxillaire. Lorsque, au contraire, cette altération se déclare dans la paroi interne, qui est constituée par des lamelles osseuses très-minces, elle peut entraîner sa destruction complète et une communication directe entre le sac lacrymal enflammé et les fosses nasales. Desmarres rapporte un cas de ce genre. Il faut dire cependant que l'inflammation des os orbitaires se rencontre le plus souvent vers l'angle inférieur et externe, et se déclare à la suite d'une chute, d'un coup, etc., Chez les personnes scrofuleuses, la carie orbitaire débute aussi par cette même région.

Marche et durée. — Cette affection a une marche excessivement lente ; elle dure plusieurs années avant que la guérison ait lieu. Pendant toute cette longue durée, il y a des périodes calmes sans douleurs ni inflammations, et des crises aiguës accompagnées de symptômes inflammatoires plus ou moins violents. A mesure que l'affection se prolonge, on voit les bords de l'ouverture se renverser en dedans, et la peau de la paupière contracter des adhérences plus ou moins solides avec le périoste. Ces adhérences constituent une des complications les plus fâcheuses de la maladie, la paupière étant attirée dans un sens ou l'autre se renverse en dehors, et lorsque le trajet fistuleux se ferme, on s'aperçoit d'un ectropion plus ou moins prononcé et souvent même d'un autre état plus grave, que nous avons décrit ailleurs sous le nom de *logophthalmos*. Souvent l'inflammation du périoste se termine par nécrose de l'os malaire, maxillaire ou du rebord frontal, comme on peut en juger par les observations rapportées par Hulke, Mackenzie et plusieurs autres auteurs.

Étiologie. — Les affections des parois orbitaires, telles que nous venons de les décrire, reconnaissent des causes très-variées. Le plus souvent les périostites aiguës se déclarent à la suite des violences portées sur cette région, des contusions et des blessures par des instruments tranchants, contondants, etc.

La scrofule joue un grand rôle dans la production de l'ostéite et de la carie osseuse chez les enfants et les jeunes gens. Chez les adultes, elle est souvent occasionnée par la syphilis.

Pronostic. — Le pronostic n'est pas exempt de certaine gravité, surtout au point de vue des difformités palpébrales qui peuvent en résulter, et notamment le *logophthalmos.*

Les périostites profondes amènent quelquefois une perforation de la voûte orbitaire, qui est suivie d'une méningite mortelle, comme il résulte d'un fait rapporté par de Graefe. La même issue fatale peut survenir sans perforation de l'os, mais par une propagation directe du processus inflammatoire, soit à travers le trou optique, soit à travers toute l'épaisseur de la voûte orbitaire, comme cela avait été signalé par Chassaignac. Heureusement ces cas sont très-rares. Chez les personnes faibles et débilitées, un prolongement indéfini de la suppuration peut aggraver singulièrement le pronostic de la maladie.

Traitement. — Pendant la période inflammatoire, on doit se borner simplement à l'emploi des moyens antiphlogistiques qui réussissent quelquefois à prévenir la suppuration.

Dès que l'on reconnaîtra la présence du pus, on devra se hâter de faire une large ouverture dans la partie la plus déclive, puis au moyen d'un séton filiforme on cherchera à maintenir le trajet fistulenx ouvert. Sous ce rapport, je partage complétement l'opinion de L. Labbé, professeur agrégé de la Faculté de Paris, qu'une large incision faite dans toute l'étendue qui sépare l'ouverture fistuleuse de l'os dénudé empêche la maladie de s'étendre et facilite une cicatrisation prompte de la plaie.

Les parties d'os cariées ou nécrosées doivent s'éliminer avant que la cicatrisation puisse avoir lieu, c'est pourquoi on doit faciliter par tous les moyens possibles l'élimination des parties détruites et la cicatrisation des parties ulcérées. On pourra faire dans ce but des injections légèrement astringentes, soit avec la teinture d'iode, soit avec le sulfate de zinc ou autre caustique quelconque.

Le traitement interne joue ici un grand rôle. L'iodure de potassium dans le cas de syphilis, l'huile de foie de morue et le régime tonique fortifiant dans les cas de scrofule concourront d'une manière puissante à la guérison.

Pour combattre les rétractions cicatricielles, Desmarres conseille d'isoler la fistule en incisant la peau par deux traits de bistouri qui se rejoignent, et il fait glisser la peau par-dessus la fistule, puis il fait à la peau, au niveau de la fistule, une large boutonnière qu'il fixe au pourtour de l'ouverture fistuleuse.

Si l'ectropion est trop prononcé, on aura alors recours à un des procédés que nous avons décrits dans le chapitre consacré à cette difformité.

Bibliographie. — Hawkins, *Carie syphilitique de l'orbite* (*Medical and Physical Journ.*, vol. LVII, p. 318. London, 1827). — Mackenzie, *Traité des maladies de l'œil*, traduct. de Warlomont et Testelin, t. I, 1856, p. 37. — Desmarres, *Traité des maladies des yeux*, 2e édit., 1854, t. I, p. 178; et *Gazette des hôpitaux*, 1853, n° 41. — Goodsir, *Monthly Journal of Medical Science*, vol. X, p. 99. Edinburgh, 1850.— Chassaignac, *Traité pratique de la suppuration et du drainage chirurgical.* Paris, 1859, t. II, p. 50.—De Graefe, *Archiv für Ophthalmologie*, Bd. I, Abth. I, S. 430. — A. Sichel, *Mémoire sur la carie de l'orbite* (*Annales d'oculist.*, 1870, juillet et août, p. 7).—Heymann, *Archiv für Ophthalm. v. Graefe*, Bd. VII, Abth. I, S. 135.

ARTICLE III

BLESSURES ET CORPS ÉTRANGERS DE L'ORBITE.

Les lésions traumatiques de l'orbite se présentent sous des formes très-variées, elles peuvent être produites par les coups portés avec les instruments tranchants, contondants, piquants et par des projectiles de toute sorte. Selon qu'elles proviennent de l'une ou de l'autre cause et qu'elles se compliquent de la présence d'un corps étranger dans le fond de l'orbite ou de désordre dans l'intérieur de l'œil, elles acquièrent une gravité plus ou moins grande. Elles deviennent d'une gravité extrême pour la vie du malade lorsque les plaies se compliquent de fractures du crâne.

Pour bien comprendre l'importance de ces diverses lésions, nous croyons utile d'étudier séparément certaines de leurs variétés.

A. Plaies simples de la cavité orbitaire par instrument tranchant ou piquant. — Les plaies simples sont produites par les instruments qui pénètrent profondément dans l'orbite. Dans ces conditions, l'œil lui-même peut être plus ou moins gravement lésé, ou bien l'instrument vulnérant peut arriver jusque dans le crâne en glissant le long d'une des parois orbitaires ou en fracturant l'une d'elles. Ces plaies ne présentent pendant les premiers jours aucun accident sérieux, mais bientôt éclatent des accidents cérébraux graves qui se terminent par la mort.

Les instruments vulnérants, en pénétrant dans l'orbite, peuvent intéresser les vaisseaux et les nerfs, et donner lieu, soit à un anévrysme, soit à une paralysie ou névralgie plus ou moins violente. Dans deux cas observés par Nélaton, le sinus caverneux a été ouvert et une esquille avait déchiré la carotide interne.

B. Plaies contuses de l'orbite. — Les coups portés sur le bord orbitaire avec des corps contondants et les chutes amènent des contusions plus ou moins violentes de cette région. Les désordres qui en résultent ne semblent pas très-graves au premier abord, pourtant les plaies contuses, aussi petites qu'elles soient, peuvent acquérir une gravité considérable lorsqu'elles occupent la région sourcilière ou celle de l'angle orbitaire externe. Les parties osseuses plus saillantes que les autres se heurtent le plus fréquemment contre les objets pendant la chute, et sont exposées les premières à recevoir les coups avec des instruments contondants.

Dans tous ces accidents on remarque ordinairement que la plaie extérieure est très-petite, tandis que l'inflammation sous-cutanée s'étend sur une grande étendue. La raison en est très-simple : les tissus, comme dit Velpeau, se trouvent alors divisés bien plus par l'action vulnérante de l'apophyse orbitaire saillante que par celle du corps qui a porté contre la tête. Les téguments se trouvent comprimés entre le corps contondant qui est souvent mousse et arrondi, et le bord orbitaire formant une crête tranchante qui sectionne tous les tissus pressés contre lui.

Un autre caractère de ces plaies, c'est qu'elles sont accompagnées de suffusions sanguines très-larges dans les tissus sous-cutanés, et comme ces plaies déchirées ou coupées internes suppurent plus ou moins abondamment, il s'ensuit une sorte

de décollement de la peau sur une très-grande étendue. Des collections de pus se font dans des régions voisines, et surtout dans la paupière supérieure et du côté de la tempe ; elles y provoquent des inflammations très-fortes qui prennent même les caractères du phlegmon gangréneux. Le pus ne se porte pourtant pas dans l'orbite, où il est arrêté par le ligament palpébral ; il forme des trajets fistuleux dans tous les sens pouvant entretenir pendant longtemps la suppuration (1). L'inflammation diffuse amène un boursouflement considérable des paupières avec une sensibilité très-marquée, jusqu'à ce qu'on ait facilité l'écoulement du pus.

C. **Plaies avec fracture de l'orbite.** — Les fractures du rebord orbitaire ne sont pas très-fréquentes; c'est à peine si nous trouvons rapportées deux ou trois observations chez les auteurs. Mais les parois de l'orbite se fracturent assez souvent dans l'angle interne de l'œil du côté de l'os unguis et de l'apophyse montante du maxillaire supérieur.

Lorsque la fracture occupe la paroi interne, elle s'étend le plus souvent jusqu'au sinus frontal et les cellules ethmoïdales; quelquefois même le sinus maxillaire se trouve aussi ouvert. Dans ces conditions, l'air s'introduit avec la plus grande facilité dans la plaie et le tissu cellulaire des paupières, surtout lorsque le blessé fait des efforts pour se moucher.

L'infiltration de l'air dans le tissu cellulaire augmente l'enflure des paupières sans aggraver en quoi que ce soit l'état de la plaie. C'est l'*emphysème des paupières*, que nous avons décrit plus haut; il est reconnu facilement par le phénomène de crépitation que l'on ressent par la palpation des parties enflées.

Les fractures du sommet de la cavité orbitaire sont accompagnées très-souvent de fractures du crâne, et deviennent par cela même mortelles. La plaie, à l'extérieur, est ordinairement très-peu étendue; elle peut même manquer complétement lorsque la fracture s'est produite par contre-coup. Mais on voit alors survenir des ecchymoses dans les paupières et la conjonctive, qui peuvent servir pour le diagnostic de la maladie.

Selon Velpeau, l'ecchymose de la paupière supérieure indique le plus souvent la fracture de la voûte orbitaire. Ce qui est le plus caractéristique, dit-il, c'est que ces ecchymoses symptomatiques se prononcent de plus en plus dans les premiers jours, et non immédiatement après l'accident, comme cela a lieu dans les contusions directes. On voit, en effet, cette ecchymose apparaître le plus souvent trente-six à quarante-huit heures après l'accident; et, comme disent justement Denonvilliers et Gosselin (2), elle se montre d'abord à la surface conjonctivale, et ensuite à la surface cutanée. L'infiltration sanguine pénètre de la cavité crânienne

(1) Observation. — J'ai été appelé par le docteur Tournier pendant le siége de Paris, en 1870, à voir à Passy M. T..., chef de bataillon de mobiles, ayant reçu une blessure sur la paupière inférieure à l'angle interne de l'œil. L'inflammation qui s'ensuivit était tellement violente, qu'elle amena un phlegmon gangréneux partiel dans la paupière supérieure et une suppuration abondante de la plaie de la paupière inférieure. L'exploration faite avec une sonde démontra la présence des trajets fistuleux qui entretenaient la suppuration. L'application des sétons filiformes pour huit jours amena la cicatrisation. Cette blessure était compliquée d'une perte de la vue de l'œil correspondant, occasionnée par un épanchement général de sang dans le corps vitré et un décollement de la rétine.

(2) Denonvilliers et Gosselin, *Traité théorique et pratique des maladies des yeux*. Paris, 1854, p. 875.

dans le tissu cellulaire de l'orbite, et de là le long de la capsule de Tenon, dans le cul-de-sac conjonctival.

Lorsque l'épanchement sanguin de la cavité orbitaire est très-abondant, l'œil peut être, d'après Nélaton (1), chassé en avant et entouré d'un cercle brunâtre, indice d'un épanchement de sang au-dessous de la conjonctive.

D. Blessures par armes à feu. — Les blessures de l'orbite par *armes à feu* sont très-variées; la balle peut partir obliquement d'arrière en avant, et enlever une partie de l'arcade sourcilière ou de la paroi externe de l'orbite. Dans ces accidents, l'œil subit ordinairement lui-même des désordres plus ou moins graves, et quelquefois même il est complétement enlevé. Chez un blessé de la guerre franco-allemande de 1870, j'ai vu toute la paroi externe de l'orbite avec l'os malaire et l'œil enlevés, sans que pour cela les paupières aient été emportées. Ces dernières n'étaient que paralysées, flasques et sans aucun mouvement.

Dans ces blessures, la direction suivie par le projectile joue un grand rôle, et tandis que les balles qui traversent l'orbite directement d'avant en arrière ne s'arrêtent que dans le cerveau, et déterminent la mort, celles, au contraire, qui pénètrent obliquement ne sont pas généralement mortelles, et n'entraînent que la cécité de l'œil correspondant.

E. Plaies avec corps étrangers situés dans l'orbite. — Les projectiles lancés par la poudre à canon, tels que balles, grains de plomb et éclats d'obus, des débris d'instruments piquants, tels que fleurets, lames de couteau, baïonnettes et des morceaux de bois, des tuyaux de pipe, et jusqu'aux manches de parapluie, peuvent séjourner dans la cavité orbitaire pendant un temps plus ou moins long. Tous ces corps étrangers pénètrent habituellement dans la cavité orbitaire à travers les paupières ou le grand angle de l'œil, et souvent même le globe de l'œil n'est que refoulé. Logés à une certaine profondeur, ils restent plus ou moins longtemps sur place, n'entraînant que très-peu d'irritation.

Symptomatologie. — Reconnaître la présence de ces corps n'est pas toujours facile, témoin le fait d'un soldat des armées de Napoléon, qui porta la balle vingt-quatre ans derrière le globe de l'œil, sans que personne diagnostiquât sa présence. Ce n'est qu'en 1837, que le docteur Borsa, à l'hôpital de Vérone, arriva à constater la présence du corps étranger dans l'orbite, et après avoir trépané une portion de paroi orbitaire, il enleva la balle.

Immédiatement après l'accident, on voit se développer dans les paupières un gonflement accompagné d'ecchymoses; l'œil est fortement projeté en avant, et se trouve gêné dans ses mouvements. La présence d'une suppuration dans la plaie d'entrée pendant des mois et des années est un signe important, qui, joint aux autres, facilitera le diagnostic.

Les renseignements fournis par le malade peuvent être sans nul doute d'une grande utilité pour le diagnostic, mais quelquefois le malade lui-même est bien loin de soupçonner l'existence d'un corps étranger, comme le prouve un fait des plus intéressants observé par Nélaton, et dont voici quelques détails tels qu'ils furent rapportés par le docteur Dolbeau.

Un jeune homme âgé de vingt-six ans se présente dans le service de Nélaton pour

(1) Nélaton, *Éléments de pathologie chirurgicale*, t. II. Paris, 1847, p. 562.

se faire traiter d'une fistule lacrymale qui s'était déclarée à la suite d'un coup de parapluie reçu dans une querelle. Pourtant la fistule ne communiquait pas avec le sac, mais elle conduisait à un corps très-dur, lisse; l'œil était dévié en dehors, et la vision y était à peu près abolie. Sur la demande du professeur si le parapluie n'a pas été cassé, le malade faisait toujours une réponse négative. Pourtant la présence du corps étranger dans l'orbite est diagnostiquée par Nélaton, qui fait une incision courbe au bord inférieur de l'orbite, et avec une pince il extrait une pomme de parapluie sculptée, longue de 4 centimètres et demi sur 1 centimètre de diamètre, après quoi l'œil a repris sa place, et la vue revint.

Pronostic. — Les blessures de la cavité orbitaire se présentent, comme nous venons de le voir, dans les formes les plus variées, et leur pronostic dépend en grande partie de complications qui se rencontrent, soit du côté du globe de l'œil et du cerveau, soit de la présence d'un corps étranger quelconque dans le fond de l'orbite. Avant de se prononcer sur la gravité de la blessure, il importe donc d'examiner avec soin toutes les circonstances capables de nous renseigner sur l'état de l'œil et des cavités voisines.

Traitement. — 1. Les plaies simples ou contuses doivent être, dès le début, soignées par des applications continuelles de compresses d'eau fraîche ou de sachets de baudruche remplis de glace pilée.

Lorsque le gonflement devient très-prononcé et qu'il y a une forte phlegmasie, on doit faire des incisions dans les endroits les plus tendus des paupières, afin de prévenir la mortification de la peau. Si la suppuration persiste et qu'il se forme des trajets fistuleux sous-cutanés plus ou moins longs, il faut faire des contre-ouvertures, et passer des petits drains ou des sétons de fil qu'on laissera sur place pendant cinq à huit jours.

2. Dans le cas des plaies avec fracture de l'orbite, la tranquillité et le repos seront strictement observés; dès que la présence d'esquilles sera démontrée, on cherchera à les extraire. Pourtant il ne faut pas se presser d'enlever de grandes portions d'os détaché, parce qu'on a vu des cas dans lesquels ils ont pu reprendre adhérence et se solidifier.

3. La présence d'un corps étranger dans le fond de l'orbite exige une intervention chirurgicale. On doit chercher à l'extraire, soit en faisant une incision des parties molles dans les parties les plus voisines de ce corps, soit en appliquant le trépan du côté de la paroi temporale, pour avoir la voie plus large à la sortie de ce corps. Cette dernière opération a été tentée avec succès par plusieurs chirurgiens; je pense pourtant qu'on peut généralement s'en passer et se contenter d'une incision des parties molles, soit le long du bord supérieur ou inférieur de l'orbite, soit du côté de l'angle externe.

Bibliographie. — Dupuytren, *Traité théorique et pratique des blessures par armes de guerre,* rédigé par Paillard et Marx. Paris, 1834, t. II, p. 216. — Velpeau, *Répertoire des sciences médicales*. Paris, 1840, t. XXII, p. 298 et suiv. — White Cooper, *Leçons sur les plaies de l'orbite* (*Ann. d'oculist.*, t. XXIII, p. 222, 1855). — Demarquay, *Mém. sur les corps étrangers arrêtés dans l'orbite* (*Union méd.*, 2e série, 1859, t. IV, p. 82 et 123). — Clarke, *Corps étrangers ayant pénétré et séjourné dans l'orbite* (*Ann. d'oculist.*, t. LIV, p. 215). — Manz, *Zur Casuistik der orbital Fracturen* (*Archiv f. Ophthalm.*, Bd. XII, Abth. I, S. 1). — Galezowski, *Sur les blessures de l'œil et leurs conséquences* (*Gaz. des hôp.*, 1870, nos 118 et 130.) — On consultera aussi les *Traités des maladies des yeux* de Desmarres, de Mackenzie et de Stellwag von Carion.

ARTICLE IV

GOÎTRE EXOPHTHALMIQUE OU MALADIE DE GRAVES OU DE DEMOURS

Le goître exophthalmique, appelé autrement maladie de Graves ou exophthalmie anémique, est caractérisé par les trois phénomènes morbides suivants : exophthalmie, hypertrophie du corps thyroïde et battements de cœur.

C'est à Demours (1) qu'appartient le mérite d'avoir décrit le premier l'exophthalmos, accompagné d'un engorgement de la thyroïde qu'il a vu se déclarer chez une jeune fille, dont la mère présentait la même prédisposition augmentant à chaque grossesse. Mais ce fait était isolé, lorsque Graves a constitué une classe de maladies à part, en y ajoutant un troisième signe, celui des battements de cœur, qui se trouvait, d'après lui, avec les autres symptômes. C'est donc à Demours et Graves qu'on doit en réalité rapporter la découverte de cette maladie, et nous l'appelons *maladie de Graves* ou *de Demours*. Les auteurs d'outre-Rhin lui donnent le nom de *maladie de Basedow*, en raison des recherches plus complètes faites par cet auteur.

Depuis que l'attention a été attirée sur cette affection, un nombre considérable d'observations ont été rapportées par les auteurs de tous les pays ; celles de Begbie, Praël, de Graefe, Traube et Michel Peter ont d'autant plus d'importance que la nécropsie est venue compléter la pathogénie de la maladie.

Symptomatologie. — 1. *Exophthalmos.* — La première chose qui frappe chez ces malades, c'est la saillie des yeux plus ou moins prononcée, que nous appelons exophthalmos. Cet état est accompagné d'une certaine gêne dans les mouvements en bas des globes oculaires, et d'une sorte d'insuffisance d'élévation et d'abaissement de la paupière supérieure, comme cela avait été signalé par de Graefe. Les malades éprouvent de la peine à fermer les paupières, et, pendant le sommeil, l'œil reste souvent en partie découvert. Quelquefois la propulsion des globes oculaires devient tellement prononcée qu'il y a une vraie luxation de cet organe, il faut alors le replacer avec les doigts dans l'orbite, comme cela arrivait chez une malade de Trousseau (2).

Il faut dire pourtant qu'un degré aussi prononcé d'exophthalmos est très-rare, ordinairement il est bien moins marqué. On a signalé des cas dans lesquels la saillie de l'œil était si peu prononcée qu'elle passait inaperçue.

L'exophthalmos se prononce sous l'influence des émotions morales, et surtout aux époques menstruelles. Dans le cas rapporté par Demours, l'affection était congénitale et héréditaire, et s'aggravait après les couches.

2. *Trouble de la vue.* — Sous l'influence d'une saillie très-prononcée et souvent inégale des deux globes oculaires, il peut se produire leur déviation en dehors (strabisme divergent) et la diplopie, mais ces faits sont rares. Ordinairement les yeux sont sensibles à la lumière et se fatiguent vite pendant le travail, surtout à certaines périodes de la maladie. Quelquefois la photophobie devient tellement

(1) Demours, *Traité des maladies des yeux*. Paris, 1818, t. I, p. 434.
(2) Trousseau, *Clinique de l'Hôtel-Dieu*, 4e édit., t. II, p. 551. Paris, 1873.

prononcée, qu'au grand jour ou à la lumière de la lampe les malades sont complétement éblouis et ne peuvent ni lire ni écrire.

L'examen ophthalmoscopique n'a point dévoilé d'altération particulière dans le fond de l'œil. Withuisen avait observé, il est vrai, une vive injection des vaisseaux de la rétine qui donnait à cette membrane une teinte rouge bien accentuée; le point d'entrée du nerf optique était de couleur rouge jaunâtre, différant manifestement de l'apparence normale. De chaque côté de la papille du nerf optique il y avait des dépôts de pigment sous forme de taches semi-lunaires et de couleur presque noire. Pourtant ma propre expérience me permet d'affirmer que les signes dont parle Withuisen n'ont aucune signification pathologique, et expriment tout simplement diverses variétés physiologiques. L'absence de toute altération du côté de la rétine doit reporter notre attention sur l'appareil accommodateur, qui seul ici peut être endommagé.

Souvent on observe, d'après Trousseau, des efforts douloureux d'accommodation (asthénopie), ce qui pourrait s'expliquer par une sorte de parésie du muscle accommodateur. Plusieurs malades voyaient mieux de loin que de près, et devenaient *presbytes*, comme cela avait été observé pour la première fois par le docteur Corlieu (1) ; j'ai pu le constater aussi chez quelques-uns de mes malades.

3. *Altérations de la conjonctive et de la cornée.* — La projection que subit le globe de l'œil et l'impossibilité pour les paupières de l'abriter suffisamment amènent une irritation constante, qui se traduit par une congestion forte de la conjonctive scléroticale; bientôt les veines deviennent tortueuses et il s'y forme un lacis vasculaire très-accentué.

La cornée conserve le plus souvent sa transparence, mais il arrive quelquefois qu'elle s'altère d'une manière très-sensible. Une tache plus ou moins large de nécrose apparaît, soit au milieu, soit à sa périphérie; elle est suivie, au bout de quelque temps, d'une destruction complète de cette membrane et de l'atrophie de l'œil. Ces faits sont excessivement rares et se rencontrent plus particulièrement chez les hommes.

4. *Hypertrophie de la glande thyroïde.* — L'augmentation du volume de la thyroïde est un fait constant. Tantôt ses deux lobes acquièrent des proportions considérables; dans d'autres cas, elle est, au contraire, très-peu marquée. Suivant Graves et Trousseau, l'hypertrophie thyroïdienne porte surtout sur le *lobe droit*. En général, elle se développe lentement et reste inaperçue, jusqu'au moment où son volume exagéré amène une gêne de la respiration et une perturbation dans la voix. Cette dernière circonstance peut s'expliquer par la compression de l'un ou des deux nerfs laryngés récurrents. Le volume de la glande n'est pas constant, elle grossit pendant les périodes d'aggravation de la maladie. Chez les femmes, on le voit s'accroître après les couches ou à la suite des troubles menstruels et de suppression complète des règles.

5. *Palpitations sans ou avec hypertrophie cardiaque.* — Dès le début, les malades se plaignent de palpitations cardiaques qui deviennent par moments excessives. Les battements du cœur sont tellement violents, que toute la paroi thora-

(1) Corlieu, *Du goître exophthalmique*. Mémoire lu à la Société de médecine pratique. Paris, 1863.

cique est soulevée, et le choc du cœur peut même être quelquefois vu à distance. Selon Trousseau, les battements carotidiens sont aussi exagérés, de même que les bruits des veines jugulaires.

Ces phénomènes sont dus en grande partie à une névrose cardiaque, comme le démontrent Stokes et Trousseau. Pourtant, dans un certain nombre de cas, on trouve l'hypertrophie du cœur, qui, selon Aran, est un fait constant.

Duroziez avait autrefois cru saisir par l'auscultation des yeux des exophthalmiques, des bruits vasculaires; mais il s'est convaincu que ces bruits existent dans les yeux normaux et doivent être attribués aux mouvements rotatoires des paupières.

6. L'*aménorrhée*, chez les femmes, accompagne presque toujours le goître exophthalmique, et souvent elle se complique d'une leucorrhée plus ou moins abondante.

7. L'*anémie* avec chlorose et tous les signes des névroses générales, sans être constants, comme le disent justement Trousseau et Peter, peuvent se présenter assez souvent chez ces malades. On remarque chez eux la bizarrerie de l'appétit, le développement de gaz dans l'estomac et les intestins, des constipations et des diarrhées alternatives. Le changement de caractère est tel que, de doux et calmes, ils deviennent irascibles et emportés; ils sont sujets à des insomnies, des inappétences et des boulimies alternatives.

8. L'*augmentation de la caloricité* a été constatée chez un grand nombre de malades par Teissier (de Lyon). Selon cet auteur, la température du corps s'élève de 1 à 2 degrés centigrades au-dessus du chiffre normal, qui est, comme on sait, de 35 à 36 degrés. Chez une malade de Trousseau, le pouls, qui était habituellement à 120, montait, pendant l'exacerbation, à 140 et 150 pulsations. La sensation de chaleur devenait alors intolérable, et la malade rejetait loin d'elle les couvertures. Cette fréquence du pouls et l'élévation de température simulent l'état fébrile à un tel point, qu'une malade du docteur Peter fut admise dans un autre service de l'hôpital comme atteinte de fièvre typhoïde.

9. Le docteur Peter a découvert, en outre, l'existence de la *tache* cérébrale chez ces malades. Si l'on irrite en effet légèrement l'épiderme, on voit apparaître, au bout de quelques secondes, une belle tache rouge qui persiste près d'une minute. Ce phénomène indique une sorte d'asthénie de l'appareil nerveux vasomoteur.

10. Le goître exophthalmique peut accuser, selon Trousseau, deux formes distinctes : aiguë ou rapide, et lente ou chronique. Dans l'une et l'autre, on observe des périodes de paroxysme qui sont accompagnées d'une grande oppression et de dyspnée pouvant, par suffocation, mettre la vie du malade en grand péril. Le cas que rapporte le professeur de l'Hôtel-Dieu est des plus remarquables; l'asphyxie était devenue presque imminente pendant le paroxysme, et la trachéotomie paraissait indispensable; heureusement la saignée, la digitale et d'autres médicaments réussirent à arrêter les symptômes suffocants. Le malade guérit ensuite de son goître, d'exophthalmie, et des battements du cœur.

11. La terminaison peut être fatale à cause de l'anémie qui devient quelquefois tellement forte, que les malades sont pris de fièvre hectique et succombent. Heureusement ces accidents sont rares; le plus souvent, au contraire, la maladie présente un état latent et stationnaire, et quelquefois même on arrive à une guérison com-

plète. Duroziez a donné des soins à une dame atteinte de goître exophthalmique ayant présenté cette particularité, à savoir que ses cheveux ont blanchi dans un très-court laps de temps. Elle a succombé, à Tarbes, rapidement aux suites d'une bronchite.

Anatomie pathologique. — Le nombre d'autopsies est aujourd'hui assez considérable pour qu'on puisse en faire une déduction générale sur la nature des altérations que présente la maladie. Withuisen, Praël, Smith, ont pu constater l'hypertrophie du cœur et des altérations valvulaires; les artères de la glande thyroïde étaient augmentées de diamètre et très-flexueuses, on y remarquait une sorte d'anévrysme cirsoïde. Le système veineux de la tumeur est aussi très-développé suivant Marsh et Hénoch. Le tissu conjonctif devient quelquefois fibreux, et contient de petits kystes sanguins ou gélatineux.

On n'est pas jusqu'à présent d'accord sur les altérations que l'on trouve du côté de l'œil et de l'orbite. Selon Demours, Basedow et Kolben, il y a une hypertrophie du tissu cellulo-graisseux de l'orbite. Fano a constaté une dilatation considérable de ses veines. Richet a vu, chez un sujet atteint d'anasarque, l'œdème général disparaître, pendant que l'œdème du tissu cellulo-graisseux de l'orbite avait persisté. Dans un cas, Trousseau a trouvé une hypertrophie énorme du tissu cellulo-adipeux de l'orbite. Mais il ne faut pas oublier aussi que, dans un bon nombre de cas, l'exophthalmie n'existe que pendant le paroxysme, et que les yeux ensuite reprennent leur position normale. Il est évident que, dans ces cas, l'hypertrophie du tissu cellulaire ne peut pas avoir lieu.

Ajoutons enfin que, dans une autopsie faite à la clinique de Trousseau, les docteurs Peter et Lancereaux ont trouvé le ganglion cervical inférieur hypertrophié, rouge, très-vasculaire avec un abondant feutrage du tissu conjonctif, au milieu duquel on voyait des noyaux et des cellules fusiformes. On y constatait en outre de nombreux globules de graisse; les cellules ganglionnaires étaient très-rares, petites, mûriformes, dont quelques-unes se réduisaient à de simples granulations; les tubes nerveux étaient peu nombreux, petits, serrés, et comme étranglés par le tissu conjonctif ambiant. Cette altération du grand sympathique, comme on verra, joue un grand rôle dans la production de la maladie.

Étiologie. — Cette affection se rencontre le plus souvent chez les femmes; et, sur cinquante cas que Withuisen a recueillis, il ne l'a rencontrée que huit fois chez l'homme. Trousseau rapporte un cas de goître exophthalmique qu'il a observé chez un homme avec le docteur Cazalis; mais, dans ce cas particulier, la tumeur thyroïdienne était peu marquée.

Les relations entre la cachexie exophthalmique et les fonctions utérines sont incontestables; on voit très-souvent l'affection s'amender pendant la grossesse et reparaître ensuite avec une grande intensité après l'accouchement. La suppression des règles peut contribuer aussi au développement de la maladie.

Pathogénie. — Le goître exophthalmique est une affection nerveuse occasionnée par une irritation toute particulière du grand sympathique. L'autopsie faite par Peter et Lancereaux démontre surabondamment qu'il y a, en effet, dans cette affection, une lésion matérielle du système nerveux ganglionnaire.

La physiologie expérimentale nous vient aussi en aide pour expliquer la production de l'exophthalmie. Nous savons, par les belles expériences de Claude

Bernard (1), que lorsque l'on enlève le ganglion cervical supérieur, ou que l'on coupe le filet sympathique au cou, on voit l'ouverture palpébrale se déformer, devenir plus petite, et la paupière supérieure se relever plus qu'à l'ordinaire. Si l'on galvanise le bout supérieur du grand sympathique divisé, on voit, au contraire, la pupille s'élargir, l'ouverture palpébrale s'agrandir, et l'œil faire une saillie hors de l'orbite. Ce que Claude Bernard a pu provoquer par la galvanisation, la maladie et l'irritation morbide du ganglion cervical le produit à son tour, et il n'y a rien d'étonnant que l'exophthalmie puisse tantôt s'accroître, tantôt disparaître, sans laisser de traces, comme cela avait été observé chez un malade du professeur Gubler.

Il nous reste encore à déterminer quelle est la partie de l'œil ou de l'orbite qui subit une influence directe d'excitation nerveuse capable de produire l'exophthalmie.

Selon moi, il n'y a que la capsule de Tenon enveloppant le globe oculaire qui est capable de recevoir cette innervation et amener une propulsion de l'œil hors de l'orbite. Cette membrane est, comme nous avons dit daus la partie anatomique, constituée par du tissu fibreux, mais on y trouve aussi des fibres musculaires lisses qui reçoivent leur innervation du grand sympathique. Sous l'influence de la maladie de Graves, la contraction de ses fibres musculaires fait propulser l'œil en avant, tandis que dans la destruction du grand sympathique l'œil s'enfonce dans l'orbite.

Par suite de l'altération du ganglion cervical du grand sympathique, des troubles circulatoires se déclarent du côté de la glande thyroïde et du côté du cœur ; des dilatations artérielles plus ou moins marquées ne sont que passagères. Mais comme les fibres du grand sympathique, du spinal et du nerf vague sont très-rapprochées dans la moelle épinière, il n'y aurait rien d'étonnant qu'un certain degré d'altération se produisît simultanément dans un point de la moelle qui donne naissance à l'innervation du larynx, du cœur et des yeux.

Quant à l'explication de l'exophthalmie par l'*hypergenèse* des éléments du tissu cellulaire de l'orbite, comme cela avait été avancé par quelques auteurs, elle me paraît peu justifiée, et nous n'y attachons point d'importance.

Traitement. — Il est très-difficile de savoir quel est le meilleur moyen qui puisse réussir dans cette bizarre affection. En s'appuyant sur l'expérience d'un des praticiens les plus éminents de notre époque, le professeur Trousseau, nous pouvons recommander, dans la majorité des cas, la saignée, la digitale et l'hydrothérapie.

Au moment du paroxysme, et lorsqu'il y a un danger imminent de suffocation par le goître, on cherchera à conjurer le péril par les déplétions sanguines et par l'application du froid sur la tumeur thyroïdienne et sur le cœur. On peut aussi appeler la congestion vers les extrémités inférieures avec les ventouses Junod.

On agira efficacement contre la cause nerveuse de la maladie par le sédatif spécial de l'appareil circulatoire, qui est la *digitale;* on peut la porter à des doses très-élevées. Trousseau administrait quelquefois avec succès la teinture de digitale d'heure en heure à la dose de 8 à 10 gouttes.

(1) Claude Bernard, *Leçons sur le système nerveux.* Paris, 1858, p. 499 et 531.

Les préparations iodées ont été recommandées par plusieurs auteurs, mais on s'est convaincu bientôt que non-seulement ce moyen n'est pas efficace, mais qu'il peut souvent aggraver le mal.

Contre l'exophthalmie elle-même, il est rare qu'on ait besoin d'intervenir ; mais, s'il y avait quelques dangers pour la cornée qui tendrait à s'ulcérer sous l'influence d'une forte propulsion de l'œil en avant, on pourrait avoir recours à la blépharorhaphie partielle, en réunissant les extrémités externes des bords des paupières. Par la diminution de l'ouverture palpébrale, on empêche jusqu'à un certain point la saillie excessive des globes oculaires, ainsi que les altérations de la cornée.

Bibliographie. — Demours, *Traité des maladies des yeux*. Paris, 1818, t. I, p. 485.— Withuisen, *Dublin med. Press*, 1859, July 6, p. 1. — Aran, *De la nature et du traitement de l'affection connue sous le nom de goître exophthalmique, maladie de Basedow* (*Bulletin de l'Acad. de méd. de Paris*, 4 décembre 1860, t. XXXVI, p. 122). — Stokes, *Traité des maladies du cœur et de l'aorte*, traduit par le docteur Senac. Paris, 1864. — Trousseau, *Clinique médicale de l'Hôtel-Dieu de Paris*, 1873, t. II, p. 551. — De Graefe, *Archiv für Ophthalmologie*, Bd. III, Abth. II, S. 278. — Teissier, *Du goître exophthalmique*, 1863.

CHAPITRE IV

TUMEURS DE L'ORBITE

Les tumeurs de l'orbite doivent être rapportées à trois grandes classes : kystes, tumeurs vasculaires et tumeurs solides. Plusieurs de ces tumeurs prennent leur naissance dans l'intérieur de la cavité elle-même ; d'autres ont leur point de départ dans une des cavités voisines, et n'arrivent dans l'intérieur de l'orbite que par les ouvertures physiologiques ou après avoir détruit une des cloisons osseuses.

En présence des symptômes souvent mal définis, il importe en premier lieu de s'assurer si une tumeur existe, et quel est son point d'insertion. Quant à la nature de la maladie, elle ne peut être établie que par voie d'exclusion et en étudiant successivement tous les symptômes.

Nous pensons donc qu'il sera utile, au point de vue pratique, de donner la symptomatologie de toutes les tumeurs orbitaires en général, nous réservant d'ajouter, dans les paragraphes spéciaux, tout ce qui se rapporte plus particulièrement à chacune de leurs variétés.

Symptomatologie des tumeurs en général. — 1. *Exophthalmos.* — La présence d'une tumeur quelconque dans la cavité orbitaire se traduit habituellement par la projection de l'œil en avant. Plus la tumeur est volumineuse, plus elle repousse le globe oculaire. Elle peut même le faire sortir complétement hors de l'orbite et amener sa luxation.

2. *Déviation de l'œil.* — Le déplacement de l'œil se fait selon le point d'implantation de la tumeur, soit en dehors (strabisme divergent), soit en dedans (strabisme convergent), et il en résulte de la diplopie. Bientôt ses mouvements deviennent difficiles jusqu'à ce qu'ils cessent complétement.

3. *Ptosis de la paupière supérieure et ectropion de la paupière inférieure.* — Sous l'influence de cette même projection de l'œil en avant, les mouvements des paupières sont plus ou moins compromis, et tandis que la supérieure s'abaisse, l'inférieure se renverse en dehors. D'après la direction de l'œil dévié, on pourra souvent juger du siége d'implantation de la tumeur. La conjonctive devient rouge, engorgée, et un chémosis séreux se déclare de préférence dans l'angle externe de l'œil.

4. *Saillie de la tumeur du côté de la conjonctive ou de la peau.* — A mesure que la tumeur gagne en volume, elle tend à se porter en avant en se frayant le passage entre l'œil et la paroi le plus souvent inférieure de l'orbite. C'est alors qu'on apercevra, dans le cul-de-sac inférieur, un bourrelet proéminent qui sera surtout senti par la palpation et en écartant la paupière inférieure. Dans quelques cas on verra un bourrelet chémosique, rouge, épais, se porter en dehors et recouvrir en entier la paupière inférieure.

5. L'*auscultation* est d'un concours puissant dans le diagnostic des tumeurs orbitaires, elle nous permet de décider si la tumeur est de nature vasculaire. En appliquant en effet directement l'oreille sur la région orbitaire, on entendra facilement un bruit de souffle particulier qui est propre à cette affection.

6. *Hypermétropie ou myopie acquise.* — Les tumeurs de l'orbite, en repoussant le globe de l'œil, lui font subir des changements dans la forme. Tavignot (1) a très-justement prouvé que lorsqu'elles sont situées dans les parois orbitaires, elles compriment l'œil dans la direction de son équateur, allongent le diamètre antéro-postérieur de l'organe et amènent une myopie. Situées en arrière du globe, elles compriment ce dernier d'avant en arrière, raccourcissent son diamètre antéro-postérieur et y occasionnent une hypermétropie.

La myopie et l'hypermétropie acquises permettent, comme on voit, d'établir le siége d'implantation de la tumeur. C'est ainsi que les choses se sont passées chez une malade dont j'ai publié l'observation en 1865 (2). Il s'agissait d'un kyste séreux situé entre la paroi orbitaire et le globe oculaire, et la myopie acquise en était la conséquence. Toutes les fois que le kyste était vidé par une ponction, l'exophthalmie diminuait et la myopie disparaissait, mais les mêmes symptômes revenaient dès que la poche kystique se remplissait.

7. *Névrite optique ou névro-rétinite.* — L'affaiblissement ou la perte complète de la vue peut être aussi occasionné par la compression qu'exercerait la tumeur sur le nerf optique. L'observation ophthalmoscopique nous démontre qu'il s'agit dans ces cas d'une névrite ou périnévrite optique, que la papille est infiltrée et que les vaisseaux rétiniens sont tortueux et variqueux. Bien souvent on voit de nombreux épanchements sanguins et des exsudations blanchâtres disséminées sur une grande étendue de la rétine. La névrite optique ressemble beaucoup à celle qui accompagne les affections cérébrales ; mais, comme nous l'avons démontré ailleurs, l'affaiblissement relativement peu prononcé de la vue, l'exophthalmos et l'existence de la névrite optique dans un seul œil permettent de rapporter la maladie à l'orbite et non point au cerveau. C'est ainsi qu'il nous a été permis

(1) Tavignot, *Traité clinique des maladies des yeux*, p. 614.
(2) Galezowski, *Annales d'oculistique*, t. LIII, p. 202.

de diagnostiquer, avec le docteur Demarquay, à la Maison Dubois, une périostose intra-orbitaire chez une malade qui était atteinte d'une névro-rétinite monoculaire.

Si la tumeur n'est pas guérie et que la compression persiste, il s'ensuit naturellement une dégénérescence graisseuse dans le nerf optique et une atrophie de la papille consécutive.

Dans certaines formes de tumeurs intra-orbitaires, l'atrophie de la papille se déclare d'emblée sans être précédée d'une névrite optique. Je l'ai vu se produire surtout à la suite des tumeurs syphilitiques et des polypes naso-pharyngiens qui arrivent dans l'orbite à travers la fente sphénoïdale.

Les tumeurs sanguines, les anévrysmes de l'orbite sont habituellement accompagnés d'engorgements considérables des vaisseaux rétiniens. Dans un cas récent d'anévrysme artérioso-veineux, j'ai vu se déclarer une névro-rétinite des plus caractéristiques et qui a disparu avec la guérison de l'anévrysme.

8. Par suite de développement exagéré de la tumeur, l'œil peut être complétement refoulé en dehors, ses membranes internes ainsi que la cornée s'enflammer, etc. Dans d'autres cas, la cavité orbitaire se dilate, ses parois se détruisent, et la tumeur, en s'étendant dans la cavité crânienne, amène des accidents cérébraux mortels.

Les signes que nous venons d'énumérer nous permettent de constater la présence d'une tumeur quelconque dans l'orbite ; quant à sa nature, on ne la reconnaîtra qu'en étudiant spécialement chaque variété.

ARTICLE PREMIER

KYSTES DE L'ORBITE.

Les kystes de l'orbite peuvent être divisés en : A, kystes séreux ; B, kystes hydatiques ; C, kystes osseux.

A. **Kystes séreux.** — Ces kystes ne sont pas fréquents : ils prennent naissance dans le tissu cellulaire lâche, existant entre l'élévateur de la paupière et le droit supérieur, au milieu duquel on a trouvé de petites bourses synoviales. Le plus souvent ces kystes sont fortement adhérents aux tissus voisins ; à l'intérieur, la paroi est lisse et d'apparence séreuse. Le liquide est transparent, légèrement jaune-citron, souvent d'apparence albumineuse ; à la suite d'un épanchement de sang, il devient quelquefois brunâtre. Leur développement peut prendre des proportions considérables, et on l'a vu même s'étendre jusque dans la cavité crânienne à travers le trou optique, comme le confirme l'observation recueillie par Delpech (1). Dans un cas observé par Carron du Villards (2), le kyste séreux de l'orbite a dû être rapporté à l'hydropisie de la capsule de Tenon.

B. **Kystes hydatiques.** — Des cysticerques et des échinocoques peuvent se développer au milieu du tissu cellulaire de l'orbite, comme on peut en juger par le cas du professeur de Graefe (fig. 446). Leur enveloppe ordinairement est très épaisse, comme gélatineuse ; la paroi propre d'échinocoque est résistante et for-

(1) Delpech, *Clinique chirurgicale de Montpellier*, p. 505.
(2) Carron du Villards, *Annales d'oculist.*, t. XI, p. 120.

tement élastique. Lorsqu'on la ponctionne, on voit sortir une sérosité citrine limpide, puis un liquide blanchâtre qui contient des crochets d'hydatides. Dans une observation rapportée par Bowman, les vésicules hydatiques ne sont sorties qu'au bout de quelques jours et lorsque la suppuration était bien établie.

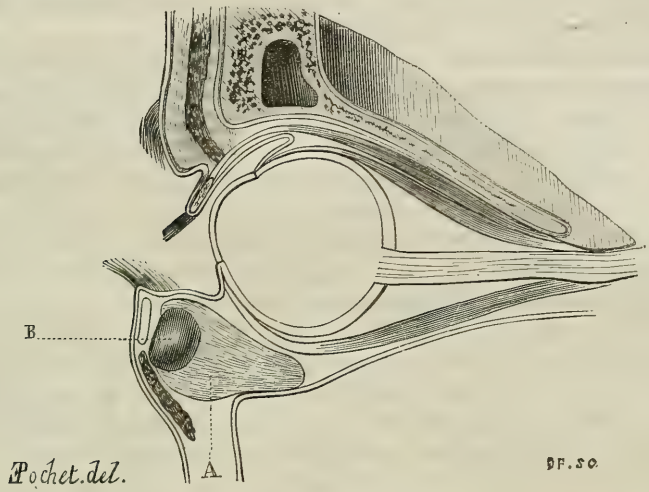

Fig. 446. — Kyste de l'orbite (*).

C. **Kystes osseux.** — Les kystes des parois orbitaires ne sont pas fréquents, on les voit se produire plutôt du côté du sinus frontal, comme le prouve un fait des plus remarquables observé par le professeur Gosselin. Il s'agissait d'un kyste situé dans l'os frontal, près de l'apophyse orbitaire externe, et qui a pu être sensiblement réduit par des ponctions et des injections iodées. Bellingham (de Dublin) et Jaeger (de Vienne) rapportent des faits analogues et qui ont été suivis de l'exophthalmie et de divers autres signes de tumeurs orbitaires.

On peut rapporter à cette catégorie d'affections les hydropisies du sinus frontal, qui se développent du côté de l'orbite et donnent lieu à un exophthamos. Un fait de ce genre se trouve rapporté par Sautereau (1) ; il a été recueilli dans le service du professeur Richet. Le malade, âgé de soixante ans, présentait une exophthalmie considérable avec gonflement uniforme de l'arcade sourcilière et de la tuméfaction fluctuante du côté de l'orbite. Il était sujet aux écoulements d'un liquide séreux par les narines, qui s'arrêta brusquement depuis dix mois. Le professeur Richet ponctionna le kyste et en provoquant ensuite une suppuration par le tamponnement avec de la charpie il amena son oblitération.

Nous avons vu, avec le docteur Dacosta, un jeune Américain atteint de kyste osseux du sinus frontal, qui avait pris un développement considérable du côté de l'orbite; au bout de trois ou quatre années de traitement par les injections, il est resté une large fistule avec suppuration.

(1) Sautereau, *Étude sur les tumeurs de la glande lacrymale*. Paris, 1870, p. 68.

(*) A, la tumeur ; B, la petite cavité du cysticerque (A. de Graefe, *Clinique ophthalmologique*. Paris, 1863, p. 368).

Étiologie. — Les kystes orbitaires se développent plus particulièrement chez les jeunes sujets; les femmes y sont prédisposées plus que les hommes. Des coups reçus dans cette région sont aussi suivis de ces altérations.

Pronostic. — La marche des kystes est lente, mais constamment progressive, de sorte que si l'on n'arrive pas à les arrêter à temps, ils peuvent amener des désordres dans le globe de l'œil et les cavités voisines.

Diagnostic différentiel. — Il ne peut être établi que par voie d'exclusion, en comparant les symptômes des tumeurs solides et vasculaires avec ceux qui caractérisent les kystes, ce que nous chercherons à démontrer plus loin. Le point essentiel est de définir si la fluctuation existe, ce que l'on constate par la palpation et la ponction exploratrice. Il faut s'informer préalablement par l'auscultation s'il n'y a pas de bruits propres aux anévrysmes.

Traitement. — Dès que le diagnostic est bien établi, on doit avoir recours au traitement chirurgical qui est le seul efficace. Deux indications sont à remplir : vider et oblitérer le kyste ou pratiquer une extirpation.

1. La *ponction* doit être pratiquée à travers la paupière; on fait d'abord une légère incision dans la région du kyste, puis, au moyen d'un trocart fin, on le ponctionne à travers la plaie. Après avoir vidé son contenu, on y injecte des liquides irritants, tels que teinture d'iode, ou une solution de sulfate de zinc, de nitrate d'argent, etc. Tavignot employait avec succès une solution qui se composait de sept parties d'eau pour une de teinture et une petite quantité d'iodure de potassium.

2. L'*extirpation* totale du kyste est, selon nous, la seule méthode qui assure une guérison rapide et certaine. Il est vrai que la suppuration qui s'ensuit peut quelquefois amener des accidents assez sérieux, et le malade doit en être prévenu d'avance.

L'opération devra être pratiquée selon les règles prescrites pour l'extraction des tumeurs solides, mais on aura soin de faire la dissection plutôt avec le manche du scalpel qu'avec le tranchant, de peur d'ouvrir la poche kystique, ce qui rendrait l'énucléation complète presque impossible. Si ce dernier accident arrivait, on exciserait alors les lambeaux disséqués et on laisserait le reste se détacher par la suppuration.

3. Les kystes osseux sont rares, ils se développent surtout dans les sinus qui entourent l'orbite. Si c'est dans le sinus frontal qu'ils se développent comme dans le cas de Gosselin, il faut alors faire la perforation de la cavité vers les fosses nasales, afin que le liquide puisse s'écouler en bas. Par ce moyen on diminuera la poche, et l'on obtiendra la guérison.

Bibliographie. — Lawrence, *Obs. on tumours Case of cyst in the orbit*, etc. (*Medico chir. transact.* London, 1832, vol. XVII, p. 48). — A. Bérard, *Recherches pratiques sur les tumeurs enkystées de l'orbite* (*Annales d'oculistique*, 1844, t. XII, p. 162 et 257). — Tavignot, *Réflexions pratiques sur les kystes développés dans l'orbite* (*Journ. des conn. méd.-chirurg.*, 1848, t. XXXI, p. 11). — Gillevray, *Kyste hydatique dans l'orbite* (*Ann. d'ocul.*, t. LVI, p. 172).

ARTICLE II

TUMEURS VASCULAIRES DE L'ORBITE

On distingue dans l'orbite des tumeurs vasculaires, artérielles et veineuses; les unes et les autres peuvent avoir leur siége primitif, soit dans l'orbite, soit en dehors d'elle, dans le crâne ou les cavités voisines.

L'étude des tumeurs anévrysmales de l'orbite présentait de tout temps des difficultés considérables, et tandis que certains auteurs, entre autres Travers, Jobert et Velpeau, décrivaient ces maladies comme des tumeurs érectiles, d'autres, comme Dudley, Pétrequin et Demarquay, les rapportaient à la classe des anévrysmes de l'artère ophthalmique. Cette dernière opinion avait prévalu dans un grand nombre de traités; pourtant, si l'on examine les faits anatomo-pathologiques, on se trouve en présence d'un seul fait de Guthrie, où les deux artères ophthalmiques avaient été trouvées dilatées, et d'un autre cas plus complexe où la carotide interne ainsi que l'origine de l'artère ophthalmique se trouvaient dilatées.

Si, d'une part, des faits anatomiques positifs de l'existence d'anévrysmes de l'artère ophthalmique nous font défaut, nous nous trouvons, d'autre part, en présence de faits problématiques où, malgré la symptomatologie la plus complète de ce qu'on appelait l'anévrysme de l'artère ophthalmique, l'autopsie ne confirma point le diagnostic. Il nous suffit de citer ici l'observation recueillie par Hulke (1), dans le service de Bowman, d'une femme âgée de quarante ans qui, à la suite d'un coup de poing, a eu de l'exophthalmie avec bruit de souffle et tous les autres signes caractéristiques d'anévrysme de l'artère ophthalmique. Bowman pratiqua la ligature de la carotide primitive, et toute pulsation ainsi que le bruit cessèrent dans l'œil. Mais, huit jours après, la malade succomba à la suite d'hémorrhagies nombreuses provenant de la plaie. A l'autopsie, on ne trouva point d'altération du côté de l'artère ophthalmique, mais le sinus caverneux était rempli de coagulums ramollis et désagrégés. Un autre fait analogue sous tous les points est celui d'une malade opérée par le professeur Richet d'une ligature de la carotide dont elle succomba, chez laquelle à l'autopsie on ne trouva point d'anévrysme, tandis que la veine ophthalmique était fortement dilatée.

De pareils faits trouvent leur explication dans les recherches ingénieuses faites par le docteur Nélaton, qui démontra le premier que dans des cas semblables il ne s'agissait point d'un anévrysme de l'artère ophthalmique, mais d'une rupture de l'artère carotide interne dans son trajet à travers le sinus caverneux. C'est, en effet, aux anévrysmes artérioso-veineux qu'on a le plus souvent affaire, comme pensent avec raison Nélaton, et non point aux anévrysmes de l'artère ophthalmique.

La thèse remarquable du docteur Delens (2) jette un nouveau jour sur cette question délicate de la pathologie chirurgicale; elle contient une étude historique et une analyse détaillée de toutes les observations qui se rapportent à ce sujet. En

(1) Hulke, *Ophth. Hosp. Reports*, 1859, n° 7, p. 6.
(2) Delens, *De la communication de la carotide interne et du sinus caverneux*. Paris, 1870.

renvoyant le lecteur aux détails intéressants du travail de Delens, nous chercherons pour notre part à résumer tout ce qu'il renferme concernant cette affection.

§ I. — Anévrysme artérioso-veineux de la carotide interne.

Le premier fait, selon Delens, appartient au docteur Baron, et il a été rapporté à la Société d'anatomie par Bell (1). La seconde observation est celle de Nélaton, dont on trouve les détails dans la thèse de Henry (2). Un troisième fait appartient à Hirschfeld, et enfin la dernière observation est celle de Nélaton, qui a été ensuite exposée avec beaucoup de précision par le docteur Delens.

Mécanisme. — Le plus souvent, sous l'influence d'un traumatisme, l'artère carotide interne se déchire dans son trajet à travers le sinus caverneux, où elle présente une faible épaisseur. Le sang artériel entre ainsi en communication directe avec le sang veineux du sinus et s'y mélange. Le premier effet de ce mélange est l'augmentation de la pression dans les sinus crâniens, qui, il faut le dire, se ressentent peu de cette pression exagérée à cause de la rigidité de leurs parois; la veine ophthalmique, au contraire, subit une dilatation progressive ainsi que toutes ses branches collatérales. Il en résulte naturellement une stase sanguine, un œdème des tissus, qui remplissent la cavité et font refouler l'œil en avant.

Sous l'influence d'altérations qui se déclarent dans le sinus caverneux, les filets nerveux du moteur oculaire commun, du pathétique et de la sixième paire subissent souvent des modifications, ce qui entraîne des paralysies. De là immobilité de l'œil et chute de la paupière supérieure.

Symptomatologie. — 1. L'*exophthalmie* est constante dans la maladie, souvent elle est excessive et chasse presque complétement l'œil au dehors. Par suite de stase veineuse, la paupière est peu mobile, œdématiée et d'une teinte livide; de petites veinules dilatées y apparaissent sous la peau.

2. La conjonctive est fortement injectée; du côté de la paupière inférieure, elle est œdématiée à tel point qu'elle forme un bourrelet chémosique rouge qui, en refoulant totalement la paupière inférieure sur la joue, fait hernie à travers la fente palpébrale.

L'exophthalmie était considérable dans les deux cas de Nélaton, et elle dépassait de 1 centimètre le niveau de l'arcade orbitaire. Pourtant elle peut être sensiblement diminuée et même presque complétement effacée, si l'on fait dès le début de la maladie la compression du globe de l'œil et de la carotide.

Selon Nélaton et Delens, le globe de l'œil est soulevé constamment par un mouvement de propulsion, isochrone aux battements artériels et appréciable à la vue comme au toucher. Marey dit avoir même obtenu des tracés sphygmographiques. En même temps on constate une tumeur pulsatile dans l'angle interne et supérieur de l'œil, qui est formée par la veine ophthalmique dilatée. Ce dernier symptôme peut faire défaut.

(1) Bell, *Bulletin de la Société anatomique*, février 1836.
(2) Henry, *Considérations sur l'anévrysme artérioso-veineux*, thèse de Paris, 1856.

La paupière supérieure est ordinairement très-tendue, le sillon orbito-palpébral supérieur s'efface totalement ; la peau elle-même est souvent œdématiée et violacée, ainsi que le mentionne l'observation de Henry. Mais ce qui est le plus important pour le diagnostic de cette affection, c'est la dilatation considérable de nombreuses veinules de la paupière supérieure, surtout à son angle externe et sur la tempe. Ce signe s'explique naturellement par la communication artérioso-veineuse, et on le retrouve dans les mêmes anévrysmes des membres.

Le *bruit du souffle* est continu avec renforcement, il est entendu facilement au niveau du globe oculaire ainsi que dans les régions voisines, frontale, temporale et même pariétale. Le malade entend lui-même dans l'oreille correspondante les mêmes bruits, souvent excessivement forts, semblables à ceux du chemin de fer ou du rouet.

Delens dit avec raison que s'il existe entre deux renforcements consécutifs un silence apparent, ce silence n'a qu'une extrême brièveté, et les caractères du souffle sont très-analogues à ceux du souffle de l'anévrysme artérioso-veineux observé dans les autres régions. Chez notre malade, le bruit du souffle s'observait avec dédoublement marqué, comme cela avait été constaté par le docteur N. Gueneau de Mussy. Ce même bruit s'étendait à toute la tête, et à l'autre orbite, par moment, nous avons pu entendre dans la carotide droite comme un bruit de soufflet.

L'intensité du bruit varie chez le même sujet d'un instant à l'autre, et quelquefois on entend le bruit du *piaulement*, comme cela avait été signalé par Henry Delens, et que j'ai pu retrouver à divers moments chez ma malade.

Ordinairement ce bruit se déclare instantanément pendant le sommeil, et il se communique très-rapidement à toute la tête ; dans d'autres cas, il est à peine appréciable.

La compression de la carotide primitive du côté malade fait cesser le souffle, et l'exophthalmie diminue rapidement ; le malade lui-même cesse d'entendre ce bruit tant que la carotide est comprimée.

On constate en outre par la palpation l'existence d'une *tumeur pulsatile* du côté de l'angle interne de la paupière supérieure et un peu au-dessous de l'arcade orbitaire. Elle existait dans l'observation de Delens, mais elle manquait complétement dans mon observation ainsi que dans celle de Henry. Ordinairement, elle est pulsatile, molle, réductible, et dépend de la dilatation de la veine ophthalmique.

La vue reste souvent intacte ou peu modifiée, et l'examen ophthalmoscopique pratiqué, soit par Giraud-Teulon (cas de Nélaton), soit par Perrin (cas de Desormeaux), n'a révélé que des dilatations des veines rétiniennes. Pourtant, chez ma malade, cet examen a donné des résultats très-variés à différentes périodes de la maladie. C'est ainsi que pendant le premier mois, il n'y avait que des engorgements veineux, mais dès le commencement du troisième mois, j'ai pu constater une périnévrite très-marquée avec des infiltrations séreuses qui recouvraient une partie des vaisseaux centraux au delà de la papille. Avec l'amélioration de la maladie, l'infiltration diminua d'une manière très-sensible, et la papille a recouvré en grande partie sa transparence.

Marche, durée, terminaison. — Le début est habituellement brusque : le plus souvent tous les symptômes propres à cette affection, tels qu'exophthalmie,

chémosis et bruit de souffle, se déclarent d'une manière rapide, au bout de quelques semaines et même de quelques jours.

La maladie marche lentement, et si, comme cela arrive habituellement, aucun traitement n'est entrepris, la marche est progressive; au bout de quelques mois elle peut amener des dilatations excessives dans les veines du crâne, et des hémorrhagies nasales plus ou moins abondantes. La terminaison a été fatale dans les quatre cas connus jusqu'à présent; mais il est incontestable qu'on peut obtenir une guérison radicale par la compression digitale méthodique de la carotide ou par la ligature de ce même vaisseau.

Quelquefois la maladie a de la tendance à s'étendre d'une orbite à l'autre, comme cela avait lieu dans un fait rapporté par Velpeau, et où la compression de la carotide primitive droite arrêtait complétement les pulsations et le bruit dans l'orbite gauche, et *vice versa*. Pour ma part, j'ai eu l'occasion d'observer un fait du même genre (1).

Diagnostic différentiel. — Il n'est point difficile de diagnostiquer un anévrysme de l'orbite, l'existence d'un bruit de souffle analogue à celui que nous avons décrit ne peut point laisser de doute. Mais il n'est point de même lorsqu'il s'agit d'établir un diagnostic entre l'anévrysme de l'artère ophthalmique et celui de la carotide, leurs symptômes étant presque les mêmes. D'après Nélaton, on établira la différence par la nature du bruit de souffle qui est continu avec renforcement dans un anévrysme artérioso-veineux, et intermittent dans les *anévrysmes artériels*. Pourtant, il n'est pas superflu de signaler quelques faits isolés dans lesquels l'erreur n'a pu être évitée.

Premier fait. — Une femme de quarante ans reçoit un coup sur la tempe gauche : quatre mois après il se déclare une exophthalmie avec tuméfaction générale de la région orbitaire. Un bruit de sifflement synchrone avec les battements du cœur s'entend dans tout le côté gauche de la tête. Avec les doigts placés sur l'œil, on sent une pulsation très-marquée. Bowman pratiqua la ligature de la carotide primitive et les pulsations cessèrent, mais la malade succomba dix-huit jours après l'opération. A l'autopsie, on n'a point découvert d'anévrysme, il n'y avait qu'une dilatation variqueuse de l'artère ophthalmique; les altérations cadavériques étaient celles d'une phlébite des sinus caverneux, transverse, circulaire et pétreux (2). Très-probablement, il s'agissait là d'un anévrysme artérioso-veineux.

Deuxième fait. — Une femme, âgée de vingt-six ans, entre à l'hôpital Necker pour une tumeur de l'œil gauche qui fait saillie au dehors, en conservant cependant ses mouvements. Elle accuse une céphalalgie et entend un bourdonnement

(1) Observation. — Madame B..., âgée de soixante ans, demeurant à Paris, vint me consulter le 4 mai 1869 pour une exophthalmie double qui existait depuis cinq semaines dans l'œil droit et trois semaines dans l'œil gauche. Les yeux étaient fortement saillants, les paupières étaient abaissées, et il y avait un chémosis séreux. Dans l'œil droit, j'ai découvert une pulsation spontanée de l'artère centrale. En appliquant l'oreille sur les deux yeux, on entendait le bruit de souffle et de sifflement. La malade elle-même entendait constamment dans les oreilles le bruit qu'elle comparait à celui du chemin de fer. C'était très-probablement la fissure spontanée de l'une ou des deux carotides. L'exophthalmie d'un œil peut, en effet, provoquer celle de l'autre par le passage du sang artériel du sinus caverneux droit au côté gauche, et une dilatation consécutive de la veine ophthalmique qui donnera lieu à l'exophthalmie.

(2) Bowman, *Ophthalmic Hosp. Reports*, n° 7, 1859.

très-vif dans l'oreille. On sent des pulsations isochrones aux battements de la carotide, et, lorsqu'on comprime cette dernière, tout battement cesse. Croyant avoir affaire à un anévrysme de l'orbite, le chirurgien lia la carotide primitive, ce qui a fait cesser les battements et dissipé la tumeur. Mais la malade succomba neuf mois après, et à l'autopsie on trouva une tumeur cancéreuse qui avait en partie envahi les parois osseuses. On trouva aussi des tumeurs analogues (encé phaloïdes) dans le cerveau, le cervelet, les poumons et le mollet (1).

Ces faits prouvent que dans certains cas, les altérations du sinus caverneux, et même les tumeurs solides, peuvent simuler l'anévrysme, et l'on doit être très-circonspect en se prononçant sur le diagnostic.

L'anévrysme artérioso-veineux pourrait être aussi confondu avec :

1. *Tumeur cirsoïde.* — L'anévrysme cirsoïde, décrit avec tant de soins par Gosselin (2), pourrait simuler l'anévrysme artérioso-veineux. Mais ces tumeurs sont superficielles, sous-cutanées, en même temps qu'elles se propagent dans le fond de l'orbite ; par la pression, elles sont facilement réductibles. Quant au bruit de souffle, il existe dans les deux affections, et il est ici tantôt continu, tantôt intermittent.

2. *Tumeur encéphaloïde.* — Ces tumeurs offrent quelquefois les phénomènes des battements et de bruit de souffle, surtout lorsqu'elles sont très-vasculaires, comme le prouve un fait rapporté plus haut. Cette dernière tumeur est irréductible, elle est rarement accompagnée de souffle ; la compression de la carotide ne la diminue point.

3. *Encéphalocèle.* — Il peut simuler un anévrysme de l'orbite, d'autant plus facilement qu'il est souvent pulsatile et s'accompagne de bruit de souffle. Un exemple observé par Gosselin et Henri Roger peut en servir d'exemple. Mais l'affection existant dès l'enfance et sans grand changement, on peut établir d'une manière certaine le diagnostic.

Anatomie pathologique. — Il est très-difficile de constater l'état de la carotide interne dans son trajet à travers le sinus caverneux. Selon le conseil de Delens, il faut séparer la base du crâne, et détacher avec une scie toute la portion qui comprend l'orbite et le rocher du côté malade. Ce n'est qu'en procédant de cette manière qu'on parviendra à bien explorer la région du sinus caverneux et l'état de l'artère carotide. Ces difficultés de dissection expliquent pourquoi, dans un certain nombre de cas, la lésion n'a pas été retrouvée.

Voici les désordres que l'on a constatés dans cette maladie :

1. *Sinus caverneux.* — La paroi externe était distendue, la dure-mère en cet endroit présentait une coloration bleuâtre très-foncée. A son intérieur on a trouvé des coagulums sanguins ; tous les autres sinus aboutissant dans les sinus caverneux étaient fortement distendus.

2. *Carotide interne.* — Dans les quatre cas connus on a pu constater la perforation plus ou moins large, qui était tantôt circulaire et siégeait au milieu du trajet de l'artère dans le sinus (Hirschfeld) ; tantôt l'artère était complétement rompue et les orifices étaient distants l'un de l'autre et reliés par une étroite languette

(1) Lenoir, *Bulletins de la Société de chirurgie*, t. II, p. 141.
(2) Gosselin, *Archives générales de médecine*, décembre 1867.

(cas de Henry); tantôt elle se trouvait sur la moitié inférieure et antérieure de l'artère, un peu au-dessus du premier coude et ne dépassant pas 2 millimètres de diamètre (cas de Delens). Ces parois ont été trouvées athéromateuses.

3. *Artère ophthalmique.* — Elle n'a présenté, dans les quatre faits connus, aucune altération.

4. *Veine ophthalmique.* — Cette veine subit ordinairement une dilatation considérable dans tout son trajet intra-orbitaire. Une des malades de Nélaton avait offert une dilatation de 1 centimètre de diamètre; une autre présentait, dans sa portion postérieure, le volume d'un petit doigt, comme on peut en juger par la figure 447. L'examen microscopique de la veine ophthalmique (cas de Richet),

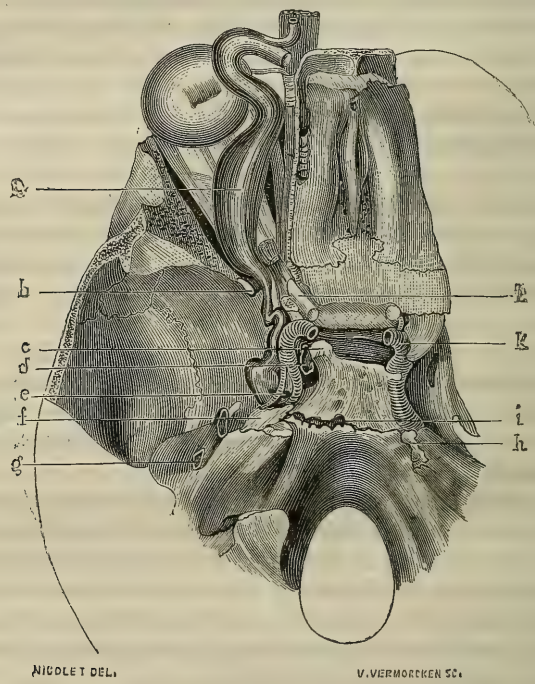

Fig. 447. — Anévrysme artérioso-veineux de l'orbite, d'après Nélaton (*).

fait par Cornil, démontra l'hypertrophie de ses parois et l'existence des fibres musculaires lisses en grande abondance dans la tunique moyenne et jusque dans la tunique externe.

5. *Nerfs.* — Les nerfs moteur oculaire externe, moteur oculaire commun et le pathétique, qui se trouvent situés dans l'intérieur de la paroi externe du sinus, ont été trouvés le plus souvent altérés, ramollis ou diminués de volume.

(*) *a*, veine ophthalmique dilatée; *b*, fente sphénoïdale; *c*, apophyse clinoïde postérieure; *d*, orifice du sinus coronaire; *e*, perforation de la carotide interne (la paroi supérieure de l'artère a été incisée pour montrer l'orifice de communication); *f*, esquille pointue du sommet du rocher gauche, ayant déterminé la perforation de l'artère; *g*, sinus pétreux supérieur; *h*, esquille du sommet du rocher droit; *i*, fracture transversale du sphénoïde immédiatement au devant de l'apophyse basilaire; *k*, carotide interne du côté droit; *l*, nerf optique gauche pénétrant dans l'orbite avec l'artère ophthalmique. (Delens, *Thèses de Paris*, 1870.)

6. *Parties osseuses voisines.* — Dans le cas d'Hirschfeld, aucune lésion n'a été constatée, tandis que chez les deux malades de Nélaton on trouva des fractures plus ou moins considérables des apophyses clinoïdes. Dans le cas décrit par Delens, deux petites esquilles avaient été détachées, et celle du côté gauche, d'une largeur de 6 à 7 millimètres, présentait une extrémité pointue qui a probablement blessé la carotide.

Étiologie. — 1. *Traumatisme.* — La rupture de la carotide interne peut être le résultat de la blessure directe produite par un corps vulnérant qui, après avoir franchi toute l'orbite, perfore le sinus et l'artère. La première observation de Nélaton nous en fournit un exemple : le bout de parapluie, après avoir pénétré dans l'orbite gauche et ouvert le sinus sphénoïdal droit, puis le sinus caverneux de même côté, y blessa la carotide interne. Mais la blessure de l'artère est le plus souvent produite par des esquilles des os de la base du crâne détachées, comme le démontre le fait de Delens.

2. *Rupture spontanée.* — Il n'est point douteux aujourd'hui que la carotide interne peut se rompre d'une manière spontanée; les faits rapportés par Holmes et par Broca peuvent servir de meilleur exemple. Parmi les causes prédisposantes, il faut citer les altérations athéromateuses des parois artérielles, l'âge avancé des malades et l'état de grossesse. Quant aux causes occasionnelles de la rupture spontanée, il est difficile d'indiquer d'une manière précise une cause quelconque. Le plus souvent les malades ressentent spontanément, dans la nuit, un craquement dans la tête avec bruit qui est comparé à la détonation d'une arme à feu, comme cela est arrivé chez la malade dont je rapporte plus loin l'observation.

Traitement. — 1. *Compression permanente de la carotide primitive.* — Elle est pratiquée, soit au moyen d'un appareil spécial construit par Charrière pour un malade du professeur Nélaton, soit à l'aide du tourniquet de Weiss, soit par la compression digitale.

Par ce dernier procédé, Scaramazia et Gioppi ont obtenu des succès complets. Dans le premier cas, la compression a été intermittente pendant vingt à trente minutes en cinq ou six fois pendant cinq jours. Interrompue pendant deux jours à cause des frissons, elle fut continuée pendant onze jours plusieurs fois par jour, deux ou trois minutes. Chaque fois la compression a duré en tout sept heures et vingt minutes.

2. *Compression interrompue.* — Dans mon observation, dont je rapporte ci-après les détails, la compression n'a été faite qu'une demi-heure ou une heure tous les jours ou tous les deux jours, et au bout de quatre mois et demi les bruits ont cessé et la malade est aujourd'hui complétement guérie (1).

(1) Observation. — Une femme, âgé de quarante-deux ans, vint nous consulter le 1er février 1871, pour une exophthalmie considérable accompagnée d'une paralysie de la paupière supérieure et de tous les muscles externes de l'œil, d'un chémosis considérable formant un bourrelet entre les paupières. L'auscultation faisait découvrir un bruit de souffle très-marqué dans toute la tête, en avant comme en arrière, et que la malade entendait elle-même sans discontinuer la nuit comme le jour. C'était pour moi un anévrysme artérioso-veineux. Mon diagnostic a été confirmé par Gosselin, Delens, L. Labbé et Gueneau de Mussy. La malade souffrait beaucoup de la tête la nuit : je lui prescrivis le traitement interne à l'iodure de potassium, et je la soumis en outre au traitement qui consistait en une compression méthodique de l'œil avec un bandage compressif et une compression digitale de la carotide d'une demi-

Si ce dernier traitement ne réussit pas, il aura toujours l'avantage de préparer e succès de la ligature en déterminant la dilatation des anastomoses.

3. *Ligature de la carotide.* — Les statistiques paraissent être, d'après les auteurs, assez favorables pour le traitement des tumeurs pulsatiles de l'orbite par cette méthode. C'est ainsi que sur 33 cas recueillis par Delens, il y a 22 succès complets et 5 cas partiels.

On pratique généralement la ligature de la carotide primitive. Demarquay pense que la ligature de la carotide interne serait suffisante. Mais, pour plus de sûreté, Legouest, après avoir lié la carotide primitive, posa une seconde ligature sur la carotide externe au-dessus de la thyroïdienne supérieure.

4. Pour calmer les douleurs de tête et de l'œil, on doit avoir recours à l'usage interne de l'iodure de potassium et à la compression méthodique et prolongée du globe de l'œil. Ces moyens m'ont en effet réussi dans le cas d'anévrysme cité plus haut; les douleurs cessèrent, et l'exophthalmie, sous l'influence de ce traitement, avait complétement disparu.

§ II. — Anévrysme diffus de l'orbite.

L'existence d'un anévrysme vrai de l'artère ophthalmique n'est pas encore bien démontrée, mais à la suite d'un traumatisme il peut se déclarer un autre genre de tumeur vasculaire désignée par les anciens auteurs sous le nom d'*anévrysme faux*, et que nous appelons, à l'exemple de Broca, *anévrysme diffus*. Tantôt il est primitif, tantôt consécutif, comme dit Demarquay. Ce dernier n'est que le résultat de la rupture d'un anévrysme vrai de l'artère ophthalmique.

L'anévrysme diffus primitif se déclare habituellement à la suite d'une blessure produite par un corps vulnérant qui aura pénétré dans l'orbite. L'accident est suivi d'un épanchement du sang dans le tissu cellulaire de l'orbite, et d'une exophthalmie. Il se forme ensuite, autour du sang épanché, une sorte de membrane adhérant au vaisseau déchiré, et qui constitue la poche anévrysmale.

Le développement de cet anévrysme ne se fait pas immédiatement, il n'apparaît que quelques semaines ou quelques mois après l'accident. Velpeau a rapporté un fait de tumeur anévrysmale de l'orbite qui n'était devenue apparente qu'au bout de quelques semaines. Le cas rapporté par Szokalski (1) doit être considéré aussi comme un anévrysme diffus.

§ III. — Tumeurs érectiles ou cirsoïdes de l'orbite.

Cette forme de tumeur débute, selon Desmarres, par une simple tache ou nævus de la paupière d'une couleur rouge-carmin, offrant une très-légère élé-

heure à une heure tous les jours. Les docteurs Accolas, Breton et Du Cazal, aide-majors, Presbiano, Diamantopoulos, Thenot et plusieurs autres médecins ont bien voulu prêter ici leur concours obligeant. Grâce à ce traitement, l'exophthalmie disparut complétement, le bruit de souffle devint plus faible, et au bout de quatre mois et demi il a complétement cessé. Depuis deux ans la guérison se maintient.

(1) Szokalski, *De l'anévrysme traumatique* (*Annales d'oculist.*, t. LIV, p. 116).

vation au-dessus des téguments voisins et qui reste stationnaire jusqu'à l'âge adulte. Puis, sous l'influence d'une cause mécanique quelconque pendant les efforts, les cris, les accès de toux, ou bien même sans cause connue, elle augmente de volume, se propage dans la profondeur de l'orbite et peut alors simuler un anévrysme. On la voit ordinairement diminuer sous une pression plus ou moins forte. Nélaton avait remarqué que chez les femmes elles présentaient plus de tension à l'époque des règles et que cette période était souvent marquée par des progrès rapides.

Ces tumeurs, lorsqu'elles sont constituées par des artères à l'état cirsoïde, portent le nom d'anévrysmes cirsoïdes dont une description remarquable a été faite par Gosselin (1). On voit, selon cet auteur, se produire des dilatations des troncs artériels afférents à ces tumeurs.

L'auscultation révèle un bruit de souffle dont le caractère varie suivant les cas et le moment où elle est pratiquée; tantôt il est intermittent, tantôt continu et saccadé avec redoublement.

Selon Broca (2), les tumeurs érectiles de l'orbite naissent le plus souvent au-dessous de l'aponévrose orbitaire, dans le tissu cellulo-adipeux qui entoure le globe de l'œil. En se développant, elles refoulent le globe de l'œil et passent au-dessus ou plus rarement au-dessous de lui. Ces tumeurs sont le plus souvent, d'après Broca, artérielles et donnent lieu à un battement très-appréciable; elles peuvent acquérir un volume considérable, dilater et amincir les parois de l'orbite, et mettre la cavité orbitaire en communication avec le sinus maxillaire, les fosses nasales, la fosse zygomatique et même avec la cavité du crâne.

Traitement. — Les injections coagulantes ont été essayées dans ces cas avec plus ou moins de succès. C'est ainsi que le docteur Brainard a guéri une tumeur érectile de l'orbite à l'aide d'injections avec la solution de lactate de fer, là où la ligature de la carotide avait échoué.

D'autres auteurs ont réussi à guérir ces tumeurs par les injections avec le perchlorure de fer. Bourguet a obtenu un succès complet en faisant deux injections, l'une avec 6 gouttes d'une solution de perchlorure de fer à 28 degrés, l'autre avec 18 gouttes de la même solution, pendant que l'on comprimait les carotides.

Si ces moyens ne réussissent pas, on doit avoir recours à la ligature de la carotide. Le professeur Nélaton déclare que les tumeurs érectiles de l'orbite donnent une proportion de guérisons plus favorables par la ligature de la carotide que toutes celles qui sont situées dans d'autres régions.

Bibliographie. — Nélaton, *Éléments de pathologie chirurgicale.* Paris, 1844, t. I, p. 541; *Varice anévrysmale entre la carotide et le sinus caverneux, suite de blessures. Mort par hémorrhagie* (*Americ. Journ. of Medical Science*, 1864, July, p. 46). — Brainard, *Tumeur érectile de l'orbite guérie à l'aide d'injections avec la solution de lactate de fer* (*The Lancet*, August 20, 1853).—Henry, *Considérations sur l'anévrysme artérioso-veineux*, thèse de Paris, 1856. — Gioppi, *Ann. d'oculist.*, 1858, t. XL, p. 215. — Hirschfeld, *Gaz. des hôpit.*, 1859, p. 6. — Demarquay, *Traité des tumeurs de l'orbite.* Paris, 1860. — Nunneley, *Medico-chirurgical Transactions*, t. XLII, p. 165; et t. XLVIII, p. 15. — Bow-

(1) Gosselin, *Archives générales de médecine*, décembre 1867.
(2) Broca, *Traité des tumeurs.* Paris, 1869, t. II, p. 220.

man, *Medical Times and Gaz.*, août 1860 et 1861, t. II, p. 86. — Szokalski, *Ann. d'ocul.*, 1865, t. LIV, p. 116. — Labarthe, thèse de Paris, 1867. — Le Fort, *Ligature de la carotide pour les tumeurs vasculaires de l'orbite* (*Gaz. hebdomad.*, 1868, p. 551). — Delens, *De la communication de la carotide interne et du sinus caverneux*, thèse de Paris, 1870. — Galezowski, *Gazette des hôpitaux*, 1871. — Hippel, *Retrobulbäres aneurysma* (*Archiv f. Ophth.*, Bd. XX, Abth. I, p. 173).

ARTICLE III

TUMEURS SOLIDES DE L'ORBITE.

Dans l'intérieur de l'orbite, on rencontre un certain nombre de tumeurs solides qui se développent aux dépens des tissus contenus dans cette cavité, ou qui naissent dans ses parois et les régions voisines. Parmi ces tumeurs, il faut signaler : des lipomes, des fibromes, des periostoses et exostomes et les différentes variétés des carcinomes.

§ I. — Lipomes de l'orbite.

Malgré une grande quantité de tissu adipeux contenu dans la cavité orbitaire, les lipomes ne se rencontrent que d'une manière tout à fait exceptionnelle; et, pour ma part, je ne les ai jamais rencontrés. Mais les faits authentiques, à ce sujet, ne manquent point; nous pouvons citer, entre autres, ceux de Dupuytren, de Carron du Villards et de Bowman. Ces tumeurs se développent lentement et sont mollasses, simulant la fluctuation, ce qui les fait prendre pour des kystes, comme cela est arrivé à Dupuytren. Un cas rapporté par Hames prouve qu'elles peuvent être congénitales et se développer lentement avec l'âge. Ce sont, comme dit Virchow, des lipomes capsulaires où la graisse intra-orbitaire paraît être le siége d'une hyperplasie, soit partielle, soit générale.

§ II. — Périostoses, hyperostoses et exostoses de l'orbite.

A. **Périostose.** — Le périoste subit souvent une sorte d'inflammation chronique qui est suivie d'une hypertrophie et d'un gonflement partiel de cette membrane, connu sous le nom de périostose.

Du côté des os orbitaires, on rencontre plus particulièrement des périostoses syphilitiques. Ricord distingue deux variétés dans cette région : inflammatoire et gommeuse. La première n'existe qu'exceptionnellement.

Les périostoses gommeuses syphilitiques ne sont pas non plus fréquentes. D'après Ricord et Virchow, ce ne sont que des gommes syphilitiques du périoste. En se développant, elles donnent lieu au trouble de la vue et à l'exophthalmos.

Il n'est pas difficile de diagnostiquer cette tumeur pendant la vie, la *mobilité de l'œil* conservée presque pendant toute la durée de la maladie, l'existence des douleurs ostéocopes nocturnes caractéristiques, permettront de résoudre le problème. L'examen ophthalmoscopique pourra être quelquefois d'une certaine utilité.

Du côté du nerf optique on trouvera en effet des altérations : la papille, le plus souvent, s'atrophie, quelquefois elle présente des infiltrations séreuses près de ses bords. Un fait de ce genre se présenta il y a quelques années à mon observation ; les souffrances de la malade étaient tellement fortes qu'un oculiste lui proposa de faire une énucléation de l'œil avec la tumeur. Je l'avais soumise, au contraire, au traitement antisyphilitique, et j'ai pu, au bout de quelques mois, amener une résorption complète de la tumeur (1).

Quelquefois on trouvera la confirmation du diagnostic dans l'existence simultanée des tumeurs gommeuses siégeant, soit aux membres, soit ailleurs, comme le prouve une observation de Cullerier rapportée par Demarquay.

B. **Hyperostose.** — Lorsque l'inflammation lente et progressive se prolonge pendant un certain temps, et quand une faible irritation persiste dans l'os, il peut alors naître un produit présentant tous les caractères d'hyperplasie ; cette forme d'altération porte le nom d'*hyperostose*. L'os, dans ce cas, peut devenir sclérosé, dense, pesant, et, au bout de quelque temps, il se produit quelquefois des cavités médullaires. Cette altération existe simultanément avec la périostite, et le plus souvent elle est de nature syphilitique. Mais il n'est pas douteux que certaines causes occasionnelles locales jouent un rôle important dans leurs évolutions. John Hunter a démontré l'influence rhumatismale dans l'évolution de périostite syphilitique.

Les os de l'orbite peuvent subir des altérations analogues. A mesure que le gonflement augmente, la cavité de l'orbite se rétrécit, et les parties qui y sont contenues sont refoulées en avant. C'est ainsi que le globe de l'œil fait saillie et constitue un exophthalmos plus ou moins considérable. Les muscles, dans ce cas, ne subissent point d'altération, et il n'y a pas de diplopie.

La vue peut cependant se troubler d'une manière plus ou moins notable selon le degré de développement du mal, et surtout si l'hyperostose se déclare du côté du trou optique. On voit alors le nerf optique s'enflammer, et la papille apparaître infiltrée et entourée d'exsudations séreuses. Nous avons eu l'occasion d'observer, avec le docteur Demarquay, en 1866, une malade âgée de vingt-trois à vingt-cinq ans, et qui est venue le consulter dans la Maison municipale de santé, pour une exophthalmie monoculaire accompagnée d'hyperostoses multiples situées au front, à la tempe et à l'occiput. L'examen de l'œil a permis de constater une névro-rétinite monoculaire.

C. **Exostose.** — Ces tumeurs sont circonscrites, et se développent le plus souvent dans la partie supérieure et interne, ou du côté de l'os ethmoïde.

On distingue trois variétés d'exostoses : l'*exostose cellulaire*, l'*exostose laminée* et l'*exostose éburnée*. C'est cette dernière variété surtout qui se rencontre du côté des os de l'orbite.

L'exostose *éburnée* est très-dense et présente une grande pesanteur spécifique. La partie dense de l'exostose peut quelquefois n'occuper qu'une certaine épaisseur, au-dessous de laquelle on voit se succéder des nouvelles couches plus poreuses. La production osseuse peut avoir ainsi une structure de couches superposées qui entou-

(1) Galezowski, *Étude sur les amblyopies et les amauroses syphilitiques* (*Archives génér. de méd.*, janvier 1871, p. 169).

rent concentriquement le noyau central, comme on peut en juger par la figure 448 que nous empruntons à Rindfleisch (1).

Par leur structure, ces exostoses ressemblent quelquefois à la substance dentaire. Souvent elles forment des saillies en forme de boutons, et qui sont appelés par Virchow *geknöpfte Exostose.*

Des nouvelles recherches établies par Dolbeau (2) tendent à démontrer que ces productions ont pour origine première une ossification du périoste muqueux du sinus, et qu'elles n'émanent jamais du squelette lui-même, dont elles restent indépendantes à toutes les phases de leur développement. Telle est aussi l'opinion de

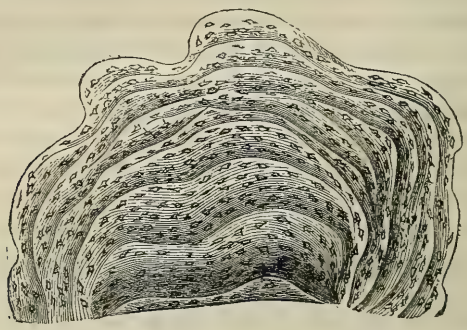

Fig. 448. — Exostose éburnée (Rindfleisch).

Richet (3), qui a eu l'occasion de la vérifier sur plusieurs de ses malades. Les exostoses de l'orbite ont souvent leur point de départ dans les sinus frontaux ou ethmoïdaux.

Les symptômes de la maladie sont presque les mêmes que ceux de diverses autres tumeurs; il y a aussi de l'oxophthalmos, l'œil est rejeté du côté opposé à la tumeur, ses mouvements sont intacts, mais la propulsion du globe, soit en dehors, soit en dedans, fait que le malade voit double. Si l'exostose se trouve implantée à la partie antérieure de l'orbite, ce qui du reste se rencontre le plus fréquemment, le nerf optique ainsi que la vue se conservent dans leur intégrité. Mais si l'exostose occupe la région postérieure de la cavité, elle peut entraîner la névrite optique et l'atrophie complète de la papille.

Les exostoses sont souvent de nature syphilitique, mais il n'est pas moins fréquent de les voir se développer à la suite des blessures, et quelquefois sans cause connue. Le professeur Richet les a observées plus fréquemment chez les individus jeunes.

Traitement. — Les exostoses orbitaires arrivées à un certain degré de développement ne peuvent être guéries autrement que par une opération, même dans le cas d'une cause syphilitique bien démontrée.

(1) Rindfleisch, *Éléments d'histologie pathologique*, trad. par Fréd. Gross. Paris, 1872.

(2) Dolbeau, *Mémoires sur les exostoses du sinus frontal* (*Bulletin de l'Acad. de méd.* Paris, 1871, t. XXXVI, p. 577).

(3) Richet, *Sur les exostoses de la face* (*Gaz. des hôpit.*, 1871, n° 65 et suivants; et *Bull. de l'Acad. de méd.*, 1871, t. XXXVI, p. 577).

Selon Dolbeau, ces productions n'ont pour origine qu'une ossification du périoste ; c'est pourquoi il démontre très-justement qu'une fois la cavité qui recèle l'exostose largement ouverte, il ne s'agit plus que de la saisir avec une pince pour l'extraire.

On incise la peau de la paupière et tous les tissus qui recouvrent la tumeur. Une fois mise à nu on cherche à la séparer du périoste avec un fort scalpel, puis on la détache avec des tenailles. Mais si elle tient à l'os sous-jacent par une large base, on est souvent obligé d'avoir recours à la gouge et au maillet, comme je l'ai vu pratiquer avec succès par le professeur Richet. Walton, Bowman el Maisonneuve ont réussi à extirper des exostoses orbitaires très-volumineuses.

§ III. — Tumeurs fibro-plastiques de l'orbite ou sarcomes.

Les tumeurs fibro-plastiques de l'orbite ne sont pas très-fréquentes et proviennent, soit du périoste, soit des parois osseuses de cette même cavité.

Nélaton rapporta plusieurs faits de ce genre ; et, dans un de ces cas, la tumeur se prolongeait jusque dans la cavité crânienne. Guersant et Mackenzie ont publié des faits analogues. Pour ce dernier auteur, les tumeurs de ce genre doivent être appelées *chloromes*, à cause de leur coloration verdâtre. Leur structure ressemble à celle du cancer de la choroïde (1).

Le *diagnostic* de ces tumeurs est difficile à établir avant leur énucléation ; peut-être leur dureté plus ou moins grande, leur développement lent et l'absence des douleurs fortes doivent faire pencher le diagnostic en leur faveur.

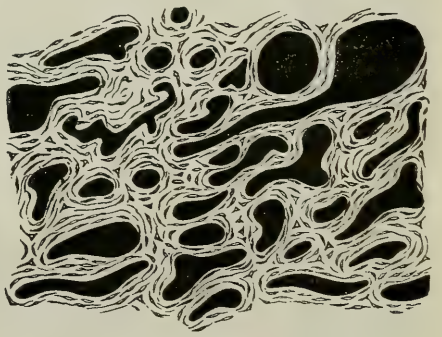

Fig. 449. — Fibroïde caverneux de l'orbite, d'après Rindfleisch.

Certains sarcomes de l'orbite peuvent être considérés, d'après Virchow (2), comme procédant du tissu graisseux de la cavité orbitaire. Ce sont des tumeurs lobées qui naissent derrière le globe de l'œil, le poussent en avant, et finissent par l'atrophier, sans qu'aucune partie intégrale de l'œil ait participé à leur formation. Tous les cas qu'avait rencontrés Virchow étaient des gliosarcomes et des myxosarcomes, à petites cellules. Dans certaines circonstances, ces tumeurs prennent un caractère tout spécial, et se remplissent de nombreuses cavités : Rindfleisch les appelle du nom de fibroïdes caverneux (fig. 449).

§ IV. — Tumeurs caverneuses de l'orbite.

On rencontre dans l'orbite des tumeurs très-volumineuses, attachées à une de

(1) Voyez *Cancer de la choroïde*.
(2) Virchow, *Pathologie des tumeurs*. Paris, 1869, t. II, p. 265.

ces parois, et qui sont constituées par des cavités plus ou moins nombreuses remplies de sang. Ces tumeurs portent, d'après Rindfleish, le nom de *tumeurs caverneuses.*

Ces tumeurs ressemblent aux corps caverneux de la verge, elles possèdent le même réseau de faisceaux connectifs brillants, dont les mailles retiennent le sang comme une éponge, et possèdent même la propriété d'élasticité pour retenir le sang.

Selon Rindfleisch, tout tissu contenant des vaisseaux sanguins est susceptible de se transformer en tissu érectile. Le processus histologique qui préside à la métamorphose caverneuse est sans aucun doute néoplasique et il n'hésite pas à le ranger dans la classe des *tumeurs histioïdes*, ressemblant tout à fait à un *fibrome.*

Fig. 450. — Tumeur caverneuse de l'orbite d'après la préparation de Remy (*).

La figure 449 représente une tumeur caverneuse à l'état de développement parfait 1/300, prise sur une tumeur caverneuse de l'orbite.

La métamorphose caverneuse provient de ce que le tissu embryonaire d'un organe se transforme le long des parois vasculaires en cellules fusiformes et en tissu fibreux; il en résulte une rétraction dans une direction et élargissement dans l'autre. En un mot, les tumeurs caverneuse sont le résultat d'une dégénérescence fibroïde du système capillaire sanguin. Elles se développent de préférence dans les couches graisseuses, et c'est dans la graisse probablement de l'orbite que prend naissance la tumeur en question.

Nous avons eu l'occasion d'extirper, le 3 mars 1874, une tumeur analogue de la cavité orbitaire droite d'un enfant âgé de quinze mois, qui était atteint dès sa naissance d'une exophthalmie due à cette tumeur et qui augmentait constamment. La tumeur avait un volume d'une petite noix. A l'examen microscopique fait par mon excellent ami et aide Remy, ainsi que par le docteur Parcker, on a pu constater l'existence d'une tumeur caverneuse la plus caractéristique. La figure 450, faite d'après la préparation de M. Remy, montre une disposition très-nettement caverneuse. On y distingue des nombreuses cavités dans du tissu fibreux. Quelques-unes d'entre elles, B B, sont remplies des globules du sang, d'autres comme *c c* sont vides. Toutes ces cavités sont probablement des vaisseaux capillaires béants et dilatés.

(*) B, B, cavités remplies des globules du sang; *c*, *c*, cavités vides.

Cette affection ne paraît pas être de nature très-grave; du moins elle n'est pas susceptible de récidive rapide. Ma petite malade que j'ai opérée se trouve très-bien, son exophthalmie a diminué, et il n'y a pas, au moins quant à présent, de récidive.

§ V. — Tumeurs hétéradéniques de l'orbite.

Le tissu hétéradénique se rapproche, sous beaucoup de rapports, de la structure des glandes, et il a été rencontré par Ch. Robin dans des régions dépourvues de glandes. Cet éminent micrographe a trouvé des tumeurs hétéradéniques dans les sinus maxillaire et ethmoïdal, dans la parotide, dans le muscle masséter et la cavité orbitaire.

Une femme âgée de cinquante ans entra à l'hôpital de la Clinique, dans le service de Nélaton, le 29 novembre 1854, pour une tumeur de l'orbite. Elle était atteinte d'une ophthalmie interne trois ans auparavant, à la suite de la pénétration d'un épi de blé; l'œil fut vidé. Depuis, l'orbite se remplit d'une tumeur, et l'œil atrophié est chassé de l'orbite. Nélaton opère en enlevant l'œil avec la tumeur et le périoste. Une hémorrhagie fut arrêtée avec de la charpie et du perchlorure, mais aussitôt après il s'en est suivi un état de stupeur et la mort. A l'autopsie, on constate que la tumeur se prolonge dans la cavité crânienne, à travers la fente sphénoïdale et le trou optique jusqu'au rocher, et comprime le ganglion de Gasser; elle entourait le nerf optique et sa gaîne jusqu'au chiasma, et adhérait au périoste de l'orbite et à la dure-mère.

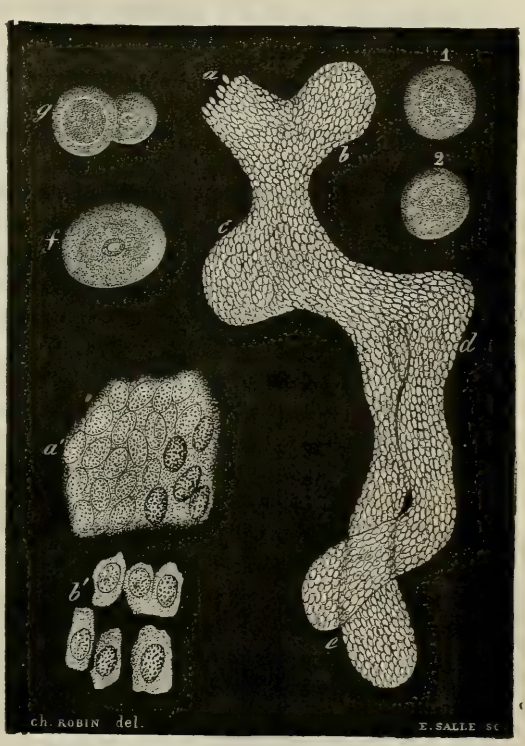

Fig. 451. — Éléments d'une tumeur hétéradénique de l'orbite (*).

Structure de la tumeur. — A un faible grossissement, la tumeur se compose, d'après Ch. Robin, de filaments allongés cylindriques repliés plusieurs fois sur eux-mêmes, présentant

(*) *a, b, c, d, e*, un filament épithélial cylindroïde, se terminant en cul-de-sac; *a'*, *b'*, épithéliums vus à 500 diamètres; 1, 2, corps oviformes inclus dans les culs-de-sac, vus au grossissement de 200 diamètre. (Robin, *Traité du microscope*. Paris, 1871. p. 709.)

un grand nombre de prolongements en forme de doigt de gant, long de 1 à 3 dixièmes de millimètre (fig. 451). Il y a, en outre, des corps piriformes. — Chaque corps présente une enveloppe de 4 à 6 millièmes de millimètre, très-finement granulée. Les vaisseaux qui se distribuent dans le tissu de la tumeur ne pénètrent jamais dans l'intérieur des filaments. Dans l'intérieur de ces derniers, on trouve des épithéliums nucléaires et des corps oviformes. Dans certains filaments, l'épithélium forme une couche plus ou moins épaisse; au centre on trouve un canal rempli d'un liquide incolore. Les corps oviformes sont pour la plupart sphériques, d'autres ovoïdes, de 4 à 6 centièmes de millimètre. Ils sont homogènes, sans parois ni cavité, mais présentant quelquefois des stries s'irradiant du centre vers la périphérie. Quelques-uns offrent des zones concentriques pâles, au nombre de deux ou trois.

§ VI.— Cancer encéphaloïde.

Le cancer encéphaloïde, appelé encore cancer alvéolaire ou carcinome, peut prendre son point de départ dans la cavité orbitaire et se porter en avant, envahir le globe de l'œil tout entier et sortir au dehors sur la face en y englobant les paupières et même une partie du squelette. Il est rare pourtant que cette tumeur débute par le tissu cellulaire de l'orbite ou le périoste, le plus souvent elle naît primitivement, soit dans une des cavités voisines, soit dans un des os de la base du crâne; en se développant, elle détruit les parois osseuses de la cavité orbitaire pour s'étendre ensuite en avant. Ces tumeurs peuvent venir de l'intérieur du crâne, des fosses nasales et de l'ethmoïde, des sinus maxillaires, sphénoïdiens, et des sinus frontaux.

Il est excessivement difficile de diagnostiquer, dès le début, si la tumeur vient du fond de l'orbite ou si elle a pris naissance ailleurs; pourtant si l'on prend en considération que dans le premier cas la tumeur reste habituellement limitée à une seule orbite, tandis que dans le second cas elle amène des symptômes du côté des narines, de la bouche, de la gorge, etc., le doute ne sera pas possible.

C'est ainsi que nous avons pu porter le diagnostic, avec les docteurs Remond et Clerc, sur un pharmacien de Paris, qui accusa d'abord l'exophthalmie gauche, tumeur lacrymale, et des hémorrhagies nasales des plus abondantes se renouvelant fréquemment. Bientôt l'exophthalmie augmenta de plus en plus; elle était due à une tumeur encéphaloïde qui se faisait jour à travers la paupière supérieure. Le siége primitif de la maladie n'était point l'orbite, mais l'os et le sinus sphénoïdal. L'affection ne tarda pas, en effet, à envahir l'autre orbite ainsi que la cavité crânienne, et le malade succomba.

Marche et pronostic. — Il n'est pas douteux que les cancers encéphaloïdes ont une marche excessivement rapide, soit qu'ils aient pour leur point de départ les tissus de l'orbite, soit les cavités voisines: c'est pourquoi il est urgent de procéder à l'opération dès le début si l'opération peut être pratiquée. Les cancers colloïdes sont relativement plus bénins, et ils ne récidivent pas dès qu'ils ont été extirpés en totalité.

Anatomie pathologique et étiologie. — Nous avons bien souvent parlé de

la structure microscopique des cancers, et nous ne voyons pas d'utilité d'y insister. Pourtant il est bon de dire que le cancer de l'orbite se présente le plus souvent sous forme de cancer mélanique ou encéphaloïde. Les autres formes, telles que le cancer colloïde et le cancer squirrheux, sont excessivement rares ici.

Les deux figures 452 et 453, que nous empruntons à V. Cornil (1), montrent les différentes formes de ces éléments.

Lorsque dans l'intérieur de ces cellules, ainsi que dans les alvéoles du stroma, on trouve des molécules pigmentaires, on donne à la tumeur la dénomination de *carcinome mélanotique.*

Le cancer colloïde, appelé *myxome* par Virchow, est caractérisé par la présence, d'une substance transparente, gélatineuse contenue dans une trame filamenteuse. L'élément caractéristique de ce néoplasme est le globule muqueux, qui est transparent, incolore et brillant à la façon des globules graisseux. Ces tumeurs ont une consistance molle et simulent la fluctuation.

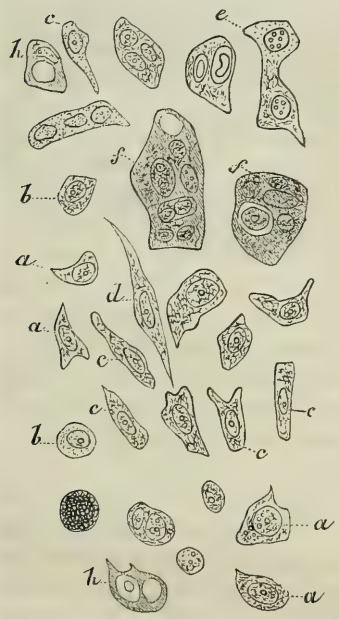

Fig. 452. — Éléments du suc cancéreux (*).

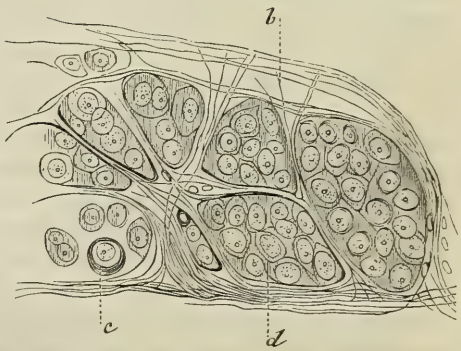

Fig. 453. — Trame et cellules du carcinome (**).

Si les cancers du globe de l'œil sont plus fréquents chez les enfants que chez les adultes, il n'en est pas de même de ceux de l'orbite. Ces derniers, en effet, se rencontrent bien plus souvent chez les personnes adultes. On les a vus quelquefois se développer après les blessures et diverses autres causes accidentelles.

Traitement. — Quand la tumeur cancéreuse est localisée dans l'orbite et qu'aucune autre partie voisine de cette cavité n'est atteinte, on devra procéder à son extirpation sans ou avec le globe de l'œil. Après l'opération, il sera nécessaire

(1) Cornil, *Du cancer et de ses caractères anatomiques* (*Mém. de l'Acad. de méd.* Paris, 1865-66, t. XXVII, p. 318).

(*) *a*, *a*, cellules irrégulières se rapprochant de la forme sphérique; *b*, cellule sphérique; *c*, *c*, cellules se rapprochant de la forme prismatique; *d*, cellule fusiforme; *e*, cellule en sablier: *f*, *f*, grandes cellules mères, présentant des espaces générateurs; *h*, *h*, cellules excavées.

(**) *b*, cloison formée de tissu lamineux; *c*, une cellule vésiculeuse; *d*, cellules.

de faire la cautérisation du fond de l'orbite avec le fer rouge. Lorsqu'elle est très-étendue, il sera préférable de la faire détruire avec la pâte de Canquoin.

Avant de procéder à l'opération, il est pourtant utile de faire subir au malade un traitement antisyphilitique. En supposant, en effet, qu'une production syphilitique simule le cancer, on pourrait chercher à obtenir la guérison par le traitement interne convenable.

BIBLIOGRAPHIE. — LIPOMES DE L'ORBITE. — Dupuytren, *Lancette française*, 1835, p. 446. — Bowman, *London Journ. of medecine*, novembre 1849, n° 11. — Carron du Villards, *Annales d'oculistique*, 1858, t. XL, p. 103.

PÉRIOSTOSES, HYPEROSTOSES, EXOSTOSES. — Demarquay, *Traité des tumeurs de l'orbite*. Paris, 1860, p. 42. — Sichel, *Iconographie ophth.*, texte, p. 725. — Walton, *Operatire Ophthalm. Surgery*. London, 1853, p, 345. — Bowman, *Ophth. Hosp. Rep.*, 1860-61, vol. III, p. 80. — Maisonneuve, *Annales d'oculist.*, 1864, t. LI, p. 134. — Nélaton, *France médicale*, 1859, p. 211. — Robin, *Tumeurs fibroplastiques, hétéradéniques, cancéreuses, etc.*)*Gazette hebdomadaire*. Paris, 1856, t. III); et *Traité du miscrocope*. Paris, 1871, p. 708. — S. Wells, *A treatise of diseases of the eye*. London, 1869, p. 639. — Hodges, *Tumeur cancéreuse de l'orbite* (*Boston Med. and Surg. Journ.*, vol. LXXI, p. 417). — Laurence, *Tumeur melanique de l'orbite* (*Transact. of the Path. Soc. of London ;* et *Ann. d'oculist.*. 1865, p. 175, t. LVI). — De Graefe, *Tumeur de l'orbite et du cerveau* (*Archiv f. Ophthalm.*, Bd. XII, Abth. II, p. 100 ; et *Clinique ophthalmologique*. Paris, 1866, p. 343). — Holmes, *Tumeur caverneuse de l'orbite, etc.* (*Chicago med. Journ.*, vol. XXVIII, 1871, p. 1).

DIX-SEPTIÈME PARTIE

MÉDECINE LÉGALE

Les maladies de l'organe de la vue sont celles qui échappent le plus facilement à l'attention du médecin, surtout lorsqu'elles occupent les membranes internes de l'œil, ou quand les signes anatomiques font complétement défaut. Mais la difficulté du diagnostic devient bien plus grande quand on est appelé à se prononcer non plus sur la maladie réelle, mais sur une maladie supposée, affectant des symptômes plus ou moins caractéristiques de l'amblyopie et de l'amaurose.

Il s'agit alors de l'amaurose ou de l'amblyopie simulée, et les conseils de révision sont constamment appelés à se prononcer sur cette matière délicate. Malgré le savoir et la sagacité des chirurgiens militaires, malgré leur grande expérience en cette matière, ils sont souvent très-embarrassés, ne trouvant pas le moyen par lequel ils puissent confondre le fraudeur et déjouer ses calculs.

Passons maintenant à un autre ordre d'idées, et voyons jusqu'à quel point les questions ophthalmologiques peuvent intéresser la médecine légale.

De tout temps les blessures de l'œil devenaient la cause de procès devant les tribunaux. Dans ces circonstances, les médecins sont appelés à donner leur avis sur l'état de l'œil blessé, et à se prononcer en toute conscience s'il est perdu ou seulement affaibli dans ses fonctions, et jusqu'à quel point ces symptômes amaurotiques peuvent être rattachés à l'accident. Un soldat qui aura perdu la vue par une blessure a droit à une indemnité ou à une pension; un particulier reçoit une blessure par imprudence ou par malveillance d'un autre individu, et il demande des dommages-intérêts. C'est le médecin oculiste qui est appelé à se prononcer en dernier ressort, et il doit s'assurer, par les moyens que lui donne la science, si réellement l'œil blessé est compromis et à quel degré.

L'examen méthodique de toutes ces questions constituera une des parties les plus importantes de ce chapitre. Ma tâche en cette matière sera d'autant plus difficile que ces questions n'ont été jusqu'à présent traitées complétement dans aucun ouvrage de médecine légale. En se basant sur les faits et les observations qui nous sont personnellement connus, et sur les détails recueillis dans quelques ouvrages périodiques, nous avons pu rédiger cette partie intéressante de notre travail. Les conseils bienveillants de M. le professeur Ambr. Tardieu m'ont été utiles pour résoudre quelques questions difficiles et délicates se rapportant à ce sujet. J'ai profité aussi des renseignements qui m'ont été fournis par Le Roy de Méricourt et Walther en ce qui concerne les prescriptions dans le service de l'armée de mer.

CHAPITRE PREMIER

DES MALADIES OCULAIRES QUI EXEMPTENT DU SERVICE MILITAIRE DE TERRE ET DE MER

Les obligations et les fatigues de toute nature qui incombent à un militaire ou à un marin, exigent chez lui certaines conditions d'aptitude qui ne peuvent être remplies que lorsqu'il est dans la plénitude de ses facultés physiques et morales.

Le sens de la vue constitue, sans nul doute, une des principales prérogatives d'une bonne organisation; c'est pourquoi les défauts de conformation du côté de cet organe, les infirmités et les maladies de toute sorte qui l'affectent, doivent être pris en très-sérieuse considération, afin que l'homme incapable de rendre à l'armée et à la marine les services qu'elle réclame ne soit pas reçu dans ces conditions défavorables dans le service militaire et ne devienne une charge pour l'État.

Certains individus cherchent à dissimuler des infirmités devant les conseils de révision, voulant être admis dans le service actif, soit par manque de ressources, soit par une vocation spéciale qu'ils ont pour l'art militaire ou l'art naval.

Il existe aussi un autre genre de fraude, relativement beaucoup plus fréquent, pratiqué par les individus qui cherchent à se soustraire au service militaire, en alléguant quelque infirmité, du côté des yeux ou d'autres organes. Ce sont donc les maladies simulées dont nous aurons à nous occuper tout particulièrement.

§ I. — Service dans l'armée de terre.

Voici en quels termes s'exprime l'*Instruction ministérielle de* 1845 à l'usage des médecins qui sont appelés par la loi à faire partie du conseil de révision :

« Quelle que soit, du reste, la position des individus soumis à son examen, le » médecin, également en garde contre toute espèce d'omission ou de fraude, doit » rechercher : 1° s'il n'existe pas d'infirmité dont le sujet ignorait lui-même » l'existence ou la gravité, qu'il passerait sciemment sous silence, ou enfin qu'il » dissimulerait artificieusement; 2° si l'infirmité alléguée existe réellement ou si » elle est feinte. Dans ce dernier cas, après avoir constaté la simulation on ne devrait pas moins procéder à un examen complet et rigoureux, car l'imposteur » pourrait, à son insu, présenter un véritable motif d'*incapacité*. Si l'infirmité » existe, après en avoir reconnu la réalité, il reste à établir si, par son essence ou » sa gravité, elle rend inhabile au service militaire; et subsidiairement, lorsqu'il » y a inaptitude, si l'infirmité n'a pas été provoquée à dessein. »

Tels sont les préceptes généraux qui doivent guider le médecin dans sa mission d'expert, comme membre du conseil de révision ; il devra se prononcer, en toute conscience, pour l'exemption des sujets non encore incorporés dans l'armée, et la réforme de ceux qui font déjà partie de ses cadres. Nous devons donc déterminer quelles sont les altérations oculaires qui peuvent et doivent servir de sujet d'exemption et de réforme.

En 1862, une nouvelle instruction méthodique est venue compléter les lacunes qui existaient dans les anciennes; mais avec les progrès accomplis dans la science et les nouvelles lois sur le service militaire, il fallait introduire de nouveaux changements et compléter le règlement. C'est en date du 3 août 1873 que parut une nouvelle instruction, dans laquelle il est utile de relever les deux nomenclatures suivantes en ce qui concerne la vue :

TABLEAU N° 1.

Nomenclature des maladies et infirmités qui rendent impropre au service actif ou armé.

40° La prosopalgie faciale (tic douloureux) et la paralysie de la 7e paire.
42° Le strabisme fonctionnel (compliqué d'amblyopie), le strabisme organique.
43° L'exophthalmie traumatique, pathologique.
44° La buphthalmie.
45° La kératite vasculaire ou panniforme, la kératite disséminée, rebelle, les opacités de la cornée occasionnant une diminution de l'acuité de la vision ou supression à un quart; la cornée conique, la cornée globuleuse ou staphylôme pellucide, le staphylôme opaque.
46° Les exsudats du champ pupillaire occasionnant une diminution de l'acuité visuelle égale à un quart.
47° Les opacités du cristallin.
48° Le myosis entretenu par les synéchies postérieures et compliqué par des opacités pupillaires, le synchisis simple ou étincelant, le glaucome.
49° Les choroïdites rebelles, occasionnant une diminution de l'acuité visuelle d'un quart, le décollement de la rétine, les rétinites, les névro-rétinites, les névrites.
50° La myopie notable et constatée égale à un quart (1), l'hypermétropie d'un sixième et au-dessus, l'hypermétropie compliquée de strabisme convergent permanent, l'hypermétropie compliquée d'amblyopie de l'œil droit, l'amblyopie à un quart.
51° Les affections de l'orbite (carie, nécrose, exostose, ostéo-sarcome) et les tumeurs du trou orbitaire.
52° Les blépharites ciliaires anciennes et rebelles, l'ectropion, l'entropion, le trichiasis, le blépharopton, l'ankyloblépharon et le symblépharon très-prononcé, l'épicanthus, quand il existe à un certain degré de développement, l'encanthus fongueux et malin, les granulations de la conjonctive, le xérosis, le ptérygion, l'épithélioma de la conjonctive et des paupières.
53° La dacryocystite chronique (fistule lacrymale).
54° Les diverses paralysies des nerfs de l'œil et de ses annexes (la blépharoplégie, etc.), le nystagmus.

TABLEAU N° 2.

Nomenclature des maladies, infirmités et difformités qui sont incompatibles avec le service actif ou armé, et qui ne rendent pas impropre au service auxiliaire.

5° Le strabisme léger de l'œil droit ou plus prononcé de l'œil gauche sans diminution notable de la vision.
6° La myopie qui n'atteint pas le degré qui motive l'exemption, mais assez prononcée pour nécessiter le port des lunettes dans le service (celle de 1/5 à 1/4).
7° La blépharite simple, quoique ancienne.
8° L'épiphora.

Examinons successivement les points les plus importants de ces deux tableaux, et voyons dans quelles limites les médecins militaires devront s'y conformer pour répondre à l'esprit de ces prescriptions.

(1) Le myope devra pouvoir lire à une distance très-rapprochée du nez, sans verres, ou à une distance de 35 centimètres avec les verres biconcaves n° 6 ou 7, et distinguer nettement les objets éloignés ou lire à une distance minimum de 5 mètres de gros caractères d'imprimerie (le n° 20 de l'échelle typographique) avec des verres biconcaves n° 4.

A. **Affections externes des yeux.** — 1. Les inflammations aiguës et récentes des yeux ne sauraient s'opposer en général à l'admission des jeunes soldats. Des conjonctivites simples ou catarrhales, des blépharites ciliaires, des orgeolets, des tumeurs et fistules lacrymales ne peuvent pas les rendre impropres au service actif ou armé.

La dacryocystite chronique et la fistule lacrymale entraînent l'exemption, tandis que le premier degré de l'affection ou *épiphora* renvoie le soldat au service auxiliaire. Rien n'est plus vague que cette définition, et il serait vraiment injuste d'éloigner du service militaire un individu chez lequel en pressant sur le sac lacrymal on ferait sortir un peu de pus. Évidemment, l'instruction n'avait en vue que des tumeurs rebelles à tout traitement, avec carie des os, distention et ulcération de la peau, et encore faudrait-il accepter ces individus dans les services auxiliaires, c'est ce que le médecin lui-même devra apprécier.

Certaines conjonctivites ou blépharites chroniques dépendent parfois des professions exercées par les sujets, et guériront sans nul doute avec le changement d'état. C'est ainsi qu'on doit admettre les forgerons, les graveurs et les employés des bureaux, qui ont les yeux rouges, mais qui ne sont nullement affectés de maladies organiques. La suspension de leur travail qui exigeait l'application des yeux fera cesser la rougeur.

2. Il n'en est pas de même des conjonctivites granuleuses, lorsque l'existence des granulations vraies et contagieuses aura été constatée. Cette maladie devra toujours être une condition absolue d'exemption et de réforme par suite des dangers que ceux qui en sont affectés pourraient faire courir à tous les autres de leurs camarades, la maladie pouvant facilement se transmettre au moyen des linges, de l'eau, dont on se sert pour se laver ou pour s'essuyer la figure, etc.

5. Certaines altérations des paupières et de ses bords libres peuvent autoriser l'exemption; ce sont notamment le symblépharon et l'ankyloblépharon ; la chute de la paupière supérieure lorsqu'elle est liée à la paralysie d'autres branches de la troisième paire, ou lorsqu'elle est due au blépharospasme.

4. Les affections de la cornée doivent être prises toujours en sérieuse considération dans les conseils de révision. Il me semble pourtant qu'en ce qui concerne les abcès et ulcères de la cornée et les taies, elles ne doivent servir à l'exemption que lorsqu'elles sont centrales et quand elles occupent l'œil droit. Si elles sont récentes et périphériques, elles peuvent guérir sans laisser de troubles dans la vue.

5. L'état de la pupille exige un examen attentif : sa dilatation permanente, si elle n'est pas artificielle, peut dépendre d'une affection cérébrale qui nécessite une exemption. Les adhérences de l'iris avec la capsule cristallinienne, appelées synéchies postérieures, ne doivent pas exempter tant que l'œil n'est pas atteint d'une irido-choroïdite. Les choroïdites simples, rhumatismales ou syphilitiques, sont excessivement graves et guérissent difficilement, c'est pourquoi elles autorisent une exemption, qu'elles aient la forme de glaucome, d'hydrophthalmie ou d'irido-choroïdite plastique.

6. Les cataractes, quelles que soient leurs formes et leurs variétés, qu'elles soient commençantes ou complètes, entraînent l'incapacité de servir dans l'armée et sont toujours des cas d'exemption ou de réforme.

B. Affections internes de l'œil. — 7. La myopie constitue un état de la vue dans lequel les objets ne peuvent être distingués qu'à une certaine distance, et où la vision au loin ne peut se faire qu'à l'aide de verres concaves. Cette infirmité est le plus souvent mise en avant devant les conseils de révision comme cause d'exemption. Selon Boisseau (1), la myopie est actuellement prétextée par les conscrits pour obtenir l'exemption du service militaire environ dans la proportion de un sur quinze ou vingt. D'après la dernière instruction du Conseil de santé (3 août 1873), un individu ne peut être exempté du service militaire que lorsqu'il pourra lire à 35 centimètres de distance du nez avec des verres biconcaves du n° 4 et 5, et distinguer nettement les objets éloignés avec le n° 6 ou le n° 7. Nous verrons dans l'article suivant comment il faut procéder pour reconnaître le degré réel de myopie et déjouer les tentatives de fraude de la part des individus atteints d'une myopie faible, et qui par des efforts d'accommodation parviennent à lire avec les n°s 4 et 5. Disons pourtant que l'examen ophthalmoscopique permet de reconnaître l'existence de staphylôme postérieur qui est le signe caractéristique de la myopie.

Notons ici que le tableau n° 2 place dans le service auxiliaire les hommes affectés d'une myopie n'atteignant pas le degré motivant l'exemption, mais assez prononcée pour nécessiter le port des lunettes dans le service (1/5 à 1/4).

La myopie, dit M. Morache, est une des maladies de la vision qui intéresse au plus haut point la médecine militaire en raison de sa fréquence. De 1831 à 1849 la proportion des jeunes gens exemptés pour cette infirmité a varié, suivant le départements, entre 51 et 1181 pour 100,000 examinés (2).

Boudin et Lagneau (3) pensent avec raison que cette fréquence de myopie dépend en grande partie des races, et non de travail minutieux et de lecture. Dans les départements du Doubs et du Jura, où la population tout entière se livre à l'horlogerie, on trouve dans le premier 154 et dans le second 307, exemptés pour myopie sur 100 000. Sauf quelques exceptions, la myopie paraît beaucoup plus fréquente dans la partie de la France située au sud de la Durance, du Tarn et de la Garonne, région primitivement occupée par les Ligures et les Aquitains. On constate facilement ces particularités en se rapportant à la carte de France, que nous empruntons à M. Morache (fig. 454) et où l'on a classé les départements suivant l'ordre décroissant des exemptions prononcées de 1831 à 1849 ; les départements blancs présentent de 51 à 251 exemptions sur 100 000 examinés, les départements gris de 251 à 1181.

8. *Hypermétropie.* — Nous avons vu plus haut que l'hypermétropie est un état opposé à la myopie. Lorsque ce défaut de réfraction se présente à un degré très-prononcé de développement, il occasionne un trouble considérable de la vue aussi bien pour les objets rapprochés qu'éloignés, et il ne peut être corrigé qu'à l'aide de lunettes convexes très-fortes, telles que les n°s 6, 8, 10, 15, etc. Souvent même ce trouble de réfraction se complique d'un astigmatisme ou d'un défaut de développement de la rétine, et rend encore la vue plus trouble.

(1) Boisseau, *Des maladies simulées*. Paris, 1870, p. 271.
(2) Morache, *Traité d'hygiène militaire*. Paris, 1874, p. 188.
(3) Lagneau, *Remarques ethnologiques sur la répartition de certaines infirmités en France* (*Mém. de l'Acad. de méd.*, t. XXIX, p. 302, 1869-1870).

L'hypermétropie a été comprise dans la dernière instruction du Conseil de santé ; en effet, si l'on veut comparer le trouble de la vue dans la myopie et l'hypermétropie, on se convaincra très-facilement que cette dernière peut tout autant rendre les individus impropres au service militaire que la première. Elle doit par conséquent autoriser l'exemption, surtout si elle est compliquée d'amblyopie, comme le remarque très-justement le docteur Daguenet (1).

On reconnaît l'hypermétropie en faisant regarder les malades au loin à l'aide de

FIG. 454. — Distribution géographique de la myopie en France, et indication pour chaque département du nombre d'exemptions prononcées à ce titre sur 100 000 examinés (période 1831 à 1819).

verres convexes de numéros différents. Il me semble que tous ceux qui ne pourraient lire les caractères n° 15 qu'à l'aide des verres convexes 5, 6 et moins qu'à quinze pas devraient être exemptés du service militaire.

9. *Astigmatisme.* — Ce vice de réfraction amène des troubles très-marqués de la vue, surtout lorsqu'il atteint un degré très-élevé. Malgré la possibilité de correction au moyen de verres cylindriques associés aux verres sphériques des

(1) Daguenet, *Recueil d'ophthalmologie.* Paris, avril 1874, p. 265.

différents numéros, on ne peut pas nier qu'à un degré très-élevé de cette infirmité la vision reste très-affaiblie, surtout pour les distances. Dans ces conditions, l'exemption doit être forcément autorisée. Dans un astigmatisme irrégulier, l'irrégularité de réfraction s'observe non-seulement par rapport aux différents méridiens de l'œil, mais elle existe aussi dans les différents secteurs du même méridien. Cette dernière variété d'anomalies ne peut être corrigée par aucun moyen, et les malades sont condamnés à rester infirmes pendant toute leur vie, c'est pourquoi ils doivent être exemptés du service militaire.

Le docteur Longmore (1) s'est exprimé à cet égard avec beaucoup de justesse : ces diverses anomalies ayant été longtemps inconnues, dit-il, il y a encore quelques années on considérait les individus qui en étaient atteints comme coupables de fraude, et on les déclarait propres au service militaire, tandis qu'ils avaient tous les droits possibles pour être exemptés.

10. Les inflammations des membranes internes accompagnées d'altérations dans tout le globe, telles que *glaucome* sous toutes ses formes, l'hydrophthalmie et l'irido-choroïdite sans ou avec atrophie de l'œil, comportent toujours l'exemption.

11. Il existe encore une classe très-nombreuse d'affections internes de l'œil, qui ne se traduisent à l'extérieur du globe par aucun phénomène appréciable à l'œil nu, mais qui amènent des troubles marqués de la vue et souvent même la cécité de l'un ou des deux yeux. Toutes ces affections sont comprises dans deux grandes classes d'*amblyopies* ou d'*amauroses*, mais leur signification n'a de valeur qu'autant que l'examen ophthalmoscopique peut nous démontrer leur gravité.

Commençons par déclarer que toutes altérations qui sont suivies d'atrophie de la papille, les névrites optiques, les rétinites pigmentaires, les choroïdites atrophiques, le décollement de la rétine, sont autant de maladies incurables qui doivent être comprises dans cette catégorie.

Mais à côté de ces affections graves, il en existe un certain nombre dont la guérison est certaine et par conséquent n'exige qu'un traitement plus ou moins long à l'hôpital. Là le maintien dans le service doit être la règle. Nous pouvons rapporter à cette dernière variété les amblyopies toxiques, alcooliques, etc., les apoplexies de la rétine, partielles et monoculaires, survenues spontanément et par accident, et qui ne sont provoquées ni par albuminerie ni par glycosurie, les héméralopies endémiques, etc. Guérineau dit avec raison que l'apoplexie de la papille du nerf optique, quand elle n'est accompagnée d'aucune autre complication, de même que de simples congestions du fond de l'œil ne doivent pas être considérées comme causes d'exemption. Quant à l'héméralopie congénitale, comme elle est toujours consécutive à la rétinite pigmentaire et est accompagnée d'un rétrécissement considérable du champ visuel, elle entraîne l'incapacité de servir. Il en est de même de l'hémiopie consécutive aux affections cérébrales, de l'amblyopie glycosurique, etc.

12. Les paralysies de la 3e, 6e ou 4e paire amènent des troubles très-graves de la vue ; mais comme elles ne constituent, dans un grand nombre des cas, qu'une affection passagère et guérissable, elles ne doivent point exempter du service. On

(1) Longmore, *Manual of instructions for the guidance of the army surgeons in testing the range and quality of recruits and in distinguishing the causes of defective vision in soldiers*. London, 1864, p. 34.

ne fera d'exception à cette règle que lorsque ces paralysies pourront être rapportées à l'ataxie locomotrice ou à toute autre affection cérébro-spinale que l'on connaîtra par les symptômes généraux.

13. Le strabisme peut être congénital et dépendre de l'hypermétropie ou de la rétraction des muscles; dans ce cas, il pourra être facilement guéri au moyen de la ténotomie, et l'individu ne sera pas exempté du service militaire.

Il n'en est pas de même du strabisme symptomatique d'une affection du nerf optique ou de la rétine. Ces affections, une fois constatées avec l'ophthalmoscope, entraînent naturellement l'exemption.

14. L'exorbitisme et l'exophthalmie entraînent une déviation de l'œil, soit en dehors, soit en dedans. Cette affection peut être simple et dépendre de lésions locales, comme les *orbitocèles;* dans d'autres cas elle est symptomatique d'un état général dont il faut tenir compte. D'après l'instruction du Conseil de santé, c'est toujours un cas d'exemption.

Telle est la nomenclature des maladies oculaires qui peuvent rendre les hommes impropres au service militaire. Mais il n'y a là rien de positif, et l'instruction ministérielle ne pose pas des règles absolues, invariables; elle ne constitue pas un code de prescriptions formelles; les indications qu'elle présente, combinées judicieusement avec les résultats de chaque examen individuel, doivent diriger les médecins. Il y a à ce sujet un principe capital à rappeler : « c'est que le médecin expert ne doit pas acquérir pour lui seulement la conviction de l'existence du fait sur lequel il est interrogé; il doit faire passer cette conviction dans la conscience des juges et dans celle des assistants » (1).

§ II, — Service dans l'armée de mer.

Le Conseil du service de santé de la marine s'est occupé récemment et avec raison de la nécessité qu'il y avait à réglementer les conditions d'admission dans le service de l'armée de mer, comme elles l'étaient déjà pour l'armée de terre. Le résultat de l'enquête a été consigné dans un arrêté ministériel que nous reproduisons :

Art. 1er. — La visite médicale, à laquelle doivent être soumis les candidats pour l'admission à l'École navale avant de se présenter aux examens oraux, sera subie devant une commission composée de : un capitaine de vaisseau, président; un médecin principal de la marine; deux examinateurs d'admission, à qui il appartiendra de prononcer définitivement sur la question de savoir si un candidat est ou non dans les conditions de bonne constitution physique voulues pour être admis à l'École.

Art. 2. — Cette Commission consignera le résultat de son examen dans chaque centre, en un procès-verbal qui sera adressé au Ministre.

Art. 3. — Les affections de la vue constituant un des cas les plus absolus d'exclusion, la visite médicale des candidats se fera de la manière suivante : Dans une chambre où les volets seront hermétiquement fermés et soigneusement calfeutrés, on déposera verticalement un tableau blanc opaque mesurant 50 centimètres de côté, et dont le centre sera à $1^{m},25$ du sol; le centre de ce tableau sera percé d'une ouverture carrée de 12 millimètres de côté. — Derrière ce tableau on fera mouvoir une tablette rigide qui présentera successivement à l'ouverture centrale les lettres capitales du n° 12 de l'échelle de Snellen ou des signes équiva-

(1) Rozier, *Législation sanitaire de l'armée de terre*. Paris, 1853, 2e partie, p. 194.

lents à ces lettres (ces lettres et ces signes seront variés et diversement coloriés). En avant du tableau, portée par une tige horizontale longue de 50 centimètres, brûlera une bougie stéarique française, dite de l'Etoile, de dix au kilogramme, dont la flamme sera à environ $1^m,24$ au-dessus du sol; un écran vertical de 10 centimètres de côté, fixé à la bougie, en masquera la flamme aux yeux du candidat. Il ne devra pas y avoir d'autre lumière dans la salle d'examen. Une tige verticale de fer, fixée au sol à 2 mètres du tableau, portera une traverse horizontale pouvant s'élever ou s'abaisser à volonté et servira d'appui au front du candidat, qui, assis derrière elle, ne pourra ainsi diminuer la distance qui le sépare du tableau.

Art. 4. — Nul ne sera admis à subir les épreuves orales du concours s'il ne peut lire couramment, à une distance de 2 mètres, les lettres capitales n° 12 de l'échelle typographique de Snellen, éclairées par une bougie placée à 50 centimètres de ces lettres, et distinguer des signes équivalents.

Art. 5. — Pour la constatation des autres affections ne tenant pas à un vice de réfraction, comme dans l'examen des maladies et des infirmités qui rendent impropres au service, les médecins se conformeront à l'instruction du 20 avril 1864 de la marine, et à celle du 3 avril 1873 de la guerre (1).

N. B. — Ces dispositions recevront leur effet à compter de 1875.

CHAPITRE II

DES MALADIES OCULAIRES SIMULÉES

On est convenu d'appeler, en médecine légale, par le mot *simulation*, toutes les maladies qui sont, soit simulées, soit provoquées, soit dissimulées par un individu. En ce qui concerne les yeux, il importe surtout de savoir si la maladie prétextée par le malade existe réellement, ou si elle n'est que simulée. Les maladies dissimulées ou cachées de l'œil sont tellement faciles à constater qu'il suffit de s'assurer du degré d'acuité visuelle, et d'examiner l'état des membranes externes et internes de l'œil pour qu'on puisse découvrir les moindres altérations de cet organe.

Les causes de simulation sont excessivement variées. Le service militaire est incontestablement une des causes les plus fréquentes de simulation. Lorsqu'il s'agit, en effet, du choix annuel des jeunes gens appelés par la loi du recrutement à entrer dans les cadres de l'armée, ou de la réforme de ceux que des infirmités survenues depuis qu'ils sont au service rendent impropres à le continuer plus longtemps, les tentatives de simulation deviennent très-fréquentes. Le jeune soldat enlevé à son foyer cherche à tromper le conseil de révision pour retourner chez lui. D'autre part, tant que la loi de remplacement existe dans un pays, ou que l'armée accepte dans son sein des engagés volontaires, les conseils de révision ont mission d'éloigner tous ceux qui présentent des infirmités qu'ils veulent dissimuler.

Dans la vie sociale, il existe une foule de circonstances où les hommes ont intérêt, soit à simuler certaines affections oculaires qu'ils n'ont pas, soit à attribuer à celles dont ils sont atteints beaucoup plus d'importance qu'elles n'en peuvent avoir. C'est ainsi que certains individus veulent simuler une amaurose complète

(1) *Journal militaire officiel*, année 1873, n° 23.

pour être admis dans les maisons de bienfaisance ou être inscrits sur les rôles de pensions, tandis que l'on s'assure qu'ils n'ont qu'un affaiblissement de la vue, mais non une amaurose. Dans d'autres cas, le médecin oculiste peut être appelé pour se prononcer s'il y a ou non la cécité monoculaire après un coup, une chute, etc. Il arrive souvent, en effet, dans les fabriques, industries, ou de grandes administrations, que les ouvriers et les employés ayant reçu des blessures dans l'œil exagèrent les conséquences de cet accident, pour obtenir des dommages-intérêts ou une pension plus ou moins élevée.

Les femmes nerveuses et hystériques peuvent quelquefois simuler des amauroses sans qu'on trouve une cause plausible de leur fraude. Tantôt c'est un caprice et une fantaisie que rien n'explique, tantôt, au contraire, c'est une sorte de vengeance innocente envers le mari ou l'amant, etc.

La responsabilité du médecin expert est différente selon la nature de cause et d'intérêt qui sont attachés à la fraude. La recherche et la découverte de ces simulations dépendent en partie de la sagacité du médecin, mais en grande partie elles reposent sur une connaissance exacte des maladies externes et internes de l'œil et de la différence qui existe entre les maladies vraies et simulées. Toutes ces questions présentent un intérêt réel, et nous chercherons à les exposer brièvement dans cet article.

A. **Simulation des maladies internes de l'œil.** — *Blépharoptose.* — Elle a été quelquefois imitée par la compression prolongée de l'œil au moyen d'un bandage, ce qui amenait son léger abaissement. Mais il suffit de faire regarder l'individu en haut pour qu'on s'aperçoive que les mouvements d'élévation des paupières dans les deux yeux sont d'égale force, et que le ptosis n'est que l'effet d'une contraction prolongée de l'orbiculaire qui cessera dès qu'on aura empêché le malade de continuer la fraude.

La *blépharite ciliaire* et la *conjonctivite* ont été souvent provoquées exprès dans le but d'obtenir l'exemption du service militaire. C'est par l'arrachement des cils qu'on amène une inflammation du bord libre, tandis que la conjonctive plus ou moins grave est développée par l'introduction de corps étrangers, tels que cendres de tabac, du sable fin, des charbons, et le lotionnement des yeux avec de l'urine, de l'eau de savon, de l'eau avec du sel marin, du jus de citron pur ou coupé avec de l'eau, les acides de toutes sortes, etc. Merchie (1) a observé de la conjonctivite provoquée par de la chaux vive.

La simulation ou plutôt la cause artificielle de ces sortes d'affections est facilement reconnue par une rougeur franche propre aux conjonctivites simples. Souvent on reconnaît aussi la fraude par l'existence simultanée d'un grand nombre de conjonctivites dans la même localité. Cette maladie n'aura, du reste, aucune importance. Elle est ordinairement guérissable, et ne comporte pas d'exemption, à moins qu'on ne trouve des preuves évidentes d'une conjonctivite granuleuse. D'après Marshall (2), on rencontrait un certain nombre de soldats anglais s'inoculant du pus blennorrhagique dans l'œil, dans le but d'obtenir, soit leur renvoi, soit des pensions de retraite. Mais le remède était pire que le mal, et l'on a

(1) Merchie, *Ophthalmie externe par la chaux vive* (*Archives belges de méd. milit.*, 1853, t. XI, p. 41).

(2) Marshall, *On the enlisting, discharging and pensionning of soldiers.* London, 1829.

vu des individus devenir aveugles. Ollivier (d'Angers) (1) cite le fait d'un individu qui s'était fait cautériser la conjonctive au pourtour de la cornée, pendant un certain temps, pour être exempté du service militaire. A la suite d'inflammations ainsi provoquées, la cornée se troubla dans les deux yeux, et il s'en est suivie une cécité incurable. Ne pouvant pas se guérir, le malheureux s'asphyxia avec le charbon.

Heureusement, des tentatives de ce genre ne se reproduisent plus, de même qu'on ne cherche plus à provoquer des taies de la cornée par l'application de nitrate d'argent, sachant en général à combien de dangers on s'expose.

B. **Simulation des maladies internes.** — **Myopie simulée.** — Il est incontestable que cette infirmité a été le plus souvent simulée dans les conseils de révision, et aujourd'hui encore on est constamment exposé à être trompé malgré tous les moyens d'investigation que nous possédons. On sait que tout individu jeune qui possède un très-faible degré de myopie peut parvenir facilement, avec de l'exercice, à lire avec les verres n°s 4 et 5 concaves à 30 centimètres de distance, ce qui donne droit à l'exemption. Cette épreuve seule est donc complétement insuffisante, et il y a nécessité d'avoir recours à d'autres moyens d'investigation.

L'examen ophthalmoscopique ne nous rend, à cet égard, qu'un service secondaire; il nous permet, il est vrai, de s'assurer si réellement l'œil est myope; mais, quant au degré de myopie, sa définition n'est qu'approximative.

Divers procédés ont été proposés pour déjouer la fraude et définir le degré réel de myopie. Voici quelques-uns de ces moyens:

1. *Instillation d'atropine dans l'œil.* — Van Roosbroeck et Donders ont conseillé l'emploi de l'atropine dans le but de paralyser le muscle accommodateur. Ce moyen pourrait nous rendre, en effet, de réels services s'il ne faisait que paralyser le muscle accommodateur. Malheureusement, avec la dilatation exagérée de la pupille, il y a aussi un trouble produit par l'éblouissement, et il serait injuste de placer le malade soumis à l'épreuve dans des conditions aussi défavorables.

2. *Épreuve par surprise.* — Dans le cas de myopie allégué au conseil de révision, il y a une épreuve qui, d'après Boisseau, ne manque pas de réussir. On met devant les yeux de l'individu qui prétend être myope les verres n° 5 et puis n° 4, et l'on constate qu'il ne peut pas ou ne veut pas lire. Alors, d'un ton assuré, on lui dit : Je vois ce qu'il vous faut, puis on lui met devant les yeux des verres plans, et il lit sans hésitation.

Je procède autrement : j'essaye les n°s 3, 4 et 5, et j'observe la distance à laquelle il lit avec ces verres, puis je fais lire sans lunettes, et je cherche à éloigner le livre. S'il lit plus loin sans lunettes qu'avec les lunettes, la fraude est évidente.

Amblyopie et amaurose simulées iconiques. — Les amblyopies simulées ne sont pas fréquentes. Souvent ce sont des collégiens et des jeunes filles qui veulent nous tromper; mais, à cet âge, il est facile de reconnaître la simulation. En éliminant toutes les affections réelles qui peuvent donner lieu au trouble de la vue, et en

(1) Ollivier, *Mémoire sur les maladies simulées* (*Annales d'hygiène publique, etc.*, 1841, t. XXV, p. 100).

examinant attentivement toutes les réponses de l'enfant pour les comparer aux symptômes qu'ils accusent, on se convaincra facilement que l'ensemble des phénomènes n'a rien qui puisse constituer une maladie.

Les individus plus âgés peuvent aussi se plaindre d'une amblyopie plus ou moins prononcée sans qu'aucun signe ophthalmoscopique dénote le mal. Souvent on trouve des altérations du fond de l'œil, mais qui ne sont nullement en rapport avec le trouble qu'accuse le malade. Il n'y a que l'amblyopie alcoolique, glycosurique ou cérébrale qui puisse présenter quelque chose d'analogue, mais alors il faut que les signes propres à ces différentes affections puissent être retrouvés, sans quoi on est forcé d'admettre une exagération de la part du malade et une vraie simulation. Il faut avouer, cependant, que rien n'est plus difficile que de se prononcer affirmativement dans ces questions délicates, d'autant plus qu'entre la vision normale et l'amaurose il y a tant de degrés d'affaiblissement de la vue, que ce n'est que par une grande expérience qu'on arrivera à résoudre ce problème difficile.

Heureusement, ce genre de simulation n'entraîne pas après lui de graves conséquences, même s'il était méconnu. Tantôt on voit des individus se refuser de travailler lorsqu'ils sont tenus à répondre à certains engagements. D'autres, privés de ressources et ne voulant pas ou ne pouvant pas travailler, cherchent à entrer dans un hospice ou une maison d'asile, où le certificat du médecin est nécessaire.

On a beaucoup plus souvent affaire à des *amauroses simulées*, et cette simulation se rencontre à tous les âges, dans les deux sexes et dans toutes les classes de la société. Il importe donc de l'étudier avec beaucoup de soin et de rechercher les moyens les plus sûrs de la dévoiler.

La simulation de l'amaurose complète des deux yeux se rencontre très-rarement, et rien n'est plus facile que de reconnaître la fraude. Les pupilles, en effet, se contractent et se dilatent sous l'impression de la lumière chaque fois que la vision est conservée; elles restent au contraire immobiles si réellement il y a une amaurose. L'absence des signes ophthalmoscopiques complètera le diagnostic.

L'amaurose simulée des deux yeux se rencontre quelquefois chez les femmes nerveuses, tantôt à la suite de quelque contrariété, tantôt sans aucune cause apparente. C'est ainsi qu'au mois d'avril 1871, j'étais consulté pour une jeune personne qui perdit subitement la vue des deux yeux, et se disait être complétement aveugle. Le mari, qui m'amena sa femme, montra beaucoup d'inquiétude; mais quel ne fut pas son étonnement lorsque je lui eus annoncé que ce n'était qu'une innocente simulation; les pupilles se contractaient, en effet, d'une manière très-sensible sous l'impression de la lumière, et l'on constatait, avec l'ophthalmoscope, l'état sain de la papille. Le mari déclara que c'était à la suite d'un accès de colère que la cécité était survenue. Il ne me fut pas facile de convaincre la malade que c'était plutôt son esprit qui souffrait, et que la vue n'était nullement attaquée.

La *simulation de l'amaurose monoculaire* est plus fréquente que les autres. Il est beaucoup plus commode de feindre une maladie qui n'expose pas à de très-graves inconvénients en permettant de vaquer à ses affaires.

Mais si la simulation est facile et commode, son diagnostic ne présente pas non plus de difficultés sérieuses, et les moyens que nous possédons aujourd'hui suffisent amplement à déjouer cette tentative frauduleuse.

1. *Mydriase artificielle.* — Les simulateurs ont recours quelquefois à l'emploi des préparations belladonées pour dilater la pupille et mieux simuler l'amaurose. Mais la dilatation artificielle de la pupille est bien plus prononcée que celle qui accompagne l'amaurose. Dans cette dernière affection, en effet, il n'y a que le sphincter de la pupille qui soit paralysé, tandis que dans la mydriase artificielle il y a aussi l'action excitante des filets nerveux du sympathique qui se rendent au muscle dilatateur. Selon Lacronique (1), la fève de Calabar fait contracter la pupille au bout de vingt-cinq minutes, lorsqu'elle est dilatée par l'atropine, tandis que la contraction est peu prononcée dans le cas d'une mydriase paralytique.

Peu importe du reste que la pupille soit dilatée ou non, c'est la simulation de l'amaurose elle-même qu'il faut démontrer. Pour démasquer la supercherie de ce genre, on aura recours au procédé suivant :

2. *Épreuve à l'aide d'un verre prismatique. Procédé de Graefe.* — Après avoir examiné les deux yeux avec l'ophthalmoscope et constaté l'état sain des deux papilles, on maintient l'individu dans la conviction que l'exploration de l'œil amaurotique est terminée, et qu'il ne reste qu'à s'assurer si l'autre œil ne s'affaiblit pas non plus. A cet effet, on lui recommande de fixer une bougie allumée, et l'on veille à ce qu'il ait les deux yeux ouverts ; pendant ce temps on place un prisme de 10 ou 15 degrés en avant de l'œil sain en tournant sa base, soit en haut, soit en bas. Dans le cas où l'autre œil serait réellement amaurotique, le malade ne verrait qu'une seule image ; mais s'il ne fait que simuler la cécité, il verra forcément deux bougies : l'une d'elle sera vue par l'œil prétendu amaurotique, tandis que l'image de l'autre appartiendra à l'œil sain devant lequel nous avons placé le prisme.

En faisant voir les différents caractères de l'échelle typographique, on peut lui faire déchiffrer tantôt l'image supérieure, tantôt l'image inférieure, et déterminer ainsi l'acuité de la vue de l'œil prétendu amaurotique.

Cet examen une fois terminé, j'ai l'habitude de prévenir le malade d'une manière toute particulière que sa simulation est découverte et qu'il s'est trahi lui-même dans l'examen, que par conséquent il n'a qu'à renoncer à ce jeu.

Un fait très-intéressant se présenta à mon observation en 1870. Un enfant de onze ans, qui me fut adressé par le docteur Delamardière (de Poitiers), se plaignait de ne plus voir de l'œil gauche. L'enfant était très-laborieux, me disait la mère, et il se désolait beaucoup de ne pouvoir plus travailler. Je découvre la simulation au moyen d'un verre prismatique et annonce le fait aux parents, qui étaient présents à l'examen. Mais quel ne fut pas mon étonnement, lorsque je vis la mère se révolter contre une pareille accusation de ma part. Je dus, pour la convaincre, faire une épreuve des verres prismatiques sur ses propres yeux. Du reste, l'enfant lui-même avoua aussitôt sa faute, et déclara qu'il ne l'avait faite que dans le but d'aller consulter à Paris pour visiter la capitale qu'il ne connaissait point.

3. *Épreuve à l'aide d'un prisme biréfrigent (procédé de l'auteur).* — Des difficultés peuvent surgir lorsque le simulateur sera prévenu de la signification de la diplopie que l'on provoque par le verre prismatique. Il déclarera alors ne pas voir double. Pour confondre cette seconde supercherie, je procède de la façon suivante. Si après la première épreuve du prisme le malade déclare voir simple, je

(1) Lacronique, *Recueil de mémoires de médecine militaire*, 3e série, t. X, p. 312.

place devant ce même œil, non plus le prisme, mais une lentille biréfringente d'Arago. Au moyen de cette lentille on obtient une diplopie monoculaire très-distincte, surtout si le malade se trouve à une certaine distance de la bougie. Par ce moyen l'individu doit voir deux bougies, dont il doit accuser la présence sous peine d'être pris pour un simulateur.

4. *Optomètre de Flees.* — Un médecin hollandais, le docteur Flees (1), a imaginé un appareil très-ingénieux, au moyen duquel on peut découvrir facilement l'amaurose simulée.

Dans une boîte carrée T T T′ T′ (fig. 455) de 8 centimètres de hauteur, sont disposés verticalement deux miroirs *m*, *m′*, inclinés sous un angle de 120 degrés. En haut, la boîte est fermée par un verre dépoli, qui ne permet pas de voir dans son intérieur. Sur la paroi T′ T′ il y a deux trous, comme dans un stéréoscope, à travers lesquels on regarde des deux yeux. On place dans les deux coins *c*, *c′* deux cartes à jouer ou tout autre objet, et l'on fait regarder l'individu dans la direction des miroirs où se réfléchissent les deux images *c*, *c′*. L'image de l'objet *c* se réfléchit sur la glace *m′*, et sera vu par l'œil D, tandis que l'objet *c′* sera vu par l'œil gauche E. Si l'œil droit D est prétendu amaurotique. il verra l'image *c* réfléchie sur *m′*, qui lui paraîtra dans le point F, tandis que l'œil gauche E non amaurotique verra la carte *c′* en G. L'individu qui veut simuler, supposant que l'image G de l'objet *c′* vue à droite doit être aperçue par l'œil droit, déclare ne voir que l'image F, qui se trouve à sa gauche, et qui d'après la disposition de la figure est justement vue par l'œil prétendu amaurotique. La simulation est ainsi constatée.

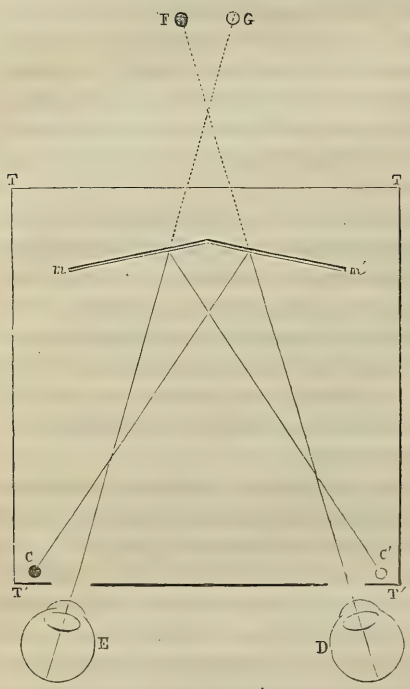

Fig. 455. — Optomètre de Flees.

5. *Procédé de Javal.* — Javal a proposé d'interposer une règle entre les yeux de l'individu et une page d'impression ; les simulateurs sont pris du premier coup et lisent les lettres que la règle ne laisse visibles que par l'œil prétendu amaurotique. Ce procédé permet en même temps de juger de l'acuité visuelle de cet œil.

Un procédé non moins ingénieux a été proposé par le docteur Cuignet (d'Alger).

(1) Flees, *Archives belges de médecine militaire*, 1860, t. XXVI, p. 170.

6. *Procédé de Cuignet.* — Une feuille de papier à lettre, sur laquelle on marque de 6 à 7 points à un centimètre de distance les uns des autres, est portée à 30 ou 35 centimètres et tenue immobile devant les yeux; on interpose ensuite l'indicateur tenu perpendiculairement en face du nez, entre les deux yeux, à distance égale du nez et du papier en *c* (fig. 456). Les conséquences de cette position vont se déceler immédiatement.

Si alors, les deux yeux restés ouverts, on regarde les points, ils sont aperçus

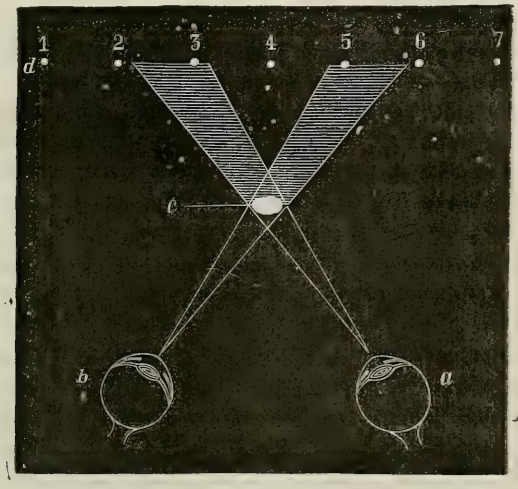

Fig. 456. — Procédé de Cuignet pour reconnaître une amaurose simulée.

par le malade et comptés sans hésitation, bien que le doigt fasse écran. Mais si l'on ferme un œil, certains points disparaissent; si on le rouvre pour fermer l'autre, ce sont d'autres points qui cessent d'être vus. Dans l'un et dans l'autre cas, c'est l'interposition du doigt qui voile des points pour l'œil resté ouvert. L'autre œil, tenu fermé, ne peut remplacer cette sensation des points annulés par le doigt.

Ainsi donc, dans cette épreuve, dès qu'un œil est hors d'usage, des points sont cachés par le doigt interposé entre eux et l'œil unique qui fonctionne. De plus, ces points effacés diffèrent selon que c'est l'œil droit ou le gauche que l'on ferme. Il est facile de se représenter, par une figure, quels sont ces points pour chaque œil.

Quand l'œil droit est voilé, le point 5 disparaît pour l'œil gauche; quand ce dernier est voilé, le point 3 disparaît pour l'œil droit, derrière le doigt interposé.

On peut donc, d'après le point disparu, reconnaître tout de suite quel est l'œil amaurotique. C'est l'œil gauche quand le point annulé est vers la gauche, et l'œil droit quand le point annulé est vers la droite de la ligne.

Après avoir répété sur soi-même cette expérience, dans les conditions exactes de position et d'immobilité qui sont nécessaires, on l'essaye sur une autre personne, afin : 1° de bien se graver dans l'esprit les quelques détails de l'épreuve générale; 2° d'apprendre à manœuvrer avec dextérité et à interpréter les réponses de l'individu. Cela étant, on n'a plus qu'à faire l'application sur les sujets à examiner.

L'œil amaurotique répondra à celui que l'expérimentateur a annulé sur lui-même pour s'exercer.

En règle générale, on ne doit pas parler devant le malade de la simulation avant que l'épreuve soit terminée. C'est pourquoi je préfère appeler ces amauroses du nom d'*amauroses iconiques*.

Tels sont les moyens qui nous permettent de reconnaître toute cause de simulation d'amaurose. Dans les cas difficiles, l'usage successif de ces différents moyens peut faire disparaître le doute.

Héméralopie. — L'*héméralopie* a été souvent aussi simulée par les soldats. C'est ainsi qu'en 1865 Felice Baroffio (1) observa au camp de San Maurizio 275 cas d'héméralopie, dont plus d'une centaine étaient des cas simulés.

On essaye divers moyens pour reconnaître la simulation. Netter enferme ces individus pour plusieurs jours dans une chambre sombre, l'ennui les prend et ils se déclarent guéris, Goutt conseille d'administrer à ces individus de fortes purges, cela les force à se lever la nuit et l'on juge s'ils se dirigent sans hésitation.

Nystagmus, strabisme et diplopie. — Il y a des personnes qui impriment à volonté des mouvements oscillatoires plus ou moins nombreux et plus ou moins rapides à leurs yeux, et qui réussissent à simuler d'une manière assez frappante le *nystagmus*. Mais il suffit d'examiner attentivement la nature des mouvements pour découvrir la différence qui existe entre les mouvements pathologiques et ceux qui sont provoqués artificiellement. Dans le premier cas, l'œil est tremblotant, tandis que dans le second ce sont de vrais mouvements rotatoires, tournant en cercle. L'observation un peu plus prolongée permettrait aussi de dévoiler la fraude, puisque les oscillations artificielles ne sauraient manquer de s'interrompre. Il est vrai que si l'on juge par une observation rapportée par Fano, les oscillations chez un jeune étudiant en médecine étaient tellement fréquentes qu'il était impossible d'en compter le nombre. Elles se prolongeaient aussi longtemps que le jeune homme voulait, et cessaient brusquement et à volonté.

Le *strabisme* peut être aussi provoqué artificiellement par certains individus, qui se sont exercés à ce métier pendant leur enfance. Il est en effet facile d'imiter le strabisme convergent, parce que c'est sur le muscle droit interne que nous avons le plus d'influence de volonté. Je connais un jeune confrère qui produit à volonté le strabisme convergent aussi prononcé que l'on veut.

Les enfants prennent souvent une mauvaise habitude d'imiter le strabisme, et si l'on juge d'après l'observation rapportée par Jules Cloquet (2), l'affection, simulée au début, peut devenir permanente.

Dans le cas où l'on aurait à se prononcer sur le strabisme douteux, on devrait soumettre le malade à un examen attentif pendant un certain temps; on verrait tôt ou tard l'œil se fatiguer et le muscle se relâcher. L'examen de l'intérieur de l'œil, de même que l'absence de toute cause morbide, seront aussi d'une grande utilité pour le diagnostic. En plaçant un très-fort prisme devant l'œil bon, la base tournée en haut ou en bas, on provoquera la diplopie, et selon que le malade lira

(1) F. Baroffio, *I campi d'istruzioni*, p. 22.
(2) Jules Cloquet, *Dictionnaire* en 21 volumes, art. STRABISME, t. XIX, p. 534.

l'image plus haute ou plus basse, on conclura de quel œil il lit. Du moment que l'œil pourra lire, peu importe qu'il soit strabique, puisque cette infirmité, en la supposant réelle, pourra être corrigée par une opération. Le malade, pour un simple strabisme, ne devra pas être ainsi exempté du service militaire.

La simulation de la *diplopie* n'est pas fréquente, mais elle se présente quelquefois, soit parmi les soldats qui veulent être réformés, soit chez d'autres individus qui réclament des dommages-intérêts pour les coups, les blessures, etc.

Il n'est point difficile de reconnaître la fraude par l'irrégularité des phénomènes que les individus déclarent éprouver, pendant qu'on leur fait subir l'épreuve avec un verre rouge. La diplopie, en effet, peut se présenter, soit aux images homonymes, soit aux images croisées, ce qui nous permettra de conclure qu'il s'agit de la paralysie d'un des trois nerfs moteurs de l'œil. On recherchera donc l'une de ces paralysies, et comme le malade ne peut pas connaître exactement toutes les modifications qui se produiront dans les images avec le changement de la position de la bougie, ses réponses seront contradictoires ; les symptômes n'appartiendront à aucune paralysie connue; ce qui nécessairement trahira la supercherie.

L'épreuve pourra être faite avec un verre prismatique placé dans des directions différentes, pour s'informer si l'individu annonce exactement ce qu'il voit ou s'il cherche à nous tromper dans cette épreuve.

C'est ainsi qu'un soldat vint me demander un certificat constatant son infirmité survenue pendant le service, et qui consistait, disait-il, en une diplopie des plus fatigantes et des plus gênantes. J'ai recherché la diplopie avec le verre rouge, et, à ma grande surprise, je n'ai trouvé dans ses réponses que des contradictions. Les images étaient tantôt homonymes, tantôt croisées, l'écartement était souvent considérable, mais ce qui était plus difficile à juger, c'est que l'œil gauche descendait et montait beaucoup plus haut que son congénère, et il y avait là évidemment le résultat de l'exercice prolongé. En examinant ses yeux pendant qu'il ne me fixait pas, ou pendant l'examen ophthamoscopique, j'ai pu me convaincre que son œil avait une direction normale, et le malade n'avait rien qui dénotât une paralysie.

Un fait de diplopie simulée des plus curieux s'est présenté à mon observation ; je crois utile de le signaler : Un jeune garçon de onze ans, très-intelligent, très-travailleur, arrivé de Tours, me fut amené par le docteur Maurice Raynaud. L'enfant se prétendait atteint depuis un mois environ de diplopie, de fatigue des yeux et de maux tête. Ces symptômes persistant pendant un certain temps pouvaient faire craindre quelque processus morbide du côté des méninges, et il était important de s'assurer de sa réalité. De strabisme il n'existait pas de traces apparentes, les globes oculaires ne présentaient pas la moindre déviation. En présence de Maurice Raynaud nous avons soumis l'enfant à l'épreuve avec le verre rouge, pour s'assurer s'il n'existait pas de diplopie aux images homonymes (strabisme convergent) ou aux images croisées (strabisme divergent). Mais les réponses de l'enfant étaient tout à fait contradictoires, et sans aucun ordre ni suite; la diplopie était dès lors plus que suspect. Pour démontrer la fraude nous avons fait regarder l'enfant à travers les lunettes, soit rouges, soit bleues, ce qui nous a permis de lui faire à volonté accuser des images présentant des couleurs tout

autres que celles des verres placés devant les yeux. C'est en voyant son oncle atteint de diplopie, pour laquelle il allait se soigner souvent à Paris, que l'enfant a conçu l'idée de simuler ce phénomène, espérant ainsi faire un voyage dans la capitale qu'il ne connaissait pas.

Il n'est pas rare de voir les enfants se plaindre de différents troubles visuels, qui n'existent que dans leur imagination. Tantôt ce sont des picotements et de la chaleur dans les yeux qui les tourmentent, tantôt ce sont des nuages, des éblouissements et des troubles constants. L'examen de leurs yeux ne révèle aucune lésion et l'on reconnaît la fraude lorsqu'on les questionne sur les détails de leur amblyopie. Ils sont facilement pris dans le piége en faisant des réponses nullement justifiées et n'ayant pas de sens. C'est ainsi que nous avons vu avec Tresta y Valdés et Coronel, en 1874, trois enfants se plaignant d'amblyopie, et qui n'avaient que la peur d'entrer dans une institution qui leur était odieuse.

Bibliographie. — Hamilton, *The duties of a regimental surgeon considered with observations on his general qualifications*. London, 1788, in-8. — Laborie, *Traité des maladies et des infirmités qui doivent dispenser du service militaire*. Paris, 1818, in-8 ; et *Essai sur le recrutement et les hôpitaux militaires en France*. Paris, 1812, in-8. — Percy et Laurent. *Dictionnaire* en 60 volumes. Paris, 1821, t. LI, art. Simulation. — Coche, *De l'opération médicale du recrutement et des inspections générales*. Paris, 1829. — Taufflieb, *Examen médico-légal des maladies simulées, dissimulées et imputées*. Strasbourg, 1835.— H. Gavin, *On feigned and factitions diseases, chiefly of soldiers and seamen*. London, 1843.— Rozier, *Législation sanitaire de l'armée de terre*. Paris, 1853, 2e partie, p. 97. — De Graefe, *Ueber ein einfaches Mittel simulation einseitiger Amaurose zu entdecken, nebst Bemerkungen über die Pupillar-Kontraktion bei Erblindeten* (*Archiv für Ophthalm.*, Bd. II, Abth. I, 1853, p. 266). — Guérineau, *Du diagnostic différentiel des amauroses vraies et simulées*. Paris, 1860. — Van Roosbroock, *Considérations sur la myopie* (*Annales d'oculist.*, 1861, t. XLV, p. 172). — Boisseau, *Des maladies simulées et des moyens de les reconnaître*. Paris, 1870, p. 250. — Cuignet, *Sur le moyen de constatation de l'amblyopie ou de l'amaurose d'un œil* (*Recueil de Mémoires de médecine, de chirurgie et de pharmacie militaires*, avril, mai 1870). — Daguenet, *Des défauts de réfraction, etc.* (*Recueil d'ophth.* Paris, 1874, janvier, avril et juillet).

CHAPITRE III

DES MALADIES OCULAIRES ENVISAGÉES AU POINT DE VUE DE LA JURISPRUDENCE

Les affections oculaires, de même que les autres maladies de notre organisme, peuvent être l'objet de débats et polémiques judiciaires, et il ne manque pas de questions qui réclament une étude approfondie des magistrats et des médecins.

Il arrive souvent qu'un individu qui a reçu une blessure à l'œil intente un procès en dommages et intérêts à l'auteur de la blessure. Mais le blessé exagère souvent le mal ; d'autre part, l'auteur de la blessure en conteste la gravité et attribue l'issue fatale de l'accident à la constitution vicieuse du plaignant, ou aux moyens thérapeutiques employés d'une manière irrégulière et insuffisante.

Un médecin peut être aussi appelé à donner son avis sur une opération faite ou sur un traitement suivi par un de ses confrères.

Dans toutes ces circonstances le rôle du médecin expert est très-difficile, sa position est très-délicate et elle exige beaucoup de prudence et de discernement.

§ I. — De la responsabilité du médecin dans les opérations oculaires.

Il arrive quelquefois que les malades qui sont soignés pour des affections graves, telles qu'ophthalmie purulente, granuleuse, etc., ou opérés pour la cataracte, l'irido-choroïdite, etc., forment devant les tribunaux une demande en dommages-intérêts contre le médecin ou le chirurgien qui les avait soignés.

Les médecins appelés comme experts pour juger des questions d'une pareille gravité doivent examiner avec soin toutes les circonstances qui peuvent aggraver la marche de l'affection, et les complications qui peuvent surgir dans le cours du traitement et qui dépendent, soit de la constitution du malade, soit de toute autre cause accessoire.

Et ici se présente en premier lieu la question de responsabilité du médecin, dont nous empruntons la solution à l'excellent *Manuel de médecine légale* de Briand et Chaudé.

« La responsabilité des médecins, disent J. Briand et Ernest Chaudé (1), n'est écrite que dans l'art. 29 de la loi du 19 vent. an XI relative à l'exercice de la médecine, et elle ne s'applique, dans cet article, qu'aux officiers de santé qui pratiqueraient une grande opération sans l'assistance d'un docteur :

« Les officiers de santé ne peuvent pratiquer les grandes opérations chirurgicales que sous » la direction et l'inspection d'un docteur, dans les lieux où celui-ci est établi ; et dans le cas » d'accidents graves arrivés à la suite d'une opération exécutée hors de la surveillance et de » l'inspection d'un docteur, il y aura recours en indemnité contre l'officier de santé qui s'en » sera rendu coupable. »

» En général, on regarde comme *grandes opérations* toutes celles qui sont d'une exécution difficile...., et les opérations pratiquées sur des organes essentiels de la vie, sur des organes qui servent à une fonction importante : ainsi la lithotomie, la lithotritie, l'opération de la sarcocèle, celle de la hernie étranglée, l'opération de la cataracte, l'opération césarienne, l'embryotomie, sont de grandes opérations. »

Il résulte donc de cet article la conséquence très-simple et très-naturelle qu'un officier de santé ne peut et ne doit prendre sur lui la responsabilité d'une opération de la cataracte ou de toute autre opération grave et délicate sur les yeux, autrement il s'expose à être condamné par les tribunaux dans le cas de procès.

Cette opinion a été exprimée d'une manière très-explicite par Ollivier (d'Angers), Velpeau et Adelon (2), qui ont été appelés en 1841, par la commission rogatoire de M. le juge d'instruction de Compiègne, à décider si l'opération de la cataracte doit être considérée au nombre des grandes opérations chirurgicales auxquelles s'applique la restitution de l'article 29.

« Nous n'hésitons pas à répondre affirmativement. Comme cette opération de la

(1) Briand et Ernest Chaudé, *Manuel complet de médecine légale*, 9e édition. Paris, 1874.
(2) Ollivier, Velpeau et Adelon, *Consultation médico-légale* (*Annales d'hygiène et de méd. légale*, 1841, t. XXV, p. 196).

cataracte est d'une exécution difficile ; qu'elle intéresse une des facultés les plus précieuses de l'homme, la vue ; qu'elle n'est pas une des opérations qu'on soit obligé de pratiquer sur-le-champ, mais qu'on peut prendre tout le temps et choisir ; comme c'est une opération non usuelle, et qui généralement n'est pratiquée que par les chirurgiens d'un ordre élevé, nous pensons qu'elle doit être rangée dans les grandes opérations chirurgicales dont il est parlé à l'article 29.

» Conséquemment, nous pensons qu'un officier de santé qui aurait pratiqué des opérations de cataracte serait passible d'un *recours* en indemnité sur la poursuite des opérés, s'il était résulté des accidents graves de ses opérations. »

L'oculiste doit être pourvu, de même que les autres médecins, d'un diplôme d'une des facultés de France. Celui qui exerce la médecine ou la chirurgie sans diplôme ne peut être excusé sous prétexte qu'il est en possession depuis plusieurs années de la qualité qui lui est contestée, qu'il est porteur de certificats à lui délivrés par les autorités administratives de diverses localités, et même de brevets à lui délivrés par le chef de l'État.

Le sieur Williams exerçait sans diplôme la profession d'oculiste : poursuivi pour ce fait, il fut acquitté par arrêté de la Cour de Rouen du 21 mai 1831 ; mais cet arrêt, déféré à la Cour suprême, fut cassé le 20 juillet 1833. Voici en quels termes le jugement fut rendu :

« Attendu que la prohibition d'exercer la médecine ou la chirurgie est générale et absolue ; » que dès lors elle s'applique nécessairement à l'art de l'oculiste, etc....; que l'arrêt attaqué » reconnaît, en fait, que Williams a donné ses soins gratuitement aux indigents en qualité » d'oculiste ; que l'arrêt ajoute que ledit Williams a été ainsi qualifié dans des brevets qui lui » ont été délivrés par plusieurs rois de France et dans des actes émanés des autorités admi- » nistratives de diverses localités ; qu'enfin il est patenté comme oculiste depuis plusieurs » années ; qu'il est en possession publique, non contestée, de l'état d'oculiste, et qu'il n'est » pas établi que, dans l'exercice de cette profession, il se soit écarté de ce qui a rapport à la » spécialité de son art ; — attendu que les brevets délivrés par les rois de France sont pure- » ment honorifiques, et qu'ils ne peuvent suppléer au titre légal exigé pour conférer le droit » d'exercer la médecine ou la chirurgie ; que la patente énonçant la profession d'oculiste, non » plus que les certificats des autorités, ne constituent pas le droit d'exercer une des branches » de l'art de guérir, lequel ne peut résulter que de la délivrance du diplôme, certificat ou lettre » de réception obtenus suivant les conditions et après les examens prescrits par la loi du » 19 ventôse an XI ; que la possession où un individu serait, depuis plusieurs années, de la » qualité d'oculiste ne saurait lui conférer le droit d'exercer cette profession, et qu'enfin la » circonstance qu'il aurait donné gratuitement les soins de son art aux indigents ne saurait le » soustraire aux conséquences des prohibitions portées par la loi, etc. »

Voyons maintenant quel est le rôle des docteurs-médecins appelés comme experts dans diverses questions de médecine légale et notamment dans les poursuites dirigées contre les docteurs-médecins ou les particuliers, tant devant les tribunaux civils que devant les tribunaux correctionnels.

Il arrive quelquefois que le malade intente un procès en dommages-intérêts à son médecin, qui l'a soigné d'une affection oculaire quelconque, ou opéré sans succès d'une cataracte.

Il est aujourd'hui généralement admis qu'un médecin ou chirurgien ne peut pas être rendu responsable d'une méthode de traitement ou d'une opération qui ne réussirait pas. Lorsqu'il s'agit, en effet, d'apprécier si telle ou telle opération était ou non indispensable, si elle a été faite convenablement ou non, si tel traitement

était ou non approprié à la maladie, nulle loi ni jurisprudence ne peuvent admettre la responsabilité en ces matières délicates. La loi a déterminé, disent Briand et Chaudé, les épreuves nécessaires pour devenir médecin, et celui qui a obtenu ses grades possède une présomption légale de capacité ; les tribunaux ne peuvent se rendre juges d'un traitement médical ou chirurgical sous peine d'entraver complétement l'exercice de l'art.

Ayant été appelé à donner notre avis au sujet d'une opération de la cataracte, qui fut cause d'un procès intervenu entre l'opérateur et le malade, nous dûmes nous prononcer en faveur de notre confrère. Voici les détails de ce procès racontés par l'opérateur lui-même :

« Dans le courant de février 1866, j'ai examiné, dit-il, le sieur R., boulanger à N.... Ce malade était atteint d'une cataracte double complète à l'œil gauche et incomplète à l'œil droit, c'est-à-dire que ce dernier organe fonctionnait d'une manière si insuffisante que le sieur R... ne pouvait se conduire seul, et qu'il distinguait avec peine les gros objets à une lumière diffuse.

» Je dois ajouter que mon malade était sourd et rhumatisant depuis environ dix ans. Je n'articulai aucune conclusion le 21 février 1866, et je fis appeler un confrère en consultation. Tout en déclarant le peu d'espoir que nous inspirait une pareille opération, nous résolûmes de la pratiquer à l'œil gauche.

» Le 7 juin 1866, après avoir dilaté la pupille, nous avons examiné l'œil, notre diagnostic s'est confirmé. Le 10 juin, la rétinoscopie phosphénienne nous assurait la sensibilité du fond de l'œil. Je pratiquai l'opération de la cataracte par abaissement le 11 juin 1866. Il n'y a eu aucun accident pendant l'opération, ainsi que mon confrère a pu le constater.

» Le 13 juin, une inflammation de l'œil se déclare, et malgré le traitement le plus énergique, les milieux réfringents de l'œil perdent peu à peu leur transparence, et le 26 juillet 1866, époque à laquelle j'abandonne le malade, la cécité est aussi complète qu'avant l'opération.

» Fatigué d'envoyer une note d'honoraires qui revenait toujours sans réponse, je me vis dans la pénible nécessité d'assigner mon malade devant le tribunal civil.

» Mon adversaire objecte, par l'organe de son conseil judiciaire :

» Qu'il était atteint : d'*une atrophie de la papille du nerf optique*, *atrophie résultant d'une entrave*, *d'un obstacle dans la circulation artérioso-veineuse*, et, attendu que j'ai fait une opération non-seulement inutile, mais tellement dangereuse qu'elle a eu pour conséquence nécessaire la perte de l'œil droit, m'entendre condamner à 8000 francs de dommages-intérêts. — 4000 francs pour chaque œil. »

Le tribunal se trouvant en présence de questions scientifiques qui n'étaient pas de sa compétence pose aux experts les questions suivantes :

« 1° S'il est possible, dans l'état actuel, de déclarer que le sieur R... était atteint de cataracte le 11 juin 1866?

» 2° Si l'on n'a pas pris une amaurose pour une cataracte ; si cette confusion est une faute grave, pouvant être très-préjudiciable au malade?

» 3° Si l'opération pratiquée à l'œil gauche n'a pas eu pour conséquence la perte de l'œil droit?

» 4° Si l'œil droit est encore atteint de cataracte, ainsi que M. C... le décl

l'audience, après avoir examiné le malade hier, 24 août, avec un de ses confrères qui partage la même opinion ?

» 5° Si l'opération a été pratiquée avec toutes les précautions désirables ? »

Dans l'exposé qu'on vient de lire, il y a un point important à décider, savoir si l'erreur imputée à notre confrère, dans le diagnostic de l'affection oculaire qu'il a eu à traiter et dans l'opération qu'il a pratiquée, est réelle, si elle peut être démontrée. Dans le cas où il y aurait eu erreur réelle et démontrée, si en principe et aux termes de la jurisprudence établie elle entraîne la responsabilité civile du médecin et ses conséquences. Il y a donc à considérer ici le fait, dans l'espèce, et dans l'application des principes.

Rien n'est plus difficile, disais-je dans ma consultation (1), que de résoudre cette question. On ne peut se prononcer à ce sujet que d'une manière approximative, en s'appuyant sur des simples probabilités et des inductions. Et en effet, l'état des membranes internes de l'œil opéré étant complétement changé par l'inflammation, il était impossible de décider si la cataracte existait avant l'opération, ou si elle n'était que la conséquence de l'opération pratiquée sur l'œil quoique moins avancée, tandis que d'après le certificat délivré au malade par un autre confrère, il n'y a que l'atrophie de la papille du nerf optique.

Nous voulons admettre deux conditions probables : 1° ou bien l'œil non opéré présente des opacités périphériques du cristallin et une atrophie de la papille ; 2° ou il n'a aucune trace de cataracte et n'est atteint que d'une atrophie de la papille.

Les opacités commençantes de l'œil non opéré, même les plus légères, nous donneraient tous les droits d'admettre que l'autre œil était atteint d'une cataracte complète et que l'opération était indiquée. Quant à l'atrophie de la papille du nerf optique, que l'on constaterait actuellement dans l'œil non opéré, elle ne pourrait en aucune façon faire préjuger l'état du nerf optique dans l'autre œil. Il est vrai que les atrophies de la papille se développent simultanément dans les deux yeux, mais les exceptions à cette règle ne sont pas rares non plus.

Examinons maintenant notre deuxième supposition sur l'état du malade engagé dans le procès, et admettons un instant que l'œil non opéré ne présente aucune trace de cataracte et qu'il ne soit atteint que d'une atrophie de la papille. Peut-on affirmer, dans ce cas, que l'autre œil avait une cataracte avant l'opération, ou bien qu'il n'était qu'amaurotique ?

En réponse à cette question, nous pouvons déclarer, en toute conscience, que la cataracte pouvait avoir lieu sans ou avec atrophie de la papille. L'existence d'une cataracte spontanée, limitée à un seul œil, n'est pas un fait nouveau, tous les chirurgiens en connaissent des exemples. Et si, dans un œil cataracté dont les membranes internes sont saines, l'abaissement avait été pratiqué, et qu'on eût eu un insuccès, oserait-on jamais accuser le chirurgien d'une erreur de diagnostic en s'appuyant sur l'absence de toute trace de cataracte dans l'œil non opéré ?

La cataracte existant avec une atrophie de la papille, y avait-il une indication à faire une opération ? Je pense que c'est une question discutable ; mais l'opérateur ayant acquis la conviction, par la présence des phosphènes, que la sensibilité de la rétine était conservée, avait tout droit d'espérer qu'en faisant disparaître la cata-

(1) Galezowski, *Gazette des hôpitaux*, septembre 1867, p. 439.

racte, il rendrait au moins une partie de la vision au malade, condamné sans cela à rester aveugle.

Le rédacteur en chef de la *Gazette des hôpitaux*, le docteur Brochin, en reproduisant ma consultation, s'est exprimé ainsi : « Pour admettre la légitimité de la revendication en dommages-intérêts, il faudrait établir d'abord qu'il y a eu préjudice causé; or, pour admettre qu'il y a eu préjudice, il faudrait résoudre préalablement la question scientifique de diagnostic et d'indication, et démontrer qu'il y a eu erreur à ce double point de vue. Mais, en admettant que le tribunal, éclairé d'abord par le rapport des experts, soit compétent pour apprécier une question de diagnostic et d'indication opératoire, depuis quand une erreur de pratique ou l'insuccès d'une opération chirurgicale engagent-ils, d'une manière aussi directe et aussi immédiate, la responsabilité civile du médecin ? Y eût-il eu erreur dans le diagnostic et dans l'indication d'opérer, ce qui est loin d'être démontré, et ce qui paraît difficilement démontrable, qu'il n'y aurait pas lieu à invoquer ici la responsabilité civile. Nous n'aurions qu'à citer, au besoin, comme précédent, le jugement suivant. Il s'agissait d'une demande en dommages-intérêts pour une blessure par imprudence. Un chirurgien, prenant une hernie pour un abcès, avait, en incisant la tumeur, perforé l'intestin. L'erreur était assurément plus grave et surtout plus patente que celle qui est imputée dans le cas qui nous occupe. Cependant, sur le rapport de M. Amb. Tardieu, le chirurgien fut renvoyé des fins de la plainte. »

Il est aujourd'hui un fait hors de contestation, c'est que les médecins ne peuvent être responsables ni de l'insuccès dans le traitement des maladies, ni même des conséquences fâcheuses pour le malade des opérations qu'ils pratiquent, soit sur l'œil, soit sur tout autre organe.

La responsabilité pénale existe toutes les fois qu'il y a une faute lourde, consistant dans une imprudence, une négligence, une inattention, une inobservation des règlements, et que cette faute lourde a causé soit la mort, soit des infirmités.

Mais si aucune restriction législative ne peut être imposée aux médecins dans l'exercice de leur art, il y aurait à poser quelques principes en ce qui concerne certaines opérations qui se pratiquent sur les yeux. Un certain nombre de ces opérations, et la cataracte en particulier, ne présentent point d'urgence, et peuvent être exécutées à des époques que l'on choisit à volonté.

Il serait à désirer que dans l'intérêt des malades, les chirurgiens acceptassent comme règle de conduite de ne jamais faire à la fois l'opération de la cataracte sur les deux yeux. D'abord, en ne la faisant que sur un œil, on provoque moins d'irritation, et on a le droit de compter sur plus de chances de succès. D'autre part, en supposant que l'opération échoue, le malade n'est pas pour cela condamné à une cécité absolue. Ayant échoué dans la première opération, le malade pourra s'adresser à un autre chirurgien, si cela lui plaît. Le même opérateur aura recours à une autre méthode, prendra des précautions nécessaires pour prévenir les accidents qui ont empêché la guérison de la première opération. Il pourra la remettre à une autre époque, où il la fera peut-être dans de meilleures conditions hygiéniques. Tous ces moyens aidant, on procurera relativement plus de chances de guérison au malade.

§ II. — Des blessures de l'œil envisagées au point de vue médico-légal.

Les blessures d'un organe aussi important que l'est celui de la vue peuvent donner lieu à des actions en dommages-intérêts toutes les fois qu'elles auront amené, soit un affaiblissement, soit une perte complète de la vue.

Les médecins-légistes seront donc appelés à déterminer le degré de gravité d'une blessure et les désordres qu'elle aura amenés. Mais comme il peut aussi arriver que les altérations oculaires aient précédé l'accident, et qu'elles soient liées aux conditions organiques congénitales ou morbides et nullement à la blessure, il sera du devoir de l'expert de décider si la perte de la vue peut être rapportée à l'accident, ou si elle n'est qu'une simple coïncidence.

Selon le professeur Ambr. Tardieu (1), les blessures par imprudence de même que les blessures volontaires diffèrent autant par leur nature et par leur cause que par leur gravité. Cet éminent médecin-légiste range les différents cas de blessures involontaires ou accidentelles, qui s'offrent au médecin expert, dans cinq catégories : 1° accidents de chemin de fer; 2° accidents de voitures; 3° accidents professionnels ; 4° accidents par coups de feu, par incendie ou par explosion de gaz et de matières explosibles ; et 5° accidents divers, parmi lesquels les plus ordinaires sont les projectiles imprudemment lancés, les chutes provoquées, etc.

En ce qui concerne notre travail, il nous importe surtout de décider le siége, la nature des blessures et leur gravité, nous préférons donc les examiner dans l'ordre anatomique en indiquant ce qu'il y a de particulier à chaque variété d'accidents.

A. **Blessures de paupières et de l'orbite.** — Elles n'ont pas, en général, de graves conséquences tant qu'elles ne sont pas très-étendues et qu'elles ne sont pas compliquées de désordres simultanés dans le globe de l'œil. Les plaies par instruments contondants, situées près du bord orbitaire externe, donnent lieu à une inflammation phlegmoneuse et souvent à une mortification de la paupière supérieure, qui se terminent par des cicatrices vicieuses, sans que pour cela la vue soit directement compromise.

Le professeur Amb. Tardieu a vu plusieurs blessés se plaindre d'affaiblissement de la vue causé par des plaies contuses du crâne produites dans des accidents de chemin de fer; mais il n'a jamais observé d'exemple avéré. Le plus souvent, les plaies périorbitaires sont superficielles. Sur 35 accidents de ce genre, qu'il rapporte dans son remarquable mémoire, il ne cite que 5 cas de blessure de l'œil, et tous sans gravité. C'est ainsi qu'à la suite d'un déraillement sur la ligne du Nord, survenu le 18 novembre 1861, Amb. Tardieu a pu constater, chez une dame, une violente contusion à l'œil droit, devenu tout à fait noir et ecchymosé. En même temps, trois hommes avaient reçu des blessures dans l'œil, dont deux avaient été atteints d'une plaie contuse à large lambeau triangulaire, à l'angle interne du sourcil gauche, et le troisième n'avait reçu que des contusions avec ecchymoses sans gravité à l'œil droit. A la suite d'une rencontre de deux trains, une dame qui avait

(1) Tardieu, *Étude médico-légale sur les blessures par imprudence* (*Ann. d'hyg. publ. et de méd. légale*. Paris, 1871, 2e série, t. XXXV, p. 134 et suiv.).

reçu au front et au-dessus du sourcil droit, une plaie contuse, qui était suivie d'un trouble de la vue passager, demanda une indemnité de 150 000 francs, dont Tardieu n'a pas eu de peine à établir l'exagération.

Les plaies situées à l'angle interne de l'œil sont quelquefois suivies de tumeurs lacrymales, de fractures de l'os ethmoïde, du rebord orbitaire, de l'emphysème orbitaire consécutif; mais, en général, elles sont sans gravité, et guérissent facilement.

Il n'en est pas de même de la blessure faite avec un instrument piquant, et qui aura traversé de part en part l'orbite. Diverses lésions graves peuvent s'ensuivre, et le pronostic en est d'autant plus difficile qu'il est le plus souvent impossible de se prononcer pendant un certain temps, et d'une manière exacte, sur la nature des lésions. Parmi les accidents les plus graves, il faut redouter la pénétration de l'instrument jusque dans la masse cérébrale, et la blessure de la carotide interne. Dans le premier comme dans le second cas, les accidents consécutifs se font souvent longtemps attendre et sans occasionner de symptômes graves. Mais, si les symptômes cérébraux apparaissent, s'il y a de l'exophthalmie et du bruit de souffle du côté de l'orbite blessé, le doute sur l'existence d'une tumeur vasculaire ne peut être permis.

B. **Blessures du globe de l'œil.** — Elles ont une tout autre signification que les précédentes, et entraînent le plus souvent après elles des troubles de la vue ou la cécité. Parmi ces dernières, il faut ranger surtout toutes celles qui atteignent les membranes internes de l'œil, et qui sont suivies à la longue d'une destruction partielle ou totale de la membrane nerveuse.

Les blessures de la cornée sont moins graves lorsqu'elles sont partielles, et que le centre de cette membrane n'est pas attaqué.

Les cataractes peuvent être aussi le résultat d'une blessure; mais leur guérison par une opération étant admise, la responsabilité doit être naturellement bien moindre que d'autres accidents du même genre.

Au point de vue de la médecine légale, il nous importe de déterminer si une altération que nous apercevons dans l'œil est consécutive à un traumatisme, ou si elle est le résultat d'un processus morbide quelconque ancien qui a précédé l'accident.

Il est très-difficile de résoudre toujours des questions de cette nature ; elles demandent en général beaucoup de réflexion et d'étude comparative des symptômes morbides, ainsi que des circonstances dans lesquelles la blessure a eu lieu. Il arrive parfois que l'examen des membranes internes de l'œil ne nous indique aucune altération, et pourtant la vue semble être complétement abolie. Le médecin expert doit alors décider : 1° si l'œil blessé est réellement amaurotique ; 2° si l'amaurose n'a pas précédé l'accident.

Nous avons dit plus haut quels sont les moyens pour reconnaître s'il n'y a pas de simulation d'amaurose de la part du malade. Quant à ce qui concerne l'autre question, nous ne pouvons mieux faire que de citer ici quelques faits intéressants se rapportant à différentes catégories d'accidents.

1. *Accidents de voitures.* — Sur les trente-huit observations que rapporte Tardieu, nous n'avons trouvé que deux fois les yeux endommagés. Dans un cas, une jeune fille renversée par un omnibus, et portant des traces de scrofules, telles que

cicatrices, abcès, et taies sur les yeux, attribuait tous ces symptômes à l'accident et aux blessures; mais, comme dit justement le professeur, il y avait, de la part de la jeune fille, une évidente et grossière exagération.

Une dame âgée de quarante-huit ans fut renversée, en 1856, par une voiture qui était conduite par un cocher de l'Administration des Petites-Voitures de Paris; elle a actionné l'Administration et le cocher en dommages-intérêts. Elle dit avoir des vertiges, une amaurose de l'œil droit, et des mouches noires devant les yeux. Le professeur Tardieu fut commis par la quatrième chambre de la Cour de Paris, en 1860, pour procéder à la visite, et ne trouva aucune trace des accidents dont elle se plaignait; ce n'est que tardivement, en effet, qu'elle a songé à attribuer à cette cause les maux sans nombre, enfantés chez elle par la maladie hypochondriaque la plus caractérisée.

Ce fait nous paraît instructif sous plusieurs rapports; il nous montre l'exagération des phénomènes éprouvés par la malade. D'autre part, les symptômes morbides auraient pu se développer, soit après l'accident, puisque l'expertise n'a été faite que quatre ans plus tard, ou bien la malade a pu avoir une affection oculaire antérieure à l'accident, et ne se serait aperçue de cette infirmité que par hasard, en fermant successivement l'un et l'autre œil après la blessure. Le médecin-légiste aura pour mission de résoudre toutes ces questions délicates, en se basant sur tous les phénomènes qui caractérisent l'amblyopie, et ne procédera, dans ces décisions, qu'avec la plus grande prudence et circonspection, en s'informant surtout si les troubles que le malade accuse ne sont pas exagérés ou simulés.

Un malade me demanda un certificat constatant la perte de la vue, qui serait survenue, selon lui, subitement, dans une chute occasionnée par un accident de voiture. J'ai examiné ses yeux, et j'ai constaté une choroïdite syphilitique dans les deux yeux, qui n'avait, bien entendu, rien de commun avec l'accident. Un autre individu, le nommé L..., âgé de soixante-deux ans, très-fortement myope, et atteint d'atrophies choroïdiennes très-étendues dans les deux yeux avec des amas pigmentaires considérables, vint me demander un certificat constatant qu'une nouvelle tache apoplectique de la macule, qui lui était survenue dans son meilleur œil, était occasionnée par la faute d'un marchand qui laissait sur le trottoir des échelles et les volets de sa boutique non fermés et saillants sur le trottoir, contre lesquels il s'est heurté. Il était impossible d'obtempérer à sa demande, parce que les désordres intra-oculaires étaient de telle nature qu'ils pouvaient se déclarer à la suite d'une inflammation lente et chronique de plusieurs années, et que l'épanchement sanguin lui-même pouvait se produire spontanément et sans blessure, par le seul fait de la maladie.

2. *Accidents de chasse.* — Les accidents de chasse, les coups de feu, amènent en général des blessures bien plus graves que les autres, et entraînent une grande responsabilité, même lorsqu'elles sont imputées à une simple imprudence. Mais pour que la responsabilité du délinquant puisse être bien établie, il faut attendre le temps nécessaire à la guérison de la maladie, qui, grave en apparence, peut cependant se dissiper complétement, comme il résulte de l'observation suivante, rapportée par le professeur Tardieu.

M. L..., garde général des forêts, reçut de M. de L..., dans une partie de chasse, un coup de feu qui l'atteignit à l'œil, aux mains et au genou. Il résultait,

du rapport de Desmarres père, que M. L... était atteint d'une amblyopie occasionnée par un large épanchement de sang de la rétine, remplacé ensuite par des exsudations visibles à l'ophthalmoscope. Ce n'est que vingt mois après l'accident que, désignés comme experts par jugement de la 4e chambre du tribunal civil, le professeur Tardieu et les médecins Baudouin et Sichel père, ont procédé à la visite, et constatèrent l'absence de toute lésion sérieuse; celles de la rétine avaient presque entièrement disparu.

Mais il arrive parfois que le grain de plomb pénètre dans l'intérieur de l'œil, et la vision se trouve fortement compromise par les désordres qui en résultent. La responsabilité de la personne qui a causé l'accident devient alors très-grande, ainsi qu'on peut en juger par le fait suivant :

« Le fils R..., se trouvant à la chasse avec son père, reçut de M. F... un grain de plomb dans l'œil droit, ce qui amena de grands désordres dans cet organe. A la suite de cet accident, le père du jeune R... intenta un procès à M. F. Nous fûmes appelés, M. le docteur Cusco, Mayer et moi par le tribunal, pour donner notre avis sur la gravité de la blessure et sur les conséquences qu'elle pouvait avoir. Après un mûr examen, nous avons constaté la présence du corps étranger dans l'œil, et avons déclaré que bien que la vision fut partiellement revenu, il serait toujours à craindre pour l'avenir de nouveaux accidents; en conséquence, M. F... fut condamné à payer des dommages et intérêts au blessé. »

3. *Accidents divers.* — Parmi les *accidents divers,* Tardieu signale les blessures résultant d'une chute provoquée, du choc d'un objet tombé d'une certaine hauteur, d'un projectile lancé sur l'œil, etc.

Deux faits remarquables sont rapportés par l'éminent professeur, dont voici quelques détails :

« Le docteur B..., traversant un jardin public, fut atteint à l'œil gauche par un marron d'Inde qu'un enfant avait lancé au hasard. Six mois après, le docteur Tavignot ne trouvait plus aucune trace d'accident, si ce n'est une dilatation de la pupille. Mais le docteur B..., ayant réclamé des dommages-intérêts au père de l'enfant, le tribunal chargea le professeur Tardieu d'examiner et de constater quelles suites avait eues sa blessure. Malgré les plaintes de M. B... de ne pouvoir ni lire, ni procéder à des explorations médicales un peu délicates, l'éminent expert conclut que pour l'avenir il n'en était résulté ni incapacité professionnelle, ni infirmité persistante. »

Le second fait est bien autrement important et grave dans ses conséquences, comme on va juger :

« Le sieur Y..., maître d'étude dans un grand pensionnat, reçut d'un jeune garçon, fils du prince de M..., une pierre qui l'atteignit à l'œil gauche, dont la vue se perdit. Un jugement de la 1re chambre du tribunal civil chargea le professeur Tardieu, et deux autres confrères, d'examiner le sieur Y..., et de constater l'état de ses yeux. Il est résulté, de cet examen, que le défaut de la vision de l'œil gauche était lié non à la blessure accidentellement produite par le projectile, mais à la ptosis et à la déviation de l'œil existant chez ce jeune homme depuis l'enfance. »

Appelé à la même époque à donner mon avis sur cet accident, je me suis prononcé tout à fait dans le même sens, parce que la petite hernie de l'iris au bord de

la cornée était le seul fait de la blessure, qui ne pouvait pas expliquer la perte de la vue, tandis que la ptosis et la déviation de l'œil permettaient de supposer un défaut de développement congénital de l'œil. Et tout le monde sait combien sont fréquentes les amauroses ou amblyopies monoculaires dont les malades eux-mêmes ne se doutent pas souvent pendant de longues années.

Les difficultés d'expertise n'existent point lorsque le cristallin se trouve lésé dans la blessure. Malgré la possibilité de la guérison, la responsabilité de la personne qui en est la cause reste évidente dans ce cas, comme on peut s'en convaincre par le fait suivant relaté par Liégey (de Rambervilliers) (1).

Le 25 mai 1868, le sieur M..., âgé de cinquante-neuf ans, reçoit sur l'œil droit un coup porté avec un manche de fouet. Deux heures après, le docteur Liégey constate une plaie transversale à la paupière inférieure, qui est le siége d'une ecchymose et d'un gonflement considérable. La cornée est intacte, les milieux de l'œil sont transparents, la vision est conservée. Cinq semaines plus tard toute trace de lésion externe a disparu, mais la vision est obscurcie à droite, et la pupille reste dilatée. Deux mois après l'accident la cataracte est déclarée. C'est alors que le sieur M... intenta à son adversaire une action en dommages-intérêts, et obtint 500 francs au lieu de 1500 qu'il réclamait.

Le professeur Gosselin (2) rapporte l'histoire d'un homme de quarante-cinq ans, qui en passant dans la rue a reçu d'un cocher un coup de fouet, suivi d'une légère hémophthalmie. Au bout de sept semaines l'œil s'est guéri, le malade prétendait cependant qu'il ne voyait point de cet œil et demandait à celui qui l'avait blessé une indemnité. N'ayant trouvé aucune lésion dans l'œil, Gosselin a placé devant les yeux du malade des verres prismatiques et lui fit regarder une bougie, aussitôt le malade déclara voir deux bougies, ce qui était le signe positif que l'œil blessé était aussi bon que l'autre, et par conséquent son amaurose était simulée et il n'avait pas droit à l'indemnité qu'il réclamait.

Il peut arriver qu'une inflammation grave de l'œil quelconque, telle qu'ophthalmie purulente, blennorrhagique, abcès de la cornée, glaucome, etc., existe chez un malade depuis un certain temps, et qu'il reçoive un coup ou une blessure sur l'œil ainsi affecté. Voyant la vue se perdre, le malade pourra intenter un procès en dommages-intérêts, mais il sera du devoir de l'expert de combattre une pareille exigeance.

Voici un fait des plus intéressants à ce sujet (3) :

Un homme lance, au moyen d'une seringue, au visage d'une jeune fille qu'il accusait d'infidélité, un liquide dont une partie lui arrive dans les yeux. Bientôt se développe une ophthalmie violente, amenant à gauche une perforation de la cornée avec opacité de toute son étendue ; à droite, adhérence de l'iris à la cornée, nécessitant l'opération de l'iridectomie. La jeune fille ne présentait nulle part, ni aux paupières, ni au visage, quoi que ce soit qu'on puisse rapporter à l'action de liquide corrosif. Par contre, elle était atteinte de blennorrhagie vaginale. La Faculté

(1) Liégey, *Amaurose médiate traumatique compliquée d'un commencement de cataracte* (*Annales d'hygiène publique, etc.*, 1869, t. XXXII, 2e série, p. 441).

(2) Gosselin, *Clinique chirurgicale de la Charité*, t. II, p. 152.

(3) *Oestr. Zeitschr. für prakt. Heilkunde; Jahresberich von Virchow u. Hirsch*, 1868, I, p. 419 ; et *Ann. d'hyg. publ.*, 1871.

de Vienne, consultée sur ce fait, décida que la fille perdit la vue à la suite d'ophthalmie blennorrhagique, et non point par suite du liquide qu'elle avait reçu au visage, et que par conséquent il ne pouvait être question de l'action traumatique.

Voici un autre fait non moins intéressant qui m'a été obligeamment communiqué par le professeur A. Tardieu :

Chez un blessé, que le professeur A. Tardieu a dû examiner comme expert, en 1850, il a pu constater des traces de contusions à la tête et une sorte de torpeur dans les facultés intellectuelles. Mais comme le malade était atteint d'une affection nerveuse convulsive ancienne (probablement l'épilepsie), le professeur avait conclu que les blessures reçues par l'individu ne semblaient pas de nature à avoir eu aucune conséquence funeste et n'auraient pu causer une incapacité de travaux de plus de vingt jours. Les symptômes cérébraux étaient évidemment de date ancienne et indépendants de la blessure.

Tels sont les faits et les conséquences des blessures de l'œil au point de vue de l'expertise légale. L'importance et la valeur de chaque phénomène ne peuvent être jugées qu'après un mûr examen de la santé générale ainsi que de la vue du malade avant et après l'accident.

CHAPITRE IV

DE LA PHOTOGRAPHIE RÉTINIENNE AU POINT DE VUE MÉDICO-LÉGAL.

Il y a un certain nombre d'années, parut, dans un journal américain, une note qui fit grande sensation. On pouvait, d'après l'auteur de cette note, en soumettant au daguerréotype la rétine d'un individu assassiné, retrouver l'image de celui qui l'avait frappé.

Cette fable ingénieuse intrigua le public pendant un certain temps, mais les hommes de science n'y crurent point. En 1869, le docteur Bourion envoya, à la Société de médecine légale de Paris, des photographies prises sur la rétine d'une femme assassinée, et qui représentaient, selon lui, le moment où l'assassin, après avoir frappé la mère, tue l'enfant, et le chien de la maison se précipite vers la malheureuse petite victime.

Ce tableau fantastique aurait pu rester sans commentaires, mais la Société a voulu démontrer l'absurdité de pareils faits, et chargea le docteur Vernois de lui en faire le rapport. Le docteur Vernois (1) démontra par des expériences faites sur les animaux qu'il n'y avait rien de vrai dans ces histoires. Les photographies n'indiquaient rien, ou plutôt on pouvait y baser autant de contes fantastiques qu'on aurait voulu. Il faut espérer que c'est la dernière fois qu'un pareil sujet occupera l'esprit des hommes de science.

(1) Vernois, *Rapport sur une communication de M. le docteur Bourion* (*Annales d'hyg.*, 1870, t. XXXIII, 2e série, p. 239).

DIX-HUITIÈME PARTIE

HYGIÈNE DE LA VUE

S'il est une branche en ophthalmologie dont les principes soient très-peu observés par les malades et les médecins eux-mêmes, c'est incontestablement l'hygiène oculaire. Le sens de la vue est continuellement blessé par des excès de tout genre, par des veilles prolongées, par un travail à la lumière artificielle très-vive, par une application sans relâche, par l'effet des contrastes de couleurs, par l'action des gaz délétères, des miasmes, des poussières, etc. Et pourtant, il n'y a encore aucune prescription qui réglemente les différentes occupations et les travaux des ouvriers, afin que le sens de la vue puisse être mis à l'abri de ces causes diverses d'affaiblissement.

Pour résoudre les différents problèmes de l'hygiène oculaire, il faudrait s'occuper de toutes les questions de l'hygiène générale, et surtout des rapports qui existent entre la faculté visuelle et l'âge, les professions, etc.

Les différentes phases d'accroissement et de décroissance que l'organisme parcourt favorisent plus ou moins la manifestation de tel ou tel genre de lésion.

Chaque âge aussi imprime à l'économie un caractère général qui est en rapport avec telle ou telle altération.

Les professions sont ordinairement perturbatrices des fonctions physiologiques de différents organes, et il y a mille circonstances dans chacune d'elles qui mettent obstacle aux soins réclamés par les yeux. Les graveurs, les bijoutiers, les joailliers, les sculpteurs, en travaillant constamment la loupe à la main et souvent auprès d'une lumière artificielle, sont exposés à fatiguer leur appareil accommodateur, et à provoquer une sorte d'excitation permanente de la rétine qui peut se terminer par une rétinite. Les chauffeurs de chemins de fer, les miroitiers, les verriers, les fondeurs, éprouvent tôt ou tard des affections oculaires profondes, qui ne manquent pas de gravité.

Les mineurs, les vidangeurs et ceux qui travaillent au sulfure de carbone sont sans cesse exposés à l'action des gaz méphitiques. Les boulangers, les plâtriers et ceux qui travaillent les coquilles de nacre de perles sont placés jour et nuit dans une atmosphère remplie de poussières irritantes. Il n'y a pas jusqu'aux employés des bureaux et les hommes d'État qui, adonnés jour et nuit à leurs travaux scientifiques, aux recherches dans les livres, à la vérification de chiffres, etc., ne soient exposés à des causes les plus variées de fatigue et d'inflammation de toutes sortes.

Pour qu'un organe de sens se conserve intact, il faut que l'impression qu'il reçoit soit d'une intensité moyenne, et, qu'en se répétant, elle n'excède point les limites physiologiques de force et de durée assignées à son exercice. Et de même que le tact s'émousse par les frottements et les maniements d'instruments et d'objets gros-

siers, de même le sens de la vue s'émousse et s'affaiblit sous l'influence d'une lumière trop vive.

C'est en examinant l'œil au point de vue de ses rapports avec la santé générale, la constitution, l'âge, le sexe, de même qu'au point de vue de différentes professions et occupations, que nous pourrons établir certaines règles d'hygiène, qui, nous n'en doutons pas, seront utilement mises à profit par tous ceux qui voudront conserver leurs yeux le plus longtemps possible dans leur intégrité parfaite.

CHAPITRE PREMIER

INFLUENCE DES CONDITIONS HYGIÉNIQUES GÉNÉRALES

A. Age, sexe et habitudes morbides. — Les soins hygiéniques pour la conservation de la vue sont réclamés depuis la plus tendre enfance, et il y a une foule de questions dans l'éducation de ces petits êtres qui demandent un examen et une surveillance des plus minutieux.

Pour que la vue chez les enfants puisse se développer graduellement et ne subisse point d'influence fâcheuse, il faut :

1° Que la chambre qu'ils habitent ne soit pas exposée à la lumière très-vive, qu'elle soit directe ou réfléchie par des murailles. Il faut aussi que les tentures de la chambre ne soient pas claires ni d'un vif éclat.

2° Il faut que les berceaux et les lits des enfants soient placés de sorte qu'ils ne reçoivent pas la lumière de la fenêtre directement dans les yeux.

3° Quand on les fait sortir au dehors, il faut qu'ils aient des chapeaux ou des visières foncées, capables d'adoucir la réverbération d'une trop vive lumière.

4° Les moindres inflammations des yeux doivent être immédiatement soignées, autrement on s'expose à voir s'établir des affections chroniques du côté de la cornée, de la conjonctive ou du bord des paupières, pouvant compromettre à jamais la vision. C'est à l'âge de trois à neuf ans qu'on voit le plus grand nombre d'ophthalmies scrofuleuses se déclarer, et c'est à cet âge aussi que la surveillance doit être la plus attentive, surtout aux approches du printemps et de l'automne. L'air froid et humide contribue, selon Barthez et Bazin, au développement de la scrofule en général, et il n'y a rien d'étonnant si les muqueuses oculaires s'y prennent plus particulièrement.

5° Dans les études et les travaux, les enfants doivent être plus particulièrement surveillés. Il faut les empêcher de pousser le travail jusqu'à la fatigue. Les occupations du soir sont dangereuses, surtout lorsqu'elles se font à la lumière insuffisante d'une bougie, ou bien à la lumière trop vive et vacillante du gaz. On ne saurait, en effet, trop blâmer les écoles de l'État et les institutions où l'éclairage des classes se fait avec du gaz, sans que les becs soient munis de globes dépolis ; il agit d'une manière très-fâcheuse sur les yeux par l'état de vacillation continuelle.

6° Les enfants qui ont la vue sensible et les yeux fatigués, rouges et enflammés,

doivent être exclus des classes. Non-seulement ils ne pourront pas faire des études sérieuses, mais on doit craindre qu'ils ne contractent des maladies.

7° Les enfants lymphatiques, faibles, chétifs, atteints de pityriasis du bord libre, se serviront toujours d'eau tiède et non point d'eau froide pour bassiner les yeux.

8° Lorsque les enfants commencent à grandir et que les parents songent à les préparer pour un état quelconque, il faut que l'examen fait par des hommes compétents établisse si la vue peut s'y prêter. La faiblesse de cet organe, occasionnée par les maladies ou par défauts congénitaux, doit exclure tout état fatigant et qui exige une application.

9° L'époque critique chez les filles et la période climatérique chez la femme influent d'une manière puissante sur l'apparition de diverses affections oculaires. C'est pourquoi il faut recommander aux unes et aux autres de ménager le plus possible leurs yeux pendant ces périodes, et éviter tout ce qui peut occasionner l'irritation et la fatigue.

10° Les jeunes gens ont aussi leur époque critique, c'est le développement de l'instinct génital qui dénote la puberté et l'aptitude physique. Mais l'instinct génital devance bien souvent la puberté. « Que d'enfants ne voit-on pas, dès l'âge de quatre à cinq ans, pervertis par des bonnes. Les colléges et les pensionnats sont des foyers de contagion morale, dit Michel Lévy (1), qui s'étendent aux nouveaux venus de tout âge, et si le vice endémique de ces établissements épargne un enfant, il ne tarde pas à succomber aux sollicitations spontanées des organes génitaux qui s'éveillent et qui lui créent un sens nouveau. »

La masturbation ou onanisme devient un vice chronique, grave, dont il est difficile de guérir et qui amène des conséquences fâcheuses pour l'organisme tout entier. Tous les sens s'en ressentent de bonne heure, et plus particulièrement le sens de la vue. Les enfants maigrissent, deviennent pâles, anémiques, leurs pupilles se dilatent, les yeux s'entourent de cercles violacés et s'enfoncent dans l'orbite. Ces enfants dépérissent lentement, et si la mort ne les enlève pas, ils deviennent chétifs et en proie à des accidents nerveux, tels que convulsions, contractions des membres, épilepsies, éclampsies, etc.

Sous l'influence de ces mêmes habitudes funestes, les jeunes gens perdent aussi leurs forces et dépérissent; leurs fonctions physiologiques s'affaiblissent; la perte continuelle de la liqueur séminale les rend inféconds et impuissants dans l'avenir. On voit chez beaucoup d'entre eux les yeux s'affaiblir, devenir larmoyants, rouges et congestionnés, incapables de supporter aucun travail et nulle application assidue. C'est ainsi que nous avons eu l'occasion d'examiner avec le docteur Peter, au mois de juillet 1871, un jeune homme amené de province par son père; les yeux de cet enfant s'affaiblissaient d'une manière très-sensible. Les pupilles étaient très-larges, les yeux cernés accusaient un regard vague et incertain; tout travail d'application devenait impossible. L'absence de toute altération dans l'intérieur de l'œil, jointe aux symptômes éprouvés par le malade, nous a permis de rapporter la cause de la maladie à la mauvaise habitude ou aux pertes séminales (pollutions) involontaires, ce qui fut avoué par le malade.

(1) Michel Lévy, *Hygiène*, t. I, p. 138.

Des faits de ce genre ne sont malheureusement que trop nombreux, et il n'est pas toujours facile de guérir ces individus de leurs funestes habitudes.

11° L'excès génital chez les adultes engendre les mêmes effets funestes pour la santé et la vue que la masturbation : les jeunes mariés pèchent souvent par là. On voit survenir chez ces individus un affaiblissement général et progressif de tout le corps, des symptômes nerveux provenant des lésions cérébro-spinales et qui se traduisent par l'ataxie locomotrice, des paralysies de la troisième ou de la sixième paire, et par une atrophie des papilles.

J'ai rencontré, en effet, un certain nombre de malades atteints d'atrophie de la papille, chez lesquels on ne pouvait reconnaître d'autre cause que les jouissances immodérées de l'amour et les pertes séminales.

Il est donc de la plus haute importance de se modérer dans l'exercice du coït, surtout pour les personnes dont la vue est faible et qui sont d'un tempérament faible et lymphatique.

12° Les personnes atteintes de constipations qui ne dépassent pas deux, quatre et même six jours, peuvent jouir relativement d'une bonne santé. Mais il n'en est pas moins vrai que les efforts que font ces personnes pendant les évacuations lvines entraînent souvent des altérations du côté des membranes internes de l'œil, et entre autres des hémorrhagies. Des choroïdites séreuses et atrophiques reconnaissent souvent aussi pour cause des constipations persistantes et des hémorrhoïdes qui les accompagnent. Il est donc nécessaire de surveiller cette importante fonction physiologique et faciliter les digestions, soit par des pilules aloétiques, la rhubarbe, la scammonée, soit des eaux minérales, de Pullna, de Birmensdorffen.

B. **Aliments et boissons.** — 1. *Aliments.* — L'état des organes digestifs influe d'une manière très-puissante sur la santé générale ainsi que sur la vue, c'est pourquoi il importe d'examiner avec soin toutes les conditions se rapportant à l'alimentation du malade. De même que l'inanition amène à la longue des troubles plus ou moins sensibles du côté de l'organe de la vue, de même les excès de tout genre et l'emploi des aliments âcres, épicés, poivrés, etc., peuvent entretenir des altérations plus ou moins graves du côté des yeux.

Magendie et Chossat ont fait des expériences sur les animaux soumis au régime insuffisant ou à l'abstinence absolue, et ils ont pu remarquer l'augmentation de la sécrétion des glandes lacrymales et de Meïbomius. Le docteur Brett (1) a constaté des phénomènes identiques sur des Indiens détenus dans les prisons de Moorabad et Cownpore. Chez ces malheureux les yeux présentaient l'aspect vitreux, chez d'autres on voyait apparaître des inflammations conjonctivales, l'augmentation de la sécrétion des glandes lacrymales et de Meïbomius ; chez quelques-uns les cornées devenaient troubles, puis elles s'ulcéraient, se perforaient, et les yeux se perdaient. Ce qu'il y avait de remarquable, dit le docteur Brett, c'est que dans tous ces cas les malades ne souffraient point.

Combien de fois n'avons-nous pas trouvé, chez les indigents, des conjonctivites chroniques et des kératites qu'on ne pouvait rapporter à aucune autre cause qu'à l'inanition. C'est pourquoi il importe d'examiner chez ces malheureux les condi-

(1) Brett, *Med. Chir. Review*, 1841.

tions hygiéniques, et chercher à leur procurer une nourriture suffisamment substantielle et en quantité suffisante pour soutenir les forces.

Une nourriture par trop abondante ne peut pas non plus agir d'une manière favorable sur la vue. Après un repas copieux, la tête est lourde, le visage rouge et bouffi, les paupières lourdes, pesantes, et les yeux congestionnés.

Toutes les fois que l'estomac est paresseux, qu'il y a manque d'appétit, qu'il y a de l'anémie ou de la chlorose, que les yeux se fatiguent sans être enflammés, il y a nécessité de prendre un régime tonique, fortifiant, en y ajoutant des préparations ferrugineuses, les amers, le quinquina, et le vin de Bordeaux aux repas.

Chez les personnes pléthoriques et qui sont sujettes aux hémorrhagies rétiniennes, aux inflammations de l'iris ou de la choroïde, ou de toute autre membrane oculaire, on remplacera les aliments azotés et substantiels par la nourriture végétale, les légumes mucilagineux ou herbacés, les fruits et les matières féculentes. Tous ces aliments traversent l'estomac plus promptement que les viandes, leur digestion n'augmente pas tant ni la chaleur animale, ni la fréquence du pouls, que celle des substances animales. Mais il est surtout important de supprimer, dans ces conditions, l'usage de tous les aliments épicés, poivrés, du café et de tous les condiments âcres et aromatiques.

2. Les boissons fermentées ont une influence des plus pernicieuses sur la vue; elles agissent sur le cerveau et amènent des désordres nerveux graves, suivis, au bout d'un certain temps, de troubles visuels, plus ou moins sérieux. L'usage prolongé des liqueurs fortes, et notamment de l'eau-de-vie, du rhum, du punch, du vin blanc, des liqueurs, de l'absinthe, etc., entraîne, au bout d'un certain temps, des amblyopies alcooliques graves, pouvant à jamais compromettre la vue. Ces boissons deviennent d'autant plus dangereuses qu'elles sont prises à jeun et dans un estomac vide. L'absorption de l'alcool se fait très-rapidement et entre non moins promptement dans le sang. C'est pourquoi il importe beaucoup de modérer, autant que possible, l'usage des boissons fermentées en général, toutes les fois que les yeux sont malades, et de défendre absolument leur usage dès qu'on aura affaire à des amblyopies alcooliques. Et ici l'abstinence doit être absolue, sans excepter même la bière, qui peut contenir de 7 à 5 pour 100 d'alcool.

C. **Climats et saisons.** — L'influence des climats est, sans nul doute, évidente sur la santé générale de même que sur les yeux. La proximité des marais et des étangs peut prédisposer à des affections catarrhales, rhumatismales et paludéennes; et, comme toutes ces affections donnent lieu à des altérations oculaires, il y aura naturellement nécessité de diriger dans ces pays toute son attention sur tout ce qui peut dépendre de la constitution climatérique. Le voisinage de la mer ne devient une cause insalubre que dans des circonstances particulières. En ce qui concerne les yeux, l'air de la mer devient nuisible toutes les fois qu'ils sont atteints des affections scrofuleuses, des phlyctènes, des kératites, etc. En suivant les conseils du docteur Barthez, on doit s'abstenir d'envoyer ses enfants aux bains de mer pendant tout le temps que dureront ces affections.

On sait quelle influence désastreuse exercent les climats chauds sur la santé de l'homme. En Égypte et en Algérie, cette influence s'annonce souvent, du côté des yeux, par le développement des ophthalmies purulentes et granuleuses, dont la gravité est connue de tout le monde.

La cause de ces ophthalmies n'est pas bien connue; mais il est très-probable qu'elle tient aux changements de température de la nuit et du jour, à la réverbération de la lumière et à son action irritante sur les yeux; et, enfin, à la malpropreté des indigènes. Telle est aussi l'opinion du docteur Aubert-Roche (1), qui admet pour cause prédisposante le soleil, et pour cause déterminante l'humidité des nuits, le refroidissement; chez les enfants, souvent aussi le mauvais régime.

La maladie se transmet le plus souvent par une sorte d'inoculation directe du pus granuleux ou blennorrhagique. C'est pourquoi il importe de s'attaquer à toutes les causes ci-dessus mentionnées, surveiller autant que possible l'observation de la propreté, et recommander d'éviter toute cause de refroidissement, les courants d'air dans les appartements et les tentes, etc.

CHAPITRE II

INFLUENCE DES PROFESSIONS

Il est de la plus haute importance d'étudier exactement la force de la vue de chaque individu qui voudrait se consacrer à tel ou tel état. De cette façon seulement on parviendra à tirer le plus grand profit de toutes les variétés de réfraction sans exposer les yeux à des accidents provenant de la fatigue.

L'emmétropie, l'hypermétropie latente ou la myopie à distance sont autant de variétés de réfraction qui laissent une force visuelle suffisante pour répondre aux besoins que réclament les différentes occupations et professions. La myopie forte, l'hypermétropie absolue et l'astigmatisme laissent un champ beaucoup plus restreint pour le travail, et il faut alors que ce dernier soit proportionné à la force visuelle de l'individu.

§ I. — Conseils hygiéniques pour les personnes livrées aux travaux de lecture et d'écriture.

1° *Il faut que l'objet soit bien éclairé.* — Une des premières conditions d'une conservation de la vue, c'est l'éclairage suffisant des objets. Le travail au crépuscule ou sous un éclairage défectueux amène très-rapidement la fatigue, et devient par cela même très-dangereux. C'est ainsi qu'il faut veiller avec le plus grand soin à ce que les bureaux dans lesquels les employés travaillent journellement aient suffisamment de la lumière franche du jour, et non de cette clarté fausse et malsaine qui est amenée par des réflecteurs. Le cabinet de travail, chez un homme d'État, homme de science, etc., doit être bien éclairé par la lumière franche, et non par celle que réfléchit le mur voisin. Les meilleures conditions sont naturellement

(1) Aubert-Roche, *Rapport sur le service de santé des ouvriers employés aux travaux du canal de Suez* (*Annales d'hyg.*, 1862, t. XVIII, 2e série, p. 193).

l'exposition au nord, et non au soleil. Dans l'atelier d'un photographe ou d'un peintre, la lumière du jour doit être adoucie par un vitrage bleu ou enfumé; dans une chambre de travail les tentures ne doivent pas être très-claires.

Quant à l'éclairage artificiel, il est incontestable que le meilleur de tous est celui des lampes Carcel ou des lampes de pétrole. Cette lumière est tranquille, uniforme, et assez intense pour éclairer suffisamment l'objet du travail. Mais pour qu'elle ne fatigue pas la vue, on doit la faire projeter sur l'objet sans que pour cela l'œil reçoive son impression directe. Il faut que la lumière soit recouverte d'un globe de verre dépoli, d'un abat-jour bleuâtre ou verdâtre, opaque à sa partie inférieure.

Rien n'est plus mauvais, au contraire, dans les travaux et occupations de précision, ainsi que dans les travaux de classes et d'imprimerie, que de voir les becs de gaz projeter la lumière d'une certaine hauteur, lumière vacillante, inconstante au plus haut point. Tant qu'on n'aura pas perfectionné les appareils du gaz, il faudra préférer les lampes à l'huile ou au pétrole à tout autre éclairage.

Les presbytes ont ordinairement besoin d'un fort éclairage, puisqu'ils ne peuvent pas rapprocher les objets de très-près; et, dans ces conditions, la vue sera d'autant plus facile que l'objet sera mieux éclairé. La même chose doit avoir lieu pour les yeux hypermétropes. Quant à ce qui concerne les myopes, le fait est constant qu'ils demandent relativement beaucoup moins de lumière pour leurs travaux que les hypermétropes et les presbytes.

2° *Peut-on sans inconvénient porter les lunettes pour le travail?* — Il arrive bien souvent qu'on hésite de porter les lunettes de peur de commencer leur usage trop tôt et de fatiguer les yeux. Cette crainte est mal fondée, tant qu'on aura choisi des lunettes convenablement appropriées à ses yeux.

Un certain nombre de malades ont de la tendance à choisir des numéros forts, qui grossissent sensiblement les images; d'autres, au contraire, préfèrent employer des verres relativement trop faibles, espérant de cette façon conserver mieux la vision. Les unes et les autres exigences sont également fâcheuses, et il est nécessaire de ne se servir que des numéros qui corrigent le mieux le défaut de réfraction et d'accommodation.

Dans une hypermétropie latente, les lunettes ne sont point nécessaires pour la vision éloignée. Il n'en est pas de même avec l'hypermétropie absolue; lorsque l'individu arrive à un âge avancé, et que la presbytie s'ajoute à l'hypermétropie, il est nécessaire de porter constamment des lunettes, même pour la vision à distance.

Les yeux myopes exigent, plus que tous les autres, l'observation des règles sévères d'hygiène éclairée, sans quoi on verra se développer progressivement des altérations intra-oculaires graves, contre lesquelles nos ressources thérapeutiques seront complétement impuissantes.

Les yeux fortement myopes font des efforts continuels et très-grands pour obtenir la vision binoculaire dans le travail. Or, l'expérience nous démontre que ce résultat ne peut être nullement atteint lorsque la distance de la vision distincte est au-dessous de 12 à 15 centimètres. Le travail entrepris dans ces conditions amène très-rapidement la fatigue et la gêne considérable (asthénopie musculaire), qui sont suivies bientôt de désordres intra-oculaires, si l'on n'arrive pas à arrêter le mal.

Un des moyens les plus puissants pour combattre ces phénomènes morbides est, sans nul doute, l'usage des verres concaves pour le travail. On prescrit, à cet effet, un verre d'une telle force dispersive qu'il permette de distinguer les caractères de l'imprimé ordinaire à la distance de 15 à 20 centimètres. Donders a démontré qu'il n'y a que les personnes qui se sont servies dès leur jeunesse de lunettes qui ont vu leur myopie rester stationnaire.

Les yeux tendres et sensibles pour la lumière ont besoin de se servir des conserves d'une teinte bleue ou fumée. Boehm (1) recommande spécialement la lumière bleue non-seulement comme un moyen de soulagement pour les yeux tendres, mais encore comme moyen thérapeutique dans certaines affections oculaires. Dobrowolski (2) croit que la sensibilité de la rétine est treize fois plus forte pour la couleur bleue que pour le rouge, que par conséquent son action peut être plus durable et plus active.

Dans le choix des professions, il faut qu'on fasse la plus grande attention, pour que les conditions exigées par le travail ne soient pas incompatibles avec la force visuelle de l'individu. Si, en effet, on ne peut pas faire un bon soldat d'un myope qui ne voit rien au delà de deux pas, il n'est pas possible, non plus, d'en faire un bon mécanicien-ajusteur. Un mauvais graveur sera celui qui ne possède pas la faculté de la vision binoculaire, et dont la constitution est faible. Par suite d'un travail fatigant, qui exige une fixité continuelle de la vue sur de petits objets, et un très-grand rapprochement, il finit par perdre son pouvoir accommodatif.

3° *Il est nécessaire de reposer les yeux pendant le travail.* — Cet axiome est tellement important qu'il ne se passe pas de jour sans que nous n'obtenions d'amélioration sensible par ce moyen chez les individus qui ont abusé de leurs yeux en travaillant sans relâche. Qu'on lise, en effet, un livre volumineux sans s'arrêter pendant toute une journée, ou que l'on suspende de temps en temps la lecture pour quelques minutes, et qu'on la reprenne ensuite, on verra la différence. Dans le premier cas, les yeux seront rouges et sensibles à la lumière, les paupières à demi fermées, tandis que, dans le second cas, on n'éprouvera presque pas de fatigue.

4° *On doit choisir une position convenable pendant le travail.* — Dans chaque travail, on doit chercher à prendre la position la plus convenable et la plus commode; on prévient de cette façon la fatigue. Les personnes qui écrivent beaucoup doivent éviter la position courbée, qui fatigue vite, et chercher à varier les positions en se tenant tantôt assis, tantôt debout. On évitera de se pencher trop sur le papier et, à cet effet, les myopes useront de leurs lunettes. Les personnes qui lisent beaucoup devront éviter de se placer en face de la fenêtre ; elles se tiendront de sorte que le jour leur vienne par derrière la tête et un peu de côté. On doit défendre sévèrement la lecture dans la position couchée; rien n'est, en effet, plus nuisible et plus fatigant que le travail dans ces conditions : les rayons lumineux passent tout près du rebord palpébral, et amènent une dispersion très-grande de la lumière ; de là la fatigue.

(1) Boehm, *De la thérapeutique oculaire au moyen de la lumière colorée*, traduction française.

(2) Dobrowolski, *Compte rendu de la Société de médecine de Saint-Pétersbourg*, 1872.

§ II. — Conseils hygiéniques pour les écoliers.

Les conditions de l'hygiène de la vue sont, le plus souvent, très-peu observées dans les écoles (1), et pourtant rien n'est plus important et plus essentiel dans l'organisation de ces établissements que de veiller à ce que les enfants qui y travaillent, le jour comme le soir, trouvent toutes les dispositions nécessaires pour bien voir sur leurs livres aussi bien que sur le tableau.

Il importe d'observer deux points principaux dans cette matière : 1° une bonne organisation des tables sur lesquelles les enfants travaillent, et 2° un éclairage convenable le jour et le soir. En ce qui concerne les tables de travail, il faut se conformer aux exigences de l'âge de l'individu, de sa taille et de sa vue.

D'abord les tables à pupitre qu'on donne généralement aux enfants doivent être remplacées par des petites tables horizontales ou avec une élévation différente selon la vue des individus. A cet effet, on doit accepter le système américain des tables à une place, ou comme en Portugal, des tables à deux places. Il faut que l'enfant puisse avoir assez de place pour avoir son coude appuyé lorsqu'il écrit.

Les enfants qui ont la vue basse doivent avoir leurs tables au premier rang, ceux qui ont la vue longue se trouveraient en arrière et auraient leurs tables avec leurs siéges plus élevés.

En second lieu, on doit observer avec beaucoup de soin les prescriptions de l'éclairage des classes le jour comme la nuit.

Comment doit être construite une classe où les jeunes gens doivent travailler ? C'est la question la plus délicate et la plus difficile à résoudre. Le meilleur éclairage pour une classe est certainement celui qui vient du côté gauche pour chaque élève. Il faudrait donc distribuer les tables des enfants de façon qu'ils aient les fenêtres sur le côté gauche. Ces fenêtres seront très-grandes, mais elles ne devront jamais donner au midi. Les tableaux-modèles, les tableaux noirs et les cartes géographiques ne doivent pas être fixés sur le mur ; il est bien plus préférable de les disposer sur des chevalets que l'on peut toujours, au moment du besoin, disposer à la distance et à la hauteur convenable.

L'éclairage artificiel joue un rôle non moins important que celui du jour. Il importe beaucoup que l'éclairage qu'on installe dans une classe ne blesse pas l'œil par les rayons directs du foyer lumineux, et que ce foyer soit suffisamment intense pour éclairer d'une manière complète, distincte, égale, toutes les tables des enfants. La plus petite classe aura besoin, au moins, de quatre lampes à l'huile ou autant à gaz. Chaque bec de gaz doit être muni d'un globe dépoli, afin que l'œil ne reçoive pas la lumière directe et oscillante du gaz, qui est très-mauvaise et dangereuse pour la vue.

On veillera aussi à ce que les livres soient bien imprimés, d'un caractère moyen, et qu'ils ne soient ni sales ni déchirés, autrement la lecture devient difficile.

(1) Voyez Guillaume, *Hygiène des écoles* (*Annales d'hyg.*, 1874, 2e série, t. XLI, p. 25).

§ III. — Conseils hygiéniques pour les moissonneurs.

On voit souvent se produire des accidents graves du côté des yeux chez les moissonneurs. Chez eux il survient une maladie toute particulière de la cornée, que j'ai rapportée à la catégorie des nécroses et qui peut être considérée comme une des affections les plus graves de cette membrane. Malgré le traitement le plus énergique, on ne parvient pas souvent à sauver l'œil d'une perte certaine. Cela tient, selon moi, à l'introduction avec une certaine violence des barbes d'épis de blé dans l'épaisseur de la cornée. Ces corps étrangers cheminent, à chaque nouveau frottement des paupières, dans la membrane de Bowman, d'où il est impossible de les retirer.

Pour prévenir ces accidents, il y aurait nécessité de prendre des précautions hygiéniques préconisées par Martin Duclaux (1), qui consistent à faire porter des conserves bleu foncé ou blanches en forme de coquille. Cela empêchera les accidents signalés plus haut de se produire et donnera en même temps plus de force aux yeux sensibles et affaiblis.

§ IV. — Conseils hygiéniques pour les blanchisseurs.

Rien n'est plus fréquent que de rencontrer des granulations conjonctivales chez les ouvriers et les ouvrières qui s'occupent du blanchissage des linges. Aux environs de Paris, les habitants des communes d'Issy, de Vanves, de Vaugirard, etc., exercent cette profession, et il y a parmi eux des familles tout entières qui sont affligées des granulations conjonctivales. La cause de cette affection réside évidemment dans la facilité avec laquelle les ouvrières peuvent s'inoculer le pus blennorrhagique ou tout autre dont le linge sale est souvent imprégné. Lorsqu'ils ont, en effet, les yeux irrités, sensibles ou enflammés, ils les frottent et les essuyent avec le linge qu'ils tiennent dans leurs mains. Or, le pus blennorrhagique dont souvent les linges sales sont imprégnés est tellement contagieux, que les plus petits germes peuvent engendrer les granulations.

Pour prévenir ces accidents, il serait nécessaire d'informer les ouvriers du danger auquel ils sont exposés s'ils ne prennent pas des précautions nécessaires. On recommandera à chaque ouvrier d'avoir toujours un mouchoir propre sur lui, et de ne s'essuyer jamais les yeux avec les linges qu'ils sont chargés de laver.

§ V. — Conseils hygiéniques pour les soufreurs de vigne.

Le professeur Bouisson a attiré l'attention de l'Académie des sciences en 1863 (2), sur une ophthalmie spéciale produite par le soufrage de la vigne. La plupart des travailleurs chargés de cette opération, qui se renouvelle depuis le mois d'avril jusqu'à août à chaque invasion de l'oïdium, sont atteints d'une irritation oculaire

(1) Martin Duclaux, *Comptes rendus de l'Académie des sciences*, 1860.

(2) Bouisson, *Ophthalmie des soufreurs de vigne* (*Comptes rendus de l'Acad. des sciences*, 10 août 1863 ; et *Annales d'hyg.*, 1863, t. XX, p. 469).

plus ou moins forte, quelques-uns sont obligés de renoncer à ce genre d'occupation. Ces ophthalmies se sont montrées particulièrement dans les départements de l'Hérault, de l'Aude et du Gard. Les moyens propres à empêcher le développement de l'ophthalmie des soufreurs consistent souvent dans le choix des soufres, dans l'adoption des bons instruments, dans l'emploi de voiles ou de lunettes, et dans quelque pratique hygiénique après le soufrage.

Le soufre mélangé de chaux, employé quelquefois, a rendu les ophthalmies plus fréquentes; le soufre plâtré, au contraire, est mieux supporté par les yeux.

§ VI. — Conseils hygiéniques pour les ouvriers qui travaillent le fer et l'acier.

Parmi les ouvriers qui travaillent dans les manufactures d'acier et de fer, il y en a un certain nombre qui sont exposés à des accidents plus ou moins graves du côté des yeux.

Villermé, qui a étudié, en 1850, la question de santé des ouvriers en aiguilles, déclare que leurs yeux sont fatigués de bonne heure, surtout chez ceux qui sont chargés d'opérer le brunissage et le marquage. Les individus chargés de ce travail se trouvent dans l'obligation de fixer leur attention de la manière la plus minutieuse et la plus constante sur les petites aiguilles, ce qui donne lieu aux éblouissements et à une très-grande fatigue. Pour remédier à cet état de choses, il n'y a pas d'autre moyen que de choisir des individus jeunes qui sont doués d'une bonne vue. Ordinairement ce sont, au contraire, les femmes et les enfants faibles et chétifs qui exercent ce métier, et l'on ne doit pas s'étonner si leurs yeux se fatiguent très-vite.

Le travail dans les forges et les manufactures d'acier est bien autrement dangereux pour les yeux que le précédent. Ceux qui battent le fer rouge et qui soudent des morceaux sont exposés à recevoir des paillettes de fer rouges et chauffées à blanc dans leurs yeux. Le docteur Desayvre (1) déclare qu'il n'a jamais vu ces paillettes rouges pénétrer dans l'œil, mais elles s'arrêtent toujours sur la cornée ou la conjonctive.

Les ouvriers qui ont les yeux sensibles ne pourront pas longtemps supporter l'action de la lumière et de la chaleur ardente. Ils éprouveront du larmoiement et de la photophobie qui les empêcheront de rien fixer et rien distinguer. Ces individus devront chercher un autre état. En général, ils doivent souvent laver leurs yeux avec de l'eau fraîche et porter tous pour ce travail des lunettes de mica. Le docteur Desayvre a vu des lunettes, portées depuis deux ans à peine, toutes criblées et comme marquetées par le choc de ces paillettes.

§ VII. — Troubles visuels chez les ouvriers imprimeurs.

Les renseignements que A. Chevallier (2) avait obtenus des maîtres imprimeurs et des ouvriers eux-mêmes l'ont conduit aux conclusions suivantes :

(1) Desayvre, *Étude sur les maladies des ouvriers de la manufacture de Chatellerault* (*Annales d'hyg.*, 1856, t. V, série, p. 60).

(2) Chevalier, *Observations sur les maladies qui se font remarquer chez les imprimeurs* (*Annales d'hyg. publ.*, t. XIII, 1835, p. 310).

1° Le travail de composition ne détermine pas de myopie, mais ce défaut de réfraction augmente par le travail de la casse;

2° La vue du compositeur se fatigue : par le travail de la nuit, par la lecture des épreuves, par la correction sur la forme, par l'exiguïté de certains caractères, par le brillant des caractères neufs, par la difficulté de certains manuscrits; et, par suite de cette fatigue presque continuelle, le sens de la vue s'use et se fatigue.

3° Plusieurs des compositeurs sont dans la nécessité, à quarante-cinq ans, de prendre des conserves ou des lunettes.

4° L'excès de boisson paraît être une des causes qui aident le plus à l'affaiblissement de la vue.

Prenant en considération ces différentes causes qui affaiblissent et détériorent la vue, nous croyons utile de donner, avec Chevallier, les conseils suivants aux maîtres et aux ouvriers imprimeurs, tant dans l'intérêt de l'hygiène publique que dans celui de la conservation de la santé de leurs ouvriers :

1° Engager les compositeurs à se servir en temps utile de lunettes convenablement appropriées à leurs yeux;

2° Les faire travailler le moins possible de nuit, et remplacer, dans les ateliers où l'on travaille la nuit, l'usage des chandelles et des bougies par celui des lampes à l'huile ou à pétrole ou bien du gaz avec des globes dépolis;

3° Leur donner le conseil de se reposer pendant quelque temps lorsqu'ils éprouvent les uns des maux d'yeux, les autres de la lassitude, de la fatigue, des courbatures, etc.;

4° Se préserver des mauvaises habitudes qui, une fois contractées, sont difficiles à perdre. Ces habitudes sont connues dans les imprimeries sous les noms de *tics;* elles n'aident en rien l'ouvrier, et l'on a remarqué que les plus habiles n'en ont pas contracté;

5° Vivre avec tempérance, ne pas faire d'excès pendant plusieurs jours de la semaine. Lorsque les jours de débauches sont suivis de travaux pénibles et fatigants l'ouvrier se prive, par suite de dépenses folles, d'une nourriture saine et substantielle qui lui est nécessaire, se fatigue rapidement et ses yeux s'en ressentent.

§ VIII. — Troubles visuels chez les ouvriers qui travaillent dans les manufactures de tabac.

Les diverses opérations qu'on fait subir au tabac sont au nombre de quatre : l'époulardage, consistant à séparer les feuilles qui sont collées les unes contre les autres; le triage ou classement des feuilles; l'écôtage, qui consiste à enlever les grosses côtes ou nervures et le mouillage des feuilles. Toutes ces occupations n'exposent les yeux à des souffrances d'aucune sorte.

La confection des cigares ou de tabac à fumer, *scaferlati*, expose les yeux à plus d'irritation à cause de la poussière qui se produit pendant qu'on fait le hachage du tabac.

Toutes ces occupations sont aujourd'hui faites avec tant de précautions, qu'elles occasionnent très-peu d'accidents. Mais il n'en est pas de même de la préparation de la poudre à priser. Le tamisage du tabac en poudre est très-délicat, et s'il ne

se fait pas avec les précautions nécessaires, par la poussière âcre que cette opération répand dans l'atmosphère, elle est susceptible, d'après Mêlier (1), de produire des irritations bronchiques et oculaires.

Le transvasement des cases est encore plus pénible. Lorsqu'on remue avec une pelle la poudre de tabac encore brûlante, on est dans une atmosphère âcre et infecte qui, selon Mêlier, irrite la pituitaire, saisit à la gorge et pique les yeux au point qu'elle amène au bout de quelque temps une vraie ophthalmie.

Dès que ces accidents se déclarent du côté des yeux, il y a nécessité de suspendre l'occupation et de subir le traitement indiqué par le degré d'inflammation conjonctivale. Ordinairement cela ne s'observe que chez les individus anémiques et chétifs, et ils doivent changer de métier ou passer au moins aux autres salles.

§ IX. — Troubles visuels chez les ouvriers qui travaillent le plomb.

Les ouvriers qui sont obligés par leurs occupations de manier la céruse et le minium : les peintres en bâtiments, les barbouilleurs et les broyeurs de couleurs, les fondeurs de caractères, les fabricants de cartes glacées, sont exposés à subir l'intoxication saturnine. Les femmes sont sujettes aussi aux mêmes accidents, mais moins souvent que les hommes; on les voit aux prises avec les symptômes saturnins dans les fabriques de dentelles. Les ouvrières en dentelles s'occupent à : 1° piquer le dessin tracé sur le papier et le décalquer sur l'étoffe; 2° faire pénétrer avec une ponce à travers tous les trous du papier une poudre fine de céruse. C'est surtout les dentelles de Bruxelles dites *application*, qui exigent une longue manipulation avec de la céruse avant qu'elles soient livrées à la vente. Le travail, en effet, de ces dentelles est très-long et pénible, elles sortent jaunes et sales des mains des ouvrières, et c'est pour cela qu'on doit les blanchir avec de la céruse.

Comme conséquence de cette manipulation, on voit survenir des accidents d'intoxication saturnine. Les paralysies des nerfs moteurs oculaires s'observent rarement; je les ai vues pourtant se produire chez trois malades. Le docteur Lancereaux en a vu un cas.

Une de mes malades qui travaillait en dentelles a été prise de coliques de plomb à plusieurs reprises, et perdit la vue à la suite d'une névrite optique de la même nature. Je l'ai vue deux ans après les premières attaques, et il n'y avait plus possibilité d'entreprendre aucun traitement. Hutchinson (2) rapporte cinq cas d'empoisonnement par le plomb, ayant amené une névrite optique avec cécité complète.

Le moyen le plus important pour combattre la maladie est de suspendre le travail et même changer complétement d'état. Il faut en outre soumettre tous les ouvriers travaillant dans ces fabriques à un régime tonique fortifiant, les forcer de tenir toujours les mains très-propres, prendre souvent des bains sulfureux.

(1) Mêlier, *De la santé des ouvriers employés dans les manufactures de tabac, Rapport à l'Académie de médecine* (*Bulletin de l'Académie de médecine*, t. X, p. 569, et *Ann. d'hyg.*, t. XXXIV, p. 241).

(2) Hutchinson, *On lead poisoning as a cause of optic neuritis* (*Ophthalmic Hospital Reports*, vol. VII, part. 1, 1871, p. 6).

§ X. — Troubles de la vue chez les ouvriers qui travaillent le sulfure de carbone.

Le docteur A. Delpech (1) a attiré le premier l'attention de l'Académie, en 1856, sur l'intoxication spéciale que détermine le sulfure de carbone employé dans l'industrie du caoutchouc soufflé, des étoffes imperméables, de vulcanisation du caoutchouc, etc.

Les fabriques de caoutchouc soufflé sont celles dans lesquelles par une forte insufflation faite au moyen d'un soufflet ou de machines spéciales, on distend, pour des usages divers, des vessies de caoutchouc préalablement attaquées par un mélange vulcanisant. Dans des feuilles homogènes de caoutchouc de 2 millimètres d'épaisseur, on découpe des figures diverses dont la soudure constitue des cylindres ou ampoules. Ces dernières sont plongées dans un mélange variable de sulfure de carbone associé à une quantité peu considérable de chlorure ou de bromure de soufre. Sous l'influence de ce mélange, le caoutchouc devient souple et se laisse distendre par des soufflets. Toutes ces opérations s'accompagnent de l'exhalation d'une vapeur et d'une odeur caractéristique de sulfure de carbone qui est toxique au plus haut point.

Sans parler de tous les symptômes généraux d'intoxication qu'avait signalés Delpech, arrêtons-nous seulement sur les symptômes des troubles oculaires.

A la suite de la première période d'excitation, de céphalalgie, de l'insomnie, les malades sont pris, d'après cet éminent praticien, de troubles sensibles de la vue. Une dame voyait les objets plus volumineux qu'ils ne l'étaient réellement. Un autre malade croyait à chaque instant voir un trou ouvert auprès de lui. Un autre encore affirmait avoir été atteint de diplopie. Quelques-uns des malades voyaient des points noirs, des mouches, des anneaux colorés voltiger devant leurs yeux. Un malade se trompait sur la forme des objets : il voyait se dresser devant lui des obstacles qui n'existaient pas.

Souvent les malades se plaignent d'un voile plus ou moins épais qui les empêche de lire même les gros caractères et de distinguer le nom des rues. Quelquefois la vue était plus nette dans le demi-jour qu'à la lumière vive. Les pupilles sont tantôt dilatées, tantôt normales ou contractées. Plus souvent cependant elles sont dilatées, comme j'ai pu m'en convaincre sur quelques malades du docteur Delpech, et en sa présence.

L'examen ophthalmoscopique fait chez un malade de Delpech par Desmarre père, et sur trois malades, fait par moi, n'a présenté aucune altération du fond de l'œil.

J'ai eu l'occasion d'observer à ma clinique plusieurs autres ouvriers en caoutchouc atteints de troubles visuels; le plus souvent il n'y a qu'une simple paralysie d'accommodation. Chez un de mes malades j'ai pu constater avec l'interne Voisin une névrite optique. Dans un autre cas, j'ai pu constater une atrophie de deux papilles.

(1) Delpech, *Mém. sur les accidents que développe chez les ouvriers en caoutchouc l'inhalation du sulfure de carbone en vapeur* (*Bull. de l'Acad. de méd.*, 1856, t. XXI, p. 350); et *Nouvelles recherches sur l'intoxication spéciale que détermine le sulfure de carbone* (*Ann. d'hyg.*, 1863, 2e série, t. XIX, p. 65.

Il est indispensable que la fabrication de caoutchouc se fasse dans de telles conditions que l'ouvrier puisse pratiquer les opérations de son état sans être exposé aux vapeurs et aux poussières toxiques. Selon le témoignage du docteur Huguin, qui a visité un certain nombre de fabriques, ces conditions sont parfaitement coordonnées, et les ouvriers ne subissent plus d'intoxication.

En général il me semble que tous les symptômes éprouvés par le malade sont dus, soit à la paralysie du muscle accommodateur, soit à une sorte d'anémie par spasmes des vaisseaux rétiniens. Delpech administre avec succès le phosphore sous forme de pilules de 1 milligramme, préparées suivant la formule de Mialhe et Gobley :

℞ Phosphore.....	5 centigr.	Huile.....	18 gouttes.
Sulfure de carbone.....	20 gouttes.	Magnésie.....	q. s.

Faites 50 pilules gélatinées, dont chacune contient 1 milligramme de phosphore, et 1/3 de goutte de sulfure de carbone.

Gueneau de Mussy remplace cette formule par les pilules au phosphure de zinc.

A ce traitement interne, j'ajoute le collyre d'ésérine, que je fais instiller tous les jours, une ou deux gouttes par jour dans chaque œil.

Bibliographie. — A. Chevalier, *Observations sur les maladies qui se font remarquer chez les imprimeurs* (*Ann. d'hyg. publ.*, t. XII, 1835, p. 310). — Mêlier, *De la santé des ouvriers employés dans les manufactures de tabac* (*Bull. de l'Acad. de méd.*, t. X, p. 569 ; et *Annales d'hygiène*, 1845, t. XXXIV, p. 241). — Reveillé-Parise, *Hygiène oculaire*. Paris, 1845. — Alex. Magne, *Hygiène de la vue*. Paris, 1847 ; 4e édition. Paris, 1866. — Villermé fils, *Note sur la santé de certains ouvriers en aiguilles* (*Annales d'hygiène*, 1850, t. XLIII, p. 82).— Arthur Chevalier, *Hygiène de la vue*. Paris, 1862.— A. Delpech, *Industrie du caoutchouc soufflé. Recherches sur l'intoxication spéciale que détermine le sulfure de carbone* (*Annales d'hyg. publ.*, t. XIX, 2e série, 1863, p. 65 ; et *Bulletin de l'Acad. de méd.*, t. XXI, p. 350). — Michel Lévy, *Traité d'hygiène publique et privée*, 5e édit. Paris, 1869, 2 vol. in-8. — Bouisson, *Ophthalmie des soufreurs de vigne* (*Comptes rendus de l'Acad. des sciences*, août 1869, t. LVII, p. 299, et *Annales d'hyg.*, 1863. 2e série, t. XX, p. 469). — Weller, *Das Licht des Auges und dessen Pflege in Gesunden und Kranken Zustande*. Leipzig, 1864. — Landsberg, *Licht und Auge übersicht*, 1859. Hannover. — *Nouvelles recherches sur l'intoxication spéciale que détermine le sulfure de carbone* (*Ann. d'hyg. publ.*, 1863, 2e série, t. XIX). — Boehm, *De la thérapeutique de l'œil au moyen de la lumière colorée*, trad. Paris, 1871 (*Archives*, avril 1872). — Huguin, *De l'intoxication par le sulfure de carbone*, thèse de Paris, 1874. — Grand, *De l'hygiène de la vue dans les travaux appliqués*, thèse de Paris, 1874.

DIX-NEUVIÈME PARTIE

DÉVELOPPEMENT DE L'ŒIL

Toutes les recherches faites jusqu'à nos jours sur le développement du fœtus chez les animaux supérieurs, ont démontré que la formation des yeux se rattache d'une manière intime au développement primitif de l'encéphale. Il sera donc utile de jeter un coup d'œil rapide sur la première période d'évolution fœtale du cerveau, et de passer ensuite en revue les différentes phases de développement de chaque membrane oculaire.

§ I. — Développement du cerveau et des centres optiques.

Quand un œuf est fixé définitivement dans la matrice, la vésicule blastodermique laisse apercevoir une tâche appelée embryonnaire. C'est l'*aire germinative*, qui prend la forme de lyre et se partage en deux portions obscure et claire. Ces deux amas se réunissent par une ligne, qui est le germe du système nerveux. Bientôt on voit apparaître tout le long une gouttière primitive claire qui est le rudiment du canal rachidien. Cette gouttière se transforme en canal médullaire dont les dilatations supérieures constituent des ventricules latéraux.

Le canal médullaire se ferme en haut et se dilate peu à peu dans sa partie supérieure et prend la forme de trois dilatations placées à la suite l'une de l'autre. Ce sont les trois *cellules cérébrales*, qui constituent les germes des portions principales du cerveau. C'est de la première de ces cellules cérébrales que partent, d'après Baër, deux excroissances oculaires.

Dans un embryon de quatre semaines (fig. 457) on aperçoit déjà la naissance, d'une part, des tubercules quadrijumeaux k^2, et d'autre part, des yeux (r) qui sont déjà séparés du reste de la masse cérébrale.

Cette cellule cérébrale appartient au cerveau intermédiaire, c'est-à-dire aux couches optiques. De là, on voit s'élever, d'après Ammon, deux saillies coniques et creuses qui sont enchâssées de chaque côté de la masse plastique de la tête. La portion antérieure plus gonflée de cette excroissance devient le globe de l'œil et la portion postérieure, le nerf optique avec son centre visuel.

Au commencement du second jour de la conception on distingue déjà les deux ampoules optiques. Au milieu et à la fin du troisième jour, ces ampoules s'écartent, et c'est au même moment que la face se dessine ainsi que les arcs maxillaires, l'œil apparaît plus saillant, les segments de la face se rapprochent, les segments frontaux deviennent apparents.

Chez un embryon humain de trois à quatre semaines, c'est à peine si l'on peut voir à l'œil nu quelques traces du bulbe oculaire. A l'endroit des yeux on

aperçoit un anneau aplati d'un noir bleuâtre ouvert en bas. Pas de trace des paupières à cette époque, qui ne se développent que vers le troisième mois,

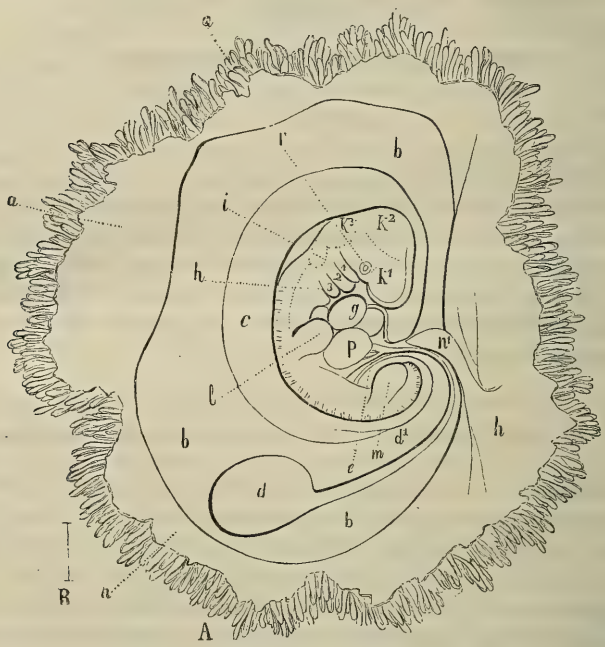

Fig. 457. — Embryon de quatre semaines (*).

et déjà à cette période les yeux commencent à avoir des dimensions appréciables, il augmentent rapidement et prennent des formes allongées.

§ II. — Développement des paupières.

La couche cutanée, la plus rapprochée de l'œil, et qui fait partie de la membrane commune d'enveloppe de la tête, se compose au deuxième et au troisième mois de la vie intra-utérine, des simples cellules de transition, entre lesquelles apparaissent plus tard des fibres naissantes du tissu conjonctif, et aux dépens desquelles s'effectue le développement des paupières.

On voit d'abord se former deux replis, supérieur et inférieur cutanés, qui entourent étroitement le globe de l'œil, et qui plus tard, se développent et s'étendent au devant de lui, jusqu'à ce qu'ils se touchent par leurs bords et recouvrent l'œil.

De la dixième à la douzième semaine, la fente palpébrale est encore large et les deux bords écartés, le bord palpébral supérieur et l'inférieur sont échancrés au milieu en forme d'arcades.

(*) *a*, chorion ; *b*, espace entre le chorion et l'amnios ; *c*, amnios ; *d*, vésicule ombilicale ; *d'*, son pédicule ; *e*, anse intestinale ; *g*, cœur, *h*, mâchoire inférieure ; *i*, oreille ; k^1, hémisphères cérébraux ; k^2, tubercules quadrijumeaux ; k^3, cervelet ; *l*, membre antérieur ; *m*, membre postérieur ; *n*, endroit où l'allantoïde s'unit au chorion ; *n'*, cordon ombilical ; *p*, foie ; *r*, œil ; 1, 2, 3, fentes pharyngiennes.

Chez un fœtus de trois mois, Von Ammon a trouvé la fente palpébrale complétement constituée, mais légèrement béante au milieu, les angles étaient aussi bien formés. — Vers la fin du quatrième mois, les paupières fermées paraissaient presque transparentes et comme gélatineuses, la fente palpébrale était close, et oblitérée.

Les points lacrymaux ne se forment qu'à la fin du quatrième mois, simultanément avec les canaux lacrymaux, qui selon toute probabilité forment d'abord une gouttière, se transformant peu à peu en un canal.

Pendant que les paupières sont closes, les glandes de Meibomius se développent dans les deux paupières simultanément; peu à peu apparaissent dans la membrane interpalpébrale des ouvertures arrondies qu'Ammon appelle points de résorption. Ces points s'agrandissent progressivement et en ligne horizontale, jusqu'à ce que la séparation des paupières devienne complète. Pendant quelque temps, les bords des paupières forment des dentelures.

§ III. — Développement de la face et de l'orbite.

La face se forme lentement par des productions lamelleuses analogues à celles qui se déposent dans toute l'étendue du tronc. Elles croissent individuellement sous forme de lamelles qui se réunissent sur la ligne médiane. Ces productions sont séparées les unes des autres pendant un temps plus ou moins long par des fentes horizontales, qui portent les noms d'*arcs branchiaux*. L'idée que ces arcs et ces fentes étaient sinon les analogues, du moins les représentants de l'organe respiratoire des poissons, leur a fait donner le nom d'*arcs branchiaux* ou *viscéraux*. D'après Rathke (1) et Baër (2), on en observe cinq chez l'oiseau et quatre chez les mammifères.

Ces quatres lamelles procèdent de l'extrémité supérieure de la colonne vertébrale. Les trois premières partent des corps vertébraux, qui leur servent de support; elles commencent sous forme de prolongements appliqués contre la face interne des parois latérales du capuchon céphalique, et s'avancent vers la ligne médiane de la même manière que les prolongements costaux. Le quatrième *arc branchial* a les mêmes rapports avec la vertèbre cervicale supérieure que les trois premiers avec les vertèbres céphaliques, mais sa métamorphose, au lieu de donner naissance à des parties permanentes du squelette, ne sert qu'à la production des parties molles du cou.

La bouche, le nez, les deux mâchoires, le palais, se produisent aux dépens du premier arc viscéral. Les deux appendices inférieurs sont destinés à former par leur réunion la mâchoire inférieure. En avant et en dehors, on voit deux autres appendices très-éloignés l'un de l'autre (fig. 458, 5), ce sont les bourgeons maxillaires supérieurs destinés à former par leur union sur la ligne médiane la mâchoire supérieure.

Dans leur intervalle, on voit se développer le bourgeon médian, qui n'est autre

(1) Rathke, *Abhandlungen zur Bildungs und Entwichelungs Geschichte*, 1827, t. I.

(2) Baer, *Des branchies et des vaisseaux branchiaux dans les embryons des animaux vertébrés* (*Répertoire général d'anatomie de Breschet*, 1828, t. VI, p. 41).

que le bourgeon primitif frontal (1 et 2). Ces bourgeons frontaux ou incisifs et les deux mandibules supérieures sont tellement écartés de chaque côté de la ligne médiane, que les yeux (10) se trouvent pendant longtemps refoulés en arrière. Les languettes latérales tendent de plus en plus à se rapprocher en avant pour se réunir ensemble et former les cavités buccale et nasale. Mais avant que cette union se soit opérée, on remarque un sillon qui se porte de l'angle interne de l'œil sous l'appendice de l'aile du nez vers l'ouverture buccale. C'est l'origine du canal nasal, lequel s'ouvre à cette époque dans la bouche. A la neuvième semaine, la voûte palatine est complétement fermée et isolée de la cavité nasale dans laquelle viennent s'ouvrir les canaux nasaux.

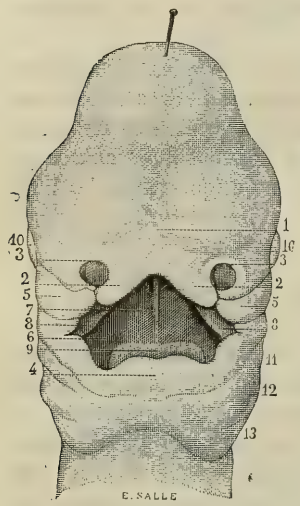

Fig. 458. — Face d'un embryon de trente-cinq jours (*).

Le développement du maxillaire supérieur est important à connaître, il nous montre la formation de la cavité orbitaire elle-même. Cet os se développe par cinq points d'ossification; quatre de ces points paraissent vers le quarantième ou le quarante-cinquième jour de la vie fœtale; ce sont : *un*, pour l'os intermaxillaire, *un* pour l'apophyse malaire, *un* pour la fosse canine, *un* pour l'apophyse palatine. Au troisième mois apparaît le cinquième point d'ossification pour le plancher de l'orbite, c'est le *point orbitaire*.

La soudure de ces différentes pièces se fait très-rapidement, et déjà au sixième mois de la vie fœtale elle est presque complète. L'apophyse montante avec son *canal nasal* est formée par la convergence des pièces palatine et faciale.

On comprendra maintenant facilement que l'arrêt de développement pendant cette période d'évolution fœtale pourra donner lieu à diverses anomalies, tant du côté de la face que du côté de l'œil. C'est ainsi que les paupières pourront rester fermées après la naissance, ou bien elles resteront fendues par le milieu (coloboma des paupières); les canalicules lacrymaux formeront des petites gouttières, et enfin la peau pourra être emprisonnée dans les points de réunion des arcs branchiaux et former des kystes dermoïdes, comme cela était très-justement démontré par Verneuil. Quelques auteurs, Morgagni et Caron entre autres, ont signalé l'absence des paupières : l'arrêt de développement devrait alors être rapporté au commencement du deuxième mois de la vie fœtale.

§ IV. — Développement de la sclérotique et de la cornée.

Nous avons vu plus haut que la naissance du globe de l'œil est intimement liée à l'apparition de la première cellule cérébrale.

(*) 1, bourgeon médian; 2, bourgeons incisifs; 3, narines; 4, lèvre et mâchoire inférieures; 5, bourgeon maxillaire supérieur; 6, bouche; 7, vestige de la cloison des fosses nasales; 8, vestige des deux moitiés de la voûte palatine; 9, langue; 10, yeux; 11, 12, 13, arcs pharyngiens. (D'après Coste.)

Examinons maintenant en détail la formation de chacune des parties qui composent l'œil proprement dit.

La membrane oculaire qui se détache du cerveau forme une cavité close en avant; elle communique en arrière par une fente avec l'ampoule cérébrale. Elle reçoit par cette ouverture le liquide cérébral, qui la remplit et la distend en forme de sac. Déjà à cette époque, la vésicule optique contient le germe du cristallin, du corps vitré, de la choroïde; l'enveloppe de cette vésicule se transforme en sclérotique et cornée.

Les anatomistes allemands se sont efforcés de montrer une continuité entre les parties du cerveau et les éléments de l'œil. Pour ces auteurs la sclérotique et la cornée sont analogues à la dure-mère, la *lamina fusca* et la membrane de Descemet sont analogues de l'arachnoïde; la choroïde est analogue de la pie-mère; enfin la rétine, l'analogue de la substance cérébrale.

La sclérotique et la cornée transparente chez un embryon humain ne présentent les caractères d'une enveloppe spéciale de l'œil qu'à la cinquième semaine; mais il n'existe pas encore de délimitation entre la sclérotique et la cornée; cette dernière forme le segment antérieur de l'autre. La différence se manifeste vers la sixième semaine seulement. A cette époque, la cornée transparente a tous ses caractères distinctifs. La courbure proportionnelle de la cornée est plus considérable chez l'embryon de douze semaines que chez le fœtus plus avancé en âge et chez l'adulte; puis elle diminue peu à peu.

Cette membrane est aussi plus épaisse chez l'embryon et même chez le nouveau-né que chez l'adulte, et cela d'autant plus qu'on remonte davantage vers les premiers temps.

Le développement réel de la sclérotique comme membrane solide a surtout lieu dans la seconde moitié de la grossesse, au moment où l'organe tout entier a subi ses métamorphoses successives et que la sclérotique est soudée à la gaîne du nerf optique.

Le segment postérieur de la membrane externe de l'œil, la sclérotique, est à l'opposite de la cornée transparente, beaucoup plus mince, pendant toute la durée de la vie embryonaire, et même encore après la naissance, que chez l'adulte. C'est pourquoi la membrane est translucide, et à partir du troisième mois, elle reçoit du pigment à sa face interne.

La cornée de l'œil du fœtus subit pendant la vie fœtale plusieurs modifications très-importantes qu'il est nécessaire de noter. Au début de la vie intra-utérine elle se présente sous forme d'un disque transparent très-aplati. Plus tard, lorsque l'iris commence à se développer, elle devient plus conique, et ce n'est qu'avant la naissance qu'elle acquiert sa largeur et sa convexité définitives.

Un petit peu avant la seconde moitié de la grossesse, Robin a trouvé des ramifications nombreuses vasculaires répandues sur toute sa surface. A la ligne de démarcation de ces deux membranes on trouve un gros vaisseau artériel, ayant la forme circulaire; de cet anneau vasculaire se détachent de nombreuses branches capillaires qui se répandent sur toute la cornée. C'est vers la fin du cinquième mois que les vaisseaux cornéens commencent à s'écarter, se raréfier, et disparaissent ensuite.

§ V. — Développement de la choroïde.

Arnold croit pouvoir fixer à la fin du premier mois la formation de la *choroïde*, comme analogue de la pie-mère cérébrale, parce qu'il a pu distinguer à cette époque des vaisseaux qui pénètrent dans l'intérieur de l'œil. Cependant il est difficile qu'on puisse l'apercevoir avant la huitième semaine. L'iris ne se produisant que plus tard, la choroïde atteint d'abord jusqu'au bord antérieur de la sclérotique et simule la pupille. C'est à son bord antérieur que commence la formation du pigment, ce bord semble alors constituer un iris, bien qu'il n'existe pas encore.

C'est en examinant jour par jour les embryons de poulets, qu'Ammon a pu représenter exactement toutes les phases d'évolution de la choroïde.

On y remarque, dit-il, fort tôt, extérieurement, un anneau bleuâtre, incomplet en bas, de forme un peu allongée, qui se transforme promptement en un cercle complet. C'est le bord antérieur de la choroïde. Le reste de la choroïde forme à ce moment une membrane allongée, roulée sur elle-même, dont les bords ne se touchent pas encore. Il en résulte en bas et en arrière une fente qui disparaît peu à peu et à mesure que les bords se rapprochent et se soudent entre eux. La solution de continuité qui existe entre ses bords constitue la *fente choroïdienne*. Avec le développement ultérieur, il ne reste pas ordinairement de traces; d'autres fois il se forme un raphé très-distinct à l'endroit de leur soudure, ce qui constitue souvent une anomalie congénitale que nous appelons *coloboma de la choroïde*.

§ VI. — Développement du corps ciliaire.

Vers le milieu du troisième mois, Valentin a vu la surface interne de la choroïde se modifier et se délimiter nettement. Peu à peu elle s'étend jusqu'au bord de la cornée, formée déjà complétement à cette époque. Cette marge choroïdienne bien abrupte et saillante est constituée par le procès ciliaire.

Le corps ciliaire commence, pendant la cinquième semaine, par de très-petits plis formant les procès ciliaires, qui apparaissent au bord antérieur de la choroïde, au point où cette dernière entoure la capsule du cristallin. Ces procès sont très-visibles dans la sixième semaine. Suivant Ammon, on ne les découvre que chez le fœtus de trois à quatre mois.

§ VII. — Développement de l'iris.

Le développement de l'*iris* est postérieur à celui de la choroïde; cette membrane apparaît, d'après Valentin, vers le milieu ou à la fin du troisième mois, et selon Arnold, déjà dans le cours de la septième semaine; ceux qui pensaient avoir vu cette membrane avant, ont confondu avec elle, comme nous l'avons dit, le bord antérieur de la choroïde, qui forme au début une espèce de pupille.

L'iris apparaît sous la forme d'un anneau étroit, transparent, incolore et parfaitement clos, sur le bord antérieur de la choroïde, et peu à peu il s'étend de dehors en dedans. Arnold fait provenir l'iris d'une expansion membraniforme des

longues artères ciliaires; de même qu'il considère la choroïde comme une expansion membraniforme des ciliaires courtes. Rathke, qui observa l'iris sur la couleuvre, y vit un prolongement immédiat de la choroïde.

Lorsque l'anneau iridien s'accroît en s'approchant du centre, on voit peu à peu se former à la face antérieure des cercles qui donnent à la face antérieure un aspect annelé. C'est au dixième mois que commence le développement des fibres radiaires.

L'iris est constamment recouvert par la membrane pupillaire mince, qui naît du cercle ciliaire et de tenseur de la choroïde, passe au-devant de l'iris et arrive à la pupille qu'elle oblitère pendant quelque temps (fig. 459).

Fig. 459. — Membrane pupillaire.

La membrane pupillaire s'applique de plus en plus exactement sur la face antérieure de l'iris, au commencement ou vers le milieu du dernier mois de la grossesse; elle se soude à l'iris en plusieurs endroits, tandis qu'elle y adhère moins fortement dans d'autres.

Il résulte de là des plis dans la membrane pupillaire, qui deviennent de plus en plus minces par suite de l'oblitération des vaisseaux; ces plis préparent le développement du réseau transparent, dont l'apparition est ordinairement, d'après Ammon, le dernier acte de l'iridogenèse chez le fœtus. Cette membrane est constituée, d'après Robin, dès son apparition, par une substance amorphe, parcourue par un réseau vasculaire. Cette membrane disparaît ordinairement vers le premier mois de la vie fœtale.

Lorsqu'on examine l'iris d'un enfant mort peu avant terme, on trouve au bord pupillaire des franges minces et courtes, et qui sont fluctuantes dans l'eau. Ce tissu est formé d'une substance amorphe, renfermant des débris des vaisseaux oblitérés, et qui n'est autre que la membrane pupillaire.

Il existe, d'après Ammon, une membrane choroïdo-uvéenne, qui, après avoir enveloppé les procès ciliaires lorsque l'iris n'existe pas encore, couvre en avant la capsule antérieure sous ferme d'une membrane complétement close; elle recouvre plus tard la face postérieure de l'iris, s'y unit étroitement, devient pigmentaire et forme l'uvée irien. Ammon lui donne le nom de la *membrane pupillaire postérieure*, tandis que la membrane pupillaire proprement dite devient pour lui *membrane pupillaire antérieure*.

Les diverses formes de discorée, d'oblitération de la pupille (acorée), ou des pupilles multiples (polycorée) dépendent des perturbations survenues dans le développement de l'iris et de la membrane pupillaire (voyez *Anomalies de l'iris*, p. 386).

§ VIII. — Développement du cristallin.

Lorsqu'on étudie avec soin les premiers rudiments du cristallin et de sa capsule, on y remarque une enveloppe complétement close, adhérente à la membrane hya-

loïdienne et qui constitue un corps presque sphérique. Mais la masse cristallinienne au début ne remplit pas tout à fait la cavité intra-capsulaire ; le quart environ est rempli et pendant très-longtemps d'un liquide transparent. La lentille se trouve au milieu ; en avant on remarque un prolongement qui l'unit à la paroi interne de la capsule antérieure.

La plupart des auteurs pensent que les matériaux destinés à produire la lentille cristalline sont contenus dans la vésicule oculaire primitive, et tandis que quelques-uns font provenir le corps vitré de ce liquide, Arnold le destine tout entier à la formation du cristallin et de la capsule. D'après Huschke, le cristallin a une tout autre origine. Les téguments s'enfoncent dans la partie médiane antérieure de la vésicule oculaire primitive, ce qui fait que la capsule se produit la première, sous la forme d'un sac largement ouvert au devant, mais dont l'entrée se resserre peu à peu ; il en résulte une petite ouverture qu'on voit encore à la fin du troisième jour chez le poulet.

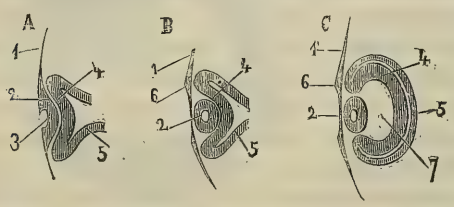

Fig. 460. — Développement du cristallin (*).

Selon Ch. Robin, le cristallin se forme par l'inversion des téguments dans l'intérieur de la vésicule oculaire de l'embryon. A en juger par les figures de Remak, le cristallin naît au milieu d'un espace vide autour duquel se constituent des lamelles imbriquées.

La formation de la capsule cristallinienne pour les embryons de poulets a lieu, d'après Ammon, à la fin du second ou au commencement du troisième jour. L'appareil cristallinien au début ne se trouve pas au centre du bulbe, mais il est incliné en haut et en avant.

C'est à ce moment aussi que le cristallin se trouve très-rapproché de la face postérieure de la cornée. En même temps il est uni à la hyaloïde, qui, à cette époque, n'est qu'une membrane unie. L'artère hyaloïdienne se porte vers la capsule postérieure tantôt à son centre, tantôt un peu de côté. Quelquefois la lentille est irrégulière, pointue inférieurement et fendue même à son extrémité, ce qui tient probablement à une réunion incomplète de son enveloppe.

§ IX. — Développement du corps vitré.

Nous avons dit plus haut que le corps vitré au début du développement de l'œil, vers le troisième mois, ne se présente que comme un petit appendice transparent de la capsule, adossé d'autre part à la rétine. A cette époque le cristallin est déjà très-développé et remplit presque tout seul la cavité oculaire. La membrane hyaloïdienne se présente sous forme d'un disque ou de fer à cheval, sa face

(*) A, B, C, études du développement. — 1, feuillet épidermique ; 2, épaississement de ce feuillet ; 3, fossette cristalline ; 4, vésicule oculaire primitive dont la partie antérieure est déprimée par le cristallin ; 5, partie postérieure de la vésicule oculaire primitive et feuillet externe de la vésicule secondaire ; 6, endroit où le cristallin s'est séparé du feuillet épidermique ; 7, cavité de la vésicule oculaire secondaire occupée par le corps vitré. (Remak.)

concave dirigée en haut. Elle est plissée à la partie inférieure, où il reste pendant longtemps une fente, qui est le point de départ et l'origine du canal hyaloïdien (fig. 461, *a*). Ce n'est d'abord qu'une gouttière formée par la position que prend l'hyaloïde du fœtus, en se repliant sur elle-même; les bords de la membrane se rapprochent plus tard de plus en plus et finissent par s'unir. Cette gouttière ou le sillon se transforme en un canal complet, qui disparaît plus tard à son tour, ou ne laisse tout au plus qu'un raphé qui persiste souvent pendant longtemps.

On reconnaît à l'aide d'une loupe dans l'œil d'un fœtus humain de trois mois l'hyaloïde mince, plissée et ne formant qu'un appendice de la capsule cristallinienne postérieure.

Les membranes vasculaires de l'œil du fœtus reçoivent en grande partie leur nutrition de l'artère et de la veine centrale, qui pénètrent par la fente de la sclérotique, et se ramifient dans le canal du corps vitré, se dirigeant ensuite à la capsule cristallinienne. Ammon a pu distinguer plusieurs branches collatérales, se rendant les unes à la sclérotique, d'autres à la choroïde et à la rétine. Robin a vu les

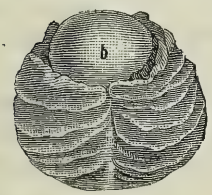

Fig. 461. — Développement du corps vitré (*).

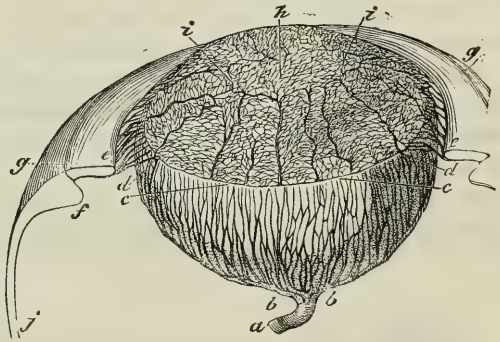

Fig. 462. — Corps vitré (**).

ramifications excessivement nombreuses développées sur toute l'étendue du corps vitré et de la membrane hyaloïdienne, comme on peut juger par la figure 462. Ces vaisseaux se répandent à la surface plissée du corps vitré qui est en rapport avec la rétine et ils ont été souvent confondus avec la membrane vasculaire de la rétine.

Ammon a vu quelquefois des petites branches collatérales de l'artère hyaloïdienne pénétrer par des ouvertures qui existaient sur des lamelles du corps vitré (foramina parietalia) et se distribuer ensuite aux parties plus profondes de l'hyaloïde.

Arrivée à la capsule postérieure, l'artère hyaloïdienne se subdivise en trois ou quatre branches; là elles donnent de nombreuses ramifications qui se portent à travers la marge cristallinienne à la capsule antérieure où elles se distribuent (fig. 462, *a*, *b*).

(*) *a*, fente de la membrane hyaloïdienne; *b*, cristallin.
(**) *a*, *b*, artère hyaloïde s'épanouissant sur le cristalloïde postérieur; *c*, *d*, *e*, *i*, membrane pupillaire des vaisseaux; *h*, centre de la membrane; *f*, *g*, *i*, sclérotique.

A la fin du cinquième mois ou au milieu du sixième, l'artère devient blanche, puis invisible ; les vaisseaux capsulaires deviennent aussi invisibles et disparaissent totalement, et avec eux toute trace du canal hyaloïdien lui-même. Ce n'est que dans des cas très-rares qu'on rencontre la persistance des vaisseaux hyaloïdiens chez les adultes.

§ X. — Développement de la rétine.

La vésicule oculaire, qui provient du cerveau dans les premiers jours de la vie fœtale, est remplie d'un liquide encéphalique communiquant avec la poche centrale primitive. Ce liquide, contenu dans la vésicule optique, devient ensuite l'élément principal pour le développement de la rétine.

C'est vers la quatrième semaine de la vie fœtale qu'Arnold avait aperçu la rétine sous forme d'une membrane blanche et floconneuse entourant le cristallin, qui est déjà bien formé à cette époque. En arrière et un peu de côté elle présente, d'après Ammon, une fente très-large se prolongeant jusqu'au bord de la capsule, et qui correspond à la fente scléro-choroïdienne.

Chez le fœtus de trois mois, la rétine est épaisse, couverte de plis, et munie de quelques rares vaisseaux à sa face interne, qui y arrivent par la fente rétinienne.

Vers la moitié du troisième mois la rétine ressemble, comme dit Ammon, à une portion de l'encéphale, pourvue de circonvolutions très-nombreuses, épaisses, ayant une teinte blanche bien marquée (fig. 463, *c c*).

Vers la fin de la vie intra-utérine, à peu près au commencement du neuvième mois, les plis s'effacent de plus en plus, la rétine se distend, devient unie, transparente, et il ne reste plus que quelques replis dans le segment postérieur (fig. 464).

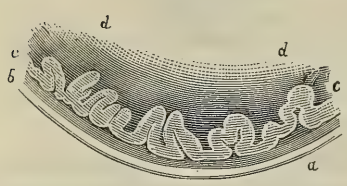

Fig. 463. — Rétine d'un fœtus humain à cinq mois (*).

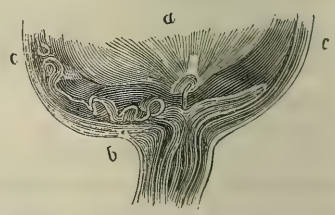

Fig. 464. — Coupe de la rétine et du ner optique à quatre mois (**).

Exceptionnellement chez l'homme, ils peuvent persister après la naissance, comme j'ai eu l'occasion d'observer deux fois, et dont on trouvera une image dans mon *Atlas ophthalmoscopique*.

La macula latea présente une dépression, et cette dépression reste pendant la vie à une petite distance du point d'entrée du nerf optique. Ce dernier ne se forme que très-tard, il est constitué d'abord pendant longtemps par un canal communiquant avec la cavité encéphalique primitive. Ce n'est que plus tard qu'apparaissent dans les parois de ce canal les éléments des fibres nerveuses, le

(*) *a*, sclérotique ; *b*, choroïde ; *c*, *c*, rétine ; *d*, *d*, corps vitré.
(**) *a*, corps vitré avec l'artère hyaloïdienne ; *b*, nerf optique ; *c*, *c*, rétine plissée avec la choroïde et la sclérotique sous-jacentes.

canal se rétrécit de plus en plus, et le nerf se transforme en un cordon, qui se voit déjà à la fin du troisième ou au commencement du quatrième mois sous la forme d'une saillie dépassant le niveau de la rétine (Voyez fig. 464).

BIBLIOGRAPHIE. — Baer, *Entwickelungs Geschichte;* et *Répertoire général d'anatomie de Breschet*, 1828, t. VI, p. 41. — Arnold (Fréd.), *Anatom. und physiolog. Untersuchungen über das Auge des Menschen*. Midelberg, 1832. — Von Ammon, *Histoire du développement de l'œil humain*, traduite par Biervlet, avec 12 planches lithographiques (*Annales d'oculist.*, t. XLII et t. XLIII). — Coste, *Histoire générale et particulière du développement des corps organisés*. Paris, 1847-1860. — Beaunis et Bouchard, *Nouveaux éléments d'anatomie descriptive et d'embryologie*, 2e édition. Paris, 1873. — Ch. Robin, *Dictionnaire de médecine*, 13e édit. Paris, 1873, art. CORPS VITRÉ, CRISTALLIN.

ADDITIONS

COMPOSITION D'UNE BOITE COMPLÈTE D'INSTRUMENTS D'OPHTHALMOLOGIE

Pour faciliter l'exercice de l'ophthalmologie aux médecins qui habitent la campagne ou les pays étrangers, je crois utile de donner la nomenclature des instruments qui sont nécessaires pour pratiquer toutes les opérations oculaires. J'ai fait composer à M. Collin, fabricant d'instruments de chirurgie, à Paris, une boîte renfermant une collection complète de ces instruments, dont on trouvera ci-dessous la nomenclature.

BOÎTE DE COLLIN ET Cie, SUCCESSEURS DE CHARRIÈRE

2 Releveurs des paupières.
1 Ophthalmostat.
1 Kératotome de Beer.
1 Pique de Pamard.
1 Couteau boutonné de Desmarres.
1 Kystitome à curette, de de Graefe.
4 Couteaux de de Graefe.
1 Couteau coudé de Galezowski.
1 Curette double de Critchett.
1 Pince à fixer à ressort.
1 Pince à fixer sans ressort.
2 Couteaux lancéolaires coudés.
1 Pince courbe (iridectomie).
1 Pince capsulaire à pression continue.
1 Paire de ciseaux courbes à iridectomie.
1 Paire de ciseaux coudés.
1 Aiguille à discision de Bowman.
1 Aiguille à discision de Cusco.
1 Serretelle de Desmarres.
1 Paire de ciseaux-pinces pour iridotomie.
1 Aiguille à paracentèse de la cornée.
1 Aiguille pour corps étrangers de la cornée.
1 Strabomètre de Galezowski.
2 Crochets mousses (strabisme).
2 Paires de ciseaux droits et courbes pour strabisme.
1 Couteau de Weber ou de Galezowski (points lacrymaux).
3 Stylets doubles de Bowman ou olivaires de Galezowski.
2 Stylets fins d'Anel.
1 Couteau de Stilling.
1 Érigne simple pour chalazion.
1 Bistouri.
1 Scarificateur de Desmarres.
1 Pince fenêtrée de Desmarres.
2 Pinces de Pope ou Snellen.
1 Pince à épiler.
1 Spatule en corne.
1 Tambour pour vérifier les pointes des couteaux.

TROUSSE PORTATIVE D'AUBRY.

J'ai fait en outre composer une trousse portative d'oculiste, contenant les instru-



Fig. 465. — Trousse portative de M. Aubry.

ments les plus nécessaires ainsi que des verres de lunettes. On trouvera ce modèle chez M. Aubry, fabricant d'instruments de chirurgie, 6, boulevard Saint-Michel.

APPLICATION DE L'ÉLECTRICITÉ AU TRAITEMENT DES ATROPHIES DU NERF OPTIQUE.

Addition à la page 592.

Dans le traitement des atrophies progressives de la papille du nerf optique, on recommande beaucoup, comme nous avons dit plus haut, l'application d'électri-

cité à courants continus. Le meilleur appareil dont on se sert à cet effet est celui de Ch. Trouvé.

On sait que le couple au sulfate de cuivre est le seul qui produise des courants réellement constants et continus. Ce couple porte le nom de pile de Daniel.

C'est cette pile que Remak et Onimus ont toujours employée et recommandée; mais, dans sa forme primitive, son application était extrêmement restreinte à cause de son volume, des vases fragiles qu'elle exigeait, de l'incrustation du vase poreux, et enfin de la difficulté qu'on éprouvait à la transporter. Pour faire disparaître ces inconvénients, Remak avait placé de la pâte de papier, de la sciure de bois, entre les deux électrodes et au-dessus du vase poreux pour le rendre transportable; malgré cela, la pile n'était pas portative.

L'appareil de Trouvé remédie à tous ces défauts, il comprend 40 ou 80 éléments et son volume ne dépasse pas deux et trois décimètres cubes.

Chacun des éléments est constitué de la manière suivante :

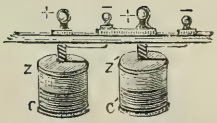

Fig. 466. — Éléments isolés de l'appareil de Trouvé.



Fig. 467. — Appareil de Trouvé.

Entre deux disques (*z c*, fig. 466), l'un de cuivre, l'autre de zinc, formant les deux électrodes, sont placées des rondelles de papier buvard ou de tout autre matière poreuse. La moitié inférieure de ces rondelles est préalablement saturée de sulfate de cuivre, l'autre moitié est saturée de sulfate de zinc.

Les éléments sont disposés en tension et rangés dans une boîte, au-dessous du collecteur de l'inverseur du courant et du galvanomètre réunis sur une plaque de caoutchouc durci (fig. 467).

Lorsqu'on veut se servir de l'appareil il suffit de plonger une fois pour toutes, pendant quelques secondes, tous les éléments à la fois dans l'eau ordinaire. L'eau, absorbée par les rondelles de papier buvard, dissout le sulfate de cuivre et le sulfate de zinc, et permet ainsi la réaction électrique qui produit le courant.

Il suffit pour recharger cette pile de la plonger dans une dissolution de sulfate de cuivre (puisque le zinc se reproduit sans cesse), on comprendra dès lors qu'elle pourra servir indéfiniment, car on pourra la laisser au repos des années entières.

La manière de se servir de l'appareil est des plus simples : Le collecteur comporte, comme on peut le voir, deux séries de boutons numérotés de la façon suivante : 0, 2, 10, 15, 20. Au centre de chaque série pivote une manivelle qui peut passer successivement sur chaque bouton (fig. 467).

Supposons maintenant que l'on veuille se servir de l'appareil : Après avoir mis en place les réophores munis de leurs tampons préalablement mouillés, le vert au serre-fil N (—) et le rouge au serre-fil P (+), on fait pivoter une des manivelles en l'arrêtant sur le numéro correspondant au nombre d'éléments que l'on veut employer.

Quand on est arrivé au n° 20 d'une série, on tourne la manivelle de l'autre série pour aller jusqu'à 40 éléments.

Ce mode d'emploi indifférent de l'une ou l'autre manivelle, pour les nombres au-dessous de 20, permet d'utiliser chacun leur tour les éléments de la pile.

Cette manière de faire fonctionner l'appareil s'emploie lorsqu'on veut utiliser un nombre donné d'éléments sans se préoccuper d'une graduation bien progressive.

Si l'on veut, au contraire, partant du zéro, graduer lentement le nombre des éléments, on agira autrement.

Par exemple, pour deux éléments : la manivelle B de la série P est placée sur le bouton 2 de cette série. Pour passer à 4, on portera la manivelle A de la série N sur le bouton 2 de cette série, etc.

Dans cette graduation, on ne fait l'addition que des chiffres qui sont sous les deux manivelles. Le galvanomètre dominant le collecteur indique le passage du courant.

NUMÉROTAGE DES VERRES DE LUNETTES SUIVANT LE SYSTÈME MÉTRIQUE.

Addition à la page 814.

La question de la réforme du système de mesure employé jusqu'ici pour la réfraction oculaire et sa transformation dans la base métrique décimale a été mise à l'ordre du jour par le congrès d'ophthalmologie en 1867 et 1872.

Monoyer, Nagel, Javal et Giraud-Teulon ont fait successivement des recherches à ce sujet.

Le système Monoyer a paru le mieux réunir toutes les conditions nécessaires pour composer une série de verres pouvant remplacer le système ancien.

Giraud-Teulon a adopté la table des dioptries décamétriques tracée par Monoyer, et elle se trouve annexée aux boîtes d'essai qu'il a fait composer à M. Roulot, opticien. Cette table porte une légende formant règle à suivre pour les opérations les plus simples de l'optométrie. Nous la reproduisons ci-contre :

TABLEAU JOINT AUX BOITES D'ESSAI DE GIRAUD-TEULON

SYSTÈME MÉTRIQUE.			SYSTÈME DUODÉCIMAL ANCIEN.		
Longueurs focales ; série par termes équidistants égaux à 5 unités décamétriques.	Dioptries décamétriques.	Dioptries quintuples, ou à base 2 m.	Longueurs focales usuelles en pouces de Paris.	Longueurs focales en centimètres.	Valeurs correspondantes exprimées en dioptries décamétriques.
A	B	C	D	E	F
10m	1				
2.	5	1	72	1.95	5.13
1.	10	2	36	0.97	10.30
0.66	15	3	24	0.65	15.38
0.50	20	4	18	0.49	20.40
0.40	25	5	14	0.38	26.30
0.33	30	6	12	0.32	30.70
0.285	35	7	11 10	0.297 0.27	33.66 37.
0.25	40	8	9	0.24	41.
0.222	45	9	8	0.22	46.20
0.20	50	10	7	0.189	52.90
0.18	55	11	6½	0.175	57.14
0.16	60	12	6	0.162	61.50
0.153	65	13	»	»	»
0.143	70	14	5½	0.148	67.56
0.133	75	15	5	0.135	74.07
0.125	80	16	»	»	»
0.117	85	17	4½	0.121	82.64
0.111	90	18	»		
0.105	95	19	4	0.108	92.60
0.100	100	20	»	»	»
0.095	105	21	3½	0.095	106.30
0.090	110	22	»	»	
0.087	115	23	3¼	0.088	115.
0.083	120	24			
0.080	125	25	3	0.081	123.45
0.077	130	26			
0.074	135	27	2¾	0.074	134.30
0.071	140	28			
0.069	145	29			
0.066	150	30	2½	0.067	149.20
0.064	155	31			
0.0625	160	32			
0.061	165	33	2¼	0.061	165.
0.059	170	34			
0.057	175	35			
0.055	180	36			
0.054	185	37	2	0.054	185.
0.053	190	38			
0.051	195	39			
0.050	200	40			
0.02	500	100			
0.01	1000	200			

SYSTÈME MÉTRIQUE.

A. — Longueurs focales métriques en série *décroissante* suivant la progression indiquée dans la colonne B.

B. — Inverses des longueurs précédentes, ou quantités correspondantes de réfraction, croissant par progression arithmétique, par termes équidistants mesurés par une lentille de 2 m. ou 5 dioptries décamétriques.

C. — Série naturelle des nombres de 1 à 40, dont la différence mesure 5 dioptries décamétriques.

Correspondance imparfaite du système ancien ou des boîtes usuelles.

D. — Longueurs focales des verres usuels en pouces de Paris.

E. — Longueurs focales des verres usuels en centimètres.

F. Leur valeur exprimée en dioptries décamétriques. (La comparaison de chacun de ces chiffres avec celui qui lui correspond dans la colonne B, exprimera le degré d'approximation offert par le verre usuel du commerce eu égard au verre du système métrique.)

FIN

TABLE ANALYTIQUE DES MATIÈRES

A

Abaissement de la cataracte, 470 ; — du sourcil, 63.
Abcès aigus profonds, 277 ; — de la cornée, 266, 276 ; — de la cornée avec hypopyon, 267 ; — indolents, 270 ; — de l'iris, 351 ; — des moissonneurs, 270 ; — de l'orbite ; 869 ; — des paupières, 21.
Aberration de lumière, 803 ; — chromatique, 803 ; — des méridiens, 803 ; — de sphéricité, 803.
Absence de l'iris, 386 ; — du pigment choroïdien, 768.
Accommodation physiologique de l'œil, 776 ; paralysie de l'—, 789 ; spasme de l'—, 791 ; troubles d'—, 781.
Acné, 31 ; — ciliaris, 11.
Acorie, 387.
Acuité visuelle, 146, 544, 696 ; affaiblissement de l'—, 410 ; diminution de l'—, 146.
Adénome, 404.
Affaiblissement de l'acuité visuelle, 410 ; — progressif de la vision centrale, 800 ; — de la vue, 642.
Affection (de l') athéromateuse des artères, 429 ; — athéromateuse des vaisseaux de la base du crâne et de l'encéphale, 588 ; — du cerveau, 587 ; — consécutives aux altérations des voies lacrymales, 144 ; — de la cornée, 210 ; — dartreuses des paupières, 29 ; — douloureuses de la cinquième paire, 95 ; — externes des yeux, 912 ; — farcineuse des paupières, 20 ; — gastro-intestinales chroniques, 587 ; — internes de l'œil, 913 ; — de la moelle épinière, 586 ; — oculaires, 589 ; — syphilitiques de la conjonctive, 247 ; — syphilitiques des paupières, 39 ; — des voies lacrymales, 23.
Agglutination, 65.
Aiguille de Bowman, 467 ; — à paracentèse, 277 ; — de Scarpa, 471 ; — à serpette de Galezowski, 401 ; — à succion de Laugier, 463 ; — à tatouage, 311
Aire germinative, 953.
Albinisme de la choroïde, 768.
Albinotiques, 768.
Albugo, 306.
Albuminurie, 429.
Alopécie des paupières, 36 ; — du sourcil, 36.
Altérations des bords libres des paupières, 210 ; — de la capsule cristallinienne, 426 ; — de la conjonctive et de la cornée, 882 ; — des fibres du cristallin, 423 ; — hémorrhagiques et anévrysmales du globe de l'œil, 640 ; — de la macula, 677, 679 ; — des membranes vasculaires de l'œil, 428 ; — de la rétine dans la polyurie, 646 ; — de sécrétion de la glande lacrymale, 108 ; — de la selle turcique et des artères de la base du crâne, 588 ; — du tarse, 210 ; — des voies lacrymales, 211.
Amaurose. De l'— en général, 580 ; — cérébrale sans altération de la papille, 598 ; — de cause cérébrale, 641 ; — hystérique, 602 ; — simulée, 605, 919.
Amblyopie, 580 ; — alcoolique, 600 ; — binoculaire, 603 ; — de cause cérébrale, 641 ; glycosurique sans lésion dans la papille, 599, — hystérique, 602 ; — monoculaire, 602 ; nicotique, 601 ; — sans altération de la papille du nerf optique, 598 ; — simulée, 919.
Amétropie, 775.
Amplification de l'image ophthalmoscopique, méthode de Coccius et de Giraud-Teulon, 500.
Amplitude d'accommodation, 780.
Amputation de l'hémisphère antérieur de l'œil, 320.
Amyloïde (Dégénérescence) de la conjonctive, 245 ; corpuscule — du nerf optique, 584.
Anastomoses du nerf pathétique, 825.
Anchilops, 21.
Anémie aiguë (Altérations de la rétine dans l'), 647.
Anévrysme de l'artère centrale de la rétine, 666 ; — artérioso-veineux de la carotide interne, 892 ; — artérioso-veineux de l'orbite, 896 ; — diffus de l'orbite, 898 ; — miliaires, 641, 666 ; — de l'orbite, 111 ; — de la rétine, 666.
Angle visuel, 774.
Aniridie, 386.
Ankyloblépharon, 235.
Anneau de Zinn, 821.
Anomalies de la choroïde, 768 ; — de l'iris, 386 ; — des paupières, 98 ; — de la rétine, 688.
Anthrax des paupières, 18.
Aphakie, 795.
Aponévrose orbito-oculaire, 822, 867 ; — orbito-oculaire (schéma de l'), 823.
Apoplexies artérielles, 623 ; — cérébrale, 588 ; — de la choroïde, 760 ; — générale du corps vitré, 529 ; — de la macula, 679 ; — du nerf optique, 560 ; — de la rétine, 622, 641 ; — veineuses, 623.
Appareil à anesthésie de Richardson, modifié par Galezowski, 367 ; — de Follin pour les douches oculaires, 230 ; — lacrymal, 111 ;

— de Lourenço, 265 ; — de Trouvé pour l'application de l'électricité à courants continus, 965.
Arcs branchiaux, 955; — sénile, 308 ; — viscéraux, 955.
Arlt (Procédé d' — dans le trichiasis), 67.
Arrachement des cils, 15.
Artère centrale (Embolie de l'), 661 ; — hyaloïdienne, 519 ; — ophthalmique, 867, 896 ; — optique antérieure, 543 ; — optique postérieure, 543 ; — palpébrales externes, 7 ; — internes, 7 ; — postérieures, 7 ; — supérieures des paupières, 7.
Asthéniques, 270.
Asthénopie, 794 ; — lacrymale, 146 ; — musculaire, 853.
Astigmatisme, 799, 803, 914 ; — irrégulier, 811 ; — mixte, 806, 811 ; — normal, 805 ; — régulier, 805 ; — simple myopique, 810.
Asymétropie binoculaire, 811 ; — dans les deux méridiens de l'œil, 799.
Atrésie pupillaire, 353.
Atrophies choroïdiennes, 680 ; — du nerf optique, 584 ; — de la papille du nerf optique, 576, 658 ; — progressive de la papille du nerf optique, 577 ; — de la papille consécutive à une névrite optique, 572, 581 ; — de la papille consécutive à une rétinite pigmentaire, 582 ; — de la papille par oblitération des vaisseaux centraux, 581 ; — par excavation de la papille, 583.
Attitude des aides dans l'opération de la cataracte, 438.
Auscultation dans l'examen de l'orbite, 887.
Auto-ophthalmoscope de Coccius, 509.
Autoplastie conjonctivale de Teale dans un symblépharon, 235 ; — dite en pont, de Richet. 80.
Axes optiques, 772.

B

Bandelettes optiques, 539.
Base de l'orbite, 866.
Bâtonnets (Couche des), 610.
Binocle, 818.
Blépharite, 433 ; — ciliaire, 11, 23, 70, 918 ; — furfuracée 10 ; — glandulaire, 12 ; — pityriasique, 10 ; — simulée, 918.
Blépharophimosis, 72.
Blépharoplastie, 78.
Blépharoptose, 918.
Blépharorrhaphie, 78.
Blépharospasme, 91.
Blépharospathe de Snellen, 66.
Blépharostat, 389.
Blessures du canal nasal, 144 ; — de la choroïde, 760 ; — de la conjonctive, 229 ; — de la cornée, 302 ; — au front, la tempe et la base du crâne, 587 ; — du globe de l'œil, 933 ; accidents de chasse, 934 ; accidents divers, 935 ; accidents de voiture, 933 ; — de l'iris, 375 ; — de la macula, 880 ; — du nerf optique, 607 ; — de l'œil au point de vue médico-légal, 932 ; — de l'orbite par armes à feu, 879 ; — de l'orbite, 877, 932 ; — des paupières, 26, 932 ; — du sac lacrymal, 144 ; — de la sclérotique, 341 ; — du sourcil, 26.
Bords libres des paupières, 6, 9.
Bowman (Membrane de), 251 ; — staphylôme conique, 315 ; — discision de la cataracte secondaire, 466 ; — traitement du décollement de la rétine, 676.
Broiement de la cataracte, 468.
Bruit du souffle, 893.
Brûlures de la conjonctive, 230 ; — de la cornée, 304 ; — des paupières, 26 ; — du sourcil, 26.
Buphthalmie, 316.

C

Calabar (fève de), 384, 791.
Callosités des paupières, 58.
Caloricité (Augmentation de la), 883.
Canal de Petit, 403, 517.
Canal nasal, 112, 956.
Cancer, 105 ; — de la choroïde, 763 ; — de la cornée, 324 ; — encéphaloïde, 244, 681, 906 ; — de l'iris, 374 ; — médullaire, 681 ; — mélanique, 244 ; — de l'orbite, 906 ; — des paupières, 58.
Canule de Dupuytren, 142 ; — pour injections lacrymales, 138.
Capsule antérieure (Disposition de la — après l'extraction de la cataracte), 421 ; — cristallinienne, 403, 426 ; — fibreuse, 6 ; — hyaloïdienne, 517 ; — de Tenon, 822, 852 ; — de Tenon recouvrant la sclérotique, ainsi que le point d'insertion des muscles droits, 328.
Carcinome mélanotique, 907.
Carie des os de l'orbite, 873.
Caroncule (Maladies de la), 249.
Carotide interne, 895.
Cataracte, 410 ; — ses différentes variétés, 410 ; causes générales dans les —, 429 ; causes locales dans les —, 428 ; — causes prédisposantes dans les —, 429 ; — choix de la méthode pour l'opération de la —, 478 ; considérations générales sur l'opération de la —, 479 ; diagnostic des —, 423 ; différentes méthodes d'opérations de la —, 439 ; opération de — 439 ; opération des — capsulaires, 475 ; opération des — congénitales, 478 ; opération des — secondaires, 475 ; opération des — traumatiques, 477 ; — calcaire, 424 ; — capsulaire, 419 ; — capsulaire sans altération de la lentille, 419 ; — capsulaire et capsulo-lenticulaire, 421 ; — capsulaire phosphatique, 419, 424 ; — cap-

sulaire pseudo-membraneuse, 475 ; — capsulo-lenticulaires, 475 ; — congénitale, 416, 429 ; — corticale antérieure, 424 ; — corticale molle, 413 ; — corticales partielles, 412 ; — disséminée, 413 ; — étoilées, 413 ; — glaucomateuse, 418 ; — lamellaire ou stratifiée, 415 ; — lamellaire, vue à l'ophthalmoscope, 415 ; — liquide avec ou sans noyau flottant, 414 ; — morganienne, 415 ; — noire, 418 ; — nucléolaire, 417 ; — pierreuse, 418 ; — polaire, 413 ; — ponctuée, 413 ; — pseudo-membraneuse, 419 ; — pyramidale, 420 ; — secondaires, 421, 475 ; — sénile, 417 ; — siliqueuse, 414 ; — traumatique, 422 ; — traumatique avec un corps étranger, 477 ; — traumatique sans corps étranger, 477 ; — verte, 418 ; — zonulaire, 415.

Catarrhe du sac lacrymal et des voies lacrymales, 126 ; — purulent de la conjonctive, 188.

Cathétérisme par le point lacrymal inférieur incisé, 135 ; — par le point lacrymal supérieur incisé, 136.

Cautérisation de la conjonctivite, 218 ; — avec le sous-acétate de plomb liquide, 220 ; — du canal nasal avec une sonde porte-caustique, 139.

Cécité complète des deux yeux, 602.

Cellules du carcinome, 907 ; — cérébrales, 953 ; — de la cornée, 252 ; — du corps vitré, 518 ; — épithéliales intercapsulaires, 403 ; — avec la gouttelette graisseuse, 867 ; — de Morgagni, 406 ; — péricapsulaires, 423 ; — de pigment, 344.

Centres optiques, 772 ; développement des —, 953.

Cercles irisés, 146 ; — à rayons pour mesurer l'astigmatisme, 808 ; — sénile, 308.

Cérébroscopie, 553.

Cerveau (Développement du), 953.

Chalazion, 43.

Chambre antérieure (cysticerques de la), 373 ; luxation du cristallin dans la —, 483 ; — postérieure (luxation du cristallin dans la), 482 ; — noire, 510.

Champ visuel normal, 546, 647 ; rétrécissement du —, 548.

Chancres de la conjonctive, 247 ; — des paupières, 39.

Chémosis séreux, 159, 351 ; — phlegmoneux ou charnu, 185.

Chiasma des nerfs optiques, 539 ; coupe horizontale du — près de la surface inférieure, 540 ; coupe du — vers le milieu de son épaisseur, 540.

Chlorome, 104, 903.

Cholestérine dans l'humeur vitrée, 527.

Choroïde, 344, 691 ; anatomie et physiologie, 691 ; mode d'exploration de la —, 696 ; pathologie et thérapeutique, 699 ; aspect physiologique de la —, 760 ; apoplexie de la —, 760 ; déchirures de la —, 760 ; décollement de la —, 760 ; développement de la —, 958 ; ostéome de la —, 763 ; tubercules de la —, 761.

Choroïdite atrophique, 660, 702 ; — atrophique généralisée, 704 ; — atrophique disséminée, 702 ; — séreuse (glaucôme) 724 ; — suppurative, 757 ; — syphilitique, 718.

Chromidrose, 35.

Chrupsie, 762.

Chute de la paupière supérieure, 84.

Cicatrices de la conjonctive, 210.

Cicatrisation cystoïde, 395.

Cils, 6, 8 ; affection parasitaire des —, 41 ; arrachement des —, 15 ; deux — naissant dans un seul follicule, 5 ; deux — dans une gaîne commune, 5 ; — de bœuf, d'après Remy, 7 ; coupe des —, 12 ; déviation des —, 63 ; épilation des — 14.

Ciseaux courbes, 389, 859 ; — à pointe émoussée, 394.

Clignements des paupières, 92.

Climats, 942.

Clou de Richet, 143 ; — de Scarpa, 143.

Coloboma de la choroïde, 767, 958 ; — de l'iris, 386 ; — de la rétine, 688 ; — des paupières, 98.

Compression interrompue de la carotide primitive, 897 ; — permanente de la carotide primitive, 897 ; — vicieuse des muscles sur le globe de l'œil, 589.

Concave. Comment reconnaître qu'un verre est —? 815.

Conduits ou canalicules lacrymaux, 111.

Condylomes de l'iris, 355.

Congestion de la papille, 558.

Conjonctive, 147 ; anatomie et physiologie, 147 ; cicatrice de la —, 210 ; corps étrangers de la —, 231 ; mode d'exploration de la —, 151 ; pathologie et thérapeutique, 153.

Conjonctivite catarrhale, 438 ; — simulées, 918 ; — exanthématique, 171 ; — granuleuse aiguë, 204 ; — granuleuse diffuse, 207 ; — granuleuse subaiguë, 161 ; — lacrymale, 153, 161 ; — phlycténulaire ou lymphatique, 165.

Conseils hygiéniques pour les personnes livrées aux travaux de lecture et d'écriture, 943. — pour les écoliers, 946 ; — pour les moissonneurs, 947 ; — pour les soufreurs de vigne, 947 ; — pour les ouvriers qui travaillent le fer et l'acier, 948.

Conserves, 812, 818.

Contractions spasmodiques des paupières, 91 ; — spasmodiques de diverses branches de la troisième paire, 842 ; — spasmodique du droit externe, 843.

Contusions de l'iris, 376 ; — du nerf optique, 607.

Convexe. Comment reconnaître qu'un verre est — ? 815.
Corectopie, 387.
Corélysis, 400.
Cornée, 250; affections de la —, 210; anatomie et physiologie, 250 ; mode d'exploration de la —, 254 ; pathologie et thérapeutique, 255 ; couches de la —, 250 ; coupe de la — à la base d'un ulcère, 274 ; coupe de la — suppurée, 274 ; coupe de la — dans la kératite granuleuse, 285 ; coupe de la — parallèle à la surface, 251 ; coupe transversale de la —, 251 ;— conique, 312; — globuleuse, 316 ; développement de la —, 956.
Corps amyloïdes de la conjonctive, 246 ; — du nerf optique, 584.
Corps ciliaire (Développement du), 958.
Corps étrangers de la conjonctive, 877; — de la cornée, 304 ; — du corps vitré, 531 ; — du cristallin, 486 ; — de l'iris, 376 ; — de la macula, 880 ; — de l'orbite, 811 ; — de la rétine, 681.
Corps genouillés, 539 ; — externe, 539 ; — interne, 539.
Corps vitré, anatomie et physiologie, 516 ; mode d'exploration du — 520 ; pathologie et thérapeutique, 520 ; développement du —, 960 ; flocons du —, 526 ; luxation du cristallin dans le —, 483 ; ramollissement du —, 522.
Corpuscules amyloïdes des nerfs optiques, 584; — étoilés de la cornée, 252.
Couronne de la zone ciliaire, 517.
Coussin mécanique de Galezowski pour les opérations de la cataracte, 438.
Couteau de Beer, 440; — à cataracte, 120 ; — courbe, 397 ; — droit, 397; — de Galezowski, 676; coudé, 391, 462; courbe, 120; — de Giraud-Teulon, 119; — de de Graefe, 277, 389, 451 ; — lancéolaire, 458; droit, 389; — mousse, 394, 440; — de Stilling, 139 ; — de Weber, 120.
Cristallin. Anatomie et physiologie, 403 ; mode d'exploration du —, 407 ; pathologie et thérapeutique, 409 ; corps étrangers du —, 486 ; coupe du —, 403 ; coupe verticale du —, 404 ; — déhiscent, 404 ; développement du —, 959 ; — embroché, 473 ; exploration à l'œil nu du —, 407 ; exploration à l'éclairage oblique du —, 407 ; exploration à l'aide de l'ophthalmoscope du —, 407 ; méthode de Sanson et Laugier, 409 ; luxation du —, 480, 531.
Critchett. Excision du staphylôme cornéen avec sutures, 322 ; iridodésis, 397 ; curette de —, 461.
Crochet, 397 ; — à décollement des synéchies postérieures, 399 ; — à strabisme, 857.
Crown-glass, 814.
Cuignet. Vertige oculaire, 838 ; procédé de — pour reconnaître l'amaurose simulée, 923 ; paralysie du petit oblique, 834.
Curette de Daviel, 458 ; — de Critchett, 461; — d'écaille de de Graefe, 451 ; — avec érigne cachée de Desmarres, 463.
Cusco (Ophthalmoscope de), 507.
Cyclite ou irido-cyclite, 689.
Cylindrique. Comment peut-on reconnaître qu'un verre est — ? 815.
Cysticerques du corps vitré, 532 ; — du cristallin, 486 ; — de l'iris, 373 ; — de la chambre antérieure, 373.

D

Dacryadénite, 101 ; — palpébrale, 101 ; — orbitaire chronique, 103.
Dacryocystite aiguë, 128.
Dacryops, 107 ; — fistuleux, 104.
Daltonisme, 551.
Dartres des paupières, 32.
Déchirure de la choroïde, 760 ; — de l'iris, 375.
Décollement de la choroïde, 760 ; — de l'iris, 397, 398 ; — de la membrane hyaloïdienne, 534 ; — de la rétine, 428.
Dégagement du bord pupillaire, 400.
Dégénérescence amyloïde de la conjonctive, 245 ; — grise de la cornée, 308.
Delgado. Porte-caustique de —, 142.
Déplacement du champ d'implantation des cils. Procédé d'Arlt, 67 ; — du tendon en avant, 861.
Dépôts du pigment à la surface externe de la rétine, 656 ; — plastiques situés dans l'épaisseur de la capsule cristallinienne, 427.
Dermoïdes de la conjonctive, 242; — du sourcil, 48.
Desmarres père. Pince fenêtrée pour l'extirpation des chalazions, 46 ; — amputation de l'hémisphère antérieur de l'œil, 320 ;— méthode de — pour l'extraction de la cataracte, 443 ; serretelle de —, 475.
Destruction du sac lacrymal, 141.
Développement des centres optiques, 953 ; — du cerveau, 953 ; — de la choroïde, 958 ; — de la cornée, 956 ; — du corps ciliaire, 958 ; — du corps vitré, 960 ; — du cristallin, 959 ; — de la face, 955 ; — de l'iris, 958 ; — de l'œil, 953 ; — de l'orbite, 955 ; — des paupières, 954 ; — de la rétine, 962 ; — de la sclérotique, 956.
Déviation des cils, 64 ;— de l'œil, 886 ; — des paupières et des sourcils, 63 ; — du point lacrymal, 118.
Dilatateur de Galezowski, 121, 136.
Dilatation permanente, 142.
Diphthéritique (Ophthalmie), 200.
Diplopie, 411, 464, 830, 924 ; — monoculaire, 146.
Direction des axes visuels dans le strabisme

convergent, 839 ; — des rayons parallèles, 774.
Discision de la capsule, 441 ; — de la capsule dans la cataracte, 465 ; — de la cataracte, 468 ; — de la cararacte secondaire avec une aiguille, 466 ; — avec deux aiguilles, 467.
Dispersion de la lumière des lampes et des bougies, 411.
Distance focale, 770.
Distichiasis, 63.
Donders. Glaucome simple, 729 ; troubles de réfraction, 792 ; astigmatisme, 799.
Dyschromatopsie, 551.

E

Éblouissement (Photophobie), 260, 410.
Ecchymoses sous-conjonctivales, 227.
Échelle pour mesurer l'acuité de la vision. 544 ; — de couleurs de Galezowski, 552.
Éclairage latéral, 254 ; — dans les opérations de la cataracte, 438.
Ectasie sphérique et pellucide de la cornée, 316.
Ectropion, 73 ; — cicatriciel, 175 ; — inflammatoire, 74 ; opération d'— procédé de de Graefe, 77 ; — de la paupière inférieure, 887 ; — paralytique, 74 ; — sarcomateux, 74 ; — sénile, 74.
Eczéma des paupières, 29.
Éléments du suc cancéreux, 907 ; — d'une tumeur hétéradénique de l'orbite, 905.
Éléphantiasis des paupières, 57.
Élévateur des paupières, 175.
Embolie complète de l'artère centrale, 661 ; — partielle de l'artère centrale, 663.
Emmétropie, 774.
Emphysème des paupières, 25.
Encanthis cancéreux, 249 ; — fongueux, 249 ; — inflammatoire, 249.
Encéphalocèle, 895.
Encéphaloïde des paupières, 59.
Enclavement de l'iris, 397.
Entozoaires du cristallin, 487.
Entrecroisement des fibres optiques dans le chiasma et leur distribution dans les deux yeux, 550.
Entropion, 68, 210, 224 ; — spasmodique, 69 ; — organique, 69 ; procédé d'Anagnostakis, 71 ; — procédé de de Graefe : incision triangulaire, 71.
Énucléation de l'œil, 685.
Éphidrose, 35.
Épicanthus, 83.
Epilation des cils, 14.
Épiphora, 109, 261, 352.
Épithélioma de la conjonctive et de la caroncule, 244 ; — de la cornée, 324 ; — des paupières, 59.
Épreuve dans l'amaurose simulée à l'aide d'un verre prismatique, procédé de de Graefe, 921 ; — à l'aide d'un prisme biréfringent, procédé de l'auteur, 921 ; — par surprise, 919.
Érigne, 46.
Érysipèle, 22 ; érysipélateuse (ophthalmie), 174 ; — de la face, 130.
Érythème des paupières, 24.
Ésérine, 384, 791.
Examen des yeux des enfants, 175 ; — ophthalmoscopique à l'image renversée, 490 ; — à l'image droite, 495 ; — règles générales pour l'—, 509 ; — de l'acuité de la vision, 544 ; — du champ visuel, 546 ; — de la faculté chromatique, 551 ; — des granulations conjonctivales, 206 ; — des milieux réfringents, 512 ; — ophthalmoscopique de la rétine, 618 ; — ophthalmoscopique du nerf optique, 544.
Exanthématique (Ophthalmie), 171.
Excavation de la papille du nerf optique, 593 ; — physiologique ou congénitale, 593 ; — pathologique ou glaucomateuse, 594 ;
Excision dans un entropion, 71 ; — des granulations du cul-de-sac, 221 ; — de l'iris, 389 ; — d'un pli cutané dans un trichiasis, 65 ; — du staphylôme, 318, 321.
Exemption (Des maladies oculaires qui exemptent du service militaire), 910.
Exercice ophthalmoscopique sur un œil artificiel, 510.
Exophthalmie, 758, 870, 892 ; goître exophthalmique, 815 ; — dans les tumeurs vasculaires de l'orbite, 892.
Exophthalmos, 881, 886.
Exostoses de l'orbite, 588, 901 ; — cellulaire, 901 ; éburnée, 901 ; — laminée, 901.
Exsudations de la macula, 680 ; — dans la rétine, 658.
Extirpation de chalazion, 45 ; — de chalazion du bord libre, 47 ; — de chalazion situé dans l'angle externe, 47 ; — de chalazion de la paupière inférieure, 46 ; — de chalazion de la paupière supérieure, 45 ; — de la glande lacrymale, 143 ; — de l'œil avec les capsules et les muscles, 686 ; — du kyste de l'orbite, 890 ; — d'un petit pli de la peau, procédé de Desmarres, 65 ; — de tout bord libre, 66 ; — des follicules des cils déviés, procédé de l'auteur, 65, 66.
Extraction de la cataracte à lambeau, 439, 441 ; — linéaire simple, 457 ; — par succion ou aspiration, 463 ; — linéaire modifiée (procédé de de Graefe), 450 ; — linéaire combinée (méthode de l'auteur), 469 ; — à lambeau kérato-conjonctival, 443 ; — linéaire avec excision de l'iris, 450 ; — linéaire sans excision de l'iris, 450 ; — linéaire périphérique, 450 ; — linéaire à travers une section inférieure scléro-cornéenne, 454 ; — du noyau, 459 ; — de la cataracte liquide

avec noyau flottant (procédé de Desmarres), 462 ; — à lambeau (Accidents pendant l'opération de l'), 444 ; — linéaire en général (Accidents pendant et après l'), 463.

F

Face (Développement de la), 955.
Faisceaux des tubes nerveux atrophiés, 584.
Farcineuse (Affection) des paupières, 20.
Fatigue des yeux, 799.
Fausses granulations, 212.
Fente choroïdienne, 958 ; — congénitale de l'iris, 386 ; — sphénoïdale, 866 ; — sténopéique, 806.
Fève de Calabar, 384, 791.
Fibres du cristallin, 423 ; — de la surface antérieure du cristallin (Dispositions des), 405 ; — prismatiques du cristallin, 404, 405.
Fibroïde caverneux de l'orbite, 903.
Fibrome, 904.
Fibro-sarcome, 765.
Fissure anormale des paupières, 98.
Fistule de la cornée, 271 ; — lacrymale, 128.
Flint-glass, 815.
Flocons du corps vitré, 526 ; — filamenteux, 526 ; — simples, 526 ; — en forme de toiles d'araignée, 527 ; — membraneux, 527.
Follicule (Coupe d'un), 5.
Follin (Ophthalmoscope de), 505.
Fonctions du cristallin, 406.
Fongus hématode, 681.
Formation des images sur la rétine, 773.
Fosse centrale 611, 620 ; — (Aspect physiologique de la), 619.
Foyer conjugué, 770 ; — principal, 774 ; — réel, 770 ; — virtuel, 770.
Furoncle, 18.

G

Gaînes des nerfs optiques, 541.
Galezowski (Ophthalmoscope de), 491, 503 ; procédé de — pour reconnaître l'amaurose simulée, 981 ; — conjonctivite lacrymale, 153 ; — extraction linéaire combinée des cataractes, 468 ; — par le procédé cornéo-conjonctival, 455 ; — choroïdite syphilitique, 665.
Ganglion géniculé, 89 ; — ophthalmique, 95.
Gangrène de la cornée, 280.
Gérontoxon, 308, 433.
Gillet de Gradmont (Ophthalmoscope de), 497.
Giraud-Teulon (Ophthalmoscope binoculaire de), 500 ; échelle de —, 545 ; boîte d'essai de —, 967.
Glande lacrymale, avec ses conduits excréteurs, 99 ; mode d'exploration, 101 ; pathologie et thérapeutique, 101 ; — lacrymale (Inflammation de la), 101 ; — lacrymale (Tumeurs solides de la), 104 ; — kyste de la —, 107 ; — de Meibomius, 150 ; — de la conjonctive, 149 ; — folliculaires, 149 ; — folliculaires engorgées, 154 ; — en grappes, 149 ; — muqueuses ou sous-conjonctivales des paupières, 150 ; — conjonctivales engorgées, 212.
Glaucome, 724, 749 ; — hémorrhagique, 640 ; — primitif aigu, 724 ; — primitif chronique, 728 ; — secondaire, 731 ; — simple, 792.
Gliomes, 680.
Gliosarcomes, 681.
Glycosurie, 588.
Goître exophthalmique 881.
Gommes syphilitiques des paupières, 56.
Goutte régulière, 357 ; — irrégulière, 357.
Gosselin. Conjonctivite catarrhale, 160 ; — kyste osseux de l'orbite, 889.
Graefe (de). Glaucôme, 472 ; — extraction de la cataracte, 450 ; — traitement du décollement de la rétine, 676 ; procédé de — pour reconnaître la simulation de l'amaurose monoculaire, 921.
Grain d'orge, 17.
Granulations aiguës, 204, 208 ; — aiguës avec une couche épaisse d'épithélium, 213 ; — catarrhales, 205 ; — fausses, 205 ; — injectées, 212 ; — miliaires, 205, 211 ; — néoplasiques, 205 ; — néoplasiques chroniques, 206 ; — néoplasiques subaiguës, 208 ; — papillaires, 207 ; — papillaires injectées, 212 ; — papillaires isolées ayant la forme polypeuse, 213 ; — vésiculeuses, 207, 214 ; — vésiculeuse, située dans l'épaisseur de la conjonctive, 214 ; — vésiculeuse située à la surface de la conjonctive, 214 ; coupe verticale des — néoplasiques de la conjonctive, 215.
Gueneau de Mussy (Noël). Conjonctivite de foin (*hay-fever*), 161 ; — ophthalmie varioloïque, 173.

H

Habitudes morbides, 939.
Helmholtz (Ophthalmoscope de), 489.
Héméralopie, 654, 924 ; — endémique, 627.
Hémiopie, 549, 599 ; — croisée, 550 ; — — homonyme, 550.
Hémophilie, 647 ; — (Altérations de la rétine dans l'), 646.
Hémorrhagies externes de l'œil, 445 : — internes de l'œil, 445, 472 ; — sous-conjonctivale, 473.
Hernie de l'iris, 271.
Herpes palpebralis, 30.
Hippus, 384.
Homocentrique, 803.

Humeur cristalline, 776; — vitrée, 517.
Hutchinson. Kératite diffuse, 294.
Hyaloïde (Membrane), 517.
Hydatique (Kyste) de l'orbite, 888.
Hydrophthalmie, 747.
Hygiène de la vue, 938; — en ce qui concerne les professions, 943.
Hypérémie du nerf optique, 558.
Hypermétropie, 775, 793, 913; — acquise, 887; — latente, 793; — manifeste, 794.
Hyperostoses de l'orbite, 901
Hypersécrétion lacrymale, 109.
Hypertrophie des paupières, 57; — de la glande lacrymale, 104; — des bâtonnets et des cônes dans une rétinite décollée, 674; — de la glande thyroïde, 882.
Hyphéma, 350, 375.
Hypopyon, 267, 271, 273, 380; — faux, 271; vrai, 354.

I

Images catoptriques de la cornée et du cristallin dites images de Purkinje, Sanson, 777; — croisées, 850; — doubles, 830; — virtuelle, 770.
Impétigo rodens des paupières, 41.
Incision de la cornée avec le couteau de de Graefe, 391; — des points lacrymaux, 119; — de la tumeur lacrymale, 140; — du staphylôme, 318.
Indications pour l'extraction à lambeau, 448.
Induration grise progressive du nerf optique, 583; — des paupières, 58.
Inflammation de la glande lacrymale, 101; — du nerf optique, 562, 564; — du sac lacrymal, 128; — du tissu cellulaire de l'orbite, 870.
Influence des conditions hygiéniques générales, 939; — des professions, 943.
Injection périkératique, 348; — sous cutanée de morphine, 33; — des voies lacrymales, 437.
Instillation d'atropine dans l'œil, 437, 919.
Introduction (Mode d') des sondes dans le canal nasal, 134.
Iridectomie, 389; avantages et inconvénients de l'— dans le glaucome aigu, 741; — optique, 395; — prophylactique, 395; — thérapeutique, 395.
Iridérémie, 386.
Iridésis, 397, 478; — (Double) pour le staphylôme conique, 314.
Irido-choroïdite, 419, 473, 715; — plastique, 745; — puerpérale, 641; — séreuse, 747.
Irido-cyclite, 744; — cyclite sympathique, 750.
Iridodialyse, 398.
Iridodonésis, 385.
Iridotomie, 401; — procédé de Bowman, 401; — procédé de Galezowski, 401; — procédé de Wecker, 401.
Iris, 343; anatomie et physiologie, 343; mode d'exploration de l'—, 346; pathologie et thérapeutique, 348; — changement de la coloration de l'—, 349; développement de l'—, 958; disposition des vaisseaux de l'—, 345; tumeurs de l'—, 370; troubles fonctionnels de l'—, 378.
Iritis, 261, 343, 473; — blennorrhagique, 356; — chronique, 360; — goutteuse, 357; — arthritique, 358; — plastique, 352; — rhumatismale, 358; — séreuse, 353; — suppurative, 353; — phlegmoneuse, 353; — sympathique, 752; — syphilitique, 354.
Irrégularités de la pupille, 349.
Irrigateurs à douches oculaires, 231.

J

Jacobson (Procédé de — pour l'extraction à lambeau), 443.
Jaeger (Ophthalmoscope de), 498
Javal (Optomètre binoculaire de), 808; règle à calcul de —), 784.
Jurisprudence (Des maladies oculaires envisagées au point de vue de la), 926.

K

Kératite, 23, 48, 433; — diffuse ou interstitielle, 289; — névro-paralytique, 280; — phlycténulaire, 258, 286; — ponctuée ou disséminée, 350; — ponctuée antérieure, 298; — ponctuée postérieure, 298; — proliférative, 299; — suppurative, 266, 272; — sympathique, 753; — ulcéreuse, 257; — vasculaire, 283.
Kératocèle, 270.
Kératomalacie, 280.
Kératotomie inférieure, 442; — supérieure, 440.
Kyste de la conjonctive, 246; — de la cornée, 238, 323; — de la glande lacrymale, 107; — hématique des paupières, 51; — hydatiques, 247, 888; — de l'iris, 370; — meibomien, 43; — néogènes, 42; — de l'orbite, 888; — osseux, 889; — des paupières, 42; — progènes, 42; — sébacés, 246; — séreux, 888; — du sourcil, 42.
Kystiques (Poches) communiquant avec le sac lacrymal, 129.
Kystitome, 462; — curette, 389; — de Desmarres, 440; — de de Graefe, 451.

L

Lacrymale (Glande), 99; points et conduits —, 118; — conjonctivite, 153.
Lacrymotome caché de Galezowski, 125.
Lagophthalmie, 12.

Lagophthalmos paralytique, 88.
Lame criblée, 542 ; — élastique antérieure de la cornée, 251 ; — élastique postérieure de la cornée, 252.
Lamina fusca, 758, 957.
Larmes alcalines, acides ou sanguinolentes, 110.
Larmoiement, 116.
Laurence (Ophthalmoscope de), 501 ; strabomètre de —, 850 ;—extirpation de la glande lacrymale, 143.
Lentille, 769 ; — bicylindriques, 816 ; comment reconnaître le numéro d'une —, 816 ; — décentrées, 816 ; — de Snellen, 809 ; — de Stokes, 809 ; — plan-concaves, 816 ; — plan-convexes, 816 ; position de la —, 512.
Leucocythémie, 647.
Leucomes, 307.
Leukémie (Altérations de la rétine dans la), 647.
Ligament pectiné, 252.
Ligature de la carotide, 898.
Lipomes de la conjonctive, 241 ; — de l'orbite, 900 ; — des paupières, 55 ; — du sourcil, 55.
Lit ou coussin d'opération, 437.
Lithiases de la conjonctive, 247.
Lois de réfraction en général, 769.
Lourenço (Appareil vaporisateur de), 265.
Lunettes, 812 ; — de chemin de fer, 819 ; — choix de —, 781 ; — d'essai de Galezowski, 785 ; monture des —, 817 ; — périscopiques, 816 ; — sténopéiques, 310.
Luxation du cristallin, 480, 531 ; — dans le corps vitré, 483 ; — dans la chambre antérieure, 473 ; — dans la chambre postérieure, 482 ; — dans l'extraction à lambeau, 445 ; — sous-conjonctivale, 485.
Lymphatiques de la conjonctive, 149.
Lymphe plastique, 350.

M

Macula (Altérations de la), 677 ; apoplexie de la —, 779 ; exsudations de la —, 680 ; — pigmentation de la —, 681.
Madarose, 36.
Maladie de Graves ou de Demours, 881 ; — oculaires qui exemptent du service de terre et de mer, 910 ; — oculaires envisagées au point de vue de la jurisprudence, 926 ; — oculaires simulés, 917.
Matière de la chromidrose, 36 ; — dont on fait les verres de lunettes, 814.
Mécanisme de l'accommodation, 778.
Médecine légale, 909.
Médico-légal (Des blessures de l'œil envisagées au point de vue —), 932.
Mélano-sarcome, 765.
Membrane de Bowman, 251 ; — de Descemet, 252 ; — de Demours, 252 ; — de Jacob, 610 , —épithéliale détachée des granulations, 213 ; — hyaloïde, 517 ; — organisées dans le corps vitré, 535.
Mensuration de l'astigmatisme, 807.
Métamorphopsie, 669, 678.
Méthodes operatoires de la cataracte, 439 ; — d'exploration dans les cataractes corticales partielles, 412.
Millet des paupières, 48.
Mobilité de l'œil, 900.
Mode d'exploration de l'orbite, 869 ; — des paupières, 9 ; — des sourcils, 9.
Molluscum des paupières, 48.
Monocle, 818.
Monture des lunettes, 817.
Mouches volantes, 146, 411, 800 ; — pathologiques, 522 ; — physiologiques, 522.
Muscles de l'œil, 821 ; anatomie et physiologie, 821 ; mode d'exploration des —, 827 ; pathologie des —, 828 ; — de Horner, 111 ; — ciliaire, 778 ; — droit externe, 822 ; — droit inférieur, 821 ; — droit interne, 821 ; — droit supérieur, 822 ; — grand oblique, 823 ; — petit oblique, 823 ; — oblique inférieur, 822 ; — oblique supérieur, 822 ; — de l'orbite, 868 ; — orbitaire, 822 ; — de Rouget, de Brücke ou de Bowman, 778.
Mydriase, 379 ; — artificielle, 921.
Myopie, 775, 796 ; — acquise, 887 ; — à distance, 798 ; complication dans la —, 799 ; — choix des lunettes dans la —, 801 ; — (Différents degrés de), 798 ; — extrême, 798 ; — forte, 798 ; — moyenne, 798 ; — progressive, 800 ; — simulée, 619.
Myosis, 383.
Myxomes, 105.

N

Nævus maternus, 51, 373.
Nécrose, 875 ; — de la cornée, 280 ; — de l'orbite, 875.
Néogènes (Kystes), 42.
Néphélion (Nubécule ou nuage), 306.
Nerf optique, 538, 539, 540 ; anatomie et physiologie, 538 ; mode d'exploration du — et de sa papille, 543 ; pathologie et thérapeutique du — 543 ; inflammation du — 562 ; — optiques (origine des), 538.
Nerfs de la conjonctive, 149 ; — de la cornée, 253 ; — de l'orbite, 824, 868 ; — moteurs de l'œil, 824 ; — moteurs de l'œil (Physiologie des), 825 ; — moteur oculaire externe, 825 ; — profonds de l'orbite, 95 ; — oculomoteur commun, 824 ; — pathétique, 824 ; — — de la physionomie, 88 ; — tumeurs du — optique, 605.
Névralgies ciliaires, 269, 351, 887.
Névrite optique, 562, 563 ; — chronique,

563 ; — de causes diverses, 574 ; — de nature cérébrale, 568 ; — due à une affection de l'orbite, 572 ; — rhumatismale, 573 ; — syphilitique, 573.
Névrome des paupières et du sourcil, 58.
Névro-paralytique (Kératite), 281.
Névro-rétinite, 566, 887.
Névrose sympathique, 753.
Noyau cristallinien, 404.
Numérotage des verres de lunettes suivant le système métrique, 966.
Nutrition du cristallin, 406.
Nystagmus, 385, 844, 924.

O

Oblitération du canalicule lacrymal, 125 ; — du sac, 144 ; — des points lacrymaux, 122 ; — des voies lacrymales, 799.
Oculo-moteur (Origine de l'— commun), 823.
Œdème conjonctival, 227 ; — des paupières, 24, 351.
Œil (Coupe schématique de l'), 1 ; développement de l'—, 953 ; — emmétrope, 774 ; — hypermétrope, 793 ; — myope, 796 ; fond de l'— normal, 514 ; perte subite de la vue dans un —, 800 ; — schématique de Listing, 772 ; sécheresse de l'—, 109.
Œil artificiel, 324 ; — disposé pour contourner des brides cicatricielles, 325 ; — d'Huzard-Mirault, 325 ; conditions d'un — bien confectionné, 327 ; — de Maurice Perrin, 511 ; — de Rémy, 511.
Onyx, 273.
Opacités, 261 ; — de la cornée, 306 ; — périphérique du cristallin, 412 ; — partielle de la cornée, 395.
Ophthalmie blennorrhagique, 195 ; — des armées, 182 ; — des nouveau-nés, 174 ; — diphthéritique, 200 ; — érysipélateuse, 174 ; — exanthématiques, 171 ; — granuleuse, 205 ; — leucorrhéique, 198 ; — métastatique, 759 ; — morbilleuses, 171 ; — purulente des adultes, 182 ; — purulente des enfants scrofuleux, 180 ; — scarlatineuse, 172 ; — sympathique, 751 ; — varioloïque, 172.
Ophthalmoscope, 489 ; histoire et description de l'—, 489 ; — différents modèles d'—, 490 ; — règles générales pour l'examen des yeux avec l'—, 509 ; — choix de l'—, 510 ; — détermination du degré d'hypermétropie à l'aide de l'—, 795 ; — simples, 490 ; description des —, 490 ; usage des —, 491 ; principe de l'— binoculaire, 499 ; mode d'emploi de l'— binoculaire, 499 ; — de Coccius, 493 ; — de Cusco, 507 ; — fixe de Follin, 505 ; mode d'emploi de l'— fixe de Follin, 506 ; — de Galezowski, 503, 504 ; — de Gillet de Grandmont, 497 ; — binoculaire de Giraud-Teulon, 498 ; — coupe et application de l'— binoculaire de Giraud-Teulon, 499 ; — de Jaeger, 498 ; — de Laurence, 501 ; — de Monoyer, 494 ; — d'Oldham, 502 ; — de Zehender, 495 ; exploration à l'image droite, 495.
Ophthalmo-micromètres, 508 ; ophthalmo-microscopes, 508 ; — tropomètre, 850.
Ophthalmotonométrie, 696.
Optiques (nerfs), 538 ; origine des —, 538 ; vascularisation des —, 542.
Optomètres, 785 ; — binoculaire de Galezowski, 787 ; — binoculaire de Javal, 808 ; de Flees, 922 ; — de Perrin, 785.
Ora serrata, 517, 612, 668.
Orbiculaire (muscle), 5 ; paralysie de l' —, 88 ; section du tendon de l'—, 139.
Orbite, 865 ; anatomie et physiologie, 865 ; mode d'exploration de l'—, 869 ; pathologie et thérapeutique, 870 ; développement de l'—, 955.
Organes sécréteurs et excréteurs des larmes, 99, 111.
Orgeolet, 17.
Os (carie des) de l'orbite, 875 ; carie des — dans les tumeurs lacrymales, 129 ; perforation de l' — unguis, 143.
Ostéite orbitaire, 874.
Ostéome de la choroïde, 763.

P

Pannus, 210, 283 ; — crassus, 283.
Panophthalmie, 757.
Pansement dans l'extraction à lambeau, 446.
Papille optique, 538, 540.
Papille ; de la conjonctive, 149 ; aspect physiologique de la —, 554 ; atrophie de la —, 576, 658 ; congestion de la —, 558 ; excavation de la — du nerf optique, 593.
Paracentèse de la cornée, 277.
Paralysie de l'accommodation, 789 ; — artificielle, 789 ; — morbide, 789 ; — de l'orbiculaire des paupières ou de la septième paire, 88 ; — de la troisième paire ou du moteur oculaire commun, 829 ; des deux troisièmes paires, 831 ; — incomplète de la troisième paire, 831 ; — de la quatrième paire ou du nerf pathétique, 835 ; — de la sixième paire ou du droit externe, 838.
Parasitaire (affection) du sourcil et des cils, 41.
Paroi externe de l'orbite, 866 ; — inférieure, 866 ; — supérieure, 866.
Parties molles intra-orbitaires, 866 ; — osseuses voisines de l'orbite, 897.
Paupières, 3 ; anatomie et physiologie, 3 ; mode d'exploration des —, 8 ; pathologie et thérapeutique, 10 ; abcès des —, 21 ; affections dartreuses des —, 29 ; affection farcineuse des —, 20 ; affections syphilitiques des —, 39 ; blessures des —, 26 ; brûlures des —, 26 ; bords libres des —,

9; chancre des — 39; développement des —, 8, 954; emphysème des —, 25; érythème des —, 24; eczéma des —, 29; callosité des —, 58; cancroïde des —, 59; contractions spasmodiques des —, 91; renversement en dedans des —, 68; en dehors des —, 73; scrofulides des —, 37; syphilides bénignes des —, 40; syphilide maligne des — 41; tressaillement des —, 92; tumeurs bénignes des —, 51; tumeurs malignes ou cancéreuses des —, 58; tumeurs solides des —, 51; verrue des — 55; chute de la — supérieure, 84; fissure anormale des — 98; kystes des —, 42; œdème des —, 24; millet, molluscum des —, 48; vésicules des —, 48; phlegmon des —, 21; pustules varioliques des —, 34.
Peau des paupières, 4.
Pellucidité de la cornée, 312.
Périencéphalite diffuse, 587.
Périmètre de Fœrster, 548.
Périnévrite optique, 563, 566.
Périostite orbitaire, 874.
Périostose de l'orbite, 900.
Périsclérite, 332.
Périscopiques (lunettes), 816.
Perrin (Maurice) œil artificiel de —, 511; optomètre de —, 785.
Persistance congénitale des vaisseaux hyaloïdiens, 536.
Perte subite de la vision centrale, 679.
Phlébite, 23.
Phlegmon de l'œil, 757; — des paupières, 21; — du tissu cellulaire de l'orbite, 870; — du sac lacrymal, 128.
Phlyctènes de la conjonctive oculaire, 166; — de la cornée, 238.
Photographie ophthalmoscopique, 508; — rétinienne au point de vue médico-légal, 937.
Photophobie, 146, 260, 269; — dans l'iritis, 352; — dans la sclérite, 335.
Photopsies, 146.
Pierre bleue, 219.
Pigmentation, 658; — de la macula, 681; — d'un vaisseau rétinien, 656.
Pince à béquille modifiée, 87; — à épiler, 15; à érigne, 46; — fenêtrée de Desmarres, 46; — fixatrice, 440; — à fixer, 389; — à granulations de Galezowski, 221; — porte-aiguille de Galezowski, 857; — pour saisir l'iris, 458; — ciseaux de Lüer, 402; — capsulaire de Mathieu, 475; — de Pope, 66; 451; — à tourmalines, 815.
Pince-nez, 818; — américain, 818; — parisien, 818.
Pinguécula, 238, 241.
Pique de Pamard, 440.
Pityriasis, 10.
Plaies contuses de l'orbite, 877; — avec corps étrangers situés dans l'orbite, 879; — avec fracture de l'orbite, 878; — simples de la cavité orbitaire par instrument tranchant ou piquant, 877.
Plan. Comment peut-on reconnaître qu'un verre est —?, 815.
Plaques fibreuses congénitales, 639; — muqueuses, 248.
Plis congénitaux de la rétine, 688; — semi-lunaire, 147; maladies du — semi-lunaire, 249.
Poches kystiques communiquant avec le sac lacrymal, 129.
Poils sortant de la peau au milieu d'un ulcère, 12.
Points lacrymaux, 111; — surnuméraires, 123.
Polycorie, 388.
Polyopie, 411.
Polypes de la conjonctive, 242; — naso-pharyngiens, 588.
Polyurie (Altérations de la rétine dans la), 646,
Pompe à succion de Laugier, 463.
Ponction du kyste de l'orbite, 890.
Porte caustique de Delgado, 142; — lunette pour essayer les verres, 814.
Portion ciliaire de la rétine, 612.
Presbytie, 406, 781, 782; cessation de la — dans la cataracte, 411; — prématurée, 642.
Prismatiques (Verres), 802, 815.
Prisme, 769.
Productions morbides de la capsule cristallinienne, 427.
Professions (étiologie des cataractes), 430; hygiène oculaire en ce qui concerne les —, 943.
Prolifération des cellules dans une plaie cornéenne, 303.
Prothèse oculaire, 324, époque d'application de la —, 326; mode d'application de la —, 326.
Psoriasis, 30.
Ptérygion, 236; — à base très-large et ayant son sommet au centre de la cornée, 237; — déviation, méthode de Desmarres père, 239; — ligature, méthode de Szokalski, 239.
Pterygium pingue, 241.
Ptosis, 84, 887; — organique, 85; — paralytique, 84; — spasmodique, 85, 831
Pulvérisateur de Collin, 220; — de Galante, 220.
Punctum proximum et remotum, 780.
Pupille (Mode d'exploration de la), 335: — artificielle et ses indications, 388; difficulté d'éclairer la —, 512; dilatation de la —, 511; état de la — après l'extraction de la cataracte, 452; lieu d'élection pour l'opération de la —, 396.
Purpura hæmorrhagica, 647.
Pustule maligne, 19; — varioliques des paupières, 34.

R

Raccourcissement de la conjonctive, 210.
Racine grise des nerfs optiques, 539.
Ramollissement du corps vitré, 522 ; — des corps genouillés, 587 ; — des pédoncules cérébraux, 587.
Rapports de la cavité orbitaire avec les autres cavités, 867.
Redressement du strabisme à l'aide des verres prismatiques, 854 ; — au moyen des verres convexes, 855.
Réforme du service militaire, 910.
Réfraction, de la lumière, 769 ; — de l'œil, 772 ; anomalies de —, 792 ; — physiologique de l'œil, 769 ; — à travers les milieux à faces parallèles, 769 ; — dans un milieu à faces sphériques, 769 ; — dans un milieu à faces obliques, 769 ; troubles de —, 792.
Régénération du cristallin, 406.
Règle à calcul de Javal, 784.
Relâchement de la conjonctive, 226.
Renversement des paupières en dedans, 68 ; — des paupières en dehors, 73.
Responsabilité du médecin dans les opérations oculaires, 927.
Rétine, 609 ; anatomie et physiologie, 609 ; mode d'exploration de la —, 617 ; pathologie et thérapeutique, 621 ; altérations de la — dans l'hémophilie, 646 ; aspect physiologique de la —, 619 ; coloboma de la —, 688 ; développement de la —, 962 ; décollement de la —, 668, 681 ; incongruence des —, 655 ; tumeurs de la —, 681.
Rétinite, 954 ; — albuminurique, 630 ; — albuminurique des femmes enceintes, 639 ; — avec héméralopie endémique, 628 ; — glycosurique, 642 ; — idiopathique, 627 ; — pigmentaire congénitale, 652 ; — pigmentaire syphilitique, 657 ; — syphilitique, 648.
Rétino-choroïdite, 753.
Rétrécissement de l'anneau de Zinn, 589 ; — des canalicules lacrymaux, 124, 799 ; — du champ visuel, 548 ; différentes formes de — du champ visuel, 549 ; — du champ visuel périphérique, 655 ; — du point lacrymal, 120 ; — de la pupille, 359.
Richet (Procédé de blépharoplastie), 80.
Rôle des aides dans l'opération de la cataracte, 438.
Ruptures de la sclérotique, 341, 393 ; — spontanée de la carotide, 897.

S

Sac lacrymal, 112 ; — catarrhe du —, 126, 136.
Saillie exagérée du sourcil, 63 ; — à la surface de la sclérotique, 335 ; — de la tumeur de l'orbite du côté de la conjonctive ou de la peau, 887.
Sarcomes, 903 ; — blanc, 765 ; — carcinomateux, 765 ; — de la choroïde, 763, 773 ; — mixte, 765 ; — de l'orbite, 903 ; — ossifiant, 765.
Scarificateur de Desmarres, 222.
Scarification, 221 ; — interne du sac, 139.
Schéma de la cataracte lamellaire, 415 ; — du staphylôme opaque, 317.
Sclérite, 433 ; douleur de la —, 335 ; — parenchymateuse, 334.
Scléro-choroïdite postérieure, 744.
Scléro-kératique (extraction de la cataracte), 450.
Scléroses en plaques des bandelettes optiques, 587.
Sclérotique, 328, 350 ; anatomie et physiologie, 328 ; mode d'exploration de la —, 330 ; pathologie et thérapeutique, 331 ; développement de la —, 956.
Scotome, 580 ; — central, 677 ; — périphérique, 580.
Scrofulides des paupières, 37.
Sécheresse de l'œil, 109, 211 ; — de la conjonctive, 225.
Sécrétion (Altération de la — lacrymale), 108.
Section de la sclérotique suivant la direction d'un méridien, 330 ; — du tendon de l'orbiculaire, 139.
Seringue d'Anel, 115.
Serre (d'Uzès). Phosphènes rétiniens, 616.
Serres-fines, 70.
Serretelle de Desmarres, 475.
Service militaire (Maladies oculaires qui exemptent du), 910 ; — dans l'armée de mer, 916 ; — dans l'armée de terre, 910.
Siége des tumeurs cérébrales qui occasionnent les névrites optiques, 570.
Simulation des maladies oculaires, 917 ; — des maladies externes de l'œil, 918 ; — des maladies internes de l'œil, 918, 919.
Sinus caverneux, 868, 895.
Soins consécutifs de l'extraction à lambeau, 447 ; — préliminaires dans la cataracte, 436 ; préliminaires de l'opération du strabisme, 856.
Sonde de Bowman, 134 ; — cannelée, 120 ; — en crosse, 137 ; — de Galezowski, 134 ; — porte-caustique, 139 ; — de Weber, 134.
Sourcils, 8 ; — affection parasitaire du —, 41 ; blessures des —, 26 ; brûlure des —, 26 ; dermoïdes des —, 48 ; kystes du —, 42 ; mode d'exploration des —, 9 ; saillie exagérée du —, 63 ; scrofulides du —, 37.
Spasme de l'accommodation, 791 ; — artificiel, 790 ; — morbide, 791 ; — oscillatoire des muscles de l'œil, 844.
Spatule-crochet, 400.
Spéculum de Manfredi et de Magne, 142.
Sperino. Procédé de — pour l'extraction à lambeau, 444.

Sphérique. Comment peut-on reconnaître qu'un verre est —? 815.
Staphyloma racemosum, 270.
Staphylômes antérieurs, 747; — postérieurs, 658; — partiel opaque, 317; schema du — opaque, 317; — total sphérique de la cornée et de l'iris, 319; — sphérique pellucide, 316.
Stearrhea nigricans, 35.
Stéréoscope de Javal, 855.
Stillicidium lacrymarum, 116.
Strabisme cicatriciel ou mécanique, 863; — convergent, 846; — convergent monoculaire, 846; — divergent consécutif aux affections des membranes internes de l'œil, 831; — double alternatif, 850; — optique, 846; — optique divergent, 852; — divergent latent, 853; — paralytique, 829; — spasmodique, 842; traitement du — en général, 854; traitement orthopédique du —, 854; traitement chirurgical du —, 855.
Strabomètres, 850; — de Galezowski, 850; — de Laurence, 850.
Strabotomie, 857.
Subluxation du cristallin, 481.
Substance fibrillaire propre de la cornée, 251; — propre du cristallin, 404.
Succion de la cataracte, 463.
Symblépharon, 210, 233.
Sympathique (Ophthalmie), 751.
Synchysis simple, 522; — floconneux, 526; — étincelant, 527.
Syndesmite oculaire, 332.
Synéchie antérieure, 271; — postérieure, 349; — postérieure totale, 354.
Synizésis congénitale, 387.
Syphilide bénigne des paupières, 40; — impétigineuse, 40; — maligne des paupières, 41; — tuberculo-serpigineuse des paupières, 41.
Syphilitique. Affections — des paupières, 56; iritis —, 354; rétinite —, 643; choroïdite —, 718; périostoses, hyperostoses, exostoses — de l'orbite, 901; — de la conjonctive, 247.

T

Tache jaune, 611; — métalliques de la cornée, 307.
Taies de la cornée, 306.
Tarsorrhaphie, 76.
Tatouage, 311; aiguille à —, 311.
Tissu adipeux ou cellulo-graisseux, 867.
Tonsure de la conjonctive, 223.
Trachome, 204.
Trame du carcinome, 907.
Tremblement de l'iris, 385, 522.
Trépanation de la cornée, 315.
Tréphine de la cornée, 315.
Tressaillement des paupières, 92.
Trichiasis 63, 224; opération de — général (procédé d'Anagnostakis), 67.
Troubles de l'accommodation, 781; — d'attitude, 828; — du corps vitré, 657; — fonctionnels de l'iris, 378; — nerveux, 641; — de réfraction, 792; — de la vue, 881; — de la vue dans l'astigmatisme, 806; — de la vue chez les ouvriers qui travailleut le sulfure de carbone, 950; — visuels pendant la grossesse et la parturition, 639; — visuels chez les ouvriers imprimeurs, 948; — visuels chez les ouvriers qui travaillent dans les manufactures de tabac, 949; — visuels chez les ouvriers qui travaillent le plomb, 950.
Tubercules de l'iris, 374.
Tumeurs bénignes des paupières et du sourcil, 52; — cancéreuses, 105; — caverneuses de l'orbite, 903, 904; — cérébrales, 588; — cirsoïde, 895; — de la conjonctive, 243; — de la cornée, 312; — encéphaloïde, 895; — embryoplastiques, 105; — épithéliales de la conjonctive, 243; — érectiles ou cirsoïdes de l'orbite, 898; — érectiles des paupières, 52; — fibro-plastique, 105; fibro-plastiques de l'orbite, 903; — gommeuse de l'iris, 361; — hétéradéniques de l'orbite, 905; — histoïdes, 904; — du nerf optique, 605; — lacrymales, 127, 130, 143; — malignes ou cancéreuses des paupières, 59; — pulsatile, 893; — de l'orbite, 886; — de la rétine, 681; — de la sclérotique, 340; — sarcomateuse mélanique, 765; — solides de la glande lacrymale, 104; — solides de l'iris, 373; — solides des paupières, 52; — solides de l'orbite, 900; — vasculaires de l'orbite, 891; — verruqueuses de la cornée, 323.
Tylosis, 58.

U

Ulcération, 259; — de la cornée, 300; — chronique, 268.
Ulcères par abrasion, 268; — annulaires, 268; — asthéniques, 280, 300; — de la cornée en générale, 300; — en coup d'ongle, 268; — indolent, 300; — profonds, 278; — rongeant de la cornée, 300; — sthénique, 300; — superficiels, 276; — torpide, 300.
Ulcus cornea serpens, 301.
Unguis (perforation de l'os), 143.

V

Vairons (yeux), 347.
Vaisseaux capillaires ou nourriciers du nerf optique et de la papille, 542; — de l'orbite, 867; — de la conjonctive, 149; — du corps vitré, 475, 518; — lymphatiques, 8, 252; — lymphatiques des papilles granuleuses, 214; — sanguins de la cornée, 252.

Vascularisation de la cornée consécutive à une kératite phlycténulaire, 259; — de la sclérotique, 334; — des organes centraux visuels et des nerfs optiques, 542; — physiologique de la conjonctive oculaire et de la sclérotique, 152.
Végétations charnues de la conjonctive, 243.
Veine ophthalmique, 868, 896.
Verres de lunettes, 812; — concavo-convexes, 816; — ménisques, 816; numérotage des — suivant le système métrique, 966.
Verrues des paupières, 55.
Vertige oculaire, 838.
Vésicules du bord libre des paupières, 48; — de la cornée, 823.
Vitiligo des paupières, 36.
Vitré (corps), 516.
Voies lacrymales, 111; mode d'exploration des —, 114; affections des —, 23; catarrhe des —, 129.

W

Warlomont. Calabar, 791.
Wecker. Tatouage de la cornée, 311.
Wolfe. Procédé de — pour l'extraction à lambeau, 444.

X

Xérophthalmie, 109, 211, 225.

Y

Yeux artificiels, 324; — vairons, 347.

Z

Zehender (ophthalmoscope de), 507.
Zona ophthalmique, 31.
Zonulaire (cataracte), 415.
Zonule de Zinn, 403.

FIN DE LA TABLE ANALYTIQUE DES MATIÈRES.

PARIS. — IMPRIMERIE DE F. MARTINET, RUE MIGNON, 2

28.D.07

COUNTWAY LIBRARY OF MEDICINE
RE
41
G13
1875
RARE BOOKS DEPARTMENT